

LIBRARY
UNIVERSITY OF CALIFORNIA
DAVIS

TRANSFERRED TO LANE LIBRARY
STANFORD UNIV.
LANE MEDICAL LIBRARY
STANFORD UNIVERSITY
300 PASTEUR DRIVE
PALO ALTO, CALIF.

ALBRECHT VON GRÆFE'S ARCHIV FÜR OPHTHALMOLOGIE

HERAUSGEGEBEN VON

E. FUCHS WIEN
E. v. HIPPEL GÖTTINGEN
H. SATTLER LEIPZIG
A. WAGENMANN HEIDELBERG

REDIGIERT VON
A. WAGENMANN

112. BAND

MIT 243 TEXTABBILDUNGEN UND 7 KURVEN IM TEXT

BERLIN
VERLAG VON JULIUS SPRINGER
1923

LIBRARY
UNIVERSITY OF CALIFORNIA
DAVIS

319170

SMITHSONIAN LIBRARY

Druck der Spamerschen Buchdruckerei in Leipzig

Inhaltsverzeichnis.

Erstes Heft.

Ausgegeben am 22. Juni 1923.

Seite

Rothschild, Heinrich. Über den Einfluß der Gestalt auf das negative Nachbild ruhender visueller Figuren. (Mit 33 Textabbildungen) 1

Raeder, J. G. Untersuchungen über die Lage und Dicke der Linse im menschlichen Auge bei physiologischen und pathologischen Zuständen, nach einer neuen Methode gemessen. II. Die Lage der Linse bei glaukomatösen Zuständen. (Mit 3 Textabbildungen und 7 Kurven) 29

Kiel, Eduard. Zur Histologie der Opticustumoren. (Mit 9 Textabbildungen) 64

Jess, A. Der Cholesteringehalt des Glaskörpers 80

Vogt, Alfred. Weitere Ergebnisse der Spaltlampenmikroskopie des vorderen Bulbusabschnittes. VIII. Abschnitt (Fortsetzung): Über die pathologisch veränderte Iris. (Mit 27 Textabbildungen) 89

Zweites Heft.

Ausgegeben am 7. September 1923.

Urra, F. Muñoz †. Über die feine Gewebsstruktur des Glioms der Netzhaut. (Mit 11 Textabbildungen) 133

Zeeman, W. P. C. Über Netzhaut- und Sehnervenleiden bei Iridocyclitis. (Mit 22 Textabbildungen) 152

Kiel, Eduard. Über ein Rankenneurom der Orbita. (Mit 1 Textabbildung) 187

Borries, G. V. Th., und **Aage A. Meisling.** Optischer Nystagmus und zentrale Fixation. (Mit 1 Textabbildung) 197

Scheerer, Richard. Zur pathologischen Anatomie der Netzhautzentralgefäße bei der sog. Thrombose der Zentralvene und Embolie der Zentralarterie mit besonderer Berücksichtigung ihrer Beziehungen zu anderweitigen Veränderungen am Sehnervenkopf bei Glaukom und verwandten Zuständen. II. Die Entwicklung des Verschlusses der Zentralvene. (Mit 13 Textabbildungen) 206

Kubik, J. Idiotypischer doppelseitiger kompletter Anophthalmus infolge von Aplasie des Vorder- und Mittelhirns bei einem 12 Tage alten Kaninchenembryo. Ein Beitrag zur Deutung von vererbten Mißbildungen des augentragenden Gehirnabschnittes auf Grund von Plattenrekonstruktionsmodellen. (Mit 14 Textabbildungen) 234

Seidel, Erich. Weitere experimentelle Untersuchungen über die Quelle und den Verlauf der intraokularen Saftströmung. XX. Mitteilung. Über die Messung des Blutdruckes in dem episcleralen Venengeflecht, den vorderen Ciliar- und den Wirbelvenen normaler Augen. (Messungen am Tier- und Menschenauge) 252

Kajikawa, Jinichi. Beiträge zur Anatomie und Physiologie des Vogelauges. (Mit 27 Textabbildungen) 260

Seite

Stübel, Ada. Meine Beweismomente für die tatsächliche Existenz eines kranzförmigen Lymphraumes in der Kammerbucht. (Erwiderung auf E. Seidels XIX. Mitteilung aus v. Graefes Archiv, Bd. 111, H. 1/2) . . 347

Seidel, E. Kurze Bemerkung zu vorstehender Erwiderung von A. Stübel auf meine Mitteilung XIX in v. Graefes Archiv Bd. 111, S. 196, die in der Vorderkammer angeblich nachgewiesenen Lymphgefäße betreffend 352

Drittes und viertes Heft.

Zaun, Wilhelm. Über die Beziehungen des Augenzitterns zur Blickrichtung. (Mit 9 Textabbildungen) 357

Blatt, Nikolaus. Die Augenhintergrundanomalien bei Anisometropie. (Zur Frage der sogenannten „Amblyopia ex anopsia.) (Mit 16 Textabbildungen) 367

Blatt, Nikolaus. Gesichtsfeldveränderungen bei Anisometropie. (Zur Frage der sogenannten „Amblyopia ex anopsia".) (Mit 20 Textabbildungen) . 412

Meisner. Hydrophthalmus und angeborene Hornhauttrübungen. (Mit 11 Textabbildungen) 433

Ohm, Johannes. Musik und Augenzittern der Bergleute. (Ein Vergleich.) (Mit 20 Textabbildungen) 459

Jess, A. Zur vergleichenden Chemie der Hornhaut und der Lederhaut des Auges 489

Baurmann, Max. Über die Entstehung von Scleralausbuchtungen unter dem Sehnerveneintritt an Kolobomaugen. (Mit 6 Textabbildungen) . . 495

Autorenverzeichnis 506

Über den Einfluß der Gestalt auf das negative Nachbild ruhender visueller Figuren.

Von

Dr. phil. nat. **Heinrich Rothschild,** cand. med.

(Aus der Universitäts-Augenklinik zu Frankfurt a. M. [Direktor: Professor Dr. *Schnaudigel*].)

Mit 33 Textabbildungen.

Inhaltsverzeichnis.

A. Einleitung und Fragestellung (S. 1).
B. Die Experimente (S. 2).
Die Versuchsanordnung (S. 2).
I. Versuche mit Strichfiguren:
a) solchen mit einheitlichem Linienverlauf (Versuch 1—5) (S. 2).
b) solchen ohne einheitlichen Linienverlauf (Versuch 6—10) (S. 3).
II. Versuche mit Umrißfiguren:
a) mit prägnanten einfachen Figuren, die eine einheitliche Fläche umgrenzen (Versuch 11—14a) (S. 7).
b) Mit lückenhaften Figuren (Versuch 15—17) (S. 9).
c) Mit komplizierteren Figuren, die mehrere Flächen umgrenzen (Versuch 18—24) (S. 10).
III. Versuche mit Flächenfiguren:
a) mit einfachen „stabilen" Figuren (Versuch 25—28) (S. 15).
b) Mit komplizierteren, mehrdeutigen oder „labilen" Figuren (Versuch 29—33) (S. 18).
C. Theoretische Bemerkungen zur Klärung der Versuchsergebnisse (S. 25).
D. Zusammenfassung (S. 26).

A. Einleitung und Fragestellung.

Fixiert man einen Gegenstand, etwa einen schwarzen Flächenkreis, auf weißem Grunde für kurze Zeit, etwa eine Viertel- bis ganze Minute lang und schließt dann die Augen, so sieht man eine helle Kreisfläche auf dunklem Grunde. Diese Erscheinung wird bekanntlich als „sukzessiver Kontrast" oder als „negatives Nachbild" bezeichnet. Man hat das negative Nachbild ruhender visueller Figuren bisher in der Hauptsache hinsichtlich seines Farbencharakters und hinsichtlich seines zeitlichen Ablaufes untersucht. Man weiß von seinen Gesetzmäßigkeiten, besonders durch die prinzipiellen und klassischen Untersuchungen *Ewald Herings*[1]), im wesentlichen heute so viel, daß es denen des sog. Kontrastes unterliegt.

Dahingegen ist, soweit ich in Erfahrung bringen konnte, der Einfluß der Form auf das „negative Nachbild" bisher in systematischer Weise nicht beschrieben worden. Ob jedes beliebige Vorbild ohne Formveränderung im negativen Nachbild (n. N.) wiedergegeben werden könne, oder ob die Wiedergabe der Gestalt des Vorbildes im n. N. bestimmten Sondergesetzen folgt, diese Frage zu beantworten sei der Zweck folgender Untersuchung. Dabei soll auf die Probleme der farbigen Erscheinungsweise und die des speziellen zeitlichen Ablaufs des n. N. im allgemeinen nicht näher eingegangen werden. Doch werden diese Probleme durch das Ergebnis unserer Betrachtungsart nicht unbeeinflußt bleiben. Das Resultat der folgenden Experimente wird vielleicht dazu beitragen, bekannte Tatsachen und alte Fragestellungen in neuen Zusammenhang einzubeziehen.

B. Die Experimente.

Die Versuchsanordnung.

Die Versuche mit Strich- und Umrißfiguren, deren Beschreibung jetzt folgen soll, wurden in der Regel (und wo nichts anderes bemerkt ist) folgendermaßen angestellt: Die Figuren, die von weißen Wollfäden oder dünnen etwa 1 bis höchstens 5 mm breiten Streifen aus weißem Papier gebildet waren, wurden der Versuchsperson (Vp.), die die Vorlage in normaler Leseweite (30 cm Abstand) bei Tageslicht fixierte, für 20—40 Sekunden auf einem schwarzen Hintergrunde (H.) (12,5 × 20,5cm) dargeboten. Dann blickte die Vp. auf ein in gleicher Entfernung befindliches, weißes, etwas gelblich getöntes Papier (21 × 33 cm), das mit einem Fixationspunkt versehen war und so als H. für die zu entwickelnden Nachbilder diente. Noch im Verlauf oder sofort nach Schluß eines jeden Versuches gab die Vp. ihre Beobachtungen zu Protokoll.

I. Versuche mit Strichfiguren.

a) Solche mit einheitlichem Linienverlauf.

Abb. 1. Geboten ist ein weißer Wollfaden von 10 cm Länge auf schwarzem Grunde in Form einer geraden Linie.

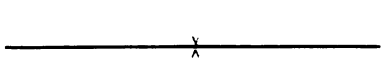

Abb. 1.

Abb. 2.



× = Fixationspunkt. Abb. 3.

Es erscheint im n. N. eine gerade, dunkle Linie von etwa gleicher Länge wie das Vorbild.

Abb. 2. Geboten ist der gleiche weiße Wollfaden auf schwarzem Grunde in Form einer Wellenlinie.

Es erscheint im n. N. eine dunkle Wellenlinie dem Eindrucke nach von der gleichen Form wie das Vorbild.

Abb. 3. Geboten ist der gleiche weiße Wollfaden auf schwarzem Grunde in Form einer umgekehrten 6.

Es erscheint eine dunkle, auf dem Kopfe stehende 6, ganz dem Vorbilde entsprechend.

Abb. 4. Geboten ist der gleiche weiße Wollfaden auf schwarzem Grunde in Form einer 2.

Es erscheint eine dunkle 2, der Vorlage entsprechend.

Abb. 5. Geboten ist der gleiche weiße Wollfaden auf schwarzem Grunde in Form eines großen lateinischen C.

Es erscheint ein dunkles, großes lateinisches C, dem Vorbilde entsprechend.

Abb. 4.

Abb. 5.

× = Fixationspunkt.

Wir sehen also, daß einfache Strichfiguren, die durch den zusammenhängenden Verlauf einer Linie gekennzeichnet sind, und die keine einheitliche Fläche umgrenzen, im wesentlichen vollständig und ohne Formveränderung im n. N. zur Wiedergabe gelangen. Dabei ist allerdings auffallend, daß kleine Unregelmäßigkeiten des Vorbildes, wie sie z. B. schon die Verwendung von Wollfäden mit sich bringt (geringe Abweichungen von der geraden Linie, nicht völlig gleichmäßige Krümmung der Bögen, oder Aufsplitterungen des Fadens), im n. N. nicht zur Darstellung kommen. Das n. N. ist durchweg reiner und deshalb hinsichtlich seiner Form wohlgefälliger als das Vorbild; es ist, als ob alle Fehler des Vorbildes im n. N. „wegretuschiert" worden wären. Von der Linie wäre noch zu bemerken, daß ein langer, über den H. in voller Ausdehnung quer hinweglaufender weißer Faden im allgemeinen ein besseres und gefälligeres n. N. abgibt als ein kurzer Faden, dessen Enden innerhalb des homogenen H. selbst liegen.

Die formgetreue Wiedergabe einfacher Strichfiguren ist natürlich nicht auf die oben beschriebenen Gestalten beschränkt. So erscheinen andere lateinische Buchstaben mit einheitlicher Linienführung wie das große L oder N im wesentlichen formgetreu im n. N. (Hierbei geht die Leistungsfähigkeit des n. N. bei Buchstaben, die eine einheitliche Fläche nicht umgrenzen, soweit ich finden konnte, nicht über die Simultanwiedergabe eines Buchstabens hinaus.)

Die Verhältnisse der Wiedergabe des Vorbildes im n. N. werden aber, wie wir jetzt sehen werden, sofort andere, wenn es sich um etwas kompliziertere Strichfiguren handelt, die einen solchen zusammenhängenden Linienverlauf nicht besitzen.

b) Versuche mit Strichfiguren ohne einheitlichen Linienverlauf.

Abb. 6. Geboten sind weiße Wollfäden auf schwarzem Grunde in Form eines Pfeiles. (Schaftlänge 10 cm, Winkelöffnung der Spitze 90°.)

a) Die Vp. wird aufgefordert eine Stelle auf dem Faden zu fixieren, der den Schaft des Pfeiles darstellt.

Es erscheint im n. N. ein dunkler Strich von der ungefähren Länge des Schaftes im Vorbilde. Dann erscheint plötzlich für einen Moment der Haken, der die Pfeilspitze bildet; im nämlichen Momente aber ist der Strich verschwunden. Dann tritt plötzlich wieder der Strich an die Stelle des Hakens.

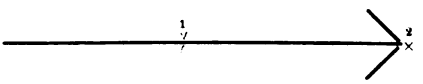

Abb. 6. × = Fixationspunkt.

b) Die Vp. wird nun aufgefordert, die Pfeilspitze zu fixieren und dabei möglichst die ganze Pfeilgestalt im Auge zu behalten.

Es erscheint im n. N. ein dunkler Pfeil, aber der Strich, der den Schaft bildet, ist wesentlich kürzer als die entsprechende Linie des Vorbildes. Versucht die Vp., hierüber erstaunt, das Ende der Schaftlinie festzustellen, so kann es gerade vorkommen, daß ihr der Strich völlig entschwindet. Der Pfeil zerfällt, nur der Haken der Spitze bleibt bestehen. Seltener ist es bei der angegebenen Fixation, daß beim Versuche, die „wahre" Länge der Schaftlinie festzustellen, der Haken verschwindet und nur die dann etwas längere Linie bestehen bleibt. Bei gewöhnlicher passiver Beobachtungsweise (und nach vorheriger Fixation der Pfeilspitze) wird meistens die Schaftlinie mit der Zeit stückweise kürzer, bis nur noch der „Haken" gegeben ist und dann bis zum Schluß der ganzen Erscheinung auch gegeben bleibt.

a) Das wesentliche Ergebnis dieses Versuches ist: a) daß für gewöhnlich bei Fixation der Schaftlinie im n. N. ein Zerfall der nicht durch einheitlichen Linienverlauf gekennzeichneten Figur eintritt. Es erscheinen dafür die einzelnen Teile der Gestalt, die selbst wieder einfachere, einheitliche Strichfiguren darstellen, sukzessiv, und zwar alternierend.

Dieses z. B. beim Zerfall komplizierter Figuren im n. N. zustande kommende zwangsläufig alternierende Auftreten voneinander unabhängiger Gestalten, das uns im folgenden noch mehrmals begegnen wird, ist hinsichtlich des Bildwechsels ganz analog jener Erscheinung, die man als „Wettstreit der Sehfelder" bezeichnet. Die Schilderung z. B. folgenden Versuches von *Helmholtz*[2]) zeigt am besten, wie weitgehend die Ähnlichkeit dieses „Wettstreites" mit der Erscheinungsweise unserer Versuche ist:

„Bringt man z. B. die beiden Linienpaare der Abb. 75 zum Decken, so pflegen die meisten Beobachter im Anfang nur die senkrechten Linien an der Kreuzungsstelle zu sehen, während die Horizontalen im Zwischenraum der Vertikallinien oder auch selbst noch außerhalb dieses Zwischenraumes verschwinden. *Bei längerem Fixieren tauchen sie von Zeit zu Zeit auf, während dafür die Vertikalen verschwinden und umgekehrt.*"

b) Erscheint die Ganzgestalt des Pfeiles (nach vorheriger Fixation der Pfeilspitze), so ist die Länge der Schaftlinie eine geringere als die des Vorbildes; sie ist gerade so groß, wie für einen „ordentlichen", „schönen" Pfeil notwendig ist, d. h. so groß, wie es die Erscheinung der prägnanten Gestalt eines Pfeiles für diesen Teil der Figur erfordert. (Wir werden im folgenden dieser Gesetzmäßigkeit noch mehrmals begegnen; auch ihre theoretische Deutung werden wir an anderer Stelle besprechen.) Versucht man aber nun die wahre Länge der Schaftlinie festzustellen,

wendet man seine Aufmerksamkeit dieser Linie zu, so kann das gerade die Folge haben, daß der Schaft völlig aus dem Bewußtsein entschwindet, da die Ganzgestalt durch diesen Vorgang zerstört wird. Das Ergebnis ist ein völlig analoges jenem, das auch *Fuchs*[4]) bei seinen Untersuchungen erzielte: „Daher hat eine isolierte Herausfassung (des kleinen Objektes) als gesonderte Gestalt keine verdeutlichende, sondern eine verundeutlichende Wirkung, oder führt gar zu (seinem) völligen Verschwinden, weil durch die Isolierung die Gesamtgestalt verlorengeht, in der und durch die allein seine Deutlichkeit oder gar Sichtbarkeit zustande kommt."

Abb. 7. Geboten sind zwei gleiche, je 6 cm lange parallele weiße Fäden auf schwarzem Grunde, so daß die beiden in einem senkrechten Abstand von 3 cm parallel verlaufenden Fäden überall innerhalb des schwarzen Hintergrundes liegen. Die Enden der beiden Fäden stehen senkrecht zueinander. Das n. N. wird in den Versuchen 7—10 der größeren Deutlichkeit halber auf einer homogenen grauen Fläche entwickelt.

Die Vp. fixiert eine Stelle zwischen beiden Fäden.

Es erscheinen zwei parallele dunkle Linien, deren Enden senkrecht zueinander stehen, völlig dem Vorbilde entsprechend.

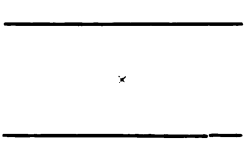

Abb. 7.

Abb. 8.

× = Fixationspunkt.

Abb. 8. Geboten sind wieder zwei gleiche, je 6 cm lange parallele weiße Fäden auf schwarzem Grunde, deren senkrechter Abstand wieder 3 cm beträgt und die überall innerhalb des schwarzen Hintergrundes liegen. Doch stehen jetzt die Enden der beiden parallelen Linien nicht senkrecht zueinander, sondern sie überschneiden sich um ca. 2 cm, so daß die gedachte Verbindungslinie der benachbarten Enden einen Winkel von ca. 60° mit den parallelen bildet.

Die Vp. fixiert eine Stelle auf dem schwarzen Grunde, die auf dieser gedachten Verbindungslinie liegt.

Es erscheinen zwei dunkle, sich überschneidende parallele Linien, so daß die Gestalt eines unvollständigen Rhombus resultiert. Dann verschwindet diese Gestalt, es erscheinen die beiden (parallelen Linien) sukzessiv, und zwar mehrmals alternierend; dann kommt wieder die Rhombusform. Hierbei ist auffallend, daß, so lange die Rhombusform gegeben ist, die Überschneidung eine viel größere zu sein scheint, als die der beiden parallelen Linien im Vorbilde.

Abb. 9. Geboten sind wieder zwei gleiche, je 6 cm lange, parallele weiße Fäden auf schwarzem Grunde, deren senkrechter Abstand wieder 3 cm beträgt, und die überall innerhalb des schwarzen Hintergrundes liegen. Doch sind die beiden parallelen weißen Fäden jetzt so weit seitlich verschoben, daß sie sich nicht mehr überschneiden, und daß die gedachte Verbindungslinie der benachbarten (inneren) Enden einen Winkel von 150° mit den parallelen bildet. Fixiert wird eine Stelle

auf dem schwarzen Hintergrunde, die in der Nähe des „inneren" Endes eines der parallelen Fäden liegt.

Es erscheinen die beiden dunklen Linien sukzessiv, und zwar mehrmals alternierend.

Abb. 9. · = Fixationspunkt.

Abb. 10. Geboten sind wieder zwei gleiche weiße Linien, auf schwarzem Hintergrunde, deren senkrechter Abstand wieder 3 cm beträgt, die aber jetzt 20,5 cm lang sind, so daß ihre Enden den Rand des schwarzen Hintergrundes gerade berühren (oder ganz wenig überragen). Der Fixationspunkt liegt an der gleichen Stelle wie beim vorigen Versuch.



Abb. 10. × = Fixationspunkt.

Es erscheinen simultan zwei dunkle parallele Linien als Begrenzung einer von ihnen eingeschlossenen weißen Fläche, oder es erscheint eine große rechteckige Fläche (der Ausdehnung des Hintergrundes entsprechend), durchzogen von zwei parallelen dunklen Strichen, die eine kleinere weiße rechteckige Fläche in ihr ausschneiden.

Das Ergebnis der Versuche 7—10 ist im wesentlichen das, daß schon zwei parallele Linien simultan nur als Bestandteile einer Gesamtgestalt im n. N. ins Bewußtsein treten können. Man kann die wesentliche Qualität der Erscheinung geradezu mit den gleichen treffenden Worten schildern, die *Wertheimer*[5]) zur Darstellung auf ganz anderem Gebiete verwendet: „Hierbei nun erscheinen die beiden Objekte in der Regel in besonderer Weise als duo in uno, als zwingende Gesamtgestalt. Nicht zwei Linien sind da — nicht oben eine horizontale, unten eine, sondern die Gestalt =."

Stehen die beiden parallelen Fäden mit ihren Enden senkrecht zueinander, so erscheinen die beiden parallelen Linien im n. N. simultan, als unvollständiges Rechteck. Überschneiden sich die beiden Fäden, so können die beiden parallelen Linien des n. N. auch noch simultan gegeben sein, und zwar in Rhombusform. Werden aber die beiden kurzen parallelen Fäden noch weiter seitlich voneinander entfernt, die Reizbedingungen hiermit derart geändert, daß bei geeigneter Wahl

des Fixationspunktes eine prägnante Gesamtgestalt sich nicht mehr ermöglicht, so treten die beiden Linien nur noch sukzessiv ins Bewußtsein. Ja schon bei Fixation des äußeren Endes des einen der beiden parallelen Fäden, oder bei noch weiterer seitlicher Verschiebung des einen Fadens kommt ein Moment, wo zwar der ganze H. im n. N. als rechteckige weiße Fläche zunächst wiedergegeben wird; in dieser Fläche aber erscheint nur ein Strich, nämlich der, in dessen Nähe der Fixationspunkt lag, während der andere objektiv vorhandene Faden im n. N. überhaupt ausfällt. Werden aber die beiden Fäden jetzt so lang gewählt, daß sie den Rand des H. berühren, so erscheinen die Fäden, obwohl sie jetzt zum Teil noch viel peripherer auf der Netzhaut sich abbilden als beim vorigen Versuche, doch wieder beide simultan. Eigentlich ist der letzte Versuch nicht mehr als Versuch mit einer Strichfigur zu bezeichnen, denn dadurch, daß die beiden parallelen Fäden bis zum Rande des H. reichen, umschließen sie gemeinsam eine einheitliche Fläche, und dementsprechend imponieren die beiden Flächen im n. N. weniger als Linien, denn als Konturen einer Flächengestalt*). Wir sehen somit schon, daß bei der Wiedergabe von Umrißfiguren*), zu deren Besprechung wir jetzt übergehen wollen, im n. N. ein ganz neues Moment Bedeutung erlangt, das Verhältnis zwischen Kontur und Fläche.

II. Versuche mit Umrißfiguren.

a) Versuche mit prägnanten, einfachen Figuren, die eine einheitliche Fläche umgrenzen.

Abb. 11. Geboten ist ein Umrißkreis aus weißem Papier von 2 cm Durchmesser auf schwarzem Grunde. Die Dicke der Kreiskontur beträgt ca. 2 mm. Das n. N. wird hier und in den folgenden Versuchen wieder auf dem gelblichweißen Papierbogen entwickelt.

Es erscheint eine helle Kreisfläche, dunkel umrandet.

Abb. 12. Geboten ist ein Umrißquadrat von 2 cm Seitenlänge aus weißem Papier auf schwarzem Grunde. Die Dicke der Quadratseiten beträgt ca. 2 mm.

Abb. 11.

Abb. 12.

Abb. 13.

Es erscheint eine helle Quadratfläche von dunklen Streifen umrandet. —

Abb. 13. Geboten ist ein gleichseitiges Dreieck, Seitenlänge 2 cm, aus weißem Papier auf schwarzem Grunde. Die Dicke der Dreieckseiten beträgt ca. 2 mm. Es erscheint eine helle Dreieckfläche, dunkel umrandet.

Wiederum ist hierbei bemerkenswert, wie sauber, wie frei von allen Unebenheiten des Vorbildes, geradezu wie ideal die Figuren hinsichtlich Form und Farbe im n. N. sind. Und während im Vorbilde nur weiße Streifen (oder Fäden) in Form prägnanter Umrißfiguren, locker dem schwarzen Grunde aufliegend, gegeben sind, erscheinen im n. N. helle Flächen-

*) Die Bezeichnung Umriß- und Flächenfiguren nach *Bühler*[4]).

figuren, dunkel umrandet. Der H. des Vorbildes wird also im n. N. mit in die Figur einbezogen; die prägnänten Umrißfiguren des Vorbildes haben im n. N. die Tendenz, als Flächenfiguren zu erscheinen. Diese Gesetzmäßigkeit findet sich bei allen Umrißfiguren, die eine einheitliche Fläche umgrenzen, bestätigt. Dreiecke, Rechtecke, Sterne, Kreuze, Ellipsen, Ovale usw. in allen möglichen Stellungen und Lagen bieten im wesentlichen die gleiche Erscheinung. Die Umrandungen dieser Figuren imponieren im wesentlichen als Konturen von Flächenfiguren.

Die Konturen treten nur in Erscheinung als Bestandteile einer Gestalt. Zerfällt die einheitliche Gesamtform, so können die gleichen Striche, die als Teile einer prägnanten Gestalt alle zu einem n. N. verarbeitet wurden, obwohl sie unter Umständen an den gleichen Stellen der Netzhaut und auch sonst unter gleichen Außenbedingungen abgebildet werden, im n. N. nicht mehr alle gleichzeitig ins Bewußtsein treten. Den Beweis liefert folgender Versuch.

Abb. 14. Geboten ist ein vierstrahliger Stern aus acht je 4,5 cm langen dünnen Streifen weißen Papiers gebildet auf schwarzem Grunde. Der Fixationspunkt liegt irgendwo inmitten der Figur.

Es erscheint eine sternförmige Fläche von dunklen Streifen umrandet. Die vier Strahlen des Sternes sind nicht ganz so ausgeprägt wie im Vorbilde. Die Figur hat etwas die Tendenz, zu einem auf der Spitze stehenden Quadrat zu werden. Doch ist die Umrandung des Sternes an allen Seiten gleichmäßig deutlich ausgeprägt.



Abb. 14.

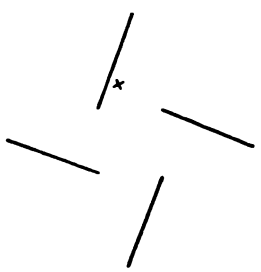

Abb. 14a.

× = Fixationspunkt.

Abb. 14a. Es werden nun vier von den acht weißen Streifen entfernt, so daß zwischen je zwei Streifen, die weggenommen werden, immer einer an derselben Stelle liegen bleibt. Der Fixationspunkt liegt zwischen den vier noch am gleichen Orte wie beim vorigen Versuche gebotenen Streifen, ebenfalls an gleicher Stelle wie beim letzten Experiment.

Es erscheint *ein* dunkler Streifen von ca. 4,5 cm Länge in der Regel der, der dem Fixationspunkt am nächsten lag. Oder es erscheinen zwei dunkle Streifen und zwar alternierend.

Als Teile des Sternes also kommen alle 8 Streifen im n. N. simultan zur Wiedergabe. Von vier isolierten Strichen aber erscheint simultan nur einer. Allerhöchstens gelangen zwei Streifen im n. N. zum Bewußtsein,

aber dann nur alternierend, in einem Momente der eine oder der andere. Wir werden auch dieser Gesetzmäßigkeit noch einmal begegnen.

Es erhebt sich nun die Frage, was geschieht, wenn eine Umrißfigur im Vorbild gegeben ist, die nicht ganz eine einheitliche Fläche umschließt, eine Figur, die aber auch nicht aus völlig isolierten Strichen besteht.

Wir wenden uns somit der Betrachtung von Umrißfiguren zu, die im Vorbilde als unvollständige Gestalten imponieren, als Figuren mit einer Lücke oder Aussparung.

b) Versuche mit lückenhaften Umrißfiguren.

Abb. 15. Geboten ist auf schwarzem Grunde ein auf der Spitze stehender Haken, Seitenlänge 3 cm, aus weißem Papier ausgeschnitten, zwischen dessen Enden ein weißer Papierstreifen (2,5 cm lang) so liegt, daß er die Enden des Hakens nicht berührt. Das Vorbild erscheint somit als ein auf der Spitze stehendes gleichschenkeliges Dreieck, dessen Basis durch je eine Lücke von beiden Schenkeln abgesetzt ist. Der Fixationspunkt liegt an der Spitze des Hakens.

Es erscheint ein auf der Spitze stehender dunkler Haken. Dann taucht schlagartig eine auf der Spitze stehende helle Dreiecksfläche auf, allseitig und lückenlos dunkel umrandet.

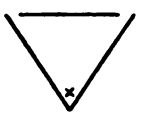

Abb. 15.

Abb. 16.

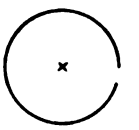

Abb. 17.

× = Fixationspunkt.

Abb. 16. Geboten ist auf schwarzem Grunde die gleiche Figur wie im vorigen Versuche, aber jetzt aufrecht stehend. Der Fixationspunkt liegt wieder an der Spitze des unvollständigen, mit der Basis nach unten schauenden Dreiecks.

Es erscheint eine aufrechtstehende helle Dreiecksfläche, allseitig und lückenlos dunkel umrahmt. Dann erscheinen für einen Augenblick auch die Lücken, dem Vorbilde entsprechend. Schnell aber kehrt die prägnante vollständige Dreiecksgestalt zurück.

Abb. 17. Geboten ist ein weißer Faden auf schwarzem Grunde in Form eines Kreises (Durchmesser 3 cm), der an einer Stelle eine ca. 5 mm große Lücke aufweist.

Es erscheint eine helle Kreisfläche, allseitig dunkel umgrenzt.

Bei den Versuchen 15—17 ergab Beobachtung mit einem Auge durchweg die gleichen Ergebnisse wie die Beobachtung mit beiden Augen.

Wir sehen somit, daß die Tendenz besteht, unvollständige Umrißfiguren, die aber im Vorbilde, um einen Ausdruck *Wertheimers* zu gebrauchen, schon das Gesetz der ganzen Gestalt in sich tragen, im n. N. als prägnante lückenlose Gestalten zur Wiedergabe gelangen zu lassen. Mitunter erscheint dann noch die Lücke nachträglich und für einen kurzen Moment. *Obwohl also auf der Netzhaut nur Bruchstücke einer geschlossenen Umrißfigur sich abbilden, entsteht zunächst doch ein n. N., das sich in nichts von dem unterscheidet, das entstünde, wenn die vollständige Figur auf der Netzhaut sich abgebildet hätte.* Die Lücke in der prägnanten Gestalt wird demnach im n. N. möglichst ausgemerzt, „zentral ergänzt".

Hat nun aber das lückenhafte Vorbild weniger Beziehung zu einer prägnänten Gestalt, so kann es im n. N. zum völligen Zerfall der Figur kommen, wie wir es bei dem unvollständigen, auf der Spitze stehenden Dreieck sahen. Wohl kam bei Fixation der Spitze nach vorherigem Erscheinen nur des Hakens schließlich doch noch das ganze Dreieck zur Wiedergabe. Aber schon bei Fixation der Basis kommen mitunter nur Strich und Haken alternierend zur Darstellung. Ein Dreieck mit der Basis nach unten ist eben eine „stabilere, eine bessere Gestalt", als ein auf der Spitze stehendes — ebenso wie etwa ein auf dem Kopfe stehender Mensch, man denke an gewisse bizarre Spiegelbilder, gar kein richtiger Mensch ist [vgl. l. c.[7]), S. 164]. Es ist also durchaus nicht gleichgültig, in welcher Stellung der sonst gleiche Reizkomplex auf der Netzhaut sich abbildet. Mag auch im Vorbilde derselbe Gegenstand nur in verschiedener Lage gegeben sein, für das n. N. handelt es sich demgegenüber um zwei nicht nur dem Orte, sondern auch der Qualität nach gründlich verschiedene Gegebenheiten.

Dieses eben geschilderte Phänomen „zentraler Ergänzung", welches das wesentliche Ergebnis der Versuche 15, 16 und 17 ausmacht, geht, wie man ohne weiteres einsieht, als Teil in das sog. Prägnanzgesetz von *Wertheimer* ein, das z. B. *W. Köhler*[8]) mit folgenden Worten bezeichnet: „Unter den verschiedensten Umständen, welchen nur eine gewisse Schwäche der bedingenden Faktoren gemeinsam ist, tendieren phänomenale Raumgestalten dazu, in besonders einfache und prägnante Strukturen überzugehen und sich vor beliebigen, unregelmäßigen Gebilden auszuzeichnen." Durch die gleiche Gesetzmäßigkeit der Tendenz zur prägnanten Gestalt findet, wie man jetzt unschwer einsieht, auch das Ergebnis des Versuches 6b seine Erklärung. Der Unterschied ist nur folgender: Handelt es sich bei den Versuchen 15, 16 und 17 um eine *zentrale Ergänzung*, so handelt es sich im Versuch 6b gewissermaßen um eine *zentrale Verkürzung*, da die volle Ausdehnung des Schaftes wie im Vorbild sich nicht mit der Existenz einer prägnanten Pfeilgestalt im n. N. vereinbaren läßt.

c) Versuche mit komplizierteren Umrißfiguren, die mehrere Flächen umgrenzen.

Wir haben bisher das n. N. geschildert, das entsteht, wenn im Vorbilde einfache Umrißfiguren gegeben sind, die eine einheitliche Fläche ganz oder doch zum größten Teile umranden. Jetzt wollen wir die Gesetzmäßigkeiten untersuchen, die statthaben, wenn im Vorbilde kompliziertere Umrißfiguren gegeben sind, Umrißfiguren, die nicht nur eine, sondern mehrere in sich einheitliche Flächen umgrenzen.

Abb. 18. Geboten ist ein auf schwarzem Grunde liegender Faden in Form der Abb. 18. Der Fixationspunkt liegt an beliebiger Stelle zwischen den drei

Kreisen, etwa unweit unterhalb der Kreuzungsstelle der Fäden des oberen Kreises.

Es erscheinen simultan drei helle Kreisscheiben, dunkel umrandet, in Dreiecksstellung. Dann kommen plötzlich die Verbindungsfäden zwischen den Dreiecken als dunkle Linien hinzu, so daß jetzt die vollständige, dem Vorbilde gänzlich entsprechende Figur — in „Zigarrenscherenform" nach der Bezeichnung einer Vp. — sehr prägnant und lange deutlich gegeben ist.

Abb. 19. Geboten sind weiße Fäden auf schwarzem Grunde, in Form der Abb. 19. Die Größe, Lage und gegenseitige Entfernung der drei kleinen Kreise ist die gleiche wie beim vorigen Versuch. Auch der Fixationspunkt liegt objektiv an der nämlichen Stelle.

Es erscheint zunächst simultan eine größere helle Kreisscheibe, der sich eine kleinere oben anschmiegt; diese ganze Gestalt ist dunkel umrandet. Dann erscheint mit einem Schlage innerhalb des größeren Kreises auch die dunkle Umrandung von zwei kleineren Kreisscheiben, so daß jetzt simultan eine dem Vorbilde völlig entsprechende Gestalt — nach Bezeichnung einer Vp. in „Präsentier-

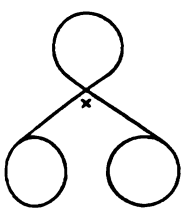

Abb. 18.

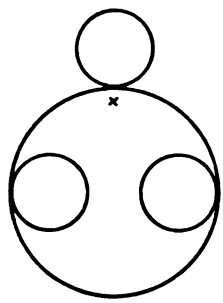

Abb. 19.

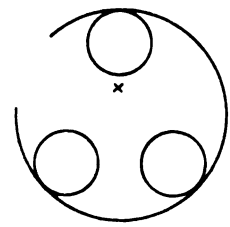

Abb. 20.

× = Fixationspunkt.

tellerform" — gegeben ist. Wiederum ist hierbei die große Sauberkeit der ganzen Erscheinung, die idealisierte Formenwiedergabe, bemerkenswert.

Abb. 20. Geboten sind zwei weiße Fäden auf schwarzem Grunde in Form der Abb. 20. Größe, Lage und gegenseitige Entfernung der drei kleinen Kreise sowie die Stelle der Fixation sind wiederum die gleichen wie bei den beiden vorigen Versuchen.

Es erscheinen zunächst simultan drei helle kleine, dunkel umrandete Kreisscheiben in Dreiecksstellung. Dann verschwinden die drei kleinen Kreisscheiben; an ihre Stelle tritt meist augenblicklich eine große helle, dunkel umrahmte Kreisscheibe, um ebenso schnell wieder zu entschwinden und den drei Kreisscheiben in Dreiecksstellung Platz zu machen. Für einen Moment erscheint mitunter auch eine dunkle, nicht ganz kreisförmige gemeinsame Umrahmung um die drei Kreisscheibchen. Nach mehrfachem Alternieren, mit einer mehr oder minder vollständigen, großen hellen Kreisscheibe mit dunkler Einrahmung, behaupten schließlich die drei kleinen Kreisscheiben in Dreiecksstellung bis zum Schluß das Feld.

Abb. 21. Geboten sind weiße Fäden auf schwarzem Grunde in Form von Abb. 21. Der Fixationspunkt liegt auf dem Verbindungsfaden der beiden oberen Kreise.

Es erscheint zunächst eine Quadratanordnung von vier dunkel umrandeten, hellen Kreisscheibchen. Dann werden plötzlich je zwei Kreisscheibchen rechts und links von dunklen senkrechten Linien verbunden (so daß eine Figur entsteht,

die dem Durchschnitt durch zwei offene, sich den Rücken kehrende Pergamentrollen gleicht). Schließlich werden auch noch die beiden oberen Kreisgebilde durch eine dunkle Linie verbunden, so daß jetzt simultan eine Figur gegeben ist, die jener des Vorbildes vollauf entspricht.

Abb. 22. Geboten sind weiße Fäden auf schwarzem Grunde in Form von Abb. 22. Größe, Lage und gegenseitige Entfernung der vier kleinen Kreise, sowie die objektive Stelle des Fixationspunktes seien die gleichen wie beim vorigen Versuch.

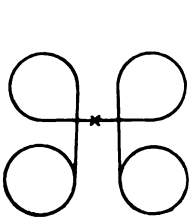

Abb. 21.

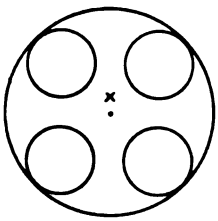

Abb. 22.

× = Fixationspunkt.

Es erscheint zunächst eine große helle Kreisfläche dunkel umrandet. Dann erscheint für einen Moment eine Quadratanordnung von vier hellen, dunkel umrandeten kleineren Kreisscheiben, die sofort in die große helle, dunkel umrandete Kreisfläche einbezogen wird. Es ist dann für längere Zeit eine dem Vorbild völlig entsprechende Gestalt gegeben, bis nach längerem Alternieren zwischen den verschiedenen Kreisen zum Schluß die große Kreisscheibe den Platz im Bewußtsein behauptet.

Wir sehen somit, daß, wenn im Vorbilde kompliziertere Umrißfiguren mit mehreren voneinander mehr oder weniger isolierten Flächen gegeben sind, im n. N. zunächst jeweils die konstituierenden, prägnanten Formen mit der Tendenz zur Flächenfigur in Erscheinung treten und sich zum Schluß auch in der Regel am längsten im Bewußtsein behaupten. Die übrigen Teile der Figur können dann jeweils als Anhängsel, Verbindungsstücke oder Verzierungen der prägnanten Gestalt nachträglich auch mit zur Wiedergabe im n. N. gelangen. Was hierbei zur prägnanten Gestalt wird, läßt sich wieder nicht allein aus Netzhautaffektionen ableiten (vgl. Versuch Abb. 10). Das richtet sich wiederum nach einem größeren Zusammenhange, nach einem übergeordneten Ganzen. So wird in Abb. 18, prägnante Gestalt im n. N.: „Drei Kreisscheibchen in Dreiecksstellung"; alles andere fungiert als Verbindungsfäden. Bei Versuch 19 wird zur prägnanten Gestalt: „Eine große Kreisscheibe, der eine kleine aufsitzt, alles dunkel umrandet," während die beiden Scheibchen innerhalb des großen Kreises zur Rolle von Verzierungen herabsinken; und das alles, obwohl summativ betrachtet, sich an dem Reizkomplex für die drei kleinen Kreise nichts geändert hat, obwohl deren Größe, Lage und gegenseitige Entfernung und sogar die Stelle des Fixationspunktes, die gleichen geblieben sind wie beim vorigen Versuche. Versuch 21 und 22 sind nur Modifikationen von Versuch 18 und 19 zur Illustration der gleichen Gesetzmäßigkeit.

In Versuch 20 endlich kommt es nicht recht mehr zu einer adäquaten Wiedergabe des Vorbildes. Prägnante Gestalt wird hier im n. N.: „Eine Dreiecksanordnung von drei dunkel umrandeten Scheib-

chen." Die offene, die drei kleinen Kreise gemeinsam umrahmende Bogenlinie trägt aber schon so sehr das Gesetz des Ganzkreises in sich, daß sie als selbständige Figur mit den 3 kleinen Kreisen in „Wettstreit" tritt. Andererseits aber ist die so entstehende Gestalt wegen der Lücke des Vorbildes nicht überwiegend genug, um die drei kleinen Kreise dauernd als Bestandteile in sich einzubeziehen. Infolgedessen besteht ein fortwährendes, unbefriedigendes Alternieren zwischen den einzelnen Phasen der Erscheinung.

Noch deutlicher beleuchten die eben geschilderten Gesetzmäßigkeiten, insbesondere die letzte, daß zwei ganze, selbständige Gestalten nicht mehr simultan, sondern nur sukzessiv, und zwar alternierend im n. N. gegeben sein können, folgende Versuche:

Abb. 23. Geboten sind dünne, weiße Papierstreifen auf schwarzem Grunde, in Form von Abb. 23. Der Fixationspunkt liegt in der Mitte des kleinen (inneren Kreises), der „Fühler" oder „Hörner" trägt.

Es erscheint im n. N. ein homogener weißer Kreisring, dunkel umrandet. Die beiden „Fühler" des kleinen Kreises kommen nicht (oder nur für Momente als Verzierung) zur Wiedergabe.

Nun wird die Ansatzstelle der „Fühler" an dem kleinen inneren Kreis als Fixationspunkt gewählt.

Es erscheint, ganz überraschend, ein weißer „Halbmond", dunkel umrandet. Der obere Teil des großen Kreises zwischen den beiden „Fühlern" gelangt also nicht zur Wiedergabe.

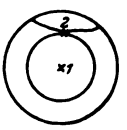

Abb. 28. × = Fixationspunkt.

Ganz verschiedene prägnante Gestalten kommen also bei diesem Versuche je nach Lage des Fixationspunktes im n. N. zur Wiedergabe. Und nur jener Teil des objektiv Gebotenen wird auch bei diesem Versuche wieder im n. N. verwertet, der als Bestandteil in eine dieser prägnanten Gestalt aufgeht. So kommen, wenn der Fixationspunkt in der Mitte des kleinen Kreises liegt, die Fühler im n. N. überhaupt nicht zur Wiedergabe, da sie ja zu der Gestalt des Kreisringes in keiner Beziehung stehen, während der große wie der kleine Kreis vollständig, eben als dunkle Umrandung dieses Kreisringes, zur Erscheinung gelangt. Liegt der Fixationspunkt dagegen an der Ursprungsstelle der „Fühler" am kleinen Kreis, so kommen die „Hörner" als wesentliche Teile des „Halbmondes" jetzt sehr wohl zur Wiedergabe. Dafür fehlt aber nun derjenige Bogenteil des großen Kreises, der zu der Halbmondgestalt eine innere Bindung nicht aufweist. Außerhalb der Gesamtgestalt haben also die Teile im n. N., wie auch dieser Versuch mit aller Deutlichkeit dartut, keinerlei Selbständigkeit [vgl. das Ergebnis von Versuch 14 und 14a*)].

*) Man könnte versucht sein, das Ergebnis dieses und anderer Versuche in irgendwelchen anderen, untereinander wieder verschiedenen Momenten (etwa verschiedener Lage um den Fixationspunkt, Augenbewegungen, ungleichmäßige Aufmerksamkeitsverteilung usw.) zu suchen. Um allen derartigen Einwänden zuvorzukommen: Man muß verlangen, daß der, der die Gültigkeit eines Er-

Abb. 24. Geboten sind die gleichen weißen Streifenfiguren auf schwarzem Grunde wie beim vorigen Versuche. Doch liegt jetzt der kleine Kreis mit den „Hörnern" dem großen Kreis auf, so daß die Form von Abb. 24 resultiert. Der Fixationspunkt liegt in der Mitte des großen Kreises.

Es erscheint zunächst eine große helle Kreisfläche, dunkel umrandet; dann verschwindet sie plötzlich und statt dessen tritt eine kleine, dunkel umrandete helle Kreisfläche ins Bewußtsein, die mehr oder minder ausgesprochen zwei „Fühler" als Anhängsel besitzt. Dann verschwindet der kleine Kreis wieder, um dem großen Platz zu machen, der nach mehrmaligem Alternieren mit dem kleinen Kreis, bei genügend langer Beobachtung, dann gewöhnlich das Feld behauptet. Das Lageverhältnis der beiden Kreise zueinander entspricht dem des Vorbildes. Mitunter erscheint auch für Momente die ganze Figur simultan, doch dann ausgesprochen in einer Ebene liegend, oder wie ineinandergeschlungen, nie hingegen der kleine auf dem großen Kreis gelagert, wie im Vorbild.

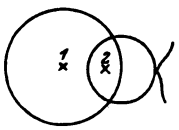

Abb. 24.
× = Fixationspunkt.

Der Fixationspunkt wird nun innerhalb des beiden Kreisen gemeinsamen Abschnittes verlegt.

Es erscheint zunächst der kleine Kreis ohne Anhängsel, verschwindet dann, macht dem großen Platz, kommt wieder, und plötzlich ist die ganze Figur simultan gegeben. Auch diesmal liegen bei der Simultanerscheinung der ganzen Figur, die im übrigen viel ausgesprochener und stabiler als bei der Beobachtung mit dem vorigen Fixationspunkte ist, beide Kreise, meist ineinandergeschlungen, in einer Ebene. Bei hinreichend langer Beobachtung behauptet, nachdem die komplizierte Ganzgestalt wieder zerfallen ist, gewöhnlich der kleine Kreis das Feld.

Der Versuch zeigt, daß, wenn die Verhältnisse für die Simultanwiedergabe des Vorbildes im n. N. zu komplizierte werden, sich die Tendenz bemerkbar macht, die Gestalt des Vorbildes in zwei selbständige einfachere, sukzessiv und alternierend erscheinende Gestalten zu zerlegen und durch diese alternierende Auftauchen einfacherer, prägnanter Gestalten die Form des Vorbildes, wenn auch nicht qualitativ adäquat, so doch stückweise vollständig zur Wiedergabe zu bringen (vgl. Versuch 6a). Kommt es doch noch zur Simultanerscheinung der ganzen Figur, so weist auch diese eine wesentliche Vereinfachung im Sinne der Vereinheitlichung gegenüber dem Vorbilde auf (Verlagerung in eine Ebene u. dgl.).

Zusammenfassend betrachtet aber zeigen die Versuche 23 und 24

klärungsprinzipes bestreitet, das aus einer zusammenhängenden Tatsachenkette mit logischer Notwendigkeit folgt, seinerseits eine (erweiterte) Tatsachenkette aufweist, in der sein neues Erklärungsprinzip Geltung hat, während das auf Grund der ursprünglichen Tatsachenbestände aufgestellte Prinzip hier wegfällt, oder sich doch als untergeordnet erweist, nämlich als akzidenteller Bestandteil der neuen übergeordneten Regel. In unserem Falle also müßte eine Reihe von negativen Nachbildern experimentell erzeugt werden, die keinerlei Gestalten, keinerlei Gebilde, die Gestaltcharakter besitzen, aufweist. Ich glaube bis auf weiteres allerdings nicht, daß das möglich ist (gleichgültig, ob man mit intensiven Reizbedingungen, die sehr komplizierte n. N. erlauben, oder ob man, wie ich, mit schwachen Reizbedingungen, die nur relativ einfache n. N. liefern, experimentiert).

noch einmal mit aller Deutlichkeit, ebenso wie die Versuche 6, 14 und 14a, daß die einzelnen Stücke, die das objektiv Gebotene konstituieren, als Teil im Ganzen, alle simultan im n. N. zur Erscheinung gelangen können, hingegen als verschiedene selbständige Ganze nur sukzessive, und zwar zwangsläufig alternierend ins Bewußtsein treten können. Wir begegnen somit bei Umrißfiguren der gleichen Gesetzmäßigkeit, die wir schon früher bei Versuchen mit Strichfiguren (Abb. 6) vorgefunden haben.

III. Versuche mit Flächenfiguren.

a) Mit einfachen, stabilen Figuren.

Wir haben bis jetzt Versuche mit Strichfiguren und Umrißfiguren betrachtet und im wesentlichen die gleichen Gesetzmäßigkeiten bei beiden Arten von Figuren angetroffen. Der Einfluß der Gestalt auf das Ergebnis dieser Versuche war ein sehr ausgeprägter. Nun wollen wir Versuche mit Flächenfiguren anstellen und zusehen, ob sich der Einfluß der Gestalt auch bei solchen Experimenten nachweisen läßt.

Abb. 25. Geboten ist ein Flächenquadrat aus weißem Papier, Seitenälnge 2 cm, auf schwarzem Hintergrunde.

Es erscheint ein dunkles Flächenquadrat auf hellem Grunde, sehr prägnant und deutlich.

Abb. 25.

Abb. 26.

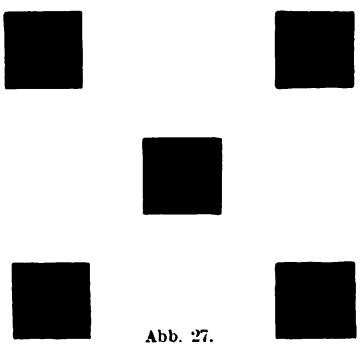

Abb. 27.



Abb. 28.

Abb. 26. Geboten ist ein Flächenkreis aus weißem Papier, Durchmesser 2 cm, auf schwarzem Hintergrunde.

Es erscheint ein dunkler Flächenkreis auf hellem Grunde; die Erscheinung bleibt für lange Zeit in ausgeprägtester Klarheit bestehen.

Abb. 27. Geboten sind fünf Flächenquadrate aus weißem Papier, Seitenlänge je 2 cm, in Quincunxanordnung auf schwarzem Hintergrunde.

Es erscheint simultan eine Quincunxanordnung von fünf dunklen Flächenquadraten auf hellem Grunde.

Abb. 28. Geboten sind zwölf Kreisscheibchen aus weißem Papier, Durchmesser je 5 mm, auf schwarzem Hintergrund kreisförmig angeordnet.

Es erscheint simultan eine Kreisanordnung von zwölf dunklen Scheibchen auf hellem Grunde.

Es ist allerdings nicht ganz einfach, die zwölf Scheibchen abzuzählen. Eine ungeübte Vp. macht schon beim Versuch, ein bestimmtes Kreisscheibchen heraustreten zu lassen, unwillkürlich Augenbewegungen, was augenblicklich zu einer vollständigen Verlagerung der ganzen Gestalt des n. N. führt und so den ursprünglichen Zweck, sicher zählen zu können, natürlich völlig vereitelt. Aber auch wenn man unter strenger Beibehaltung des Fixationspunktes beim Zählen seine „Aufmerksamkeit" auf ein bestimmtes Scheibchen im n. N. wendet, so zerfällt gewöhnlich die einheitliche Kreisgestalt, so daß der kontinuierliche Übergang, zum Zwecke des Abzählens, von einem Scheibchen zum anderen, zur Unmöglichkeit wird. Man nimmt die Zählung am zweckmäßigsten so vor, daß man unter strenger Beibehaltung des Fixationspunktes schnell mit einem Bleistifte rundum an Stelle jeden Scheibchens des n. N. einen Punkt macht, um dann die Punkte späterhin in aller Ruhe nachzuzählen. Noch einfacher gestaltet sich die Zählung, wenn man die Kreisanordnung der zwölf dunklen Scheibchen des n. N. in vier Dreiergruppen zerlegt; man kann dann sukzessiv das Vorhandensein von vier Dreiergruppen relativ einfach konstatieren.

Das Bemerkenswerte an diesem Zählvorgange ist, daß der Prozeß des Abzählens, da das Gegebensein der einheitlichen Gestalt noch nicht das Wissen um die Zahl der Teile impliziert, ein sukzessives Gegebensein mehrerer selbständiger Teile voraussetzt, was naturgemäß im n. N. mit der Existenz einer einheitlichen Simultangestalt nicht vereinbar ist. Zu dem prinzipiell gleichen Ergebnis gelangte *Poppelreuter* l. c. bei der Untersuchung des „Normalsehens" Hirnverletzter. Die Beobachtung mehrerer Fälle von Hemianopsien und Hemiamblyopien führte ihn zu folgendem Schluß: „Es erscheint also so, daß das Erfassen der Punktzahl doch ein sukzessiver Prozeß ist, etwa ein „sukzessives Erfassen mit der Aufmerksamkeit", das beim Insuffizienten verlängert ist". Und er folgert daraus: „Während beim Normalen durch die Punktanordnung zu regelmäßigen Gruppen eine mühelose, indirekte Zahlauffassung möglich ist, begegnet uns beim Gestörten die Insuffizienz der Gestaltwahrnehmung und demgemäß auch der Fehler der Zahlangabe."

Betrachten wir die Versuche 25—28 im Zusammenhang, so ergibt sich, daß Flächenfiguren des Vorbildes sehr ausgeprägte, schöne und langanhaltende n. N. ergeben. Man kann direkt sagen, daß die Flächenfigur die eigentliche Domäne des n. N. darstellt. Auch von körperlichen Gegenständen kann man sehr gute flächenförmige n. N. erhalten. So ist es überaus reizvoll, wenn man, etwa in Gedanken versunken, die eigene Hand auf dunklem Grunde längere Zeit fixiert hat, plötzlich eine schwarze „Geisterhand" vor seinem inneren Auge erscheinen zu sehen.

Komplizierte Figuren bringt man im n. N. nur dann zur Wiedergabe, wenn man Flächengestalten zugrunde legt. Schon eine Figur, die aus so vielen Teilen sich aufbaut wie Abb. 28, käme, unter sonst gleichen Bedingungen, aus Umrißkreisen zusammengesetzt im n. N. wohl niemals vollständig simultan zur Erscheinung.

So ist es auch zu erklären, daß eine „zentrale Ergänzung" mit lückenhaften Flächenfiguren ungleich schwieriger und nie so vollständig prägnant zu erzielen ist als mit lückenhaften Umrißfiguren, wie sie uns in den Versuchen 15, 16 und 17 mit Umrißfiguren gelungen ist.

So berichtet z. B. auch *Fuchs*[9]): „Bei Kreisen mit fehlenden Segmenten entsprach das n. N. anfangs stets dem Vorbild. Mit zunehmendem Verschwinden des anfangs scharfen Randes aber ging es in einer Reihe von Versuchen entweder vollständig in einen Ganzkreis über, oder näherte sich ihm wenigstens mehr oder weniger stark." Ich kann das Resultat der *Fuchs*schen Untersuchungen nur bestätigen. Ein Flächenquadrat mit einer fehlenden Ecke im Vorbild z. B. erschien anfangs als unschönes und unregelmäßiges Fünfeck. Bei weiterer Beobachtung blieb zwar die Schärfe der beiden vollständigen Konturen der Figur des n. N. durchaus bestehen, dagegen verlor die Stelle, wo die Lücke im Vorbild saß, immer mehr an Deutlichkeit, so daß schließlich ein „unvollständiges Quadrat" resultierte, „ein quadratisches Gebilde, über dessen eine Ecke sich nichts Bestimmtes aussagen läßt". Es kommt also wohl gewissermaßen zu einem Vorstadium „zentraler Ergänzung" — denn die Lücke im Quadrat war ja selbst schließlich nicht mehr deutlich konstatierbar; aber darüber hinaus kam es bei Flächenfiguren nie zur wirklich vollständigen prägnanten „zentralen Ergänzung". Es ist ja gerade das Wesen der „zentralen Ergänzung", daß sie nur dann auftritt, wenn eine „gewisse Schwäche der bedingenden Faktoren" vorliegt; eine solche ist aber bei unvollständigen Flächenfiguren offenbar viel weniger gegeben als bei lückenhaften Umrißfiguren. Die Anregungen für das Entstehen einer Gestalt sind auch bei unvollständigen Flächenfiguren für den gesunden Organismus noch völlig ausreichend, um das Erscheinen sogar kompliziert geformter Figuren im n. N. zu ermöglichen.

Der Funktionsbereich des n. N. ist nach alledem offenbar ein viel größerer für Flächenfiguren als für Strich- und Umrißfiguren. Weiß man doch auch aus Versuchen aus anderen Gebieten, durch die Untersuchungen von *Bühler*[6]), *Rubin*[10]), *Gelb* und *Goldstein*[11]), sowie einer Arbeit des Verfassers selbst[7]), daß die Flächenfigur eine „stabilere" Gestalt darstellt als die Umrißfigur. Und wir haben ja auch schon gesehen, daß Umrißfiguren des Vorbildes die Tendenz zeigen, im n. N. als Flächenfiguren wiedergegeben zu werden.

Während also beim Darbieten unvollständiger Flächenfiguren die Grenze der Leistungsfähigkeit des n. N. nicht leicht erreicht wird und ebensowenig durch Anhäufung zahlreicher neuer Flächengestalten im Vorbild, da unsere psycho-physische Organisation aus dem erweiterten Nebeneinander von Flächenfiguren sofort eine übergeordnete Gesamtgestalt hervorgehen läßt, ist dem Wirkungsbereich des n. N. nach einer anderen Seite hin eine baldige Schranke gesetzt. Wenn man nämlich Flächenfiguren immer mehr und mehr verkleinert, so kommt schließlich ein Moment, wo sie keine ausgedehnte Innenfläche mehr aufweisen, wo mit anderen Worten im Vorbilde plötzlich ein Punkt zur Erscheinung

gelangt. Das n. N. hingegen vermag mit diesem Wechsel qualitativ verschiedener Gestalten nicht Schritt zu halten: es ist mir mit meinen einfachen Versuchsbedingungen niemals gelungen, das n. N. eines einzelnen Punktes zu erhalten. Sowie man hingegen die Dimensionen der Vorlage so weit vergrößert (mitunter nur um einen Millimeter), daß im Vorbilde ein winziges Kreisscheibchen zur Erscheinung kommt, gelangt auch im n. N. sofort entsprechend ein dunkles Kreisscheibchen zur Wiedergabe. Das Resultat dieses Versuches entspricht völlig dem, das ich bei Versuchen mit Punkt und Kreisscheibe auf anderem Gebiete erzielte [l. c.[7]), S. 162]. Auch dort ergab sich die prinzipielle qualitative Verschiedenheit von Punkt und Kreisscheibe.

Auch wenn man den Versuch so einrichtet, daß man die Fixation des weißen Punktes auf schwarzem Grunde aus entsprechend geringerer Entfernung vornimmt als die Fixation des weißen Scheibchens auf schwarzem Grunde, so daß der Sehwinkel für beide Objekte der gleiche sein muß, d. h. wenn Punkt und Scheibchen gleich große Bilder auf der Macula als der Stelle des deutlichsten Sehens erzeugen, auch dann vermag nur das weiße Scheibchen ein n. N. hervorzurufen, während der Punkt, sofern er nur im Vorbild als Punkt erscheint, unter unseren Versuchsbedingungen nicht zur Wiedergabe gelangt. Im letzteren Falle, also bei Fix. des weißen Punktes auf schwarzem rechteckigen Grunde, erscheint im Vorbild nur eine vollständige, homogene, helle, rechteckige Fläche. Nicht das Reizverhältnis auf der Netzhaut, sondern die psychische Beschaffenheit des Vorbildes also bestimmt bei diesem Versuche den Ausfall des n. N.

Noch deutlichere Beweise dafür, daß die Reizverhältnisse auf der Netzhaut für die Entstehung des n. N. nicht ausschlaggebend sind, liefern folgende Versuche.

b) Versuche mit komplizierteren, mehrdeutigen oder „labilen" Flächenfiguren.

Abb. 29. Geboten ist ein Bogen weißen Papiers in Form eines stehenden Rechteckes (28 × 22,5 cm) der in der linken oberen Ecke sechzehn schwarze Quadrate auf hellem Grunde (Seitenlänge je 1,5 cm), in Quadratform angeordnet, in der rechten unteren Ecke sechzehn weiße Quadrate auf schwarzem Grunde (Seitenlänge gleichfalls je 1,5 cm) ebenfalls in Quadratform angeordnet trägt.

Die Beobachtung der Vorlage geschah in diesem und in den folgenden Versuchen beim Lichte einer elektrischen Fadenlampe von sechzehn Kerzen. Das n. N. wurde dann, nachdem die Lampe ausgeschaltet war, der Ausdehnung der Nachbilder wegen, im Dunkelzimmer auf der Zimmerdecke oder auf den Wänden entwickelt.

Der Fixationspunkt liege zunächst in der linken oberen Ecke (l. o. E.), in der Mitte zwischen den 16 schwarzen Quadraten.

Es erscheint zunächst eine homogene dunkle Fläche in Form eines stehenden Rechtecks, dann auf ihr in der l. o. E. eine Quadratanordnung von sechzehn hellen



Abb. 29.
1/2 natürlicher Größe.
r. oben



l. unten

Quadraten. Die r. u. E. der großen rechteckigen Fläche ist ebenso homogen dunkel wie z. B. die rechte obere Ecke. Allerhöchstens erscheint in der r. u. E. (besonders wenn die Aufmerksamkeit bei Betrachtung des Vorbildes nicht ungeteilt von der Anordnung der sechzehn schwarzen Quadrate gefesselt war) ein unbestimmter heller Fleck. Der Versuch schließt bei genügend langer Beobachtung wieder mit der Erscheinung der rechteckigen homogen dunklen Fläche ab.

Der Fixationspunkt liege nun in der r. u. E. in der Mitte zwischen den sechzehn weißen Quadraten. Es ist aus hier nicht näher darzulegenden Gründen unbedingt erforderlich, vor dem Beginn dieses Versuches mit anderer Lage des Fixationspunktes mehrere Minuten nach Beendigung des vorigen Versuches verstreichen zu lassen.

Abb. 30.
½ natürlicher Größe.
r. oben



l. unten

Es erscheint zunächst wieder die homogen dunkle Fläche eines stehenden Rechtecks, dann auf ihr in der r. u. E. eine helle Quadratfläche und in dieser dann sofort eine Quadratanordnung von sechzehn dunklen Quadraten. Von den sechzehn Quadraten in der l. o. E. ist auf der homogen dunkel gefärbten, vollendet rechteckig geformten Fläche keine Spur zu bemerken. Das Experiment schließt bei hinreichend langer Beobachtung wiederum mit der Erscheinung der rechteckig homogen dunkel gefärbten Fläche ab.

Abb. 30. Geboten ist ein Bogen weißen Papiers, in Form eines liegenden Rechtecks (22,5 × 28 cm). In der l. o. E. befinden sich sechzehn schwarze Quadrate in Quadratstellung, in der r. u. E. befindet sich ein bogenförmiges Muster aus

l. oben

Abb. 31.
1/2 natürlicher Größe.
r. oben



× = Fixationspunkt.

vier Reihen. (Vgl. Abb. 30.) Der Fixationspunkt liegt zunächst in der l. o. E. in der Mitte zwischen den sechzehn schwarzen Quadraten.

Es erscheint zunächst eine homogen dunkle Fläche in Form eines liegenden Rechtecks; dann auf ihr in der l. o. E. eine Quadratanordnung von sechzehn hellen Quadraten. Das Muster in der r. u. E. gelangt nicht zur Wiedergabe. Der Versuch schließt bei genügend langer Beobachtungsdauer wieder mit der Erscheinung der rechteckigen homogen dunkel gefärbten Fläche ab.

Der Fixationspunkt liege nun in der r. u. E. irgendwo inmitten des Bogenmusters.

Es erscheint nun nach anfänglichem alleinigem Gegebensein der homogen dunkel gefärbten rechteckigen Fläche nur für das Muster in der r. u. E. ein gestaltetes Nach-

bild, während die sechzehn Quadrate in der l. o. E. nicht zur Wiedergabe kommen. Und zwar erscheinen in der r. u. E. vier Reihen von auf der Spitze stehenden schwarzen Dreiecken auf hellem Grunde. Diese dunklen Dreiecke besitzen vollkommen gerade Schenkel. Das n. N. ist also auch hier gegenüber dem Vorbilde im Sinne der Prägnanz abgeändert; denn aus den vier Reihen bogenförmiger Gebilde des Vorbildes sind ja vier Reihen von regulären Dreiecken, die auf dem Kopfe stehen, im n. N. geworden. Das Experiment endet bei hinreichend langer Beobachtungsdauer wieder mit der Erscheinung der homogen dunkel gefärbten rechteckigen Fläche.

Die Versuche 29 und 30 zeigen, daß von einer Vorlage bei weitem nicht alles, was auf der Netzhaut sich abbildet, ein n. N. zu erzeugen vermag, sondern vorzugsweise nur jener Teil, der mit Bewußtsein im Vorbild gegeben war. Denn obwohl die gesamte rechteckige Fläche, die den H. des Vorbildes ausmachte, im n. N., weit peripher ins Sehfeld sich erstreckend, zur Erscheinung kommt, gelangte in Versuch 29 und 30 von den Figuren, die sich objektiv auf ihr befinden, doch nur jene im n. N. zur Wiedergabe, die im Vorbild um den Fixationspunkt konzentriert dem Bewußtsein gegeben war. Weiterhin ist bemerkenswert, daß der rechteckige H. des Vorbildes im n. N. als die einfachste prägnante und stabilste Gestalt eines Flächenrechteckes unter den anderen noch gegebenen komplizierteren Figuren zuerst ins Bewußtsein tritt und am spätesten aus ihm entschwindet.

Für die Erscheinung dieser großen rechteckigen Fläche ist eine „zentrale Ergänzung" nicht maßgebend. Das ergibt sich daraus, daß Formabweichungen dieser Fläche, wie man sie z. B. leicht durch Abknicken einer Ecke herstellen kann, im n. N. durchaus adäquat wiedergegeben werden. Auch zeigt sich, wenn man bei der Beobachtung der Vorlage aus 30—50 cm Entfernung unter Beibehaltung des Fixationspunktes sich von der Weite des Sehfeldes im Vorbilde überzeugen will, daß man noch Gegenstände weit außerhalb der weißen Fläche festzustellen vermag.

Der Ausfall der beiden letzten Versuche 29 und 30 ist deshalb ein so außerordentlich klarer, weil es relativ einfach ist, nur immer eine einheitliche Figur für längere Zeit im Vorbilde im Bewußtsein zu erhalten, da die andere Figur relativ weit seitab gelegen ist. Aber man kann das nämliche Resultat auch mit ganz benachbarten Figuren erzielen, wenn man nur die Figuren so reichhaltig gestaltet, daß man während der ganzen Dauer der Fixation ohne alle Anstrengung, Ermüdung oder Langeweile mit „voller Aufmerksamkeit" sich der Beobachtung nur dieser einen Figur hinzugeben vermag. Das zeigt z. B. folgender Versuch.

Abb. 31. Geboten ist wieder ein Bogen weißen Papiers in Form eines stehenden Rechtecks (28 × 22,5 cm), darauf rechts und links unten die Muster von Abb. 31. Der Fixationspunkt liegt vorerst links unten inmitten der schwarzen auf der Spitze stehenden Quadrate.

Es erscheint zunächst wieder eine homogen dunkle rechteckige Fläche, dann auf ihr links unten abwechselnd eine Anordnung von hellen, auf der Spitze stehenden Quadraten auf dunklem Grunde, oder eine Anordnung von dunklen auf der Spitze stehenden Quadraten auf hellem Grunde. Auch hier liegen die Verhältnisse ganz analog dem „Wettstreit der Sehfelder" so, daß, während z. B. die dunklen Figuren auf hellem Grunde erscheinen, dann „dieses System für einige Zeit allein gesehen wird, während das andere vollkommen verschwindet".

Diejenige Quadratanordnung, die gerade als Figur erscheint, liegt jeweils weiter nach vorn, und ihre aufeinanderstehenden Spitzen sind verbreitert, so daß ein Netz von hellen oder dunklen Quadraten gegeben ist, die gewissermaßen durch Straßen verbunden sind.

Im übrigen ist das lebhafte Alternieren und die Formveränderung der Figuren im n. N. hier wie immer leichter zu erleben als zu beschreiben. Die Erscheinungen der Lokalisations- und Formabänderung, gleichlaufend mit dem zwangsläufig sich einstellenden Wechsel zwischen Figur und Hintergrund, sind völlig analog jenen, die *Rubin* (l. c.) und *ich* (l. c.) auf anderen *untereinander* völlig verschiedenen Gebieten beobachteten. Über alle diese hier mehr untergeordneten Fragen nach den Gründen für die Schwierigkeit einer adäquaten Beschreibung der Versuche, für den schnellen Wechsel der Erscheinungen sowie für „die Tendenz, die Figur näher als den Grund zu lokalisieren" hat *Rubin*[10]) Genaueres ausgeführt.

Was aber in diesem Zusammenhange am meisten interessiert: sofern nur im Vorbilde die aus Quadraten zusammengesetzte Figur links unten allein mit ungeteilter Aufmerksamkeit festgehalten wurde, kommt im n. N., auch wenn der Fixationspunkt in der Mitte zwischen den beiden Teilfiguren liegt (vgl. Abb. 31), nur diese allein zur Wiedergabe, während die Figur in der rechten unteren Ecke bei totaler Wiedergabe der Gesamtform des weißen H. durchaus fortfällt. Wechselt man unter strenger Beibehaltung dieses Fixationspunktes absichtlich in der Beachtung der Figuren in der linken unteren Ecke und in der rechten unteren Ecke, so können im n. N. die den Figuren rechts und links unten entsprechenden Gestalten alternierend zur Erscheinung kommen.

Der letzte Versuch wies noch eine weitere bemerkenswerte Erscheinungsweise auf, die ganz analog dem eben geschilderten Alternieren von n. N. bei dem Gegebensein mehrerer selbständiger Gestalten im Vorbilde ist, den eigentümlichen Kampf verschiedener Figuren im n. N. um die Dominanz im Bewußtsein, wenn die Reizbedingungen nicht eindeutig entschieden, was als Figur und was als H. zu gelten habe. Bald nämlich erschien das System: dunkle Figur auf hellem Grunde, dann jenes verdrängend das System: helle Figur auf dunklem Grunde usw. Wir haben es also hier mit Figuren zu tun, deren Erscheinung labile Prozesse zugrunde liegen müssen, Prozesse, die in unserer psychophysischen Organisation nicht so fest verankert sein können wie jene, die der Erscheinung prägnanter, stabiler Figuren, z. B. eines einfachen Quadrates oder Kreises, entsprechen. Wir wollen im folgenden noch einige Versuche mit derartigen komplizierten, mehrdeutigen Figuren anstellen, um ihre Erscheinungsweise genauer zu analysieren.

Abb. 32. Geboten ist das Muster von Abb. 32 auf weißem Grunde.

Es erscheint zunächst eine helle Kreisscheibe, dann in ihrer Mitte eine weiße ovale Fläche auf dunklem Grunde, so daß ungefähr die Gesamtform eines hellen Ordenssternes resultiert, dessen vier Strahlen mit ihrer Peripherie den Umfang der (ursprünglichen) Kreisscheibe ausmachen. Dann wird plötzlich, was bisher dunkler Innengrund war, zur Figur, eine schmetterlingsförmige Gestalt bildend, die gegenüber dem Vorbilde einem Rechtecke angenähert ist. Nach mehrmaligem Alternieren gewinnt schließlich das weiße Gebilde immer mehr an Übergewicht, bis dann zum Schluß allein wieder die homogen weiße Kreisscheibe auf dunklem Hintergrunde gegeben ist.

Abb. 32.

Abb. 33. Geboten ist das Ornament von Abb. 33 auf weißem Grunde.

Es erscheint zunächst eine homogen helle Kreisfläche, dann in ihr ein dunkles fünfeckiges Gebilde, dessen Ecken deutlich von der Peripherie des Kreises abgesetzt sind. Dann erscheint noch weiter innen, indem das dunkle fünfeckige Gebilde zum Innengrund wird, eine helle fünfeckige Figur, deren Ecken durch die dunkle Umgrenzung in das Weiß nach außen durchbrechen, so daß fünf immer kleiner werdende dunkle dreieckige Gebilde bestehen bleiben, bis plötzlich wieder allein eine helle homogene Kreisfläche gegeben ist. Nach mehrmaligem, mitunter fast rhythmischem Alternieren zwischen heller Kreisfläche — dunkler fünfeckiger Figur, heller fünfeckiger Figur — dunkler fünfeckiger Figur, homogen heller Kreisfläche —, schließt endlich der Versuch mit der Erscheinung der homogen hellen Kreisfläche ab.

Abb. 33.

Wir sehen also, daß nicht nur, wenn im Vorbilde mehrere selbständige Gestalten gegeben sind, jenes eigenartige Alternieren verschiedener Figuren eintritt, sondern auch, wenn im Vorbilde eine komplizierte, mehrdeutige oder „labile" Figur gegeben war. Der „Wettstreit" zwischen den verschiedenen Figuren ist dann im Prinzip ganz der gleiche, wie wir ihn bei Strichfiguren in Abb. 6 und bei Umrißfiguren z. B. in Abb. 24 kennengelernt haben. Der Versuch 33 zeigt weiter, daß das Alternieren nicht nur zwischen zwei, sondern auch beispielshalber zwischen drei verschiedenen Gestalten stattfinden kann.

Die Versuche 32 und 33 geben weiter einen Hinweis darauf, welche Reizverhältnisse das Entstehen einer prägnanten Gestalt im n. N. nahelegen. In beiden Versuchen besteht die Tendenz, die schwarze Innenfläche, die allseitig andersfarbig umgrenzt ist, zur Figur werden zu lassen, oder sie doch in eine andere (hier Kreis-) Gestalt einzubeziehen. Hierbei ist bemerkenswert, daß die prägnante Gestalt des Flächenkreises sich durchsetzt, obwohl hierbei das Kontrastgesetz für die Wiedergabe der hellen Innenteile des Vorbildes durchbrochen wird. Denn nach dem Kontrastgesetze müßten ja diese hellen Innenteile im n. N. dauernd als dunkle Gebilde gegeben sein, während in Wirk-

lichkeit für die überwiegende Dauer des ganzen Versuches homogen weiß gefärbte Kreisscheiben zur Erscheinung gelangen.

Hinsichtlich der Frage, welche Reizkomplexe das Entstehen der Figur, welche Reizkomplexe das Entstehen des H. nahelegen, deckt sich im übrigen das Ergebnis der Versuche 32 und 33 mit dem Resultate *Rubins*: „Wenn von zwei homogenen, verschiedenfarbigen Feldern das eine wesentlich größer als das andere ist und das andere umschließt, dann ist eine überwiegende Wahrscheinlichkeit dafür vorhanden, daß das kleine umschlossene Feld als Figur aufgefaßt wird."

C. Theoretische Bemerkungen zur Klärung der Versuchsergebnisse.

Wir haben gesehen, daß durchaus nicht jedes beliebige Vorbild formgetreu im n. N. wiedergegeben werden kann. Die Leistungsfähigkeit der psycho-physischen Organisation, als deren Funktion das n. N. anzunehmen ist, reicht also, im ganzen gesehen, nicht aus gegenüber der Kompliziertheit jener Prozesse, deren Aufgabe Darstellung der Außenwelt ist. An Stelle des festgefügten, dinghaften, simultan gegebenen, reichhaltigen Vorbildes tritt häufig ein unwirkliches Auf- und Abwogen alternierend auftretender, untereinander zusammenhangloser Nachbilder. So sagt z. B. auch *Gelb*[12]) in anderem Zusammenhang von den n. N.: „Es fehlt ihnen gerade der eigentliche Realitätscharakter." Die Einzelerscheinung im n. N. ferner ist gegenüber der des Vorbildes gewissermaßen retuschiert: Nebensächlichkeiten werden ausgemerzt, wichtige Gegensätze werden verschärft, Gestalten und Formen idealisiert, möglichst prägnant und rein zur Darstellung gebracht. Die Funktion des n. N. ist also gegenüber der des Vorbildes eine primitivere. Und wir dürfen wohl annehmen, daß unsere psycho-physische Organisation als n. N. dasjenige erscheinen läßt, was dieser Organisation am leichtesten fällt, dasjenige dagegen zum Ausfalle bringt, was für sie am schwierigsten ist. Diese Annahme ist um so mehr begründet, als wir wissen, daß bei pathologischen Zuständen der Hirnsubstanz die kompliziertere, im Laufe der individuellen Entwicklung erworbene Leistung in der Regel am ersten ausfällt (und sich bei erfolgender Restitution in der Regel auch zuletzt wieder einstellt), während die ursprünglichere, primitivere Funktion erhalten bleibt (*Ribot*sches Gesetz). Da nun unter sonst gleichen Bedingungen bei meinen Versuchen von den verschiedensten Formen des Vorbildes allein ein einzelner Punkt als solcher überhaupt nicht zur Wiederkehr kam, so kann man wohl schließen, daß der einzelne Punkt zumindesten für das n. N. die komplizierteste aller Gestalten sein muß.

Das Wort „Gestalt" ist durchgängig im gleichen Sinne angewandt, den es seit *v. Ehrenfels*[13]) in der Philosophie und Normalpsychologie hat, als Bezeichnung für psychische Gegebenheiten, deren spezifische

Qualität nicht aus den artgleichen Eigenschaften ihrer sog. Teile ableitbar ist. Es ist in der gleichen theoretischen Bedeutung gebraucht, die es z. B. bei *Goldstein* und *Gelb*[11]), oder mit besonderer Pointierung bei *W. Köhler*[18]) aufweist, als Hinweis auf psychische Zustände und Vorgänge, um mit *Wertheimer*[5]) zu sprechen, bei denen es ankäme auf einen physiologischen Gesamtprozeß, dessen charakteristische Art als Ganzes für spätere Wirksamkeit entscheidend wäre, nicht aber die Summe der betreffenden Einzelerregungen.

Was endlich die Frage nach dem Orte der Entstehung oder allgemeiner nach der Bedingtheit des n. N. anlangt, so ist von *Brückner*[14]) der Einfluß zentraler Prozesse auf den Kontrast und verwandte Erscheinungen wahrscheinlich gemacht worden. Die *allgemeine* Abhängigkeit zummindesten der Form des n. N. von zentralen Faktoren (Quer- oder Gesamtvorgängen, oder Gestaltprozessen nach *Wertheimer*[5]), Strukturfunktionen nach *Köhler*[8]) haben die Untersuchungen von *Gelb* und *Goldstein*[11]), sowie von *Fuchs*[9]) fast zur Evidenz erwiesen. Vom Problem der Gestalt nahm auch die vorliegende Untersuchung ihren Ausgang. Die eindeutige Beantwortung bestimmter *spezieller* Fragen, die durch die Anwendung der Gestalttheorie auf das n. N. sich ergeben, war der Zweck auch vorliegender Untersuchungen.

D. Zusammenfassung.

Die Gestalt besitzt einen wesentlichen Einfluß auf Entstehen und Erscheinungsweise des n. N. ruhender visueller Figuren, und zwar: Es kann in einem Augenblicke nur eine einheitliche Gestalt als n. N. dem Bewußtsein gegeben sein. Hierbei besteht die Tendenz, prägnante Gestalten zur Erscheinung gelangen zu lassen.

1. Diese Gesetzmäßigkeit hat zur Folge:

a) daß, wenn im Vorbild eine einheitliche prägnante Gestalt gegeben ist, diese im n. N. vollständig, ohne Formabweichung, simultan (und somit den Gesetzen des sukzessiven Kontrastes folgend) zur Wiedergabe kommt.

b) daß, wenn im Vorbild neben einer prägnanten Gestalt noch einzelne Teile gegeben sind, die nicht als Bestandteile in diese prägnante Gestalt eingehen, als n. N. nur die prägnante Gestalt (somit auch den Gesetzen des sukzessiven Kontrastes folgend) nicht aber diese Nebenteile zur Erscheinung gelangen.

c) daß, wenn im Vorbild mehrere prägnante Gestalten gegeben sind, die aber untereinander nicht wieder zu einer einheitlichen Gestalt zusammentreten, im n. N. ein „Wettstreit" eintritt, derart, daß die einzelnen Gestalten sukzessiv, und zwar abwechselnd (und somit den Gesetzen des sukzessiven Kontrastes folgend) zur Erscheinung kommen. Die gleiche Gesetzmäßigkeit hat statt, wenn im Vorbild eine kompli-

zierte Figur gegeben ist, die nicht nur eine einheitliche Fläche umgreift, die aber als zusammengesetzt aus mehreren prägnanten Gestalten aufgefaßt werden kann. Bei diesem alternierenden Auftreten n. N. besteht die Tendenz, die stabilere (prägnante Gestalt) als erste ins Bewußtsein treten zu lassen und sie am längsten in ihm zu erhalten.

2. Diese Gesetzmäßigkeit hat weiter zur Folge:

a) daß, wenn im Vorbild keine einheitliche Gestalt gegeben ist, sondern wenn nur einzelne unzusammenhängende Stücke (z. B. Striche) als Reize vorhanden sind, im n. N. simultan nur eines dieser Stücke zur Erscheinung kommt. Doch können alternierend zwei von diesen Stücken zur Wiedergabe gelangen, und zwar dann beliebig die, die gerade gesondert ins Auge gefaßt wurden, während die anderen Stücke überhaupt nicht ins Bewußtsein treten.

b) daß, wenn im Vorbild eine Figur gegeben ist, die eine Lücke aufweist, derart, daß ein Stückchen an einer prägnanten Gestalt fehlt, im n. N. die Tendenz besteht, dies fehlende Stück (zentral) zu ergänzen, so daß im n. N. eine einheitliche Gestalt entsteht. Hierbei erscheint gewöhnlich zunächst als n. N. die einheitliche ergänzte Gestalt; mitunter kommt die Lücke des Vorbildes noch nachträglich und vorübergehend zur Erscheinung.

3. Diese Gesetzmäßigkeit macht weiter verständlich, daß die Tendenz besteht, eine einheitliche (allseitig andersfarbig umgrenzte) Fläche des Vorbildes im Nachbild zur Figur werden zu lassen, oder sie als Bestandteil in eine umfassendere Gestalt einzubeziehen (mitunter unter Aufgabe des absoluten Kontrastcharakters des Nachbildes). (Von mehreren diesen Bedingungen gleichmäßig unterliegenden Gegenständen gelangt vorzugsweise der dem Fixationspunkt benachbarte zur Wiedergabe.)

Dies hat u. a. zur Folge, daß, wenn als Vorbild eine Umrißgestalt gegeben ist, im n. N. die Tendenz besteht, eine (stabilere) Flächengestalt zur Erscheinung gelangen zu lassen.

Am Schluß meiner Arbeit ist es mir angenehme Pflicht, Herrn Prof. Dr. *Gebb*, der die Experimente teils als Vp., teils als Mitarbeiter kontrollierte, für sein lebhaftes Interesse an der vorliegenden Arbeit meinen besten Dank auszusprechen.

Literaturverzeichnis.

[1]) *Hering, Ewald*, Zur Lehre vom Lichtsinn. Wien 1878. — [2]) *Helmholtz*, Physiologische Optik 3. — [3]) *Hering, E.*, Grundzüge der Lehre vom Lichtsinn. Julius Springer, Berlin 1920. — [4]) *Fuchs, W.*, Eine Pseudofovea bei Hemianopikern. Psychologische Fortschritte 1. — [5]) *Wertheimer*, Experimentelle Studien über das Sehen von Bewegung. Zeitschr. f. Psychol. 61. — [6]) *Bühler*, Die Gestaltwahr-

nehmungen. Stuttgart 1913. — [7]) *Rothschild, H.*, Untersuchungen über die sog. Zöllnerschen anorthoskopischen Zerrbilder. Zeitschr. f. Psychol. **90**, 137 usw. — [8]) *Köhler, W.*, Die physischen Gestalten in Ruhe und im stationären Zustand. Verlag Vieweg & Sohn, Braunschweig 1920. — [9]) *Fuchs, W.*, Untersuchungen über das Sehen der Hemianopiker und Hemiamblyopiker. II. Teil, Gelb und Goldstein, Psychologische Analyse hirnpathologischer Fälle. J. A. Barth, Leipzig 1920. — [10]) *Rubin, E.*, Visuell wahrgenommene Figuren. Gyldendalsk Boghandel 1921. — [11]) *Gelb* und *Goldstein*, Psychologische Analysen hirnpathologischer Fälle. 1. Zur Psychologie des optischen Wahrnehmungs- und Erkennungsvorganges. J. A. Barth, Leipzig 1920. — [12]) *Gelb, A.*, Über den Wegfall der Wahrnehmung von Oberflächenfarben in Gelb und Goldstein, Psychol. Analysen hirnpathol. Fälle oder Zeitschr. f. Psychol. **84**, 245. — [13]) *Ehrenfels, Chr. v.*, Über Gestaltqualitäten. Vierteljahresschrift f. wissensch. Philos. **14**, 249. 1890. — [14]) *Brückner*, Zur Frage der Lokalisation des Kontrastes und verwandter Erscheinungen in der Sehsinnsubstanz. Zeitschr. f. Augenheilk. **38**. 1917. — [15]) *Poppelreuter, W.*, Die psychischen Schädigungen durch Kopfschuß im Kriege 1914/16. Bd, I. Verlag L. Voß, Leipzig 1917.

(Aus der Universitätsaugenklinik zu Kristiania [ehemaliger Direktor: Prof. Dr. med. *Hj. Schiötz*, jetziger Direktor: Prof. Dr. med. *S. Hagen*] und dem Physiologischen Institut zu Kristiania [Direktor: Prof. Dr. med. *S. Torup*].)

Untersuchungen über die Lage und Dicke der Linse im menschlichen Auge bei physiologischen und pathologischen Zuständen, nach einer neuen Methode gemessen.

II. Die Lage der Linse bei glaukomatösen Zuständen.

Von

J. G. Raeder,

Assistenten der Universitätsaugenklinik.

Mit 3 Textabbildungen und 7 Kurven.

In einer früheren Arbeit ist die Frage der Vorderkammertiefe im normalen emmetropen, hypermetropen und myopen Auge behandelt. Als Fortsetzung soll dieser Abschnitt der Untersuchung des Platzes der Linse unter glaukomatösen Zuständen gewidmet sein. Da diese Frage von früheren Untersuchern anscheinend wenig behandelt ist, war es nötig, die klinischen Beobachtungen mit einigen physiologischen Vorversuchen über den Platz der Linse unter verschiedenen Druckverhältnissen im inneren Auge zu fundamentieren, samt Versuchen über den Flüssigkeitsaustausch zwischen Glaskörper und Vorderkammer.

Die folgenden Ausführungen machen keinen Anspruch darauf, eine vollständige Übersicht über die große Glaukomliteratur zu geben. Ich muß mich darauf beschränken, die Arbeiten anzuführen, welche direkte Beziehungen zu meinen eigenen Untersuchungen haben.

A. Die Abhängigkeit der Vorderkammertiefe vom Drucke vor und hinter der Linse.

1. Anatomische Vorbemerkungen.

Bevor ich auf die physiologischen Verhältnisse bei verschiedenem Druck vor und hinter der Linse eingehe, ist es notwendig die Anatomie des inneren Auges kurz zu besprechen. Es ist hier nicht nur eine Kenntnis der deskriptiven topographischen Verhältnisse erforderlich, sondern ebenso sehr eine solche des mechanischen Zusammenhanges der inneren Teile, so wie diese sich bei Platzverschiebungen innerhalb des Bulbus oculi verhalten.

Zunächst sei der größte und doch am wenigsten bekannte Teil des inneren Auges, nämlich der Glaskörper, besprochen.

Dieser Körper scheint aus einem außerordentlich feinen Fibrillensystem und aus einer Flüssigkeit, die in ihrem Zusammenhang sehr dem Humor aqueus gleicht, zu bestehen.

Das Fibrillensystem entspringt von der Ora serrata und einer etwa 1,5 mm breiten Zone des angrenzenden Ciliarepithelteiles (Abb. 1). Hier heftet sich das Corpus vitreum am festesten an die Bulbuswand, und diese Stelle wird daher als *Glaskörperbasis* bezeichnet. Von hier divergieren die Glaskörperfibrillen in das Corpus vitreum hinein. Die Fäden teilen sich in zwei Hauptbündel.

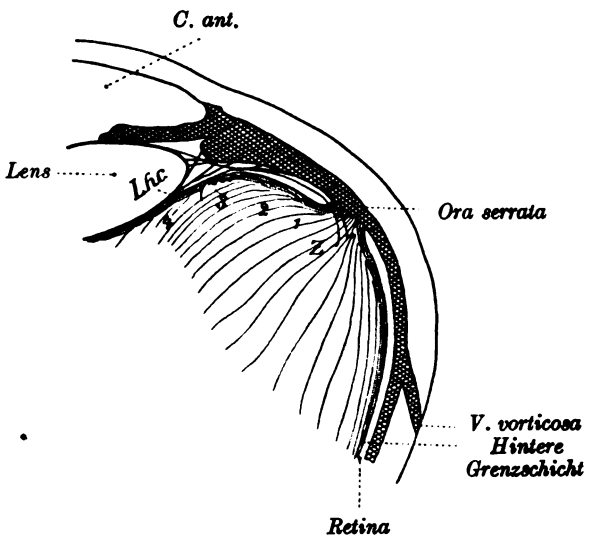

Abb. 1. *Z* = Zonularspalte; *1., 2., 3., 4.* = vordere Grenzschicht; *L. c. h.* = Ligamentum hyaloideocapsulare.

Der eine Teil biegt nach hinten ab, läuft längs der Retina, löst sich nach und nach auf und verschwindet am Papillenrande dort wo der Canalis hyaloideus beginnt, dies ist die sog. *hintere Grenzschicht* des Glaskörpers.

Ein anderes Fibrillenbündel wird gebildet vom vordersten Teil der Glaskörperbasis und biegt nach vorne um: *die vordere Grenzschicht.* Während es nach vorn läuft, wird es mehr kompakt und bekommt das Aussehen einer wohl abgegrenzten Membran, welche die Grenze zwischen Glaskörper und Kammersystem bildet. Die Membran heftet sich an die Linsenhinterfläche in der Nähe des Äquators mit dem von *Wieger* sog. *Ligamentum hyaloideocapsulare* und setzt sich hierauf auf die Linsenhinterfläche fort, wobei sie stetig dünner wird.

Außer diesen beiden Fibrillenbündeln, welche die hintere und vordere Grenzschicht bilden, strahlen auch noch Fibrillen von der Glaskörperbasis zwischen den beiden Grenzschichten in das Corpus vitreum hinein und ebenso von der inneren Grenzschichtfläche nach dem Zentrum zu.

Den Glaskörper kann man anatomisch in einen peripheren Teil einteilen, nämlich die Rinde oder Grenzschicht und in einen zentralen Teil,

den Kern. Der letztere besitzt infolge seiner loseren Fibrillenstruktur eine minder feste Konsistenz als die Rinde.

Ich habe mich in dieser Beschreibung an die Darstellung *Salzmanns* gehalten, der ich auch weiterhin folgen werde, wenn ich auf die Bildung, welche hier interessiert, eingehe, nämlich die Scheidewand zwischen den beiden Räumen, welche die intraokuläre Flüssigkeit in sich schließen, die vordere Grenzschicht.

Die Fibrillen der vorderen Grenzschicht entspringen, wie oben beschrieben, von der Glaskörperbasis nahe der Ora serrata, doch ist dies nicht so zu verstehen, daß die vordere Grenzschicht am Ursprung der Fibrillen schon eine wirkliche kompakte Schicht bildet; denn eine solche entsteht erst weiter nach vorn zu.

In der Glaskörperbasis selbst bilden die Fibrillen ein Wirrwarr von dünnen Fäden, zwischen denen die am weitesten nach hinten entspringenden Zonularfibrillen verlaufen. An dieser Stelle, welche *Salzmann die Zonularspalte* nennt, fehlt dem Glaskörper eine deutliche Begrenzung. Weiter nach vorne am mittleren Teil des Orbiculus ciliaris sammeln sich die Glaskörperfibrillen mehr kompakt, und erst hier grenzt sich die vordere Grenzschicht deutlich ab. Von dieser Stelle ab kann man die Grenzschicht in vier Zonen einteilen.

Nämlich:

1. *die Orbicularzone*, welche in ihrer Lage dem mittelsten und vordersten Teil des Orbiculus ciliaris entspricht;
2. *die Coronarzone*, welche der Corona ciliaris entspricht;
3. *die circumlentale* Zone und
4. *die Linsenzone*.

In den drei vorderen von diesen Schichten ist die Außenfläche der Grenzschicht gedeckt von Zonularfibrillen; einzelne Zonularfäden strahlen auch nach der Mitte zu und lösen sich in die Grenzschicht auf. Hierbei bildet das Zonularsystem und der Glaskörper ein statisch zusammenhängendes Ganzes, das sich besonders offenbart im Coronarteil der Grenzschicht, wo die zirkulären Zonularfäden in die Grenzschicht eingelagert sind.

Am Übergang zwischen der circumlentalen und der lentalen Zone ist die Grenzschicht durch das oben genannte Ligamentum hyaloideocapsulare an der Linse festgewachsen, so daß auch die Linse eingegliedert ist in das statisch-dynamisch innig verbundene System, welches besteht aus der vorderen Grenzschicht und damit auch dem vorderen Teil des Corpus vitreum, der Zonula Zinnii und der Linse, die zusammen ein elastisches relativ bewegliches Diaphragma bilden, welches die beiden Räume, die die intraokuläre Flüssigkeit enthalten, voneinander scheidet. Die Beweglichkeit dieses Diaphragmas und seine Permeabilität zu untersuchen, ist die physiologische Aufgabe, die hier zu lösen ist.

Bevor hierauf näher eingegangen wird, muß noch das Verhältnis zwischen dem Diaphragma und dem vordersten Teil der Uvea genauer festgelegt werden: Die vordere Grenzschicht steht in fester Verbindung mit dem hinteren Teil des Corpus ciliare durch die Ora serrata und in Beziehung zu der ganzen inneren Fläche des Ciliarkörpers durch die Zonula. Sowohl die Linse als auch der vorderste Teil des Glaskörpers steht deshalb in einer statischen Verbindung mit dem Ciliarkörper. Was die Regenbogenhaut betrifft, so stellt sich die Sache etwas anders. Ihre Verbindung mit dem Diaphragma beschränkt sich darauf, daß ihr pupillarer Teil sich gegen die Vorderfläche der Linse lehnt. Die Iris bleibt deshalb von den Bewegungen der Linse (und dadurch vom ganzen Diaphragma) abhängig, während dagegen die Linse unabhängig von der Lage der Iris ist, da die Kraft mit welcher die Iris die Linse nach hinten drückt, immer nur unbedeutend ist. Die Iris gehört deshalb statisch-dynamisch nicht zum Diaphragma des Auges. Hieraus muß man unter anderem den Schluß ziehen, daß die Vorderkammertiefe prinzipiell bis zum vorderen Linsenpol gemessen werden muß und nicht bis zur Pupillarfläche.

2. Der Flüssigkeitsaustausch durch das Diaphragma oculi.

Bevor ich auf die Durchgängigkeit des Diaphragma oculi und die Platzveränderung, welchem es unterworfen ist, eingehe, möchte ich an ein allen Augenoperateuren wohlbekanntes Phänomen erinnern: wenn die Vorderkammer unter einer Operation eröffnet wird, fließt der Inhalt aus, und die Kammer wird aufgehoben. Diese Aufhebung der Kammer beruht nur zum Teil auf einer Abflachung der Hornhautkrümmung, nicht minder aber auf einem Vordringen der Linse mit Zonula, der vorderen Grenzschicht und des vorderen Teils des Glaskörpers, d. h. des Diaphragma oculi. Dieser Vorgang kommt offenbar dadurch zustande, daß im selben Augenblick, wo die Vorderkammer eröffnet wird, der Vorderkammerdruck auf eine Atmosphäre fällt. Die Elastizität der Scleralkapsel löst eine Vorbuchtung des Diaphragmas aus, bis die Linse an der Hornhaut still steht. Dieses Phänomen offenbart zwei Eigenschaften des Diaphragma oculi, nämlich erstens, daß es eine gewisse Beweglichkeit besitzt, und zweitens, daß es eine gewisse Undurchgängigkeit für Flüssigkeit hat, denn sonst würde es sich nicht verschieben.

Beobachtet man dieses Phänomen weiter, so sieht man, daß die Kammer sich wieder füllt, indem die Hornhaut ihre gewöhnliche Krümmung zurück erhält und die Linse sich zurückzieht. Dieses findet nicht nur im lebenden Auge statt, wo es schneller und vollständiger vor sich geht, sondern auch im toten herausgenommenen Auge (*Deutschmann*). Daraus kann man schließen, daß das Diaphragma eine gewisse Durchgängigkeit besitzt, weil die Kammer in dem herausgenommenen Auge sich nur vom

Corpus vitreum her füllen kann. Weiter geht hieraus hervor, daß eine Platzveränderung des Diaphragmas eine Spannung auslöst, es ist elastisch und hat daher das Bestreben, in seine ursprüngliche Stellung zurückzukehren.

Dies berechtigt zu dem Schluß, daß das Diaphragma einerseits ein Hindernis gegen durchströmende Flüssigkeit bildet, daß aber anderseits dies Hindernis kein absolutes ist.

Auf Grund seiner Eigenschaft als Hindernis übt das Diaphragma einen Gegendruck gegen durchströmende Flüssigkeit aus, und weil seine Befestigung an die Bulbuswand elastisch ist, wird der Gegendruck in Form einer elastischen Spannung auftreten, wodurch das Diaphragma in der Richtung nach dem geringsten Flüssigkeitsdruck hin vorgebuchtet wird.

Um die Durchgängigkeit des Diaphragmas für Flüssigkeit genauer untersuchen zu können, habe ich folgenden Versuch angestellt:

In ein frisch ausgenommenes Pferdeauge (Versuch XXII) wurde eine dicke Kanüle in das Corpus vitreum gesteckt, soweit, bis die Spitze ophthalmoskopisch in der Augenachse beobachtet werden konnte, und zwar 1—1,5 cm vom Augen hintergrund entfernt.

Durch den Limbus corneae wurde eine gleiche Kanüle in die Vorderkammer gesteckt. Jede Kanüle war durch einen Gummischlauch mit einem Manometer in Verbindung gesetzt, das mit physiologischer Kochsalzlösung gefüllt war.

Die Manometer waren so eingerichtet, daß ein konstanter Druck unter der Flüssigkeitsdurchströmung aufrecht erhalten werden konnte. Das Prinzip war folgendes (s. Abb. 2):

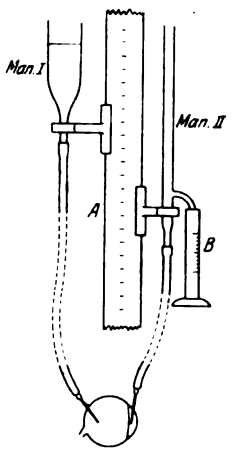

Abb. 2.

Manometer I, welches in Verbindung mit dem Corpus vitreum stand, weitete sich nach oben hin bedeutend aus, so daß eine verhältnismäßig große Flüssigkeitsmenge ausrinnen konnte, ohne daß die Oberfläche nennenswert sank.

Manometer II, welches in Verbindung mit der Vorderkammer stand, hatte in einer bestimmten Höhe ein Abflußrohr nach der Seite zu. Unter diesem Abflußrohr war ein Meßglas aufgehängt (*B*), worin die ausfließende Flüssigkeit aufgesammelt und gemessen werden konnte. Durch diese Anordnung konnte ein annähernd gleichmäßiger Differentialdruck zwischen beiden Manometern aufrecht erhalten werden. Die Manometer ließen sich an einem Maßstab (*A*) entlang verschieben.

Der Versuch begann damit, daß das schlaffe herausgenommene Pferdeauge mit Flüssigkeit durch beide Kanülen gefüllt wurde, entsprechend einem Flüssigkeitsdruck von 30 cm in beiden Augenabschnitten.

Nachdem das Auge solange unter diesem Druck gestanden hatte, daß es sich nicht weiter mehr elastisch ausweitete, wurde Manometer I bis zu einem Drucke von 50 cm gehoben. Es wurde also ein Differentialdruck von 20 cm zwischen beiden Augenabschnitten hergestellt.

Hierdurch wurde die Vorderkammer sofort aufgehoben, wie schon früher *Priestley Smith* festgestellt hat. Darauf wurde in gewissen Zeitabschnitten die in

das Meßglas *B* ausfließende Flüssigkeitsmenge gemessen. Kurve 1 zeigt den Verlauf des ganzen Versuches, indem die Kurve der von der Vorderkammer ausfließenden Flüssigkeitsmenge in Kubikzentimeter pro Minute entspricht.

Die Kurve zeigt, daß während der ersten 5 Minuten ein rasches Ausfließen von Flüssigkeit stattfand, nämlich 0,9 ccm in jeder Minute. Dieses rasche Ausfließen entspricht der Entleerung der Vorderkammer. Darauf fällt die Minutenausflußmenge sehr rasch auf 0,04 ccm. Weiter nimmt die Ausflußmenge langsam ab bis zu einer Minutenmenge von 0,007 ccm nach 12 Stunden und nähert sich dann der Abszissenachse, so wie eine Hyperbel sich der Asymptote nähert; die letzte Messung nach 48 Stunden zeigt eine Minutenmenge von 0,0033 ccm.

Aus diesem Versuch kann man schließen, daß die Durchgängigkeit des Diaphragmas nur eine geringe ist, selbst bei einem so großen Differentialdruck, wie ihn 20 cm Flüssigkeit darstellen. Es besteht also keine freie Flüssigkeitsströmung zwischen dem Glaskörper und dem Kammer-

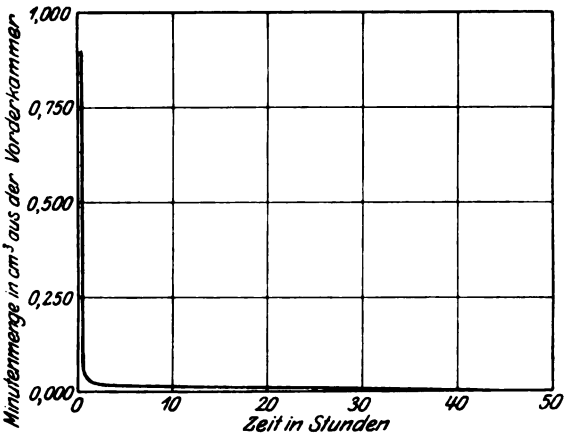

Kurve 1. Die Filtration durch das Diaphragma oculi in Verhältnis zur Zeit.

system. Zwischen diesen beiden Abschnitten liegt ein Hindernis. Nimmt man an, daß die Vorderkammer nach einer halben Stunde vollständig entleert war, so kann man von diesem Augenblick an die ausströmende Minutenmenge als Ausdruck für die Durchgängigkeit des Diaphragmas betrachten, welche zu dieser Zeit 0,04 ccm ist. Hierzu kommt möglicherweise noch etwas, nämlich die Flüssigkeitsmenge, welche durch die vorderen Ausführungswege hindurch filtriert ist, eine Durchgängigkeit, welche von *Priestley Smith* jedoch bei Aufhebung der Vorderkammer verneint wird.

Mit einer Durchströmungsgeschwindigkeit von 0,04 ccm in der Minute würde eine aufgehobene Vorderkammer sich nach 110 Minuten füllen, da eine Pferdevorderkammer ungefähr 4,5 ccm Humor aqueus enthält.

Es erscheint besonders auffallend, daß die Durchströmungsgeschwindigkeit abnimmt trotz der gleichbleibenden Druckverhältnisse vor und hinter der Linse. Die Minutenmenge nach der ersten halben Stunde des

Versuchs würde die Kammer im Laufe von 110 Minuten füllen, während bei der Minutenmenge in der 48. Stunde dazu 13 637 Minuten gebraucht werden würden, also 125 mal so lange Zeit.

Aus dem Versuch kann man schließen, daß *das Durchfließen vom Corpus vitreum nach der Vorderkammer zu langsam vor sich geht und daß es abhängig ist von der Zeit und zwar so, daß es stetig langsamer geschieht.*

Eine andere Frage würde sein: Wie verhält sich die Durchgängigkeit zum *Differentialdruck*, d. h. bei Änderungen des Druckes vor und hinter dem Diaphragma?

Diesen Versuch kann man nicht bei ein und demselben Auge vornehmen, weil das dann unter verschiedenen Zeitperioden geschehen müßte und die Durchgängigkeit doch, wie gezeigt worden ist, von der nach Versuchsbeginn verflossenen Zeit abhängig ist.

Deshalb habe ich Versuche mit drei verschiedenen Pferdeaugen gemacht, wobei die Durchgängigkeit beim ersten mit 1 cm Differentialdruck gemessen wurde, beim zweiten mit 5 cm und beim dritten mit 20 cm und zwar alle zur selben Zeit. Da Kurven aus Einzelbeobachtungen dieser Versuche wenig übersichtlich sein würden, habe ich für alle drei Versuche die durchschnittlichen Minutenmengen für die Zeiträume $^1/_2$—1 Stunde und 1—$1^1/_2$ Stunden nach Versuchsbeginn ausgerechnet.

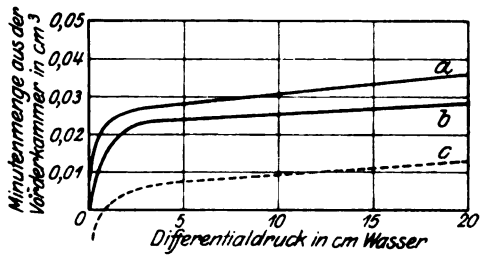

Kurve 2. Die Abhängigkeit der Filtration vom Differentialdruck. *a* = Durchschnittliche Minutenmenge im Zeitraum $^1/_2$—1 Std.; *b* = durchschnittliche Minutenmenge im Zeitraum 1—$1^1/_2$ Std.; *c* = Logarithmenkurve.

Dabei ergeben sich folgende Zahlen:

I. Zeitraum $^1/_2$—1 Stunde nach Versuchsbeginn:
1. Bei 1 cm Differentialdruck — 0,023 ccm Minutenmenge.
2. „ 5 „ „ — 0,027 „ „
3. „ 20 „ „ — 0,036 „ „

II. Zeitraum 1—$1^1/_2$ Stunden nach Versuchsbeginn:
1. Bei 1 cm Differentialdruck — 0,017 ccm Minutenmenge.
2. „ 5 „ „ — 0,023 „ „
3. „ 20 „ „ — 0,028 „ „

Diese Zahlen sind in Kurve 2 graphisch dargestellt, und zwar entsprechen die Differentialdrücke den Ordinaten, die Minutenmengen den Abszissen. Kurve *a* entspricht den Minutenmengen im Zeitraum $^1/_2$—1 Stunde, Kurve *b* denen im Zeitraum 1—$1^1/_2$ Stunden.

Die beiden Kurven sind nicht ohne Interesse. Abgesehen von einer kleinen Unregelmäßigkeit in Kurve *a* zeigen sie eine charakteristische Form. Zunächst sieht man, daß eine Übereinstimmung zwischen Durchgängigkeit und Differentialdruck besteht, doch ist dies kein einfach proportionales Verhältnis.

Von 0—1 cm Differentialdruck steigerte sich die Minutenmenge außerordentlich rasch, eine Steigerung, welche bei steigendem Druck stetig abnimmt. Während z. B. bei 0—1 cm Differentialdruck die Minutenmenge in Kurve b mit 0,017 ccm steigt, steigt sie bei 4—5 cm Differentialdruck nur mit ungefähr 0,001 ccm, und wenn man den Differentialdruck von 10 auf 20 cm erhöht, besteht nur noch eine unmerkliche Steigerung der Minutenmenge.

Zeichnet man sich eine Kurve auf, wo die Logarithmen der Druckdifferenzen an die Stelle der Minutenmengen gesetzt sind, so würde diese Kurve ungefähr die gleiche Form bekommen. Man kann also sagen, *daß die Durchgängigkeit des Diaphragmas im Auge proportional zu den Logarithmen der Druckdifferenzen steigt.*

Um weitere Einzelheiten dieses Filters, welches den hinteren und vorderen Teil des Auges scheidet, zu untersuchen, habe ich folgenden Versuch angestellt:

Wie vorher wurde eine Kanüle in das Corpus vitreum gesteckt, welche in Verbindung mit einem Manometer stand, der mit einer Methylviolettlösung in physiologischer Kochsalzlösung gefüllt war.

Die Lösung hatte ungefähr Tintenfarbe.

Ein frisch ausgenommenes und daher etwas schlaffes Pferdeauge wurde durch die Kanüle zu normaler Spannung gefüllt. Darauf wurde ein Loch von ungefähr 5 mm Durchmesser in die Cornea geschnitten, so daß das Kammerwasser frei ablaufen konnte. Das Auge wurde in einen Glastrichter gelegt, so daß die ausströmende Flüssigkeit sich in einem Meßglas ansammelte. Der Druck im Glaskörper wurde mit Hilfe des Manometers auf 25 cm Flüssigkeit gehalten. Es ließ also stetig Flüssigkeit in das Corpus vitreum hinein, und die Flüssigkeit, welche durch das Diaphragma ging, fand durch die Hornhautöffnung freien Weg nach außen und nach unten in das Meßglas.

Der erste Versuch dauerte 18 Stunden, und während dieser Zeit flossen 12 ccm *völlig klarer* Flüssigkeit aus, während eine entsprechende oder noch größere Menge der Farblösung einfloß.

Bei Wiederholung des Versuches war die ausfließende Flüssigkeit manchmal schwach blau gefärbt, manchmal von derselben Farbe wie die einfließende Lösung, manchmal jedoch auch vollkommen farblos. Ein Versuch dauerte 24 Stunden, und während dieser Zeit liefen volle 24 ccm farbloser Flüssigkeit aus der Vorderkammer heraus. Der gleiche Versuch wurde auch in etwas abgeänderter Form ausgeführt, und zwar dergestalt, daß der Druck in der Vorderkammer höher als eine Atmosphäre war aber geringer als im Glaskörper.

Bezeichnet man den Manometerdruck im Glaskörper mit T und den in der Vorderkammer mit t, so würde eine Tabelle über die Ergebnisse der Versuche, bei denen farblose Flüssigkeit ausfloß, folgendes Aussehen bekommen.

Pferdeauge Nr.	T	t	Differentialdruck	Menge der farblosen Flüssigkeit aus der Vorderkammer	Nach Stunden
X	25 cm	0 cm	25 cm	24 ccm	24
XIII	25 „	0 „	25 „	12 „	18
XVI	51—31 „	30 „	21—1 „	8,83 ccm	$2^1/_4$
XX	48—40 „	28 „	20—12 „	21,5 ccm	24
XXI	30 „	17 „	13 „	21 ccm	$22^1/_2$
XXII	50 „	30 „	20 „	26,5 ccm	48

Die unverhältnismäßig geringe Abflußmenge in Versuch XIII läßt sich dadurch erklären, daß die vordere Linsenkapsel etwas verletzt war, so daß die Hornhautöffnung teilweise durch hervorquellende Linsenmassen verstopft war.

In einzelnen weiteren Versuchen war die ausfließende Flüssigkeit, wie oben erwähnt, mehr oder weniger blau gefärbt; in einigen dieser Fälle konnten bei der Sektion des Auges Glaskörperverletzungen festgestellt werden, durch welche die Farbflüssigkeit in die Vorderkammer eindringen konnte.

Die Lage der Kanülenspitze im Glaskörper war in allen Fällen ophthalmoskopisch mitten im Corpus vitreum, etwa bis 1,5 cm vom hinteren Pol entfernt festgestellt.

Es zeigt sich also die Tatsache, daß, wenn man kurze oder längere Zeit eine Methylviolettlösung unter Überdruck in den Glaskörper fließen läßt, daß nur farblose Flüssigkeit in der Vorderkammer wieder zum Vorschein kommt und zwar nicht bloß im ersten Augenblick, sondern nach 48 Stunden nach Versuchsbeginn, d. h. so lange bis die Durchgängigkeit des Diaphragmas für Flüssigkeit, wie vorher dargestellt, ungefähr aufhört zu bestehen.

Die nächstliegende Erklärung dieses Phänomens scheint zu sein, daß das Diaphragma oculi so feine Poren hat, daß die Moleküle der Farbflüssigkeit, welche verhältnismäßig groß sind, nicht hindurchdringen können, sondern zurückgehalten werden. Seziert man aber ein solches Auge, durch das die Farblösung längere Zeit hindurchgeflossen ist, so wird man häufig erstaunt sein, wie scharf abgegrenzt die Färbung im Glaskörper sich darstellt. Die Farblösung findet sich in der Regel in einem abgegrenzten Teil des Corpus angesammelt und sendet von hier aus einzelne blaugefärbte Ausläufer oder Streifen in die im übrigen glasklare Korpusmasse. Da wo große Mengen von Farblösung hereingelaufen sind, ist der Glaskörper nach vorne und gegen die Bulbuswand gedrückt und besonders in der nach vorn gepreßten Korpusmasse zeigt sich eine auffallende hervortretende Fadenstruktur. Anscheinend hat die Farbflüssigkeit nur geringe Neigung den ganzen Glaskörper zu durchdringen und gleichmäßig zu färben, desto mehr aber ihn zur Seite zu drücken und zusammenzupressen. Sieht man diese auffallende Erscheinung im Zusammenhang mit der Tatsache an, daß die Durchgängigkeit vom Glaskörper zur Vorderkammer in ihrer Schnelligkeit abnimmt, je länger sie währt, und im Vergleich zu den Durchgängigkeitsverhältnissen bei vermehrtem Differentialdruck, so kommt man rasch zu einer anderen Erklärung derselben als der oben angeführten, nämlich, daß die *Scheidewand* die Farbmoleküle zurückhielte.

Man muß dann eher glauben, daß der Manometerdruck den Glaskörper zusammenpreßt und den Humor vitreus aus seiner Verbindung mit dem Fibrillensystem treibt, sowie man Wasser aus einem Schwamm drückt. Je mehr man die farblose Flüssigkeit auspreßt und in die Kammer hinein filtriert, desto stärker vermindert man die Masse des Glaskörpers, der nicht oder nur im geringen Grade die einströmende Flüssig-

keit aufnimmt, sondern nach dem geringsten Druck also nach vorn zu gepreßt wird; entsprechend dieser Auspressung des Humors legen sich die Glaskörperfibrillen eine nach der anderen an das Diaphragma oculi. Je mehr diese außerordentlich feinen Fibrillen gegen das Diaphragma gepreßt werden, desto mehr nimmt dessen Durchgängigkeit ab, genau so, wie vorher gezeigt wurde, daß die Durchgängigkeit mit der Zeit des Durchlaufens abnimmt.

Hierin liegt auch die zufriedenstellende Erklärung für das vorher bewiesene Verhältnis zwischen Durchgangsgeschwindigkeit und Differentialdruck. Man kommt also zu der Erklärung, daß die Glaskörperflüssigkeit ausgepreßt wird und daß dies die farblose Flüssigkeit ist, welche in der Vorderkammer zum Vorschein kommt. Es ist also Glaskörperflüssigkeit, was hindurch filtriert wird und nicht entfärbte Farblösung.

Die großen Flüssigkeitsmengen, welche bei einzelnen Versuchen aus der Vorderkammer aufgesammelt sind, sprechen nicht dagegen. Es sind z. B. bei Pferdeauge X und XXII 24 bzw. 26,5 ccm farbloser Flüssigkeit aus der Vorderkammer ausgelaufen. Diese Mengen überschreiten jedoch nicht die physiologischen Flüssigkeitsmengen im Corpus vitreum, ja sie sind nicht einmal so groß wie diese. Um diese Frage klar zu stellen, habe ich ein mittelgroßes Pferdeauge bis zu ungefähr normalen Druck gefüllt und dabei folgendes gefunden:

Gesamtgewicht des Pferdeauges	57 g
Gewicht nach Auspressung von Corpus vitreum und Kammerwasser	17 g
Also: Gewicht des Corpus vitreum + Humor aqueus . .	40 g

Schlägt man die Menge des Kammerwassers auf 4,5 ccm an, so bleiben 35,5 g übrig, die dem Gewicht des Glaskörpers entsprechen. In Wirklichkeit ist diese Zahl doch wohl etwas zu groß, weil die Uvea des toten Auges beinahe blutleer ist, und das Gewicht des ausgetriebenen Blutes hier durch Flüssigkeit ersetzt ist, deren Gewicht zu dem des Corpus vitreums hinzu gerechnet ist. Vorsichtig gerechnet, kann man aber doch die Glaskörpermasse auf ungefähr 30 ccm angeben, also größer als die größte Flüssigkeitsmenge, welche ich in die Vorderkammer hineinpressen konnte.

Je mehr Humor vitreus man in die vordere Kammer hinein filtriert, desto mehr wirkt der Glaskörper selbst als Hindernis, mit anderen Worten, er verhindert sein eigenes Auslaufen.

Alle, die Filtrierungsversuche am Glaskörper ausgeführt haben, werden hierin eine ausgeprägte und zeitweilig unangenehme Eigenschaft des Glaskörpers wiederkennen, nämlich ein jedes Abflußrohr, welches nach außen führt, zu verstopfen, sei es beschaffen wie es wolle. Den Glaskörper aus dem Bulbus zu entfernen ohne eine genügend große

Spaltung desselben, ist außerordentlich schwierig; selbst verhältnismäßig weite Kanülen verstopfen sich schnell.

Aus diesem Grunde ist es auch unmöglich, genaue Untersuchungen über die Durchgängigkeit von der Vorderkammer zum Glaskörper auszuführen, weil die Ausflußkanüle vom letzteren sofort blockiert wird.

Darin liegt auch ein Hinderungsgrund für die Möglichkeit genauer Druckmessungen im Glaskörper; man muß nämlich unter derartigen Versuchen allzeit darauf achten, daß der Manometerdruck den Glaskörperdruck etwas übersteigt, oder besser ausgedrückt, die Flüssigkeit muß immer vom Manometer in den Glaskörper laufen und nicht umgekehrt. Denn im selben Augenblick, wo der Glaskörperdruck auch nur unbedeutend größer wird als der Manometerdruck, kann sich die Kanüle verstopfen.

3. Die Lage der Linse im Verhältnis zum Drucke vor und hinter derselben.

Im vorhergehenden ist die Rede gewesen über die Durchgängigkeit des Diaphragma oculi vom Glaskörper in die Vorderkammer. Es hat sich gezeigt, daß ein wesentlicher Widerstand gegen den freien Flüssigkeitsaustausch besteht. Die natürliche Folge hiervon würde sein, daß, weil das Diaphragma oculi eine elastische Labilität besitzt mit Hinblick auf seine statische Lage, daß es innerhalb der Grenzen seiner Elastizität sich mit den Druckverhältnissen bewegt, indem es sich in der Richtung nach dem geringsten Druck zu verschiebt.

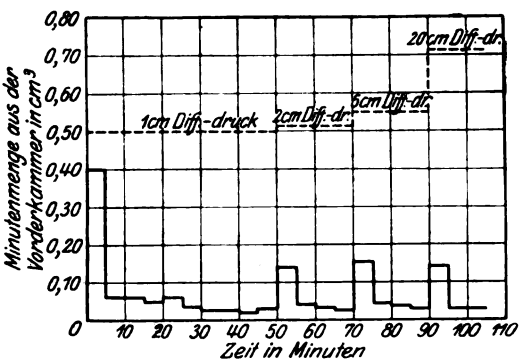

Kurve 3. Verhältnis zwischen Kammertiefe und Differentialdruck.

In Kurve 3 ist ein Versuch dargestellt, der diese Verhältnisse deutlich zeigt. Die Versuchsanordnung ist dieselbe wie in Abb. 2. Die ausfließenden Minutenmengen von der Vorderkammer entsprechen den Ordinaten, die Zeiten den Abszissen. Der Differentialdruck ($T \div t$) ist durch die oberste Kurve dargestellt. Der Versuch ist ausgeführt an einem frisch ausgenommenen Pferdeauge, und die Minutenmengen sind von 5 zu 5 Minuten gemessen.

Zu Beginn des Versuches ist der Druck des Glaskörpers (T) gleich 31 cm. Flüssigkeit, in der Vorderkammer (t) gleich 30 cm, der Differentialdruck also 1 cm. Die unmittelbare Folge hiervon ist, daß sofort ein schnelles Ausströmen aus der Vorderkammer stattfindet, und zwar so stark, daß die Minutenmenge in den ersten 5 Minuten durchschnittlich 0,45 ccm ist. Es strömten also in den ersten 5 Minuten 2,25 ccm Flüssigkeit aus, und gleichzeitig wurde die Vorderkammer seichter. In den nächsten 5 Minuten war die Minutenmenge nur 0,06 ccm

und nahm im Laufe von 40 Minuten bis auf etwa 0,025 ccm ab. Dementsprechend konnte man keine Zunahme der Abflachung der Vorderkammer mehr beobachten.

Anders ist die Sache, wenn man den Differentialdruck auf 2 cm erhöht. Als Antwort hierauf wurde die Minutenmenge sofort auf 0,14 ccm vermehrt und die Vorderkammer leerte sich um 0,7 ccm, gleichzeitig konnte man sehen, daß sie flacher wurde. Die Minutenmenge sank nun rasch auf 0,025 ccm, während die flache Kammer unverändert blieb bis zu einer Differentialdruckerhöhung von 5 cm. Wieder wurde die Kammer teilweise entleert, und zwar wurden diesmal 0,75 ccm entnommen, bis sie flach wurde. Aufgehoben wurde sie aber erst bei 20 cm Differentialdruck, als der anscheinend letzte Rest, nämlich 0,7 ccm, entleert wurde und die Iris sich auf der hinteren Hornhautfläche anlegte.

Der Vorgang hierbei ist folgender: Jede Steigerung des Differentialdruckes löst eine Phase aus, in welcher das Kammerwasser entleert und gleichzeitig die Kammer abgeflacht wird, darauf folgt die zweite Phase, in der das Diaphragma oculi in seiner neuen Lage ins Gleichgewicht kommt und die Flüssigkeitsentleerung bis zu einer Minutenmenge, die der Durchgängigkeit der Flüssigkeit durch das Diaphragma entspricht, vermindert wird.

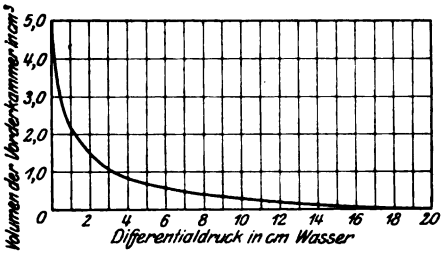

Kurve 4. Verhältnis zwischen Vorderkammervolumen und Differentialdruck.

Einem jeden bestimmten Differentialdruck entspricht also eine bestimmte Stellung des Diaphragmas oder mit anderen Worten, jede Druckverschiedenheit zwischen Corpus vitreum und Camera anterior findet ihren Ausdruck in einer bestimmten dementsprechenden Kammertiefe, und letztere kann nur bestehen bei dem ihr entsprechenden bestimmten Differentialdruck.

Man kann die Abhängigkeit der Kammertiefe vom Differentialdruck graphisch darstellen unter Benutzung des Vorderkammervolumens als Ausdruck ihrer Tiefe.

Wenn man von der geringen Durchgängigkeit des Diaphragmas absieht, so würde eine solche Kurve vom letztbesprochenen Versuch sich als Kurve 4 darstellen. Die Abszissen entsprechen den Vorderkammervolumina, die Ordinaten den Differentialdrücken.

Aus der Kurve geht hervor, daß die Vorderkammertiefe verhältnismäßig stärker durch gleiche Druckverschiedenheiten verändert wird, wenn diese nahe dem Nullpunkt, als wenn sie bei höheren Differentialdrucken stattfinden. Die Kammertiefe verschiebt sich weit mehr, wenn der Differentialdruck von 0 auf 1 cm, als wenn er von 19 auf 20 cm steigt.

Das hydrostatische Gleichgewicht wird hierbei anscheinend auf folgende Weise erreicht: Nennt man wie oben den Druck im Glaskörper T und in der Vorderkammer t, so ist

$$T = t + s$$

wobei s die Kraft ist, welche durch die elastische Spannung im Diaphragma gebildet wird.

Ist die Kammer seicht, so entspricht s einer Spannung in der Richtung auf den Glaskörper zu, ist sie abnorm tief, einer Spannung die nach der Vorderkammer zu gerichtet ist.

Das letztere Verhalten läßt sich sehr schön am ausgenommenen Pferdeauge zeigen. Wie oben wird eine Kanüle in das Corpus vitreum gesteckt, eine zweite in die Vorderkammer, und beide werden mit je einem Manometer von geringer Röhrenweite, in denen sich physiologische Kochsalzlösung befindet, verbunden. Nun schließt man den Hahn der Glaskörperkanüle und füllt das schlaffe Auge durch die Vorderkammerkanüle unter einem Druck von z. B. 30 cm. Nachdem das Auge gefüllt ist, und die Flüssigkeitssäule im Vorderkammermanometer sich beruhigt hat, erscheint die Kammer außerordentlich tief. Verschiebt man nun das Vorderkammermanometer so, daß der Flüssigkeitsspiegel in beiden Manometern gleich hoch ist und öffnet nun den vorher geschlossenen Hahn der Glaskörperkanüle, so steigt die Flüssigkeit im Vorderkammermanometer rasch ein paar Zentimeter; gleichzeitig wird die Vorderkammer etwas seichter (bleibt aber verhältnismäßig doch noch tief). Hierbei geht folgendes vor sich:

Nachdem man die Kammer unter 30 cm Druck gefüllt hat, ist

$$T = t + s = 30 \text{ cm Flüssigkeit} + s.$$

Wird nun der Glaskörperhahn geöffnet so wird

$$T \text{ verändert zu } T_1 = 30 \text{ cm und}$$
$$t \text{ verändert zu } t_1 = 30 + a,$$

wobei a der Steighöhe im Vorderkammermanometer entspricht.

Man hat also:

$$T_1 = t_1 + s_1$$

oder

$$30 \text{ cm} = (30 \text{ cm} + a) + s_1$$
$$a + s_1 = 0$$
$$a = -s_1$$

In Worten ausgedrückt: Die Steigerung im Vorderkammermanometer ist gleich der Membranspannung in der neuen Stellung des Diaphragmas, aber diese Spannung erhält ein negatives Vorzeichen, weil sie gegen die vordere Kammer gerichtet ist, d. h. die Vorderkammer ist tiefer als gewöhnlich. Der Versuch zeigt, daß auch ein Überdruck in der Camera anterior eine Veränderung der Kammertiefe hervorruft, das Diaphragma oculi wird nach hinten gedrückt bis durch seine elastische Spannung ein neues Gleichgewicht erreicht wird.

Der Flüssigkeitsdruck ist also geringer im Glaskörper als in der Vorderkammer gemäß der Formel

$$T = t + s,$$

wobei s ein Wert mit negativem Vorzeichen ist.

Die Versuche am ausgenommenen Pferdeauge über das Verhältnis zwischen Kammertiefe und dem Druck vor und hinter dem Diaphragma oculi haben folgendes gezeigt:

Besteht im Corpus vitreum ein Überdruck, so wird die Vorderkammer abgeflacht und zwar entspricht jeder bestimmten Größe des Differentialdrucks eine bestimmte Kammertiefe. Hierbei entsteht eine Spannung im Diaphragma oculi, welche gegen das Corpus vitreum gerichtet ist. Umgekehrt wird die Vorderkammer tiefer, wenn ihr Flüssigkeitsdruck

größer ist als der des Glaskörpers und dann wendet sich die Spannung im Diaphragma gegen die Vorderkammer. Die elastische Spannung im Diaphragma gleicht also in beiden Fällen den Differentialdruck aus.

Dieses Resultat meiner Untersuchungen stimmt, soweit ich übersehen kann, nicht mit den Anschauungen aller früheren Untersucher überein. Ein Unterschied des Druckes vor und hinter der Linse ist bis jetzt noch nicht sicher gemessen, weder unter normalen noch unter abnormen Verhältnissen (*Monnik* und *Priestley Smith* scheinen doch kleine Unterschiede gefunden zu haben).

Leber, *Priestley Smith*, *Elliot* u. a. geben zu, daß der Druck im lebenden Auge vor und hinter der Linse zeitweise verschieden sein kann, was dagegen von *Laqueur* und *Henderson* verneint wird, da es à priori gegen das hydrostatische Gesetz streiten würde.

Wie im letzten Abschnitt gezeigt werden wird, hat auch *Hagen* angenommen, daß unter Umständen ein Differentialdruck bestehen kann, nämlich dann, wenn nach Anlegung einer Filtrationsfistel Hypotonie entsteht.

Was den Differentialdruck unter abnormen Verhältnissen betrifft, so sprechen sich *Schoute* und *Koster*[1]) folgendermaßen aus: „Auch unter abnormen Verhältnissen bleibt der Druck gleich; wird in den Glaskörper oder in die Vorderkammer mittels eines Manometers Flüssigkeit eingepreßt, bis der Druck um ein geringes gestiegen ist, so zeigt es sich, daß auch in dem anderen Raum der Druck genau die gleiche Höhe erreicht hat."

Soweit mir bekannt ist, ist dem später nicht widersprochen worden.

Wie meine Versuche gezeigt haben, ist dieser Satz also nicht richtig, wenigstens nicht für das Pferdeauge, und es ist wenig wahrscheinlich, daß in dieser Beziehung ein Unterschied zwischen Pferde- und Menschenauge bestehen sollte.

Da diese Frage prinzipiell wichtig ist für die Auffassung der statischen Verhältnisse im Auge, so habe ich noch einen Versuch angestellt, der eine direkte und eindeutige Antwort gibt:

In ein frisch ausgenommenes Pferdeauge wurde je eine Kanüle in das Corpus vitreum und die Camera anterior eingeführt, worauf die beiden Kanülen unter einander durch dickwandige Gummischläuche und ein wagerechtes Glasrohr mit Kochsalzlösung verbunden wurden. In dem wagerechten Glasrohr war eine kleine Luftblase und zwar in dem Ende, welches näher nach der Vorderkammer zu lag. Es bestand also nun eine direkte Verbindung zwischen den beiden Räumen im Auge, und eine geringe Druckerhöhung in der Vorderkammer mußte eine Verschiebung der Luftblase in der Glasröhre bewirken. Diese Verbindung wurde unterbrochen durch einen Hahn (*A*) in der Vorderkammerkanüle. Dann wurde eine weitere Kanüle in die Vorderkammer eingeführt mit einem Hahn (*B*), die

[1]) Ergebnisse der allgemeinen Pathologie und pathologischen Anatomie des Auges. 1901.

in Verbindung mit einem Manometer mit ca. 40 cm Flüssigkeitsdruck stand. Darauf wurde Hahn *A* wieder geöffnet, um zu sehen, ob das Gleichgewicht nicht gestört war, und dann wieder geschlossen. Jetzt wurde Hahn *B* geöffnet und die Vorderkammer vom Manometer aus gefüllt, bis sie sehr tief wurde, worauf Hahn *B* geschlossen wurde. Kurz darauf wurde nun Hahn *A* geöffnet. Im selben Augenblick verschob sich die Luftblase im horizontalen Glasrohr schnell in der Richtung nach dem Glaskörper zu, um nach und nach still zu stehen.

Hierdurch ist der unzweideutige Beweis geliefert, daß der Flüssigkeitsdruck in der Vorderkammer größer als im Corpus vitreum gewesen war.

Hierzu ist noch zu bemerken, daß der Versuch schlecht oder gar nicht glückt, wenn die Druckerhöhung im *Glaskörper* stattfindet, selbst wenn man sehr weite Kanülen anwendet (z. B. 1,5 mm). Die Fähigkeit des Corpus vitreum, die Kanüle zu verstopfen, ist so groß, daß man bei derartigen Versuchen besser mit einer Druckerhöhung in der Vorderkammer arbeitet.

Es steht also fest, *daß der statische Bau des Auges ein derartiger ist, daß er verschieden großen Druck in der Vorderkammer und im Corpus vitreum zuläßt, jedoch nur unter gleichzeitiger Veränderung der Vorderkammertiefe.* Umgekehrt kann man man mit großer Wahrscheinlichkeit schließen, daß eine Veränderung in der Vorderkammertiefe einen Druckunterschied zwischen Vorderkammer und Corpus vitreum anzeigt.

Meine Versuche sind ausgeführt an Pferdeaugen, ein Material, welches sich seiner Größe und der Leichtigkeit wegen, mit der man es in frischem Zustand bekommen kann, besonders dazu eignete. Durch mehrfache Kontrolluntersuchungen an Menschenaugen habe ich indes doch festgestellt, daß diese sich prinzipiell gleich verhalten. Die Durchgängigkeit vom Glaskörper zur Kammer geht in Minutenmengen vor sich, welche bei sonst gleichen Verhältnissen ungefähr dem zehnten Teil der Menge beim Pferdeauge entsprechen.

Anhang. Die Ergebnisse der oben beschriebenen Versuche berechtigen zu folgenden Schlüssen über die physikalischen Eigenschaften des Glaskörpers.

Nach den oben erwähnten anatomischen Befunden muß man sich den Glaskörper aus außerordentlich feinen Fibrillen oder Fädchen zusammengesetzt denken und aus einer Flüssigkeit. Die Verbindung zwischen diesen Fibrillen und der Flüssigkeit bewirkt die eigentümliche halbfeste, halbweiche Konsistenz des Glaskörpers. Es wurde gezeigt, daß man durch Überdruck im Verhältnis zu seiner Umgebung aus dem Glaskörper diese Flüssigkeit aus ihrer Verbindung mit den Fibrillen herauspressen kann, genau so wie man Wasser aus einem Schwamm preßt. Die Verbindung zwischen Flüssigkeit und Fibrillen ist wohl als eine physikalische, und zwar als Adsorption aufzufassen. Die Fädchen haben

infolge ihrer Feinheit insgesamt eine außerordentlich große Oberfläche Das verleiht ihnen die Fähigkeit, durch ihre Oberflächenspannung verhältnismäßig große Flüssigkeitsmengen zu binden. Die Menge der gebundenen Flüssigkeit ist abhängig vom Druck im Glaskörper, welcher unter normalen Verhältnissen konstant ist. Doch wird sich die Menge der gebundenen Flüssigkeit ändern bei Druckveränderungen im Verhältnis zur Umgebung des Glaskörpers, und vielleicht auch bei einer chemischen Veränderung der Flüssigkeit. Der Widerstand, der der Flüssigkeitsströmung vom Glaskörper zum Kammersystem entgegengesetzt ist, beruht wohl zum Teil in der Scheidewand zwischen den beiden Räumen (der vorderen Grenzschicht), aber wohl auch sicher und vielleicht noch in höherem Maße in den physikalischen Kräften, die die Flüssigkeit an die Glaskörperfibrillen binden.

B. Klinische Beobachtungen und Messungen der Vorderkammertiefe bei primären und sekundären Glaukomen.

Es ist vorher besprochen, daß das Augeninnere anatomisch und physiologisch in zwei verschiedene Räume eingeteilt ist: den Glaskörper und die mit Kammerwasser gefüllten Abteilungen. Weiter wurde bewiesen, daß die Scheidewand dazwischen, welche der Linse entspricht, ihre Stellung nach den Druckverhältnissen in diesen beiden Räumen richtet. Ich gehe nun dazu über, die Ergebnisse einer Reihe klinischer Untersuchungen des Platzes der Linse zu berichten und zwar bei Zuständen, bei denen der intraokuläre Druck erhöht ist.

Durch Vergleich mit den Ergebnissen, die bei Untersuchungen über den Platz der Linse in gesunden Augen gefunden sind, soll versucht werden, Erklärungen der physikalisch-pathologischen Vorgänge in Augen, die klinisch erhöhten Druck aufweisen, zu gewinnen.

Die hypertonischen Formen sollen im Folgenden in drei Hauptgruppen eingeteilt werden:

1. Hypertension mit abgeflachter Vorderkammer;
2. Hypertension ohne abgeflachte Vorderkammer;
3. chronische primäre Glaukome, bei denen die Kammer abgeflacht oder nicht abgeflacht sein kann.

Im voraus will ich bemerken, daß ich eine systematische Messung der Vorderkammertiefe nicht bei allen Formen von Glaukomen ausgeführt habe. Viele Formen sind selten, bei anderen werden die Messungen durch Trübungen verhindert, und bei Sekundärglaukom mit Linsenluxation fällt beispielsweise die Grundlage für Messungen fort infolge der gewaltsamen Verschiebung der Scheidewand.

Die Untersuchungen betreffen wesentlich die dritte Gruppe, nämlich chronische primäre Glaukome ohne ausgeprägte Inflammationszeichen. Im übrigen stammen meine Angaben über die Vorderkammertiefe von

eigenen klinischen Beobachtungen, sowie von den einzeln angeführten Literaturangaben.

1. Klinische Hypertension mit abgeflachter Vorderkammer.

Als Schulbeispiel für ein Glaukom dieser Gruppe kann man den Zustand nennen, den *Priestley Smith* besonders bearbeitet hat, nämlich das *Sekundärglaukom bei einem Tumor chorioideae*. Nach diesem Autor beobachtet man eine Abflachung der Vorderkammer kurz vor oder zugleich mit dem Einsetzen der Druckerhöhung.

Der Druck hängt nicht allein von der Größe des Tumors ab, sondern auch von der Menge des subretinalen Exsudates. Dieses treibt die abgelöste Retina und den Glaskörper nach vorn, welche die Linse vor sich her drücken; dadurch wird die Vorderkammer so flach, daß sich schließlich die Peripherie der Iris an die Hornhaut legt und die Abflußwege versperrt.

Das gleiche Phänomen kann man nach *Lagrange* auch bei dem *Glioma retinae* sehen.

Weiter findet man es bei gewissen Formen von *Panophthalmitis* und *hämorrhagischen Glaukomen*.

Als Beispiel für die letzteren kann ich einen Fall mit fleckenförmigen Blutungen in der Retina zusammen mit chronischem Glaukom bei einer 69jährigen Frau nennen. Der Druck war hier 36 mm Hg und die Vorderkammertiefe 2,06 mm.

Das akute primäre inflammatorische Glaukom weist regelmäßig das klassische Bild eines Glaukoms mit abgeflachter Vorderkammer auf. *Priestley Smith* u. a. sagen, daß die Vorderkammer nicht nur unter dem akuten Anfall flach ist, sondern auch vor Beginn desselben, ebenso, daß man auch bei dem anderen noch nicht kranken Auge eine auffallend flache Vorderkammer finde. Wenn der Anfall einsetzt, so würde die Kammer noch flacher. *Gama Pinto* sagt über die irritativen Glaukome, daß sich eine jede Druckvermehrung durch sichtliche Veränderungen im vorderen Bulbussegment auszeichnet: Die Pupille weitet sich aus und reagiert träg, die Vorderkammer wird flach, der Bulbus injiziert und die Hornhaut trübe. Die Messung der Vorderkammer ist oft unmöglich wegen der Hornhauttrübung. Ich führe für diesen Zustand vier Messungen an, von denen die beiden ersten bei akuten Anfällen beobachtet wurden, die beiden anderen in verhältnismäßig freien Intervallen.

Trotzdem die akuten Anfälle nicht besonders stark waren, war die Messung doch recht schwierig.

Nr.	Geschlecht	Alter	Refrakt.	Tension in mm Hg	Kammertiefe
1	f	72	Em	56	1,91 mm
2	f	60	Em	85	1,97 „
3	f	52	?	47	2,23 „
4	f	74	H; 4	24	2.64 „

Die beiden ersten Fälle haben außerordentlich flache Kammern (man muß an die Dicke der Hornhaut denken, vielleicht 0,6—1,0 mm, die von den angegebenen Maßen abzuziehen ist, um die wirkliche Tiefe des flüssigkeitgefüllten Raumes zu erhalten), welche außerhalb der normalen Grenzen liegen.

Ob es primäre akut-inflammatorische Glaukome ohne Vorderkammerabflachung gibt, ist eine Frage, die nicht ohne weiteres zu verneinen ist. Einen sicheren derartigen Fall habe ich persönlich bis jetzt nicht gesehen. Dagegen sah ich mehrere Fälle, die unter dem Anfall und im Verlauf völlig einen primären Glaukom glichen, vielleicht mit der Ausnahme, daß man durch die trübe Hornhaut Umrisse einer Pupille schimmern sehen konnte, die etwas kleiner als man erwarten sollte war, und daß die Kammer tief zu sein schien. Diese Fälle entpuppten sich als Sekundärglaukome bei Cyclitis oder Iridocyclitis.

Einer dieser Fälle hatte so wenig trübe Hornhaut, daß die Vorderkammertiefe meßbar war; sie war 3,28 mm tief, also normal oder beinahe zu tief für eine Frau von 61 Jahren; die Vorderkammer des anderen Auges war 3,06 mm tief. Die Hornhaut spiegelte matt bei kleinhöckeriger Oberfläche, die runde Pupille hatte einen Durchmesser von 3,7 mm und das Auge zeigte starke Ciliarinjektion. Die Frau hatte mäßige ausstrahlende Schmerzen, der Druck war 60 mm Hg. Nach Ablauf des akuten Anfalls zeigte sich eine träge Ausweitungsreaktion der Pupille und zahlreiche Synechien.

Die Vorderkammer ist so regelmäßig abgeflacht bei den primären akuten inflammatorischen Glaukomen, daß man wohl Grund dazu hat, einen Fall mit derartig tiefer Vorderkammer als höchst verdächtig auf Sekundärglaukom anzusehen.

Priestley Smith zeigte die Pathogenese des Druckes in dieser Gruppe der Glaukome durch sein bekanntes Experiment:

Zwei frisch ausgenommene Schafaugen wurden mit je einer Kanüle in die Vorderkammer und je einer in den Glaskörper versehen. Die Kanülen waren durch Gummischläuche in Verbindung gesetzt mit je einem Gefäß, das mit blauer Flüssigkeit gefüllt war. Wenn er beide Behälter des einen Auges so hoch hob, daß der Druck ungefähr dem normalen intraokularen Drucke entsprach, so füllten sich die Venen um den Limbus und ließen blaugefärbte Flüssigkeit ausströmen. Wenn er dagegen am anderen Auge das Gefäß, das mit dem Glaskörper in Verbindung stand, auch nur etwas höher hob als das Vorderkammergefäß, so flachte sich die Kammer in diesem Auge ab, und es strömte keine Flüssigkeit aus den Ciliarvenen.

Priestley Smith sagt, daß bei dem ersten Versuch die Flüssigkeit durch den Kammerwinkel, *Schlemm*schen Kanal und die vorderen Ciliarvenen ablief, während bei dem zweiten der Filtrationswinkel durch die Irisperipherie verlegt wurde, weil die Kammer abgeflacht war. Leider ist dieses hübsche Experiment nicht ganz eindeutig. Wie oben besprochen (S. 36) ließ ich bei gleicher Anordnung große Mengen Farbflüssigkeit in den Glaskörper einfließen, so daß Flüssigkeit durch die Scheidewand des Auges hindurchfiltrierte und konnte dabei eine ungefähr entsprechende

Menge *farbloser* Flüssigkeit aus der Vorderkammerkanüle fließen sehen. Es ist sehr gut möglich, daß bei *Priestley Smiths* Versuch die Ausführungswege wirklich verstopft waren, doch ist es nicht unbedingt notwendig, daß sie dies gewesen sind, denn die Flüssigkeit, die vom Corpus vitreum in die aufgehobene Vorderkammer hineingeströmt ist, ist oft farblos bei einem unbeschädigten Auge (S. 36) und würde sich nicht bei einer möglichen Filtration durch die vorderen Ciliarvenen hindurch haben erkennen lassen.

Andererseits ist *Priestley Smiths* Erklärung, speziell für das lebende Auge, recht einleuchtend besonders, wenn es sich um ein gereiztes Auge handelt, wo krankhaft verändertes Kammerwasser ein Zusammenkleben der lebenden Iris mit der von ihr berührten Hornhautperipherie befördern kann.

Es wird also die nächste Aufgabe sein zu ergründen, worin die Ursache für die Kammerabflachung liegt.

Beim akuten Glaukom besteht eine mehr oder weniger ausgeprägte Stauung im ganzen vorderen Teil des Bulbus, eine Stauung, von der, und zwar nicht in geringem Maße, auch die Tunica vasculosa betroffen wird. Infolgedessen kann die Iris bedeutend verdickt werden und so eine scheinbare Abflachung der Vorderkammer bewirken, eine *scheinbare* deshalb, weil nur die Vorderfläche der Iris, nicht aber die Linse nach vorn rückt.

Es gibt aber auch eine wirkliche Abflachung der Kammer, einen Vorfall des Linsensystems. Wie oben (S. 31) dargestellt, besteht eine statische Verbindung zwischen Linse mit Zonula und Glaskörper, die sich dadurch ausdrückt, daß bei einem Vorfall der Linse eine Vorwärtsbewegung des ganzen Diaphragma oculi und des vorderen Teils des Glaskörpers stattfindet, eine Bewegung, welche nur dadurch zustande kommen kann, daß der Druck im Glaskörperraum größer wird als in der Vorderkammer, und zwar so, daß einem jeden bestimmten Differentialdruck eine bestimmte Vorderkammertiefe entspricht.

Hier ist *Grönholm* mit einem Einwand gekommen. Er hat nämlich Flüssigkeit unter steigendem Druck in den Glaskörper einlaufen lassen, ohne irgend eine Abflachung der Kammer beobachten zu können. Das kann ich nur bestätigen. Der Versuch zeigt, daß die Filtration durch das Diaphragma oculi gewöhnlich ebenso schnell vor sich geht als der Abfluß durch die vorderen Abflußwege.

Es müssen also bei glaukomatösen Augen mit abgeflachter Kammer besondere bis jetzt wenig bekannte Verhältnisse vorliegen, welche bewirken, daß die Vorderkammer für kürzere oder längere Zeit einen verhältnismäßig geringeren Zufluß als Abfluß hat. Man kann sich dies auf zweierlei Weise vorstellen: entweder kann eine erschwerte Filtration vom Glaskörper in die Vorderkammer oder aber vermehrtes Wasserbindungs-

vermögen seitens des Glaskörpers vorliegen. Die erste Möglichkeit fällt unter *Priestley Smiths* Theorie eines unverhältnismäßig großen Linsendurchmessers, der eine Tamponade der Flüssigkeitswege durch den Ciliarring bewirkt. Die zweite Möglichkeit, nämlich, daß das Wasserbindungsvermögen des Glaskörpers erhöht sein könnte, ist aber ein Moment, daß man auch in Rechnung ziehen muß. Ich habe vorher (S. 43) hervorgehoben, daß der Glaskörper aus außerordentlich feinen Fibrillen oder Fäden zusammengesetzt zu sein scheint, sowie aus einer Flüssigkeit von derselben Zusammensetzung wie das Kammerwasser. Ich habe versucht, die eigentümliche Zusammensetzung des Corpus vitreum als eine physikalische Verbindung zwischen Fibrillen und Flüssigkeit zu erklären, als einen Adsorptionsprozeß, wobei die Oberflächenspannung der außerordentlich feinen Fibrillen eine bestimmte Flüssigkeitsmenge physikalisch bindet.

Bei dieser Annahme kann man sich physikalisch-chemische Veränderungen denken, die das Wasserbindungsvermögen der Fibrillen erhöhen, so daß die Masse des Glaskörpers sich vergrößert, was wiederum auf Kosten des Vorderkammerinhalts geschehen muß, wie man das beim akuten inflammatorischen Glaukom sehen kann.

Ich will jedoch hierauf nicht näher eingehen, denn eine Behandlung der Ätiologie der primären Glaukome würde über den Rahmen dieser Arbeit hinausgehen.

In diesem Zusammenhang wäre die Vorderkammertiefe des *Sekundärglaukoms bei Seclusio pupillae* zu besprechen, welches eine Sonderstellung einnimmt.

Die luftkissenförmig vorgewölbte Iris verursacht eine scheinbare periphere Kammerabflachung, eine scheinbare deshalb, weil kein Vordrängen der Linse stattfindet. Das Resultat ist dasselbe wie beim akuten Glaukom, nämlich ebenfalls eine sekundär entstehende Verlegung des Kammerwinkels. Die Ursache dafür ist jedoch eine andere, weil der Ausgang der Spannung in der *Camera posterior* liegt, nicht wie bei akutem Glaukom im Glaskörper.

Offenbar findet etwa der gleiche Vorgang statt bei *Staphyloma corneae*, wo die Iris an die krankhaft veränderte Hornhaut gepreßt ist, während die Linse ganz hinten in der stark ausgeweiteten Camera posterior liegt.

Auch das Glaucom, welches nach *Luxation der Linse in die Vorderkammer* entsteht, gehört hierher: der Druck von der Camera posterior preßt die Iris gegen die hintere Linsenfläche und dadurch wird der Abfluß zur Vorderkammer ventilartig gesperrt.

2. Hypertension ohne abgeflachte Vorderkammer.

Als Schulbeispiel eines glaukomatösen Zustandes aus dieser Gruppe sei genannt: *Erdmanns experimentelles Glaukom bei Kaninchen.*

Erdmann brachte elektrolysiertes Eisen in die Vorderkammer bei Kaninchen und beobachtete daraufhin Hypertension von kürzerer oder längerer Dauer. Ursprünglich ging die Elektrolyse so vor sich, daß die positive Elektrode in Form einer Stahlnadel in die Kammer eingeführt wurde, während die negative Elektrode den Rücken des Tieres berührte. Später nahm *Erdmann* die Elektrolyse in abgezapften Humor aqueus vor, der nachträglich wieder in das Auge des Tieres eingespritzt wurde. Nach einigen Tagen begann die Hypertonie, die sich unter Umständen bis zu 70 mm Hg steigerte; gleichzeitig vertiefte sich die Vorderkammer. Nach und nach bildete sich eine buphthalmische Ausweitung des Bulbus mit vergrößertem Cornealdurchmesser und sehr tiefer Vorderkammer aus. *Erdmann* hebt, und das ist beachtenswert, ausdrücklich hervor, daß die größere Tiefe der Vorderkammer weniger auf der zunehmenden Vorwölbung der Hornhaut als auf der Abflachung des Iriskegels beruht. (Die kegelförmige Vorbauchung der Iris ist, wie bekannt, besonders ausgeprägt beim Kaninchen.) *Erdmann* schließt, daß die Drucksteigerung eine Folge der Verlagerung der vorderen Abflußwege bei Obliteration des Kammerwinkels ist. Diese Obliteration wird durch eine proliferierende Entzündung im Maschenwerk des Kammerwinkels verursacht, die durch elektrolysierte Eisenpartikel, welche sich in die Maschen eingedrängt haben, hervorgerufen ist. Gewisse Befunde deuten indessen darauf hin, daß bei diesem experimentellen Glaukom auch Veränderungen in der Absonderung des Kammerwassers stattfinden. Im Kammerwasser fand *Erdmann* nämlich mehr Eiweiß als normal, ebenso wird das Fluorescin schneller und reichlicher vom Humor aqueus aufgenommen als sonst bei Kaninchen.

Charakteristisch für dieses experimentelle Glaukom ist gleichzeitiges Entstehen von Hypertonie und tiefer Vorderkammer. Der Zusammenhang zwischen diesen Symptomen läßt sich teilweise erklären durch den in späteren Stadien auftretenden Buphthalmus, der wie beim Kinde, besonders den vorderen Teil des Augapfels angreift, die große Kammertiefe in den späteren Stadien beruht wohl teilweise auf dem Anteil, den die Kammer an der Ausweitung hat. Die tiefe Vorderkammer in *Erdmanns* Experiment tritt jedoch schon *gleichzeitig mit der ersten Drucksteigerung auf, in der Regel schon am vierten Tage. Erdmann* sagt dabei ausdrücklich, daß die abnorme Kammertiefe durch die Abflachung des Iriskegels zustande kommt.

Ich habe *Erdmanns* Versuche in etwas einfacherer Form wiederholt.

Aus der Vorderkammer eines Kaninchens wurde etwas Kammerwasser abgezapft und eine entsprechende Menge einer verdünnten Auflösung des käuflichen dialysierten Eisens wieder eingefüllt. Nach Verlauf von 4 Tagen zeigte sich eine Vertiefung der Vorderkammer und leicht erhöhter Druck; es entwickelte sich das Bild eines Buphthalmus. Ich konnte keinen höheren Druck als 20 mm Hg feststellen, vielleicht hängt das damit zusammen, daß das Kaninchen jung war.

Was die Abflachung des Iriskegels angeht, so kann ich nur *Erdmanns* Befunde bestätigen. Man kann übrigens denselben Zustand dadurch hervorrufen, daß man bei Kaninchen durch eine Kanüle etwas Flüssigkeit in die Vorderkammer hineinpreßt, und man sieht dann eine unverkennbare Abflachung des Iriskegels und somit eine Vertiefung der Vorderkammer.

Bei *Buphthalmus* (*infantilem Glaukom*) findet sich eine Vertiefung der Vorderkammer, die in späteren Stadien sogar außerordentlich stark sein kann. Die Ausweitung des ganzen vorderen Bulbusteils, die sich durch zunehmenden Hornhautdurchmesser bemerkbar macht, läßt es natürlich erscheinen, daß auch die Vorderkammer vergrößerte Dimensionen aufweist; dabei ist jedoch zu bedenken, daß außerdem die Rückverlagerung der Linse unverhältnismäßig groß ist. Die große Flüssigkeitsansammlung in der vorderen Augenkammer weist eine auffallende Ähnlichkeit mit *Erdmanns* experimentellem Glaukom bei Kaninchen auf. Größer noch wird diese Ähnlichkeit, wenn man die pathologisch-anatomischen Befunde bei Hydrophthalmus betrachtet; sind diese auch verschieden geartet, so deuten sie doch im großen und ganzen auf abnorme Verhältnisse bei den vorderen Ablaufwegen des Auges hin. Besonders deutlich zeigt sich dies bei den Fällen, wo der pathologisch-anatomische Befund nichts weiter als fehlende *Schlemm*sche Kanäle aufweist.

1 Fall von Buphthalmus bei einem 10jährigen Jungen, bei dem eine *Elliot*sche Trepanation ausgeführt worden war, zeigte eine Kammertiefe von 5,05 mm. Der Hornhautdurchmesser war 15 mm und der Druck 16 mm Hg.

Juveniles Glaukom scheint oft auch zu dieser Gruppe zu gehören, bei der die Vorderkammer *nicht* abgeflacht ist. Regelmäßig findet man das Krankheitsbild so beschrieben, daß es mit einer normal tiefen, zum Teil mit einer auffallend tiefen Kammer einhergeht. Unter anderen haben *Tompson*, *Devreux Marschall* und besonders *Löhlein* und *Haag* derartige Fälle beschrieben. Doch findet man auch Formen mit flacher Vorderkammer.

Bei einem Fall, einem 17jährigen Burschen, fand ich die linke Augenkammer 3,81 mm tief und einen Druck von 27 mm Hg. Die Maße des rechten Auges waren 3,62 mm bzw. 16 mm Hg.

Sekundärglaukom bei Cyclitis und Iridocyclitis verläuft regelmäßig mit tiefer Vorderkammer. *Gama Pinto* sagt, daß diese Form von Glaukom sich besonders dadurch auszeichnet, daß die Vorderkammer ihre normale Tiefe behält, und daß man sogar die Iris nach hinten gedrängt finden kann (doch gäbe es auch Fälle mit dem entgegengesetzten Verhalten).

Ich will hier 4 Fälle anführen:

Nr.	Geschlecht	Alter	Diagnose	Tension in mm Hg	Kammertiefe in mm
1	m	37	Iridocyclitis	36	3,34
2	m	32	Cyclitis	46	3,50
3	m	32	„	42	3,34
4	f	61	Iridocyclitis	60	3,28

Bei Fall 1 und 4 war das zweite Auge gesund und wurde auch gemessen. Bei Fall 1 waren beide Vorderkammern ungefähr gleich tief, während bei Fall 4 das kranke Auge eine etwas tiefere Kammer (0,20 mm tiefer) hatte.

Bei diesen Glaukomen ist es höchst wahrscheinlich, daß der Krankheitsprozeß und damit die Ursache der Druckerhöhung *vor* der Linse liegt. Man kann sich als Ursache eine reichliche eiweißhaltige Kammerwasserabsonderung denken, wobei die hohe Viscosität der Flüssigkeit das Filtrationsvermögen durch die vorderen Abflußwege herabsetzt (*Priestley Smith*).

Gleiche Glaukome findet man bei *Vorderkammercysten*, bei *Verstopfung des Filtrationsnetzes durch Blutkörperchen, Exsudatzellen, Fibrin und Linsendetritus* (aufgequollene Linsenmassen) oder *Pigment*. Weiter ist von Interesse, daß man eine tiefe Kammer auch bei den glaukomatösen Zuständen finden kann, die bei intermittierenden offenen Hornhautfisteln vorkommen. Trotzdem die Vorderkammer hierbei häufig entleert wird, kann man sie tief finden, wenn der Druck hoch genug ist. Die Erklärung hierfür findet sich wahrscheinlich in einer starken Erzeugung von Kammerflüssigkeit, die hierbei anscheinend häufig auftritt.

Es möge eine Zusammenfassung folgen über das, was bisher über die Lage des Linsensystems bei glaukomatösen Zuständen gesagt wurde. Das Material ordnet sich in zwei Gruppen nach der Tiefe der Vorderkammer, nämlich:

Flache Vorderkammer.

Bei Tumor chorioidea,
bei akutem Glaukom,
bei hämorrhagischem Glaukom und gewissen Formen von Panophthalmitis.

Tiefe Vorderkammer.

Bei *Erdmanns* experimentellen Glaukom,
bei Hydrophthalmus,
bei einigen Formen von juvenilem Glaukom,
bei vielen Iridocyclitiden usw.

In der ersten dieser Gruppen, Hypertension mit flacher Vorderkammer, muß man die Ursache für die Entstehung des Druckes im hinteren Teil des Auges suchen; entweder ist dort eine intraokulare Geschwulst, oder ein anderer Vorgang vergrößert den Inhalt im Verhältnis zur Scleralkapsel. Sekundär wird das Linsensystem nach vorn gepreßt; das ist unter Umständen der Anlaß für eine Verlegung des Kammerwinkels durch die Irisperipherie. Dadurch sind alle Bedingungen für die Entstehung einer manifesten Hypertension gegeben. Die Verlegung der vorderen Ablaufwege ist ein wichtiges und vielleicht notwendiges Glied der Krankheitsentwicklung, aber sie erfolgt erst sekundär nach einem Vortreiben der Linse. Sind die Ablaufwege von Anfang an

verlegt, so flacht sich die Vorderkammer gar nicht ab, weil das Kammerwasser sich staut und das Vortreiben der Linse verhindert. So kann man sich denken, daß die Abflachung der Kammer in den verschiedenen Stadien der Krankheit zum Stillstand kommt, je nachdem die zufälligen topographischen Verhältnisse im Kammerwinkel dazu geeignet sind, eine baldige Blockierung des Maschenwerkes zu begünstigen oder zu verhindern. In der anderen Gruppe, bei der die Vorderkammer nicht abgeflacht ist, sondern sogar vertieft sein kann, zeigen die pathologisch-anatomischen Befunde, daß sowohl bei *Erdmanns* experimentellem Glaukom als bei Hydrophthalmus und auch in manchen Fällen von Iridocyclitis die Hypertension ihre Ursache primär im vorderen Teil des Auges vor dem Linsensystem hat. Entweder werden die vorderen Ablaufwege verlegt, oder die Kammerflüssigkeit ist pathologisch verändert, schwer filtrabel oder ihre Absonderung verstärkt. Es scheint also, daß die Ursache für die tiefe Vorderkammer bei einzelnen Glaukomen in der Stauung der

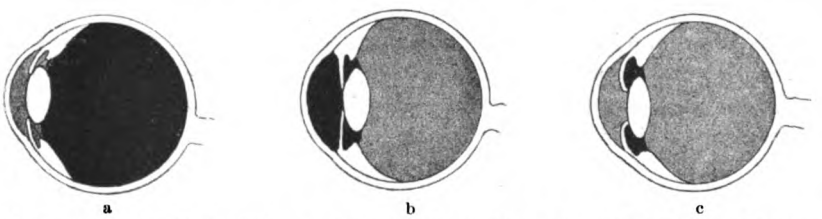

Abb. 3. a) Die primäre Expansion geht von der Camera vitrea aus. b) Die primäre Expansion geht von der Camera aquea aus. c) Die primäre Expansion geht von der Camera posterior aus.

Kammerflüssigkeit liegt; der Druck entsteht also primär in der Vorderkammer. Ob die Kammer pathologisch tief wird, hängt ab von der Ausweitungsfähigkeit und der Elastizität der Scleralkapsel.

Ein nachgiebiges Kinderauge wird buphthalmisch werden mit sehr starker Teilnahme der Vorderkammer an der Ausweitung. In dem elastischen jugendlichen Auge kann man auffallend tiefe Kammern bei juvenilen, primären und sekundären Glaukomen beobachten, während die Scleralkapsel bei älteren Individuen starr ist und ein Rückwärtsdrängen des Linsensystems nicht zuläßt. Sekundärglaukom bei *Seclusio pupillae* bildet eine dritte Kategorie. Hier geht der Druck von der abgesperrten Camera posterior aus. Nachdem die Iris vorgebaucht und der Kammerwinkel dadurch verlegt ist, sind die Bedingungen für ein Glaukom gegeben.

Nach dieser Betrachtungsweise müßte man die Glaukome in drei Arten teilen können, je nach der Lage des primären Expansionsraumes.

1. *Der primäre Expansionsraum liegt im hinteren Teil des Auges* (Camera vitrea): Camera anterior und Camera posterior sind zusammengedrückt und die vorderen Ablaufwege sekundär verlagert (Abb. 3a).

2. *Der primäre Expansionsraum liegt im vorderen Teil des Auges (Camera anterior und Camera posterior)*: Die Vorderkammer ist tief und manchmal sogar vertieft. Es liegt primäre Insuffizienz der vorderen Ablaufwege vor, entweder dadurch, daß der Ablauf verhindert ist oder durch verstärkte Sekretion. Beides kann auch gleichzeitig der Fall sein (Abb. 3b).

3. *Der primäre Expansionsraum liegt in der Camera posterior*: Hier entsteht sekundäre Verlegung des Kammerwinkels mit Vorbauchung der Irisperipherie. Diese Gruppe wird durch Seclusio und durch die Linsenluxation in die Vorderkammer vertreten (Abb. 3c).

Einen ähnlichen Gedankengang findet man bei *Hj. Schiötz*. Er sagt, daß das Ablaufshindernis im hinteren Teil des Bulbus gesucht werden muß, wenn die Kammer flach, im vorderen Teil, wenn sie tief ist.

Ein Schulbeispiel für die Gruppe der Glaukome, die von der Vorderkammer ausgehen, ist der obengenannte Buphthalmus der Kinder. Ein solches Auge läßt gleich erkennen, daß die Kammerflüssigkeit stark zugenommen hat im Verhältnis zur Masse des ganzen Bulbus. Der Druck entsteht zuerst im Kammersystem und ist dort auch am höchsten, weil der hintere Abschnitt des Auges bis zu einem gewissen Grade entlastet wird durch den Widerstand des Diaphragmas. Das hat bei dem nachgiebigen Kinderauge eine stärkere Ausweitung im vorderen Teil des Auges zur Folge.

Ich habe jedoch ein Kinderauge gesehen, wo das Umgekehrte stattfand.

Ein 9jähriger Junge hatte ein doppelseitiges primäres Glaukom ohne jede Spur von Inflammation. Der Druck war ungefähr 50 mm Hg bei dem rechten, etwa 30 mm Hg bei dem linken Auge. Eigentümlicherweise war bei diesem Kinderglaukom der vordere Bulbusteil nicht vergrößert, während sich eine bedeutende Ausweitung des hinteren Teils nachweisen ließ. Die Hornhaut hatte einen Durchmesser von 12 mm und einen Krümmungsradius von 7,25 mm. Die Kammer war sehr seicht (2,27 mm), und das Auge war etwa 20 dptr. myopisch — also eine sehr bedeutende Verlängerung der Augenachse.

Hier muß sich also der entgegengesetzte Vorgang wie bei Hydrophthalmus abgespielt haben. Die Ausweitung dieses Kinderauges muß zustande gekommen sein durch einen Druck, der größer im Glaskörper als in der Kammer gewesen ist. Der Beweis dafür ist die Ausweitung des hinteren Augenabschnitts, während Linse und Iris nach vorn gegen die Vorderkammer gepreßt sind. Man kann sich wohl kaum eine sprechendere Illustrierung der beiden Glaukomformen denken als diesen Fall im Vergleich zu einem Buphthalmus.

3. Chronische primäre Glaukome, bei denen die Vorderkammer abgeflacht oder nicht abgeflacht sein kann.

Die hierher gehörenden Glaukome machen in bezug auf Pathogenese und Klassifizierung die größten Schwierigkeiten.

Ich rechnete zu dieser Gruppe die primären Glaukome von schleichendem Verlauf ohne Hornhauttrübung und ohne andere Stauungserscheinungen von seiten des Kreislaufs, ausgenommen die Ausweitung der vorderen Ciliarvenen. Diese Glaukome entsprechen am besten dem Glaucoma simplex von *Donders* und *Haffmans*. Sie unterscheiden sich jedoch nicht schroff vom Glaucoma simplex cum inflammatione intermittente von *Schmidt-Rimpler* und auch nicht vom sog. Glaucoma inflammatorium chronicum.

Priestley Smiths Bezeichnung „non congestive primary glaucoma" paßt auf diese Gruppe.

An primären Glaukomen, die hierher gehören, kann ich 70 Messungen vorweisen (Tabelle I). Die untersuchten Augen befanden sich in allen Stadien der Krankheit, aber nicht im ausgesprochenen Degenerationszustand. Hier erschwert die Trübung der Hornhaut und die oft erweiterte Pupille die Messung. Der Druck, der mit *Schiötz*schem Tonometer gemessen wurde, ist der Übersicht halber in Hg-Millimeter umgerechnet angegeben, er variiert zwischen 18 und 70 mm Hg.

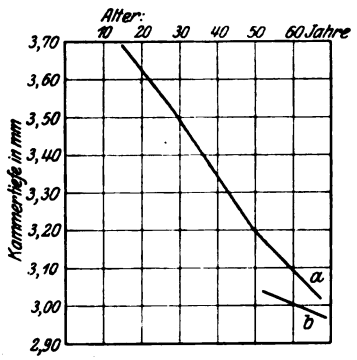

Kurve 5. a = Kammertiefe der normalen Emmetropen; b = Kammertiefe sämtlicher chronischer Glaukome.

Die Kammertiefe ist bei den einzelnen Individuen sehr verschieden. Das größte Maß beträgt 3,75 mm bei einem 48jährigen Manne. Das entspricht 115% der Durchschnittszahl für Emmetrope dieses Alters. Die relativ größte Tiefe wurde bei einem 72jährigen Manne gefunden und betrug 117% der Altersdurchschnittszahl. Diese Tiefe fällt zusammen mit einem Druck von 65 mm Hg in einem absolut glaukomatösen Auge. Die absolut und relativ geringste Kammertiefe, 1,66 mm, wurde ebenfalls bei dem absoluten Glaukom eines 48jährigen Mannes gefunden; sie macht 51% der Altersdurchschnittstiefe aus. Teilt man alle Untersuchungen in 2 Altersgruppen, so ergeben sich folgende Durchschnittstiefen:

	Alter < 60 Jahre	Alter > 60 Jahre
Kammertiefe	3,07 mm	2,99 mm
Durchschnittsalter . .	52 Jahre	69 Jahre

Diese Durchschnittszahlen sind ein wenig kleiner als die entsprechenden Zahlen für Emmetrope. Nun sind allerdings unter diesen 70 Glaukomen mehrere Hypermetrope und Myope, so daß die Zahlen nicht direkt mit denen für Emmetrope vergleichbar sind. Die Kammertiefe der Hypermetropen weicht jedoch, wie früher[1]) gezeigt, im späteren Alter nur wenig von der der Emmetropen ab, so daß man von diesem Unterschiede absehen kann. Anders bei den Myopen. Diese muß man von der Durchschnittszahl ausschließen. Nach Ausschaltung der myopen Augen (Nr. 23, 24, 45, 52, 53 und 68; die Myopie bei 40 und 46 hat wahrscheinlich ihre Ursache in der flachen Vorderkammer, aus diesem Grunde werden beide Fälle mit angeführt) findet man folgende Durchschnittszahlen:

[1]) S. *Raeder*, v. Graefes Arch. f. Ophthalmol. **110**, 96.

	Alter < 60 Jahre	Alter > 60 Jahre
Kammertiefe	3,04 mm	2,97 mm
Durchschnittsalter . .	52 Jahre	69 Jahre

Diese Zahlen sind in Kurve 5 zusammengestellt mit der Kurve für normale Emmetrope. Die Durchschnittszahlen der chronischen Glaukome liegen unter den normalen, aber der Unterschied ist auffallend gering.

Betrachtet man die einzelnen Kammermaße, so findet man mehrere flache Kammern und einzelne besonders flache, *die meisten sind jedoch von etwa normaler Tiefe, einzelne sogar tiefer als gewöhnlich.*

Aus diesem auffallenden Verhalten könnte man schließen, daß diese Gruppe von Glaukomen im Anfangsstadium eine tiefere (d. h. normale), später eine abgeflachte Kammer hat.

Um zu untersuchen, ob dies den Tatsachen entspricht, muß man die Kammertiefen in den verschiedenen Entwicklungsstadien der Krankheit vergleichen. Die Sehstärke kann bis zu einem gewissen Grade als Maßstab für das Stadium der Krankheit dienen.

Nimmt man die Fälle aus, wo die Sehstärke so weit verringert ist, daß nur Lichtsinn oder gar Amaurose vorhanden ist, so fanden sich bei 10 solchen Augen folgende Kammermaße [die (S. 54) genannten Myopen wurden nicht mitgezählt]: 2,78 — 1,66 — 3,22 — 3,19 — 3,22 — 2,77 — 3,45 — 2,95 — 2,53 — 3,51.

Die Zahlen erscheinen nicht einheitlich; ihre Durchschnittszahl 2,93 unterscheidet sich im wesentlichen nicht von der Durchschnittszahl sämtlicher Glaukome.

Man kommt einen Schritt weiter, wenn man die einzelnen Fälle von chronischem Glaukom, die sich innerhalb dieses ganzen Variationsgebietes verteilen, untersucht und feststellt, ob sich nicht eine gesetzmäßige Verteilung der verschiedenen Stadien finden läßt.

Kurve 6a stellt die Verteilung von 100 Kammermaßen von normalen Augen bei Personen über 40 Jahren in Prozenten dar. Die Variationsbreite (Abszissen), die sich von 2,33 bis zu 4,00 mm erstreckt, ist in 5 gleich große Gruppen eingeteilt. Die Ordinaten entsprechen den Kammertiefen bei den einzelnen Gruppen.

Wie man sieht, gruppiert sich die normale Kammertiefe mit großer Regelmäßigkeit um ein Maximum, das zwischen 3 und 3,33 mm liegt.

Teilt man die Variationsbreite in n gleich große Teile, so findet man die zahlenmäßige Verteilung der einzelnen Fälle durch eine Binominalformel mit n Gliedern. Ich habe die normale Vorderkammertiefe in 5 Gruppen eingeteilt, ihre zahlenmäßige Verteilung erfolgt also aus der Binominalformel:

$$(a + b)^4 = a^4 + 4a^3b + 6a^2b^2 + 4ab^3 + b^4,$$

wobei: $a = b = 1$.

Die Verteilung der Fälle in den 5 Gruppen geht also folgendermaßen vor sich

$$1 — 4 — 6 — 4 — 1$$

oder für 100 Fälle annähernd

$$6 — 24 — 36 — 24 — 6.$$

Kurve 6*b* stellt die auf diese Weise berechnete Binominalkurve dar. Wie man sieht, ist sie der empirisch gefundenen Kurve *a* für normale Kammern sehr ähnlich.

Kurve *c* ist die entsprechende Kurve für chronische Glaukome (myope Augen, wie S. 54 erwähnt, nicht in Rechnung gezogen). Auch diese Kurve ist der normalen

nicht unähnlich. Ihr Höhepunkt fällt in dieselbe Klasse, während die ganze Kurve allerdings etwas nach der Seite der flacheren Kammertiefen zu verschoben ist. Der Hauptunterschied zwischen Kurve *a* und *c* ist der, daß Kurve *c*, anstatt wie Kurve *a* in der Klasse 2,23—2,67 mm zu beginnen, ihren Anfang schon in der Klasse 1,67—2,00 mm (zwei Klassen niedriger) nimmt. Die ganze Kurve zeigt also eine bedeutend größere Variationsbreite als Kurve *a*.

Kurve *d* stellt die Verteilung der vorgeschrittenen Glaukome dar, d. h. derjenigen, bei denen nur noch Lichtsinn vorhanden ist oder gar schon Amaurose.

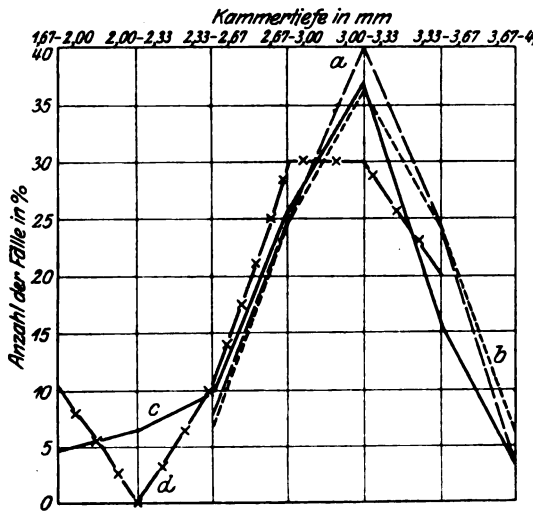

Kurve 6. Variation der Kammertiefe bei normalen Augen und bei chronischen Glaukomen.

a - - - - — Normale Emmetropen > 40 Jahre (gemessen).
b - - - - - - Normale Emmetropen > 40 Jahre (berechnet).
c ———— Sämtliche chronische Glaukomen.
d —×—×—× Vorgeschrittene Glaukomfälle mit Visus = 0 oder nur Lichtsinn.

Wie man sieht, verteilen sich ihre 10 Fälle beinahe über das ganze Variationsgebiet. Es kann also keine Rede davon sein, daß die Kammertiefe regelmäßig in den späteren Stadien gleichmäßig abnimmt.

Es steht nun noch aus, das eine oder andere Verhältnis zwischen Kammertiefe und dem intraokulären Druck bei diesen Glaukomen zu finden.

Mit Hinblick hierauf habe ich 4 neue Klassen nach der Kammertiefe gebildet und für jede Klasse den Durchschnittsdruck ausgerechnet. Das Ergebnis ist folgendes:

Vorderkammer	Sehr seicht	Etwas abgeflacht	Tief	Sehr tief
Tension (durchschnittlich)	42,5 mm Hg	38,2 mm Hg	35,3 mm Hg	38,3 mm Hg

Es besteht also kein einfaches Verhältnis zwischen Druck und Kammertiefe. Denn der Druck nimmt nicht gleichmäßig zu mit abnehmender Kammertiefe, wie man es eigentlich erwarten sollte, wenn alle diese chronischen Glaukome eine einheitliche Gruppe bildeten, bei der das Fortschreiten der Krankheit ein progressives Abnehmen der Kammertiefe herbeiführte.

Es zeigt sich, daß die Fälle sich in zwei Abteilungen spalten, indem die höchsten Drucke einerseits mit den flachsten, andererseits mit den tiefsten Kammern zusammenfallen. Auch dieses Verhalten kann man in einer Variationskurve darstellen.

In Kurve 7 entspricht Kurve *a* sämtlichen chronischen Glaukomen, Kurve *b* den Fällen mit einem Druck von 36 mm Hg oder mehr, Kurve *c* den Fällen mit einem ganz hohen Druck, nämlich 60 mm Hg oder mehr.

Hier zeigt sich die eben erwähnte Spaltung; sie tritt auffällig stark hervor bei der Kurve der höchsten Drucke (*c*).

Man soll aus diesem Material, das für eine statistische Behandlung gar zu klein ist, nicht zu viel schließen. Aber man kann doch wohl sagen, daß die Kurven wenigstens eine nicht unwahrscheinliche Erklärung für die große Variationsbreite der Kammertiefe bei primären chronischen Glaukomen geben können. Man kann sich vorstellen, daß man hier nicht nur *eine* wohl abgegrenzte Gruppe vor sich hat, sondern *zwei* in ihrer Pathogenese verschiedene Glaukomformen, von denen die eine mit abgeflachter Vorder kammer, die andere mit normal tiefer, manchmal auch mit vertiefter Vorderkammer verläuft.

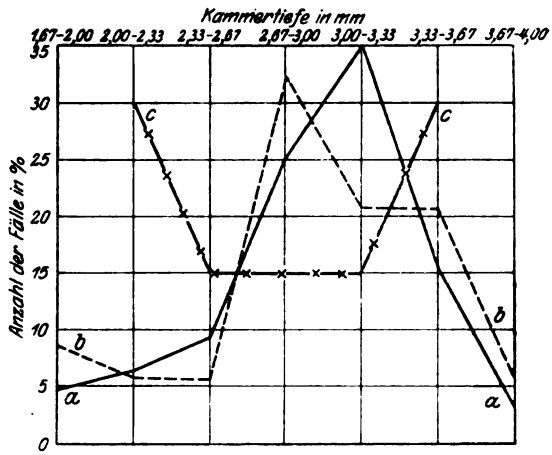

Kurve 7. Variation der Kammertiefe bei normalen Augen und bei chronischen Glaukomen.

a —— Sämtliche chronische Glaukome.
b – – – Fälle mit Tension ≧ 36 mm Hg.
c —×—×—×— Fälle mit Tension ≧ 60 mm Hg.

Eine solche Annahme würde zugleich die großen Schwankungen unter den Kammertiefen dieser Glaukome erklären und das anscheinend fehlende Verhältnis zum Fortschreiten der Krankheit (bezogen auf Sehstärke und Druck) erklären. Die Annahme würde übereinstimmen mit dem verschiedenen Beginn der Variationskurven (siehe Kurve 6) und mit der Andeutung zur Spaltung bei Kurve 7.

Das Bestreben, die chronischen Glaukome in zwei Gruppen einzuteilen, ist nicht neu.

Schon *v. Graefe* beschreibt eine Form von *Amaurose mit Opticusexkavation*, ein Leiden, dessen glaukomatöse Natur *Donders* erkannte. Er nannte es *Glaucoma simplex* zum Unterschied von dem anfallsweise auftretenden Glaukom, dem *komplizierten Glaukom* oder dem *Glaucoma simplex cum ophthalmia*.

Die *Donders*sche Zweiteilung ist in Wirklichkeit nur eine scheinbare, da die letzte Form aus der ersten hervorgegangen ist.

Zur Zeit werden die beiden Formen häufig als *Glaucoma simplex* und

Glaucoma chronicum inflammatorium bezeichnet; von ihnen ist das erste ungefähr mit meinen Glaukomen mit „tiefer Vorderkammer" gleich zu setzen, das letztere denen mit „flacher Vorderkammer". Daneben lebt aber der *Donders*sche Einheitsgedanke doch noch, hauptsächlich deshalb, weil es sog. Übergangsformen geben soll, das *Glaucoma simplex cum inflammatione intermittente.*

Es wird auch beschrieben, daß man ein Glaucoma simplex in die inflammatorische Form übergehen sehen kann. Doch bleibt die Frage offen, wie man das Glaucoma simplex als solches hat feststellen können, bevor es seine Natur dergestalt veränderte. Denn das Auge soll ja bei Glaucoma simplex etwa normal aussehen, die Ciliarvenen können stark hervortreten, die Pupille etwas groß, die Kammer tief oder flach sein. Aber wodurch scheidet sich dieses Krankheitsbild denn eigentlich scharf von einem sanft verlaufenden chronischen inflammatorischen Glaukom?

Das klinische Bild der beiden ist so ähnlich, daß man nicht ausschließen kann, daß diese angeblich beobachteten Übergänge in inflammatorische Formen in Wirklichkeit an einem von vornherein inflammatorisch-glaukomatösen Auge vor sich gegangen sind, und daß es sich nicht um ein Glaucoma simplex gehandelt hat. Einen Übergang könnte man meiner Anschauung nach erst anerkennen, wenn ein chronisch primäres Glaukom mit *deutlich ausgeprägter tiefer Vorderkammer* von einer inflammatorischen Attacke angegriffen würde, und ausgeschlossen werden könnte, daß die Veränderungen infolge eines Reizungszustandes auf Grund von Degenerationsvorgängen im letzten Stadium der Krankheit zustande gekommen wären (Glaucoma absolutum dolorosum).

Aber auch die verschiedene Vorderkammertiefe kann eine *scharfe* Grenzlinie zwischen den beiden Formen leider nicht bilden. Denn schon beim normalen Auge gibt es nicht unbedeutende individuelle Schwankungen in der Vorderkammertiefe, und diese Schwankungen sind sicher nicht geringer bei den beiden Glaukomformen. Die Schwankungen haben zwar bei den beiden Formen ihre eigene Variationsbreite, aber die beiden Variationsbreiten liegen so nahe aneinander und greifen teilweise ineinander über, daß die Kammertiefe oft als Symptom nur einen relativen Wert haben kann.

Daß die beiden chronischen Glaukomformen zwei verschiedenen Gruppen angehören, dafür spricht auch noch folgendes. Die sog. inflammatorische Form findet sich häufig zusammen mit einer auffälligen Disposition mit kleiner Hornhaut, Mikrophthalmus und Hypermetropie. Frauen scheinen mehr als Männer disponiert. Im Gegensatz dazu tritt das Glaucoma simplex bei Frauen und Männern, Hypermetropen und Myopen, großen und kleinen Augen gleichmäßig häufig auf.

Pathogenetisch muß man die primäre Expansion bei der ersten Form, die mit flacher Vorderkammer zu verlaufen pflegt, hinter der Linse suchen. Die weitere Entwicklung ist dann die, daß periphere Synechien entstehen, die man also als sekundäres Moment auffassen muß, allerdings von ausschlaggebender Bedeutung, indem erst durch diese Verlegung der Ablaufswege die Hypertension des ganzen Auges entsteht. Die besonderen topographischen Verhältnisse werden im hypermetropen Auge das Zustandekommen von solchen Synechien begünstigen. Man kann also wohl Hypermetropie als disponierendes Moment ansehen.

Die zweite Form, mit tiefer Vorderkammer, hat *pathogenetisch* ihre primäre Expansion *vor* der Scheidewand des Auges, im Kammersystem. Sie muß ihre erste Ursache in vermehrter Sekretion oder in verminderter Ablaufsmöglichkeit haben. Die Möglichkeit einer vermehrten Sekretion ist eine bis jetzt offene Frage, während für eine Verhinderung des Ablaufs viele anatomische Befunde sprechen.

Ich kann hierauf nicht näher eingehen, will aber betonen, daß periphere Synechien für das Zustandekommen dieser Glaukome nicht notwendig sind, und daß man sie tatsächlich oft nicht findet. Dagegen findet man oft primäre Verlegungen der Ablaufwege in Form von Sklerose des Trabeculum corneosclerale, Pigmentembolien in diesem oder ähnliche pathologische Befunde.

Es möge ein Versuch folgen, die primären Glaukome nach der Vorderkammertiefe einzuteilen.

A. Primäre Glaukome mit flacher Vorderkammer (primäre Expansion, ausgehend vom hinteren Teil des Bulbus, sekundär entstehende periphere Synechien).

1. *Glaucoma inflammatorium acutum.*
2. *Chronische Glaukome mit oder ohne Inflammation.*

Diese Formen sind häufig bei Hypermetropie und kleinen Augen, selten bei Myopie. Klassische Iridektomie gibt in der Regel gute Resultate.

B. Primäre Glaukome mit normaler oder tiefer Vorderkammer (primäre Expansion, ausgehend vom vorderen Teil des Bulbus).

1. Glaucoma (simplex) infantum (Hydrophthalmus).
2. Glaucoma (simplex) juvenilis.
3. Glaucoma (simplex) senilis.

Diese Formen finden sich bei allen Refraktionszuständen und haben keine besondere Vorliebe für kleine Augen.

Klassische Iridektomie gibt meist weniger gute Resultate als Anlegung einer Filtrationsfistel. Die Kammertiefe hängt wesentlich ab

vom Ausweitungsvermögen der Scleralkapsel, deshalb findet man bei der senilen Form nur selten eine vertiefte Vorderkammer.

Diese drei Glaukomarten mit tiefer Vorderkammer zeigen klinisch manche Ähnlichkeiten. Nach dem Alter gerechnet, wird von der ersten das Kindesalter, von der zweiten die Pubertät, von der dritten das Senium angegriffen. Diese Altersunterschiede gewinnen dadurch ein besonderes Interesse, daß sie den kritischen Perioden entsprechen, in denen latente Schäden leicht manifest werden. Man könnte die mehr oder weniger mangelhaft entwickelten vorderen Ablaufwege als leicht vulnerabel ansehen.

Anhang.

Die Tiefe der vorderen Kammer bei operierten chronischen Glaukomen.

Als Anhang möchte ich einige Messungen bei operierten chronischen Glaukomen bringen. Es sind zwar nur wenige Fälle und es fehlen hier noch wiederholte Beobachtungen der einzelnen Fälle zu verschiedenen Zeiten nach der Operation.

Trotzdem möchte ich sie hier anführen, da man aus den Ergebnissen doch schon einige weitere Schlüsse ziehen kann.

Die Untersuchungsergebnisse sind in Tabelle II aufgeführt.

Bei allen Fällen war Trepanation nach *Elliot* ausgeführt, mit Ausnahme eines einzigen, bei dem Iridenkleisis nach *Holth* vorgenommen war. Ich habe die Ergebnisse in drei Gruppen eingeteilt nach dem Drucke und erhielt folgende Kammertiefen nach der Operation:

	I	II	III
Tension in mm Hg . . .	16	16—21	21
Kammertiefe in mm . . .	2,07	2,62	3,05

Aus diesen Zahlen geht deutlich hervor, daß flache Vorderkammer und geringer intraokulärer Druck bei diesen operierten chronischen Glaukomen zusammengehören, wie das schon von *Hagen* in seiner Arbeit über seröse postoperative Chorioidalablösung gezeigt wurde. Sicher mit Recht hat *Hagen* das Zusammentreffen dadurch zu erklären versucht, daß die Filtration durch die angelegte Fistel nach kürzerer oder längerer Zeit so reichlich ist, daß der Druck in der Vorderkammer niedriger wird als im Glaskörper. Also auch hier besteht ein Differentialdruck und das Diaphragma oculi stellt sich danach ein, d. h. die Vorderkammer wird seichter.

Man kann weiter aus Tabelle II sehen, daß die Abflachung der Vorderkammer in einem gewissen Verhältnis zu der nach der Operation verlaufenen Zeit steht, indem die Filtration augenscheinlich mit der Zeit abnimmt, während Druck und Kammertiefe entsprechend zunehmen.

Tabelle I. Die Kammertiefe bei chronischen primären Glaukomen.

Nr.	Geschl.	Alter	Refraktion	Visus	Druck i. mm Hg	Kammertiefe i. mm
1	f	53			51	2,79
2	m	57	Em.	$^5/_{10}$	36	2,95
3	f	59	H. 2,5	$^5/_{10}$	23	3,53
4	f	50	H. 1,5	$^5/_8$	25	2,82
5	f	50		0	36	2,78
6	m	48	Em.	Fingerzähl. 2 m	62	2,06
7	m	48	Em.	0	36	1,66
8	f	43	Em.	$^5/_{10}$	56	2,71
9	m	48	Em.			3,33
10	m	48	Em.	Fingerzähl. 1 m	39	3,75
11	m	55	Em.	$^5/_{10}$	20	3,30
12	m	55	Em.	$^5/_{10}$	20	3,30
13	m	58	Em.	$^6/_{36}$	39	3,45
14	m	59	Em.	$^5/_{30}$	36	3,50
15	m	58	Em.	$^5/_{30}$	25	3,17
16	f	50	Em.	Fingerzähl. 3 m	56	2,91
17	f	44	M. Ast.	$^5/_6$	30	3,66
18	m	53	Em.	$^5/_6$	36	3,68
19	m	71	Em.		30	3,29
20	m	71	Em.	0	60	3,22
21	f	67	Em.	Handbewegungen	25	3,27
22	f	70	Em.		31	2,49
23	f	80	M. 6	$^6/_{36}$	18	2,57
24	f	80	M. 5	Handbewegungen	18	2,47
25	m	78	Em.	$^6/_{36}$	23	3,02
26	m	78	Em.	0	36	3,19
27	f	66	Em.			3,30
28	m	60	Em.			2,60
29	m	60	Em.	Lichtsinn	51	3,22
30	f	65	H. 2	$^5/_{10}$	43	2,96
31	m	61	H. 1	$^5/_{50}$	39	3,08
32	m	61	H. 1	$^5/_8$	23	3,11
33	f	60	Em.	Fingerzähl. 2 m	36	2,90
34	f	60	Em.	0	62	2,77
35	m	72	Em.	$^5/_{20}$	30	3,03
36	m	72	Em.	$^5/_{15}$	27	3,22
37	m	60	Em.	$^5/_{15}$	39	3,55
38	m	60	Em.	0	60	3,45
39	m	72	H. 1	$^5/_{20}$	62	2,29
40	m	77	M. 2	$^5/_{20}$	33	2,23
41	m	77	Em.	$^5/_{20}$	51	3,03
42	m	64	H. 4	$^5/_{25}$	43	3,07
43	f	78	H. 1,5	$^5/_{35}$	36	1,92
44	f	72	Em.	Handbewegungen	56	1,91
45	m	74	M. 13	Lichtsinn	70	3,69
46	m	65	M. 1,5	$^5/_{20}$	25	2,32
47	m	65	Em.	Lichtsinn	18	2,95
48	f	71	Em.	$^5/_{15}$	56	2,52
49	f	71	Em.	0	70	2,53
50	m	60	Em.	$^5/_{10}$	33	3,56

Tabelle I (Fortsetzung).

Nr.	Geschl.	Alter	Refraktion	Visus	Druck i. mm Hg	Kammertiefe i. mm
51	f	65	Em.	$^5/_{35}$	33	2,93
52	m	66	M. 1	$^5/_{20}$	33	3,61
53	m	66	M. 1	$^5/_{10}$	33	3,42
54	m	76	Ast.	$^5/_{20}$	30	2,80
55	m	65	Em.	$^6/_{18}$	55	2,94
56	m	65	Em.	$^6/_{12}$	26	2,69
57	m	72	Em.	$^6/_{12}$	56	3,40
58	m	72	Em.	0	65	3,51
59	f	68	Em.		25	3,27
60	f	68	Em.		23	3,25
61	m	80	Em.	$^6/_{36}$	27	3,30
62	m	72	H. 1	$^6/_8$	33	3,30
63	m	63	M. 1	$^6/_8$	27	2,54
64	m	66	H. 1	$^6/_8$	51	3,20
65	m	73	Em.	$^5/_{35}$	36	2,69
66	m	67	H. 2	$^5/_6$	36	3,43
67	f	80	H. 7	$^5/_{15}$	33	3,45
68	m	73	M. Ast.	$^5/_{20}$	27	3,23
69	m	71	Em.	$^5/_{25}$	39	2,99
70	f	73	Em.	$^6/_{18}$	25	2,63

Tabelle II. Messungen von operierten chronischen Glaukomen.

Zeit nach der Operation	Kammertiefe i. mm	Druck i. mm Hg
10 Tage	2,36	14
10 „	2,52	18
12 „	2,23	19
12 „	3,80	25
13 „	1,89	15
19 „	1,48	10
27 „	2,78	23
30 „	3,50	16
36 „	2,50	14
2 Monate	2,06	33
2 „	1,85	11
$2^1/_2$ „	2,74	21
5 „	1,85	18
9 „	3,13	30
$1^1/_2$ Jahre	2,36	10
$1^1/_2$ „	2,89	18
3 „	3,47	25

Literaturverzeichnis.

Axenfeld, Th., Lehrbuch der Augenheilkunde. Jena 1912. — *Devreux Marschall*, An unusual case of glaucoma. Ref. in Jahresber. 1909. — *Elliot, R. H.*, Glaucoma. London 1918. — *Erdmann*, Über experimentelles Glaukom. v. Graefes Arch. f. Ophthalmol. **66**. — *Fuchs, E.*, Lehrbuch der Augenheilkunde. Bearbeitet von Salzmann. Leipzig u. Wien 1921. — *Gama Pinto*, Lagrange et Valude. Encyclopédie d'ophthalmologie **5**. 1906. — *Haag, C.*, Das Glaukom der Jugendlichen. Klin.

Monatsbl. f. Augenheilk. 1915. — *Haffmans*, Beiträge zur Kenntnis des Glaukoms. v. Graefes Arch. f. Ophthalmol. **8**, 2. — *Hagen, S.*, Die seröse postoperative Chorioidalablösung und ihre Pathogenese. Klin. Monatsbl. f. Augenheilk. 1921. — *Lagrange*, Lagrange et Valude. Encyclopédie d'ophthalmologie **6**. 1906. — *Leber*, Die Zirkulations- und Ernährungsverhältnisse des Auges. Graefe-Saemisch, Handb. d. ges. Augenheilk. 2. Aufl. Bd. 2. II. Teil. — *Priestley Smith*, Glaucoma problems. Ophthalmic. rev. 1910, 1911, 1912. — *Reis*, Untersuchungen zur pathologischen Anatomie und zur Pathogenese des angeborenen Hydrophthalmus. v. Graefes Arch. f. Ophthalmol. **16**. 1870. — *Salzmann*, Anatomie und Histologie des menschlichen Augapfels. Leipzig u. Wien 1912. — *Salzmann*, Die Zonula ciliaris und ihr Verhältnis zur Umgebung. Wien u. Leipzig 1900. — *Schiötz, Hj.*, Glaukom. Med. rev. 1910. — *Schoute* und *Koster*, Ergebnisse der allgemeinen Pathologie und pathologischen Anatomie des Auges. 1901. — *Schmidt-Rimpler*, Glaukoma. Graefe-Saemisch, Handb. d. ges. Augenheilk. 2. Aufl. Bd. 6. II. Teil. — *Tompson*, Primary glaucoma in young patients. Ref. in Jahresbericht 1909.

Aus der Universitäts-Augenklinik Göttingen [Direktor: Geheimrat Prof. *v. Hippel*]).

Zur Histologie der Opticustumoren.

Von

Dr. Eduard Kiel,
Volontärassistent.

Mit 9 Textabbildungen.

Die Ansicht über die Natur der primären Opticustumoren hat im Laufe der Zeit insofern eine bedeutsame Umwandlung erfahren, als man sie nicht mehr wie früher für Geschwülste ausschließlich bindegewebigen Charakters hält; vielmehr haben neuere Färbungsmethoden mit an Sicherheit grenzender Wahrscheinlichkeit zu dem Ergebnis geführt, daß ein typischer Bestandteil vieler dieser Tumoren, feine Fasern, die man früher für Bindegewebs- bzw. Schleimfasern hielt, als Gliagewebe anzusehen sind, die Tumoren auch ihrem sonstigen Verhalten nach als Gliome.

Fleischer und *Scheerer*, in der amerikanischen Literatur *Hudson* und *Verhoeff*, schildern eingehend den Gang dieser Entwicklung und fügen der bisherigen Literatur ihrerseits eine Anzahl von Fällen hinzu, die sie für Gliome halten. Da es ersteren nicht möglich war, infolge der Vorbehandlung ihres Materials, die *Weigert*sche Neurogliafärbung anzuwenden, so benutzten sie zum Nachweis der Gliafasern *Mallorys* Bindegewebsfärbung und die Färbung mit *Heidenhain*schen Eisenhämatoxylin, wobei sich die Gliafasern deutlich von Bindegewebsfibrillen unterscheiden. *Hudson* wandte *Weigert*sche Gliafärbung an, *Verhoeff Mallorys* Gliafärbung.

Entwicklungsgeschichtlich besteht ja der Opticus aus zwei Anteilen: Nervenfasern und Glia sind ektodermaler Herkunft, die Scheiden einschließlich des Septenwerks leiten sich vom Mesoderm ab. Dementsprechend sind Tumoren, die den Opticus zum Ursprung haben, einzuteilen in Scheidentumoren und solche, die von Nervenbestandteilen selbst ausgehen. Erstere müssen also Geschwülste der Bindegewebsreihe sein, einschließlich der Endotheliome. Als Geschwulst ektodermalen Gewebes kommt hauptsächlich das Gliom in Betracht. Das Vorkommen eines echten Neuroms ist nicht sichergestellt. Ein Neurinom, eine Geschwulst, die sich nach *Verocay* von den Zellen der *Schwann*schen

Scheide ableitet, ist am Opticus nicht möglich, da ja die Fasern des Sehnerven kein Neurilemm besitzen. Zur histologischen Diagnosestellung ist es also von Wichtigkeit, festzustellen, ob es sich um einen Scheidentumor handelt oder um einen solchen, der vom Opticus selbst ausgeht.

Im folgenden soll dieser Versuch gemacht werden, und zwar unter Anlehnung an die Technik, wie sie *Fleischer* und *Scheerer* angewandt haben. Es handelt sich im ganzen um 5 Tumoren, die mir Herr Ge-

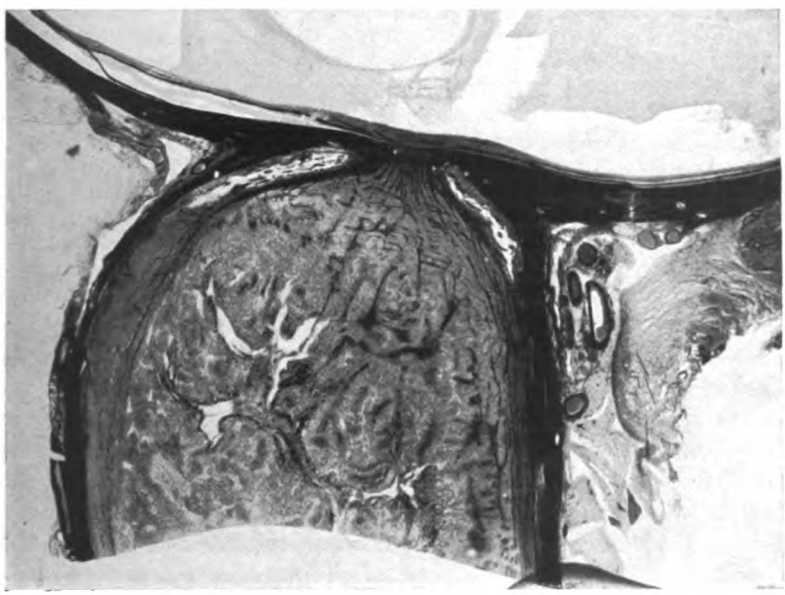

Abb. 1. Fall 1. Längsschnitt. Der Tumor reicht bis zur Papille. Reste des Septenwerkes, durch den Tumor auseinandergetrieben, rechts an die Peripherie gedrängt.

heimrat *v. Hippel* gütigst zur Verfügung stellte, und die teils aus der Heidelberger, teils aus der Hallenser und Göttinger Klinik stammen.

Fall 1 (Heidelberger Klinik). Präparat wurde gewonnen durch Enucleatio bulbi. Keine vollständige Entfernung des Tumors. Trotzdem kein Rezidiv. Pat. lebt noch (nach 20 Jahren). Eine makroskopische Beschreibung des Tumors fehlt. Das Material bestand aus einer großen Anzahl von Quer- und Längsschnitten durch den Opticus. Querschnitte zeigen ein kreisrundes Gebilde von etwa 1 cm Durchmesser. Mikroskopisch findet sich rings herum als Begrenzung die Dura, die nicht pathologisch verändert ist. Arachnoidea und intervaginaler Lymphraum sind meist gut erhalten. Die Pia mater bildet zum großen Teil ein einheitliches Blatt, stellenweise ist sie aufgefasert. Nach innen von den Hirnhäuten liegt, den halben Umfang der Peripherie einnehmend, in Sichelform dicht an die Pia gedrängt, der Rest des Opticus. Die Interseptalräume erscheinen länglich, wie plattgedrückt. Der übrige Teil des innerhalb der Pia gelegenen Gewebes ist von mehr oder weniger

dicken bindegewebigen Balken durchsetzt, denen jedoch eine bestimmte Anordnung fehlt, und die auch völlig zusammenhanglos sind. Zum Teil gehen sie in die Pia über. Es sind Reste des Septenwerkes. Nur im erstbeschriebenen sichelförmigen Teil des Opticus ist noch geringe Markscheidenfärbung vorhanden. Die Grundlage des übrigen Teiles bildet ein lockeres Reticulum, das mehr oder weniger kernreich ist. In der Nähe der Septen bzw. ihrer Reste stehen die Kerne dicht, inmitten der Interseptalräume — wenn ich noch so sagen darf — nehmen sie an Dichte wesentlich ab. Meist haben die Kerne ovale Form. Die Grenze zwischen dem bindegewebigen Balkenwerk und dem Zwischengewebe ist nicht scharf. Besonders nach der Peripherie zu teilen sich die Septen oft büschelförmig auf, und etwa nach Art einer Traube sitzen an diesen Büscheln dicht gedrängt die Kerne.

Bei Malloryfärbung findet sich nun außer den bindegewebigen blauen Septen eine rotes Faserwerk. Die Fasern verlaufen oft parallel zu den Bindegewebsfasern und sind innerhalb der Septen meist nur mit Ölimmersion gut zu erkennen. Auch in den Zwischenfeldern sind sie vorhanden, wenn auch bedeutend spärlicher. Ihre Dichte scheint in einem Abhängigkeitsverhältnis zu stehen zur Anzahl der Kerne. Ob sie mit diesen unmittelbar zusammenhängen, ist fraglich.

Längsschnitte zeigen, daß der Tumor nicht auf den Bulbus übergreift. Vielmehr findet sich am Opticus in Höhe der Lamina cribrosa eine markante Einschnürung. Die Netzhaut zeigt keine Abnormitäten, z. B. keine Vermehrung der Glia. Zu erwähnen ist noch, daß sich in dem lockeren retikulären Gewebe Lücken fanden, angefüllt von einer homogenen Substanz. Sie sind wohl als eine regressive Veränderung aufzufassen und entsprechen dem Schleimgewebe älterer Autoren.

Wir haben es mit einer Neubildung zu tun, die sich lediglich innerhalb der Pialscheide des Sehnerven entwickelt hat. Es ist also fraglos ein Tumor des Opticusstammes. Die durch die Malloryfärbung sichtbar gemachten roten Fasern, die wir als Neuroglia ansprechen müssen, deuten auf die Diagnose Gliom. Am normalen Sehnerven schon ist die Neuroglia am stärksten in der Nähe der Septen ausgebildet. Wenn nun das gliöse Gewebe durch irgendeinen Umstand in pathologisches Wachstum gerät, so ist es nur selbstverständlich, wenn solche Wachstumszentren sich besonders häufig in der Nähe der Septen finden, wie es hier der Fall ist. Die Deutung dieses Falles als eines reinen Glioms erscheint somit recht eindeutig.

Fall 2 (Heidelberger Klinik). Margarete D., 25 Jahre alt. Die Pat. starb während der Operation an Narkosetod, so daß durch die Sektion der Opticus einschließlich des Chiasmas als Material gewonnen werden konnte. Es lagen Schnitte aus jeder Höhe des Opticus vor, so daß sich daraus ein leidliches Bild von der Gestalt des Tumors rekonstruieren läßt. In einem geraumen Abstand hinter dem Bulbus findet sich ein Tumor von 1,5 : 2 cm im Querschnitt, der sich am Foramen opticum verjüngt, um intrakraniell wieder zu einer haselnußgroßen Geschwulst anzuschwellen. Vom Chiasma setzt er sich scharf ab.

Im folgenden beschreibe ich das mikroskopische Bild mehrerer Querschnitte und beginne am distalen Ende. Der Querschnitt des Tumors etwa aus der Mitte der Serie der Orbitalschnitte ist oval, exzentrisch in ihm liegt der Opticus. Dieser ist leicht verdickt, der Kerngehalt in den Interseptalräumen ist vermehrt, besonders im Zentrum. Markscheidenfärbung fiel negativ aus. Den weitaus größten Teil des Präparates nimmt das Mantelwerk des Sehnerven ein. Die Abgrenzung gegen den Opticusstamm ist scharf. Die Pia ist teils normal dick. Meist ist sie verdickt und geht dann in ein größtenteils sehr kernarmes Bindegewebe mit spindelförmigen

Kernen über, das beträchtlich breit ist, mit einzelnen Stellen stärkerer zelliger Infiltration. Weiter nach außen findet sich in einem Teil des Präparates ein ziemlich großzelliges, meist recht zellreiches kompaktes Gewebe, das ohne scharfe Grenze in die Dura übergeht. Die Kerne sind groß, oval. Man hat fast den Eindruck eines großzelligen Sarkoms. Die nicht sehr zahlreichen Gefäße zeigen hyaline Degeneration der Wandungen. Es handelt sich wohl um eine Wucherung arachnoidealen Gewebes bzw. des Endothels der Dura. Ein Befund muß noch erwähnt werden. Da sind eine nicht geringe Zahl von Corpora arenacea in unmittelbarer Nähe der Dura. Sie sind meist nur klein, aber unverkennbar durch ihre intensive

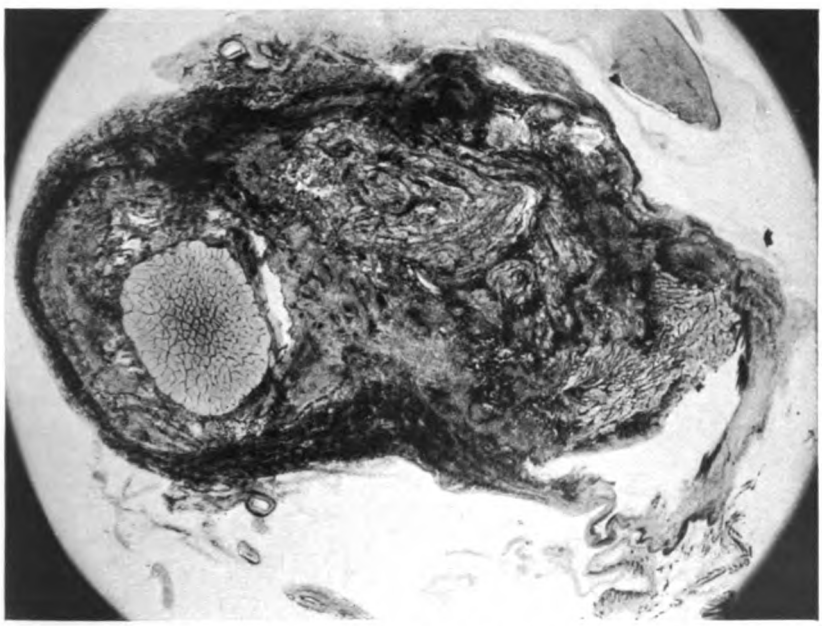

Abb. 2. Fall 2. Schnitt aus der Mitte des orbitalen Teils. Mächtiger Scheidentumor, der sich scharf vom Sehnerven absetzt.

Färbung, die konzentrische Schichtung im Innern und den Gefäßring als Einfassung. Die Dura ist stellenweise aufgefasert und meist ganz erheblich verbreitet.

Bei Malloryfärbung erkennt man im Zentrum des Sehnerven eine ganz erhebliche Gliawucherung. Die Fasern stehen oft so dicht, daß sie einzeln kaum zu erkennen sind. Erst weiter peripherwärts sind sie, besonders längs der Septen, sehr schön einzeln zu verfolgen. Im Scheidenanteil ergibt die Betrachtung, daß die grobkernigen Partien nahe der Dura frei von roten Fasern sind. Anders verhält sich das Gewebe, das die spindelförmigen Kerne aufweist. Besonders an den Stellen größeren Kernreichtums sind rote Fasern zu erkennen, die sich sehr deutlich vom blaugefärbten Bindegewebe unterscheiden. Große Strecken entbehren allerdings des gliösen Gewebes. Mit der *Heidenhain*schen Hämatoxylinfärbung sind die Gliafasern nicht darstellbar.

Schnitte aus der Höhe des Foramen opticum lassen eine scharfe Abgrenzung des Sehnervenstammes vom Scheidenteil vermissen. Das großkernige Gewebe

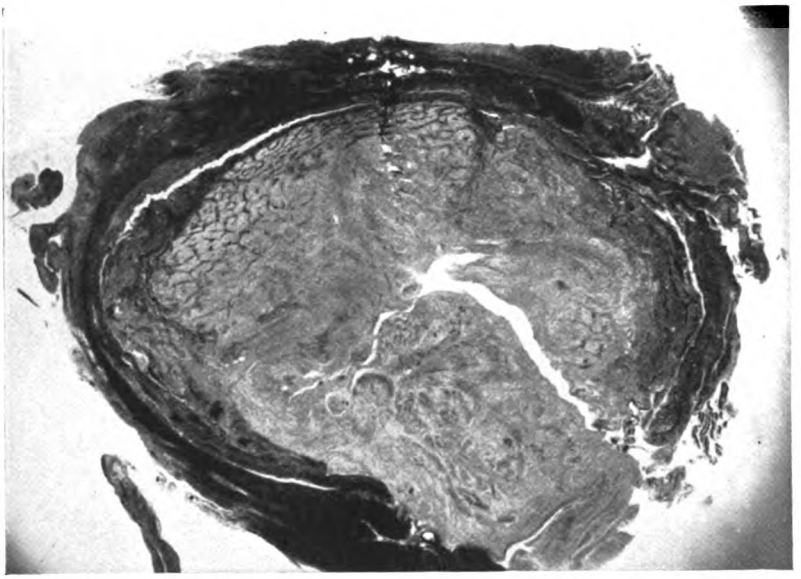

Abb. 3. Fall 2. Intrakraniell. Nahe dem Foramen opticum. Tumorentwicklung im Scheidenraum und Opticusstamm, die ineinander übergehen.

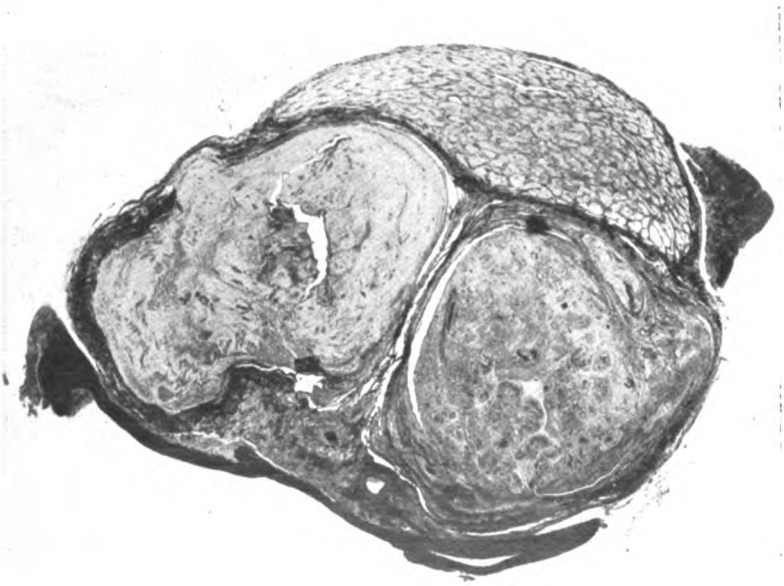

Abb. 4. Fall 2. Intrakranieller Teil, weiter proximal wie Abb. 3. Der Sehnerv sitzt haubenförmig dem aus zwei Anteilen bestehenden Scheidentumor auf.

in der Nähe der Dura ist nicht mehr vorhanden. Bei Heidenhainfärbung sind in der Nähe der Opticussepten schwarze Fasern — Neuroglia — zu erkennen; die Malloryfärbung hat hier versagt.

Intrakraniell bildet der Tumor zunächst im Querschnitt einen Kreis von etwa 1 cm Durchmesser, weiter zentralwärts verbreitet er sich zu einem Oval von etwa 1—2 cm Ausmaß. Der Sehnervenstamm ist hier halbmondförmig und sitzt dem Scheidentumor, der aus 2 Teilen besteht, also rekonstruiert mit 2 nebeneinanderliegenden Walzen zu vergleichen ist, haubenförmig auf. Die Färbbarkeit der Schnitte, insbesondere die Kernfärbung, ist wesentlich schlechter als im orbitalen Teil. Der plattgedrückte Sehnerv zeigt ein Septenwerk, das teilweise leidlich erhalten, stellenweise aber arg destruiert ist. Die Septen sind meist erheblich ver-

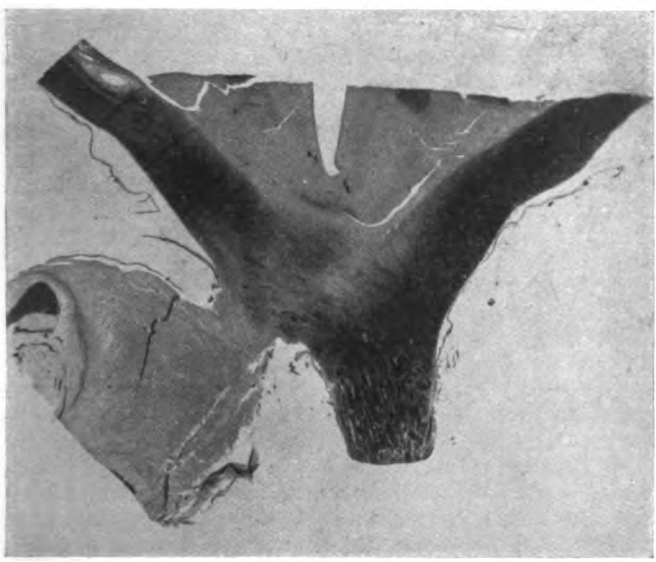

Abb. 5. Fall 2. Unmittelbar vor dem Chiasma gehört der Hauptanteil des Tumors dem Sehnervenstamm an, nur ein kleiner Teil dem Scheidenraum. Degeneration von Nervenfasern im Chiasma, nur sehr geringer im Tractus.

breitert. Entsprechend dem Querschnitt des Sehnerven ist die Form der Interseptalräume meist länglich. Ganz peripher findet sich bei *Weigert*scher Färbung ein schmaler Streifen mit Resten von Markscheiden. Jenseits der aufgelockerten Pia, als die wir die bindegewebige Brücke zwischen Scheidentumor und Opticus ansehen müssen, erinnert das Gewebe in manchem an den intraorbitalen Teil. Die Gefäßbildung ist jedoch bedeutend stärker: Die hyaline Entartung ihrer Wandungen ist auch hier überall vorhanden. Den Grundstock des Scheidentumors bildet ein zellreiches Gewebe, das sich nach *Heidenhain-van Gieson* grünlich färbt, und das von schmalen bindegewebigen Zügen durchsetzt ist. Die Zellen dieses Gewebes sind die gleichen, wie sie sich in großer Anzahl in den verbreiterten Septen des Opticus, insbesondere aber in den Interseptalräumen finden. Dazu treten noch spindelförmige Kerne, die sich konzentrisch um die Gefäße lagern. Eine Stelle verdient noch besondere Erwähnung. In Schnitten nahe dem Chiasma teilt sich gegenüber dem Opticus die bindegewebige Scheidewand, die die beiden Teile

des Scheidentumors trennt, in 2 Teile und schließt somit ein Dreieck ein, dessen dritte Seite die Dura bildet. In diesem Dreieck kommen Zellnester vor, eingehüllt in Bindegewebe, die durch ihre konzentrische, fast zwiebelschalenförmige Anordnung an Endotheliomnester erinnern. In keiner Schnitthöhe findet sich eine so deutliche Ausbildung wieder. In Schnitten, die topographisch in die Nähe des Foramen opticum zu verlegen sind, ist die Trennung von Scheidentumor und Sehnerv nicht immer vollständig. Vielmehr besteht hier durch eine breite Lücke in der Pia ein Übergang zwischen beiden Tumoranteilen. Mit Hilfe der Malloryfärbung läßt sich innerhalb des Opticusstammes eine reichliche Bildung von Neuroglia feststellen, meist in Büschelform, und zwar in den Septen wie in den Interseptalräumen. An der Durchbruchstelle nach dem Scheidentumor zu läßt sich das rote Faserwerk ebenfalls verfolgen. Es verliert sich allmählich im Scheidentumor. Färbung nach *Heidenhain* läßt diese Fasern weniger deutlich erkennen.

Zum Schluß verdient noch das Chiasma selbst eine Beschreibung. Unmittelbar am Abgang des Nervus opticus beginnt die Tumorbildung in Größe und Form einer kleinen Haselnuß, die mit einem kurzen Stiel am Chiasma hängt. Nahe dem Chiasma ist noch der Rest eines Septenwerkes erkennbar, während weiter peripherwärts, abgetrennt durch 2 nebeneinanderliegende bindegewebige Halbkreise, der Scheidentumor mit seiner oben beschriebenen Struktur beginnt. Die Bindegewebssepten sind enorm breit gewuchert; eine normale oder auch nur bestimmte Anordnung fehlt völlig. Oft verlaufen die Septen in sägezahnähnlicher oder welliger Form. Das ganze Gewebe zwischen ihnen besteht lediglich aus einem unendlich dichten Faserwerk, dessen Fasern parallel zueinander verlaufen, und das sich der Konfiguration der Septen anpaßt. Die Verbreiterung der Septen beruht im wesentlichen darauf, daß sich innerhalb derselben ebenfalls die eben beschriebenen Fasern anfinden. Sie färben sich mit *Heidenhain*schem Hämatoxylin schwarz, nach *Mallory* rot und beweisen hiermit ihre Natur als Gliafasern. Kerne finden sich merkwürdigerweise nicht sehr zahlreich. Im Scheidentumor sind Gliafasern nicht nachzuweisen, dagegen zahlreiche Blutungen und Stellen, die von einer homogenen gelatinösen Substanz ausgefüllt sind. Die Abgrenzung zwischen Tumor und Chiasma ist zwar nicht ganz scharf, vollzieht sich jedoch im großen und ganzen in einer geraden Linie. Markscheidenfärbung ergibt keine Nervensubstanz im Bereich des Tumors. Im Chiasma finden sich größere Degenerationsstellen, in den beiden Traktus nur spärliche Andeutung von Markschollen.

Die Deutung der eben beschriebenen Bilder im Sinne eines einheitlichen Tumors ist schwer. Im intraorbitalen Abschnitt kann man eigentlich nur von einem Scheidentumor sprechen. Der Opticusstamm spielt eine passive Rolle, er ist atrophisch. Abgesehen von einem unbedeutenden Teil, wo sich Neuroglia findet, kann man den Scheidentumor wohl als Endotheliom bezeichnen. Darauf deuten die Psammomkörner und das großzellige Gewebe nahe der Dura, das man als Endothelwucherung auffassen muß. Das übrige Bindegewebe ist bindegewebige Hyperplasie. Auch im intrakraniellen Abschnitt deutet vieles auf Endotheliom, insbesondere jene oben beschriebenen konzentrisch geordneten Zellgruppen. Aber daneben findet sich hier offenbar Tumorgewebe, das den Opticusstamm zum Ursprung hat, und das als Hauptbestandteil die Gliafasern aufweist, wie wir es besonders nahe dem Chiasma ausgebildet finden. Diese Gliawucherung kann ihrem ganzen Verhalten nach keine reaktive sein. Sie ist völlig autonom und zeigt

typisches infiltrierendes Wachstum: Sie hat die Pia durchbrochen, sie ist in das Septenwerk eingedrungen, um sich hier auszubreiten. Es scheint mir nicht angängig, einen der beiden Tumoranteile bei der histologischen Diagnose zu vernachlässigen. Wir haben eine gliöse und eine bindegewebige Neubildung vor uns, an sich völlig voneinander verschiedene Tumoren. Wahrscheinlich hat eine die Bildung der anderen angeregt, und da ist wohl das Gliom als der primäre Tumor anzusehen. Seine Ursprungsstätte ist nicht bestimmt nachzuweisen, liegt aber augenscheinlich in der Nähe des Chiasmas, während die Masse des Endothelioms sich in der Orbita findet. Das Zusammentreffen eines Tumors neurogenen Ursprungs mit einem solchen der Hirnhäute wie in unserem Falle steht nicht vereinzelt da. So finden sich Hirngliome öfters mit Endotheliomen der Hirnhäute vergesellschaftet, und auch bei den multiplen Neurofibromen der peripheren Nerven, deren Tumoren nach neuerer Ansicht teilweise neurogener Herkunft sind (*Verocay*), sind wiederholt Endotheliome der Dura mater beobachtet worden. Wäre die Patientin nicht während der Operation gestorben, so würde man aus dem Orbitaltumor, der allein zur Verfügung gestanden hätte, wohl zur Diagnose Endotheliom gekommen sein. Eine Feststellung ist für diesen Fall bemerkenwert:

daß die Färbbarkeit der Neuroglia in ein und demselben Tumor so durchaus verschieden ist.

Sehr beachtenswert ist auch die Tatsache, daß das Sehvermögen auf der erkrankten Seite noch Fgz. 3 m betrug. Es ist nicht möglich gewesen, in der ganzen Serie die Fasern nachzuweisen, die noch leitungsfähig waren, nur im orbitalen Teil konnten noch spärliche Reste von Markscheiden aufgefunden werden. Eine genaue Untersuchung mit spezifischer Färbung der Achsenzylinder konnte nicht ausgeführt werden.

Fall 3. Martha R., 14 Jahre, aufgenommen 4. V. 1911 in der Hallenser Klinik. Das Präparat wurde gewonnen durch *Krönlein*sche Operation. Späteres Schicksal der Pat. nicht bekannt.

Nach den erhaltenen Schnitten muß der Opticus eine gleichförmige etwa 1 cm im Durchschnitt messende Walze dargestellt haben. Der im Zentrum liegende stark verdickte Sehnervenstamm ist von einem gleichmäßig dicken Mantel umgeben. Der weitaus größte Teil dieses Mantels liegt innerhalb der Dura im Gebiet der Pia und Arachnoidea. Die Dura selbst ist kaum verdickt und vom übrigen Mantelgewebe gut abgesetzt. Dieses stellt eine von starken Bindegewebsbalken durchzogene Gewebsmasse dar mit reichlich eingestreuten großen ovalen und kleineren rundlichen Kernen. Dazu kommen die länglichen Kerne des Bindegewebes. Die Bindegewebszüge verlaufen peripherwärts und nahe am Opticus konzentrisch zu diesem, dazwischen oft radiär. Reichliche Gefäße durchziehen das ganze Gebiet.

Die Septen des Opticus sind gegen die Norm außerordentlich stark verdickt. Sie gehen ohne scharfe Grenze in den Scheidentumor über und bestehen aus demselben Gewebe wie dieser. In Schnitten, wo die Zentralgefäße getroffen sind, sieht man um diese herum einen Bezirk von gleicher Beschaffenheit wie Pia und Septen

Die Interseptalräume sind gegen die Norm stark vergrößert. Sie setzen sich scharf ab gegen Septen und Pia. Die zahlreichen Kerne in ihnen sind die gleichen wie die im Mantelteil. Das Zwischengewebe macht einen lockeren feinmaschigen Eindruck. Färbung nach *Weigert* ergibt, daß dies von ausgefallenen Achsenzylindern und Markscheiden herrührt. Teilweise sind noch Reste, wohl auch noch intakte markhaltige Fasern vorhanden. Durch sie ist der noch vorhanden gewesene Visus ($^5/_{15}$) zu erklären.

*Heidenhain*sche Färbung ergibt gegenüber gewöhnlicher *van Gieson*-Färbung keine Vorteile. Bei Malloryfärbung hingegen fanden sich im Bereiche des Scheidentumors dunkelrot gefärbte Elemente, die sich von den hellroten Erythrocyten

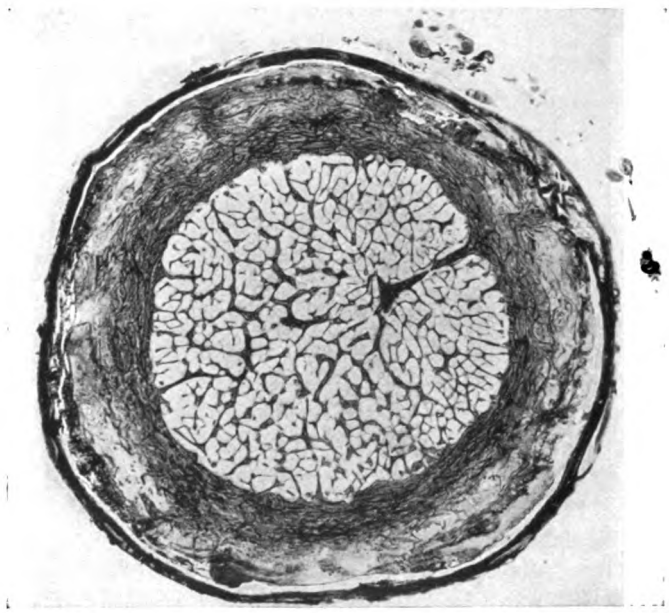

Abb. 6. Fall 3. Starke Verbreiterung des Opticusquerschnittes. Starke Tumorbildung im Scheidenraum und den Septen.

in den Gefäßen deutlich unterscheiden. Zum Teil haben sie rundliche Form, sind etwas größer als Zellkerne, z. T. sind sie fibrillärer Natur. Meist sind die Fasern dick, bei genauerer Betrachtung findet man aber auch recht feine. Es handelt sich wohl um Degenerationsprodukte irgendwelcher Art. Vielleicht sind es auch entartete Gliafasern. Dagegen spricht allerdings der Umstand, daß in den Interseptalräumen des Opticus, wo doch Glia vorhanden sein muß, diese färberisch nicht zur Darstellung gekommen ist.

Im wesentlichen hat sich der Tumor im Gebiete der Pia-Arachnoidea ausgedehnt, einschließlich der Septen des Opticus. Ein im Bereich der Nervensubstanz entstandener Tumor ist schwer zu erkennen, und doch deutet die enorme Verbreiterung der Interseptalräume auf einen solchen hin. Es kann sich dann nur um eine Neubildung handeln, die mit dem

hier vorhandenen vermehrten Kerngehalt in Verbindung gebracht werden muß. Der Form und der Lokalisation nach sind es Gliakerne, und dieselben finden sich auch im Bereiche des Scheidentumors. Somit hätte sich eine gliöse Neubildung im Nerven selbst und im Bereiche des Scheidentumors ausgebildet, eine Tatsache, die bei Fall 4 ebenfalls zu beobachten ist. Irgendein Übergreifen von einem Tumoranteil auf den anderen ist nicht zu erkennen. Es ist nicht möglich, festzustellen, ob die gliöse Neubildung das Primäre ist oder die bindegewebige im Scheidenanteil; das erstere ist wahrscheinlicher. Wir hätten es also mit einem Gliom zu tun mit fibröser Hyperplasie der Opticusscheiden. Wie die Glia allerdings in den Scheidentumor gelangt ist, ist aus den Schnitten nicht ersichtlich.

Fall 4. Wilhelm H., 4 Monate alt. Aufnahme am 11. VIII. 1915 in der Göttinger Klinik. Tumor wurde entfernt durch Enucleatio bulbi mit nachfolgender Exenteratio orbitae, da zunächst nach dem opthalmoskopischen Befund ein Netzhautgliom angenommen wurde. Das Kind starb an einer Gehirnaffektion im Januar 1916, nachdem auch das andere Auge erblindet war (Übergreifen des Tumors auf das Gehirn?). Es standen mir Querschnitte durch den Tumor und Längsschnitte durch den Bulbus zur Verfügung. An den Querschnitten umfaßt die Dura hufeisenförmig den Tumor. Das Fehlen des letzten Viertels der Dura ist wohl auf eine Operationsverletzung zurückzuführen. Die harte Hirnhaut ist teilweise verdickt. Ihr Endothel bzw. die davon nicht zu trennende Arachnoidea sind stark gewuchert. An der einen Seite des Defektes der Dura hat es fast den Anschein, als ob diese Wucherung die harte Hirnhaut durchbrochen hätte. Doch läßt sich dies wegen der äußerst schwierigen Rekonstruktion der topographischen Verhältnisse nicht bestimmt behaupten. Nach dem Stamm des Opticus zu folgt nun eine breite Schicht kreuz und quer verlaufender Bindegewebsfasern mit spindelförmigen Kernen. In nestartigen Räumen zwischen den Fasern finden sich dicht gedrängt stehende ovale und runde Kerne. Nach *Mallory* färben sich außer den blauen Bindegewebsfasern keine anderen, während nach *Heidenhain* zwischen den kollagenen Fasern auch solche von gelbgrünlicher Farbe sich finden (junges Bindegewebe?). Gliafasern sind nicht nachzuweisen.

Der Opticusstamm hat im Querschnitt die normale Größe, auch ist das Septenwerk erhalten geblieben. Nur an einem Teil der Peripherie, dort wo die Dura fehlt, sind die Interseptalräume länglich, wie plattgedrückt. Im größten Teil des Querschnittes ist der Kerngehalt in ihnen vermehrt. Die Septen sind gegen die Norm etwas verdickt. Ein kleiner Teil der Interseptalräume, und zwar jener eben beschriebene schmale Abschnitt der Peripherie, entbehrt des vermehrten Gehaltes an Gliakernen. Er müßte seinem Aussehen nach auch noch Nervenfasern führen, wenngleich das aus der Weigertfärbung nicht deutlich hervorgeht. Der ganze übrige Querschnitt zeigt völlige Degeneration der markhaltigen Fasern. Weder Mallory- noch Heidenhainfärbung lassen ein besonderes Faserwerk erkennen. Längsschnitte sind für die histologische Diagnose ohne Bedeutung. Der Bulbus ist frei von Tumorgewebe. Dieses macht vielmehr an der Lamina cribrosa scharf Halt. Es besteht typische Stauungspapille.

Dieser Tumor ist seinem Verhalten nach ein reiner Scheidentumor. Bis auf eine kleine Stelle ist die Abgrenzung gegen den Opticus scharf. Man könnte ihn füglich als Fibrosarkom der Opticusscheiden bezeichnen, wenn er nicht so viele Ähnlichkeit mit Fall 3 und auch Fall 5 hätte.

Bis auf die Gliabildung in den beiden Fällen zeigt das histologische Bild des Scheidentumors keine grundsätzlichen Verschiedenheiten. Sollte nicht vielleicht intrakraniell auch im Opticusstamm selbst eine Neubildung bestanden haben, die im intraorbitalen Teil nicht zu erkennen ist, ähnlich wie bei Fall 2? Von der Hand zu weisen ist diese Möglichkeit deshalb nicht, weil das Kind an einer Gehirnaffektion gestorben ist, die auf einen Hirntumor hindeutet. Es ist sogar sehr wahr-

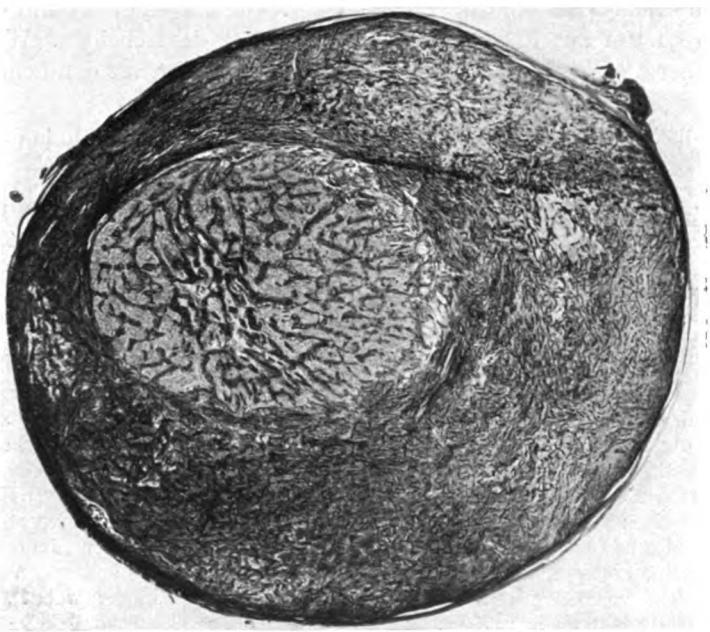

Abb. 7. Fall 5. Verbreiterung der Interseptalräume. Enormer Tumor im Scheidenraum mit Übergang auf die Septen.

scheinlich, weil die bisher zur Sektion gekommenen Fälle von Opticustumoren in der großen Mehrzahl eine Fortsetzung der Geschwulst auf den intrakraniellen Stamm erkennen ließen.

Fall 5. Günther M., Steindruckerskind, 2 Jahre alt, Aufnahme in der Göttinger Klinik am 30. V. 1917. Gestorben im Oktober 1919 unter Gehirnerscheinungen. Tumor wurde entfernt durch *Krönlein*sche Operation.

Der Sehnerv zeigte eine Länge von 4,2 cm und an der breitesten Stelle eine Breite von 1,8 cm. Er hat ausgesprochene Spindelform. Der Opticusstamm liegt nahe dem Bulbus exzentrisch im Scheidentumor, um nach hinten zu eine fast zentrale Lage einzunehmen. Er ist in allen Schnitthöhen gegen die Norm erheblich verbreitert. Teils ist der Querschnitt rund, teils hat er birnenförmige Gestalt.

Es waren Querschnitte vom ganzen Präparat vorhanden. Die äußerste Lamelle des den Sehnervenstamm umgebenden Mantels wird von der Dura gebildet,

die nicht pathologisch verändert ist. Das innerhalb der harten Hirnhaut liegende Gewebe, von ihr nicht deutlich abgesetzt, besteht aus derben bindegewebigen Faserzügen, ähnlich wie in Fall 3 und 4. Der starke Kerngehalt zeigt zu den Faserzügen gehörige typische spindelförmige Bindegewebskerne; zwischen den Fasern, oft nestweise zusammenliegend, sieht man große ovale und kleine runde Kerne. *Mallory*sche, insbesondere aber *Heidenhain*sche Färbung, läßt neben den Bindegewebsfasern, manchmal bündelweise, manchmal einzeln, sehr deutlich Gliafasern erkennen. Keine Stelle des Mantels ist frei von ihnen.

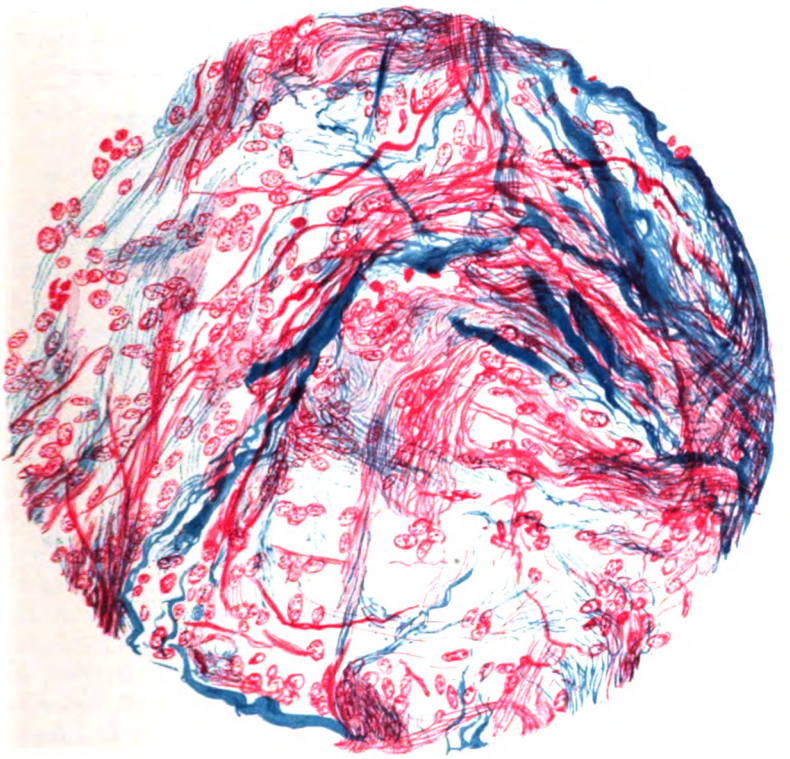

Abb. 8.

Der Opticusstamm zeigt ein eigenartiges Bild. Man erkennt zwar die Septen, doch ist von einer regelmäßigen Anordnung keine Rede. In die Augen fällt ihre außerordentliche Breite. Im einzelnen führen sie in der Mitte ein Gefäß, von den Interseptalräumen sind sie oft durch einen schmalen freien Raum getrennt. Im großen und ganzen bestehen die Septen aus denselben Elementen wie der Scheidentumor. Nur die Gliafasern sind noch zahlreicher. Sie sind meist zu Büscheln vereinigt, die parallel zur Richtung der Septen verlaufen. Das Gewebe der Interseptalräume — wenn man noch so sagen darf — ist ganz locker, fast schwammartig. Markscheidenfärbung fiel völlig negativ aus. Dagegen ist der Kerngehalt beträchtlich. Es sind Gliakerne, die besonders längs der Septen dicht stehen und auch in ihnen zahlreich vorkommen. Gliafasern in den Interseptalräumen sind nicht

häufig, kommen jedoch vor. An der Verbreiterung des Opticusquerschnittes haben Septen und Interseptalräume gleichen Anteil.

Es hat sich also eine reichlich Gliafasern führende Neubildung innerhalb der Scheiden und Septen ausgebreitet. Der Scheidentumor erinnert sehr an Fall 3 und 4, nur läßt sich die Glia in jenen Fällen schwer nachweisen. Zweitens zeigt Fall 5, schon wenn man die Septen betrachtet, ein stark destruierendes Wachstum. Der Übergang der Neuroglia von den Interseptalräumen auf die Septen ist überall gut nachweisbar. Die Benennung Gliom des Opticusstammes mit Bindegewebshyperplasie der Scheiden würde den Tumor am besten kennzeichnen.

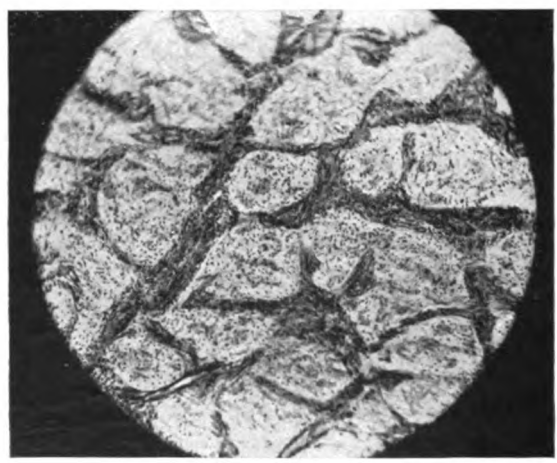

Abb. 9. Fall 5. Opticus mit verdichteten Septen. Starker Kerngehalt, auch in den Interseptalräumen.

Im wesentlichen sind bei der Beurteilung der vortsehenden Fälle zum Nachweis der als Neuroglia angesprochenen Fasern die Färbemethoden in Anwendung gekommen, wie sie von *Fleischer* und *Scheerer* angegeben wurden, und die nach diesen Autoren eindeutig sind. Und fraglos heben sich bei den Fällen 1, 2 und 5 diese Fasern vom Bindegewebe gut ab. Immerhin muß es auffallen, daß nur bei Fall 5 beide Färbungsarten gut ausgefallen sind, während bei Fall 1 die *Heidenhain*sche Methode völlig versagt hat und bei Fall 2 nur in der Nähe des Chiasmas leidlich gut ausgefallen ist, wo gleichfalls die Malloryfärbung ein gutes Resultat ergeben hat. Ferner fällt die große Ähnlichkeit des Scheidentumors bei Fall 3 und 4 gegenüber Fall 5 in die Augen, ohne daß bei den ersteren Gliafasern nachzuweisen waren. Es ist deshalb nicht ausgeschlossen, daß bei Fall 3 und 4 Neuroglia vorhanden ist, die färberisch nicht zur Darstellung gelangte. Eine gewisse Stütze findet diese Annahme in folgender Tatsache: Mehrere Hirngliome, ferner völlig

atrophische Sehnerven infolge Stauungspapille und Tabes, die nach *Heidenhain* und *Mallory* gefärbt wurden, zeigten keinerlei färberisch sich abhebende Bildung von Gliafasern. Die Methoden von *Fleischer* und *Scheerer* ergeben also nicht immer das gewünschte Resultat. Bei der launischen Art der Neuroglia, auf eine Färbung einmal anzusprechen, dann wieder nicht, muß jede Methode in Anwendung kommen, die geeignet ist, sie zur Darstellung zu bringen. Für die Zukunft ist bei Opticustumoren auch die *Weigert*sche Methode zu gebrauchen, bzw. sind Zupfpräparate von frischem Material anzufertigen.

Aus der Beschreibung obiger 5 Fälle ergibt sich, daß bei 4 Fällen von Sehnervengeschwülsten eine ganz enorme, im großen und ganzen gleichartige bindegewebige Wucherung der Scheiden des Opticus festgestellt werden kann. Sie ist so in die Augen fallend, daß man es schon verstehen kann, wenn *Braunschweig* (1893) in Anlehnung an die Literatur der vorhergehenden Zeit sagen konnte: „Alle Tumoren des Opticus sind bindegewebiger Natur, ihr Typ ist das Myxosarkom." Wenn nun auch die neuere Zeit gelehrt hat, daß das Primäre oder doch das Wesentliche eine Wucherung aus dem Sehnervenstamm heraus ist, so ist es doch wohl zu weitgehend, alle derartigen Tumoren als reine Gliome zu bezeichnen, wie *Fleischer* und *Scheerer* es möchten. Vielmehr scheint mir der Typ der Sehnervengeschwülste eine Kombination von Stamm- und Scheidentumor zu sein, wobei der Tumor des Opticusstammes das Primäre sein mag. Will man eine einheitliche Bezeichnung für diese Art Tumoren, so könnte man sie nennen Gliom des Opticus mit bindegewebiger Hyperplasie der Scheiden. Daß es daneben rein bindegewebige Tumoren der Scheiden gibt, z. B. Endotheliome, soll nicht in Abrede gestellt werden.

Der Scheidentumor fehlt in Fall 1. Dieser verdient daher die Bezeichnung des reinen Glioms. Bei Fall 2 und 5 ist der Scheidentumor bedeutend: In ihm sind einwandfrei Gliafasern nachzuweisen wie im Nervenstamm. Sie gehören also sicher zu den oben genannten typischen Tumoren. Das gleiche Bild zeigt Fall 3, wenn auch hier nicht sichere Fasern, sondern nur Gliakerne nachweisbar sind. Ich stehe somit nicht an, auch diesen Fall der obigen Klasse von Tumoren zuzurechnen. Am schwierigsten liegt die Sache bei Fall 4. Gliafasern sind sicher nicht dargestellt, und ob die nestartig zusammenliegenden Kerne bestimmt Gliakerne sind, ist schwer zu entscheiden. Die überaus große Ähnlichkeit des Scheidentumors mit den übrigen Fällen weist auf diese Möglichkeit hin. Hält man sie für Gliakerne, dann würde auch dieser Fall zu den obigen Tumoren gerechnet werden können.

Ein Vergleich mit den Veröffentlichungen aus jüngster Zeit (*Fleischer* und *Scheerer*, *Hudson*, *Verhoeff*) ergibt weitgehendste Ähnlichkeiten mit den von diesen Autoren beschriebenen Fällen, so daß die Ansicht über

die Opticustumoren im Sinne eines wie oben beschriebenen typischen Tumors weiter gefestigt werden kann. Bei aller Ausführlichkeit ihrer Darstellungsweise, besonders bei Berücksichtigung der Literatur, scheint *Fleischer* und *Scheerer* doch eine Veröffentlichung großen Ausmaßes der neueren Zeit entgangen zu sein, nämlich die schon zitierte von *Hudson* (1912). Diesem Autor ist es nämlich gelungen, in einem Falle Gliafasern mit der *Weigert*schen Methode darzustellen. Ferner referiert er sämtliche in der Literatur veröffentlichten Fälle von Opticustumoren und stellt fest, daß der größte Teil die Bezeichnung Myxosarkom zu Unrecht führt und zu den Gliomen zu rechnen ist. Außerdem versucht er eine Einteilung der Opticustumoren. Es gibt nach ihm 1. Gliome, 2. Fibrosarkome, 3. Endotheliome. So beachtenswert dieser Vorschlag ist, insofern er besonders vielfach verwirrende Bezeichnungen beseitigt, scheint mir diese Einteilung nicht scharf genug, besonders vom entwicklungsgeschichtlichen Standpunkt aus. Eine andere Einteilung schlägt *Verhoeff* vor, der selbst 11 neue Fälle beschreibt. Er unterscheidet 1. intraneurale, 2. neurale, 3. extraneurale Tumoren. Intraneurale Tumoren sind die Gliome. Neurale Tumoren müßten von den Nervenfasern selbst ausgehen, was, wie schon eingangs erwähnt, nicht einwandfrei beobachtet worden ist. Die Existenz solcher Tumoren muß also stark in Frage gestellt werden. Extraneurale oder Scheidentumoren gehören zu den Sarkomen und Endotheliomen. Dieser Vorschlag scheint mir beachtenswert, doch ist nach dem oben Gesagten die zweite Kategorie wohl überflüssig.

Emanuel hat versucht, das Gliom des Opticus zu definieren. Er möchte als Gliome solche Tumoren bezeichnet wissen, die sich lediglich innerhalb von der Pia ausgebreitet haben. Er zog dabei wohl das Verhalten der Hirngliome in Betracht, die das System der Hirnhäute meist nicht durchbrechen. Diese Forderung scheint mir nicht berechtigt. Das Hirngliom hat die Möglichkeit, sich innerhalb der weichen Hirnmasse auszubreiten. Infolgedessen bleiben die Hirnhäute verschont. Das Gliom des Opticus hat diesen bald durchwuchert und greift dann auf die Pia über. Erst die harte Hirnhaut, die dehnungsfähig ist im Gegensatz zur Pia mit ihrer Verankerung durch die Septen, läßt ein Einwuchern nicht zu.

Zum Schluß sei es mir gestattet, auf folgende Analogie hinzuweisen: Es hat sich gezeigt, daß die frühere Ansicht, die Sehnervengeschwülste seien lediglich bindegewebiger Natur, beruhten also auf einer Wucherung der Umhüllung des Sehnerven, nicht mehr aufrechtzuerhalten ist. Vielmehr hat den Hauptanteil an der Geschwulstbildung die Wucherung des ektodermalen Gewebes. Ganz analog ist der Entwicklungsgang bei der Beurteilung von Geschwülsten des peripheren Nervensystems. Unbestritten war lange Zeit die Lehre *v. Recklinghausens* über die Neurofibrome als einer Geschwulstbildung des Peri- bzw. Endoneuriums, also

mesodermalen Gewebes. Da stellte *Verocay* auf Grund seiner Untersuchungen fest, daß diese multiplen Tumoren von einer Wucherung der *Schwann*schen Scheidenzellen abzuleiten seien. Er nannte sie Neurinome, d. h. Nervenfasergeschwülste. In allerneuester Zeit neigt man jedoch wieder der Ansicht zu, daß auch das Mesoderm an der Bildung dieser Tumoren nicht unbeteiligt ist, daß es Kombinationen von Neurinomen und Neurofibromen gibt.

Literaturverzeichnis.

[1]) *Askanazy*, Arbeiten aus dem Pathologischen Institut Tübingen **9**. — [2]) *Axenfeld-Busch*, Arch. f. Augenheilk. **39**, 1. — [3]) *Behr*, v. Graefes Arch. f. Ophthalmol. **89**, 1. — [4]) *Braunschweig*, v. Graefes Arch. f. Ophthalmol. **39**, 4. — [5]) *Emanuel*, v. Graefes Arch. f. Ophthalmol. **53**, 1. — [6]) *Ernst*, In Aschoffs Lehrbuch der pathologischen Anatomie. III. Auflage. — [7]) *Fischer*, Arch. f. Augenheilk. **59**. — [8]) *Goldzieher*, v. Graefes Arch. f. Ophthalmol. **19**, 3. — [9]) *Graefe*, v. Graefes Arch. f. Ophthalmol. **10**, 2. — [10]) *Greeff*, Pathologische Anatomie des Auges. — [11]) *Hudson*, The royal London Ophthalmic Hospital Reports **18**. — [12]) *Löhlein*, v. Graefes Arch. f. Ophthalmol. **73**. — [13]) *Pagenstecher*, v. Graefes Arch. f. Ophthalmol. **54**, 2. — [14]) *Ribbert*, Geschwulstlehre. — [15]) *Salzmann*, v. Graefes Arch. f. Ophthalmol. **39**, 4. — [16]) *Straub*, v. Graefes Arch. f. Ophthalmol. **32**, 1. — [17]) *Verhoeff*, Arch. of Ophthalmol. **51**, 2. — [18]) *Vossius*, v. Graefes Arch. f. Ophthalmol. **28**, 3. — [19]) *Willemer*, v. Graefes Arch. f. Ophthalmol. **25**, 1. — [20]) *Werner*, Transactions of the Ophthalmol. Society of the United Kingdom **23**. — [21]) *Verocay*, Festschrift für Chiari 1908. — [22]) *Verocay*, Zieglers Beiträge **48**.

(Aus der Universitäts-Augenklinik zu Gießen [Direktor: Geh.-Rat Prof. *Vossius*].)

Der Cholesteringehalt des Glaskörpers.

Von

Prof. **A. Jess**,

Oberarzt der Klinik.

Die chemische Zusammensetzung des Glaskörpers ist in mancher Beziehung noch ungeklärt, doch sind gerade in letzter Zeit von verschiedenen Seiten Ansätze gemacht worden, um seinen Gehalt an organischen und anorganischen Bestandteilen zu ermitteln und um Vergleiche zwischen seinem flüssigen Anteil und anderen Körperflüssigkeiten zu ziehen, insbesondere auch sein abweichendes Verhalten gegenüber dem Blutplasma festzustellen. Ich habe in einer früheren Arbeit (Zur Chemie des normalen und des pathologisch veränderten Glaskörpers. Bericht der deutschen ophthalmologischen Gesellschaft 1922) darauf hingewiesen, daß vergleichende Untersuchungen der Glaskörperflüssigkeit und des Kammerwassers lebensfrischer *Rinder*augen mich zu der Anschauung bringen mußten, daß *wesentliche* Unterschiede in der Zusammensetzung beider wenigstens bei *diesen* Augen nicht vorhanden sind. Denn bei vorsichtiger Gewinnung der Glaskörperflüssigkeit durch Punktion war ihr *Mucin*gehalt, der offenbar durch Beimengung des Inhaltes mucinhaltiger Zellen oder des mucinhaltigen Glaskörper*gerüstes* aufgefaßt werden darf (*Leber*, *Wessely*), ganz offensichtlich viel geringer als nach Zerschneiden und Filtrieren des ganzen Organs, ja gegenüber dem Kammerwasser zeigte sich nach Verdünnen und Fällen mit Essigsäure ungefähr die gleiche sehr zarte Opalescenz, welche durch Gegenwart des Mucins bedingt wird. Ferner ergaben wiederholte Feststellungen des spezifischen Gewichtes, des Gefrierpunktes, der Trockensubstanz, des Stickstoff-, Kochsalz- und Zuckergehaltes beider frisch gewonnenen Flüssigkeiten so weitgehende Übereinstimmungen, daß der Gedanke ihrer Identität nicht von der Hand zu weisen war. Mehr als diese Frage interessierte mich aber bei meinen Untersuchungen die Zusammensetzung der das Gerüst des Glaskörpers ausfüllenden Flüssigkeit mit Hinsicht auf die Möglichkeit der Entstehung von Trübungen, die allein schon durch Änderung des Aggregatzustandes der normalerweise vorhandenen, aber *gelösten* Substanzen bedingt sein könnten. Wenn man früher

stets die Ansicht hörte und las, daß der Glaskörper bei Erkrankungen des Auges nur eine *passive* Rolle spiele, indem Entzündungsprodukte und Blutungen in ihm abgelagert würden, wissen wir nach den Beobachtungen an der Spaltlampe, die uns jetzt mit Hilfe des *Koeppe*schen Silberspiegels bis tief in das Augeninnere möglich geworden sind, daß ausgedehnte Zerfallserscheinungen des Gerüstes offenbar auch als *primäre* pathologische Veränderungen gar nicht selten vorkommen. Ebenso scheint es nach meinen Untersuchungen und experimentellen Arbeiten über kristallinische Ausscheidungen im Glaskörper und auf den umgebenden Organen, daß es bei Störungen des Gleichgewichtes des chemischen Systems der Glaskörperflüssigkeit zum Ausfall von Kalk in Form von Calciumcarbonat, Calciumoxalat und von Kalkseifen, d. h. von fettsaurem Kalk kommen kann, wie letzteres zuerst von *Bachstez* in einem menschlichen Bulbus mit intravital beobachteten, einer Synchisis scintillans ähnlichen Trübungen aufgefunden worden ist. Der Gehalt an Calcium scheint nach meinen Bestimmungen in der Glaskörperflüssigkeit dem des Blutes ungefähr gleich zu sein, ihm jedenfalls sehr nahezukommen. Ich fand in der Glaskörperflüssigkeit des Rindes einen Kalkgehalt von 0,009%, *Magitot* und *Mestrezat* geben für den Humor aqueus des Pferdeauges 0,0105% an, während die Höhe des Kalkspiegels im Blute 0,0092—0,0094%, der des Liquors 0,0095% beträgt. Es ist klar, daß diese Kalkmengen in der kolloidarmen Glaskörperflüssigkeit schwieriger in Lösung gehalten werden können als in dem so kolloidreichen Blut, denn gerade die Kolloide einer Flüssigkeit verhindern den Ausfall des Calciums, falls die Reaktion der Flüssigkeit sich nach der alkalischen Seite verschiebt (*Lichtwitz*). Ein bekanntes Beispiel hierfür stellt das sog. anorganische Serum von *Walther Straub* dar, welches alle anorganischen Bestandteile des Blutplasmas im richtigen Verhältnis gelöst vereinigen sollte. Der Ausfall des Calciums und damit ein Trübwerden des Präparates konnte aber nur durch Zusatz einer Aminosäure, des Glykokolls, verhindert werden. In der Glaskörperflüssigkeit findet sich nur eine Spur von Eiweiß (0,018%) und nach meinen Untersuchungen eine etwas größere, immerhin aber auch unbedeutende Mengen von Fetten und Lipoiden (0,2%). Diese Verhältnisse machen es verständlich, daß Kalkausscheidungen bei manchen im Glaskörper intravital beobachteten Trübungen eine vielleicht größere Rolle spielen dürften, als man im allgemeinen annimmt. Schon ältere Autoren (*Besserer* u. a.) haben darauf hingewiesen, daß dies auch für das Bild der *Synchisis scintillans* gelte, jener eigenartigen Glaskörperveränderung, bei welcher zahllose feine Partikelchen im Glaskörper flottieren und das Licht des Augenspiegels mehr oder weniger hellglänzend reflektieren. Wenn man früher annahm, daß hier eine „Verflüssigung", also eine *Gerüst-*

destruktion des Glaskörpers eingetreten und es zur Abscheidung von Cholesterin, Tyrosin und Leucinkristallen gekommen sei, so hat uns wiederum die Spaltlampenuntersuchung gezeigt, daß offenbar unter dem Namen „Synchisis scintillans" eine Anzahl verschiedener Krankheitsbilder zusammengefaßt wurde, die eben nur das Gemeinsame stark reflektierender Partikelchen besaßen. Denn neben wirklich kristallinisch erscheinenden Produkten, die in den erweiterten Maschen des teilweise aufgelösten Gerüstes flottierten, fanden sich in anderen Augen auch größere und kleinere, meist rundliche hellweiße Kügelchen anscheinend amorpher Massen, welche oft reihenweise den ziemlich intakten Glaskörperlamellen aufsaßen und bei Bewegungen des Bulbus mit dem Gerüstwerk hin und her pendelten. Wegen ihrer schneeballähnlichen Gestalt wurden sie auch als Synchisis nivea bezeichnet (*Wiegmann*). Diese Arten von Trübungen bestehen jedenfalls nicht aus Cholesterin, sondern vielleicht zum größten Teil aus Calciumseifen und Calciumcarbonat. Weitere sorgfältige mikrochemische Untersuchungen sind jedenfalls sehr erwünscht, sobald es bei Glaskörperabsaugungen und aus enucleirten Augen derartige Trübungen zu gewinnen gelingt.

Über die *quantitativen* Verhältnisse des im normalen Glaskörper vorkommenden freien und gebundenen *Cholesterins* ist noch nichts bekannt, und doch wäre es gerade im Hinblick auf die Ablagerung von Cholesterin in manchen anscheinend ganz gesunden sowie auch in krankhaft veränderten Augen von Bedeutung, hierüber etwas näheres zu erfahren.

Das Cholesterin und seine Verteilung in den menschlichen Organen hat schon seit längerer Zeit das Interesse nicht nur der pathologischen Anatomen, sondern auch der Biochemiker gefunden, und zahlreich sind die Arbeiten, die sich mit seinem morphologischen und chemischen Nachweis beschäftigen. Eine gute Übersicht über alle hierher gehörigen Fragen findet sich in der ausführlichen Arbeit von *Johann Fex*: „Chemische und morphologische Studien über das Cholesterin und die Cholesterinester in normalen und pathologisch veränderten Organen." (Biochem. Zeitschr. **104**, 82. 1920.) Wenn wir auch über Ursprung und Bildungsstätte des Cholesterins ($C_{27}H_{46}O$), das eine Sonderstellung unter den Lipoiden einnimmt, noch nicht ganz orientiert sind, auch die Konstitution nicht genau kennen, so wissen wir doch, daß es in allen Organen und im Blute vorhanden ist und zu den regelmäßigen Bestandteilen der Zellen gehört, in denen es teils als freies Cholesterin, teils in Verbindung mit Fettsäuren als Cholesterinfettsäureester vorkommt. Während der Franzose *Chauffard* und seine Mitarbeiter der Ansicht sind, daß das Cholesterin nicht nur mit der Nahrung aufgenommen, sondern auch im Körper, und zwar besonders in den Neben-

nieren und dem Corpus luteum, neugebildet werde, nehmen *Aschoff* und seine Schule an, daß die Nebennierenrinde nur ein *Depot* für Cholesterin darstelle. Der normalerweise im Blut ziemlich konstante Cholesteringehalt erfährt nach *Chauffard* bei Nierenerkrankungen und bei manchen Fällen von Diabetes, ferner auch in der Schwangerschaft eine gewisse Zunahme, während bei akuten und chronischen Infektionskrankheiten eher eine *Hypo*cholesterinämie auftritt.

Nach *Stepp*, der bei den einzelnen Formen der Nierenerkrankung wechselnde Werte für den Cholesteringehalt des Blutes fand, zeigt ein sehr hoher Cholesterinwert den *nephrotischen* Einschlag an, ebenso spricht nach *Gross* vermehrtes Auftreten von Cholesterinesterkristallen im Harn für den nephrotischen Charakter der Erkrankung der Niere.

Das Interesse für die Cholesterin*ester* wurde besonders gefördert durch die Arbeiten von *Aschoff*, *Kawamura* und *Windaus*, aus denen einwandfrei hervorging, daß die in manchen Geweben nicht selten zu beobachtenden doppeltbrechenden Kristalle und Tröpfchen aus solchen Estern bestehen, die in atheromatösen Herden der Aorta, Amyloidnieren und bei anderen Nierenerkrankungen oft in großer Menge auftreten können. Außer an ihrer Doppelbrechung sind diese Gebilde auch durch ihr charakteristisches tinktorielles Verhalten erkennbar. Nach *Kawamura* färben sie sich mit Nilblausulfat schwach rot, mit Sudan schwach gelbrot. Während *Kayserling* und *Orgler* früher das Auftreten dieser doppeltbrechenden Substanzen nur auf eine Umformung vorher bereits in der Zelle vorhandener Stoffe zurückführten, *Stoerk* sie durch Zerfall des Protoplasmas entstanden dachte, sind *Aschoff* und *Kawamura* der Ansicht, daß es sich hier um eine Zufuhr von außen, um eine Infiltration handle.

Eine neuere zusammenfassende Darstellung über das Cholesterin, seinen Stoffwechsel und seine klinische Bedeutung gab kürzlich *Oskar Gross* in der Klinischen Wochenschrift (1923, Nr. 5, S. 217). Auch *Gross* ist der Ansicht, daß der Organismus kaum imstande sei, selbst Cholesterin zu bilden, daß es vielmehr als ständiger Begleiter fast aller Fette aus der Nahrung stammt. In der Pflanzennahrung findet es sich in Form der Phytosterine, die nach der Aufnahme in Cholesterin umgewandelt werden und zum Teil als Ester in den Kreislauf gelangen. Seine Ausscheidung erfolgt durch die Galle, in geringem Maße auch durch alle Drüsen, die Exkrete und Sekrete absondern. In allen Organen und Körperflüssigkeiten ist es vorhanden, wenn auch in ungleicher Verteilung. *Hueck* und *Wacker* halten das Cholesterin für eine wichtige Hilfssubstanz, deren Aufgabe im Transport, der Mobilisierung oder im Aufbau der Fette zu suchen sei. Das Blutserum enthält bei gesunden Individuen 0,130—0,170%; die Menge schwankt etwas nach der Beschaffenheit der Nahrung. Sowohl freies Cholesterin, als auch

Cholesterinester sind vorhanden, während in den zelligen Blutelementen nur freies Cholesterin vorkommt. Von den Organen enthält die Leber nach *Fex* etwa 0,321%, davon 0,257% freies und 0,064% gebundenes, die Niere 0,331% und zwar 0,310% freies und 0,021% gebundenes Cholesterin, während in der Nebenniere bei einem Totalcholesteringehalt von 4,742% nur 0,739% freies, dagegen 4,003% gebundenes Cholesterin vorhanden ist.

Um den Cholesteringehalt des Glaskörpers mit genügender Zuverlässigkeit feststellen zu können, erwies es sich als unumgänglich, eine größere Menge des Trockenrückstandes der Glaskörperflüssigkeit zu gewinnen, welcher nur 1,13% derselben ausmacht. Da es natürlich ausgeschlossen war, eine genügende Anzahl menschlicher Augen zu diesem Zwecke zu sammeln, wurden Rinderaugen verarbeitet, die *sofort* nach der Tötung der Tiere enucleiert waren. Die ganz frischen Glaskörper wurden auf einen großen Absaugfilter gebracht, die wasserklare Glaskörperflüssigkeit abgesaugt und auf dem Wasserbade fast zur Trockenen eingedampft. Der Rückstand wurde sodann im Trockenschrank bei 56° völlig getrocknet und im Mörser zu einem feinen gelblichweißen Pulver zerrieben. Die Substanz gab die Millon-, Xanthoprotein-, Adamkiwiecz- und Biuretreaktion, enthielt also Eiweiß. Die Schwefelbleiprobe fiel nicht deutlich aus, die Cysteinreaktion war negativ. Da der Stickstoffgehalt nur 1,9% betrug, konnte der Eiweißgehalt aber nur gering sein, größer war dagegen der Gehalt an Fetten und Lipoiden. Nach 8tägiger Ätherextraktion und je 4tägiger Extraktion mit Aceton, Petroläther, 96proz. Alkohol und Benzol wurden 18,8% fettähnliche Substanzen gewonnen. Die Aschenbestimmung ergab etwa 70% anorganischer Bestandteile, zum großen Teil Kochsalz, ferner Calcium und Magnesium und Spuren von Phosphor und Schwefel.

Um aus dem getrockneten Rückstand der Glaskörperflüssigkeit das Cholesterin *total* zu gewinnen, verfuhr ich genau nach der Vorschrift von *Fex*. Jedesmal 2 g der exsiccatortrockenen Substanz wurden mit der doppelten Gewichtsmenge 2proz. Natronlauge versetzt und 3—4 Stunden stehengelassen, bis die Masse aufgequollen war und eine dunkelbraune gallertige Beschaffenheit angenommen hatte. Dann erfolgte $^1/_2$stündige Erhitzung auf dem Wasserbade, wodurch eine braunrötliche, ziemlich klare Flüssigkeit erzielt wurde. Sie wurde quantitativ in einen Scheidetrichter gebracht und mit 150 ccm Äther versetzt. In $^1/_2$stündigen Pausen wurde der Trichter mehrmals heftig geschüttelt und 12 Stunden stehengelassen. Der Äther hatte sich dann von einer darunter liegenden alkalischen Flüssigkeit geschieden, die in einen zweiten Scheidetrichter abgelassen wurde. Die erste Ätherfraktion wurde mehrmals mit destilliertem Wasser gewaschen, dieses mit der alkalischen Flüssigkeit vereinigt, worauf letztere nochmals mit 150 ccm Äther in derselben Weise extrahiert wurde. Beide Ätherfraktionen wurden nun vereinigt, mit durch einige Tropfen Natronlauge alkalisch gemachtem Wasser solange gewaschen, bis das Waschwasser mit Salzsäure keine Opalescenz zeigte, also nicht mehr Seifen enthielt, und dann mit reinem destilliertem Wasser geschüttelt, bis letzteres nicht mehr auf Zusatz von Phenolphthalein alkalische Reaktion gab. Jetzt wurde das Wasser abgelassen und der Äther in einer Porzellanschale zum Verdunsten gebracht. Es ergab sich ein geringer weißlicher oder leicht gelblicher Rückstand, der alles Cholesterin und die Cholesterinester der Glaskörperflüssigkeit enthalten mußte, soweit letztere noch nicht verseift waren. Dieser Rückstand wurde nach *Windaus* weiter verarbeitet.

Die *Windaus*sche Methode der quantitativen Bestimmung des Cholesterins beruht auf der Entdeckung, daß das Cholesterin mit Digitonin ($C_{55}H_{94}O_{28}$), einem

Saponin, eine beständige, in Alkohol kaum, in Äther, Petroläther, Chloroform nichtlösliche Verbindung eingeht. Dieses Digitonincholesterid ist ein Additionsprodukt, dem also folgende Formel zukommt: „$C_{55}H_{94}O_{28} + C_{27}H_{46}O$." Die Cholesterin*ester* gehen dagegen mit Digotinin *keine* Verbindung ein. Man bestimmt nun nach *Windaus* in den zu untersuchenden Organen zunächst das freie Cholesterin, indem man nach Extraktion mit Äther oder Petroläther den Ätherrückstand, der alle Fette und Lipoide enthält, mit kochendem Alkohol aufnimmt, warm filtriert und nun eine 1 proz. Lösung von Digitonin in warmem 90 proz. Alkohol solange hinzusetzt, als sich ein Niederschlag von Digitonincholesterid bildet. Dieses wird nach mehreren Stunden abgesaugt, mit Alkohol und Äther gewaschen, getrocknet und gewogen. Aus der Formel: Cholesterin = Digitonincholesterid $\times \frac{386{,}35}{1589{,}06}$, wobei im Zähler das Molekulargewicht des Cholesterins, im Nenner das des Digitonincholesterids steht, wird der Cholesteringehalt errechnet. Es ergibt sich hieraus, daß die erhaltene Menge Digitonincholesterid nur mit 0,2431 multipliziert, resp. durch 4 dividiert zu werden braucht, um die Cholesterinmenge zu erhalten. Will man auch das als Ester gebundene Cholesterin quantitativ bestimmen, so muß der Rest des Ätherextraktes nach Entfernung des überschüssigen Digitonins zunächst mit Natriumalkoholat in der Wärme *verseift* werden. Aus der Seifenlösung wird das jetzt freie Cholesterin wiederum mit Äther extrahiert und nunmehr auf dieselbe Weise mit Digitonin in alkoholischer Lösung zur Ausfällung gebracht. Man erhält also auf diese einfache Art und Weise den Gesamtcholesteringehalt eines Organs, wie auch die Menge des freien und des gebundenen Cholesterins. *Taysen* hat bei Nachprüfung der *Windaus*schen Methode auf eine Fehlerquelle hingewiesen, die darin besteht, daß das Digitonincholesterid in Alkohol nicht *völlig* unlöslich ist. Er konnte diesen Fehler vermeiden, wenn er einen geringen Überschuß von Digitonin zufügte, der bei verschiedenen Präparaten zwischen 1,5 und 2,5% schwankte. Unter Berücksichtigung dieses Momentes ist nach allgemeinem und auch nach dem Urteil von *Fex* die *Windaus*sche Methode die beste zum Cholesterinnachweis. Sie ist jedenfalls allen kolorimetrischen Methoden überlegen.

Ich habe darauf verzichtet, eine Trennung des freien und des gebundenen Cholesterins auf die hier beschriebene Weise vorzunehmen und zwar deshalb, weil die notwendige Art der Gewinnung des Glaskörperrückstandes durch Abdampfen auf dem Wasserbade und das Trocknen der Substanz bei 56° es zum mindesten unsicher erscheinen ließ, ob eine einwandfreie Trennung des freien Cholesterins von den Cholesterinestern noch möglich war. Sowohl *Taysen* als auch *Fex* und andere Autoren weisen darauf hin, daß u. U. durch das Trocknen das *freie* Cholesterin in irgendeiner Weise so beeinflußt wird, daß es sich mit Digitonin nicht immer *quantitativ* ausfällen läßt. *Fex* schreibt: „Aus meinen Versuchen geht mit großer Wahrscheinlichkeit hervor, daß das Cholesterin in Organpulvern beim Trocknen sich an andere in Alkohol und Äther lösliche Stoffe bindet, welche auf die quantitative Ausfällung des freien Cholesterins mittels Digitonins einwirken. Vielleicht handelt es sich um einen Oxydationsprozeß." Im Hinblick auf diese Verhältnisse erschien mir eine Bestimmung des freien Cholesterins, die ich s. Zt. ausführte und in der vorerwähnten Arbeit mitteilte, und

welche nur 0,00056% ergab, jedenfalls mit Vorsicht zu beurteilen zu sein. Da es mir nun in der Hauptsache darauf ankam, den *Gesamtcholesterin*gehalt der Glaskörperflüssigkeit zu bestimmen und mit dem des Plasmas zu vergleichen, wurde der nach Vorbehandlung mit 2% Natronlauge und Ausätherung gewonnene Rückstand sogleich mit Natriumalkoholat verseift, um auch das bisher als Ester gebundene Cholesterin in Freiheit zu setzen. Nunmehr wurde mit Äther nochmals sorgfältig extrahiert, der Ätherrückstand in heißem Alkohol gelöst und mit Digitonin gefällt. Hierbei ist ein Verlust von Cholesterin völlig ausgeschlossen. Die drei Bestimmungen ergaben folgende Zahlen:

1. 2 g Rückstand der Glaskörperflüssigkeit = 0,00825 g Totalcholesterin
2. 2 g „ „ „ = 0,00977 g „
3. 2 g „ „ „ = 0,00732 g „

Da 100 ccm *Glaskörperflüssigkeit* nur 1,13% Trockensubstanz enthalten, errechnen sich aus diesen drei Bestimmungen folgende Prozentzahlen für den Cholesteringehalt dieser Körperflüssigkeit: 0,0047, 0,0055, 0,0042; Durchschnittswert 0,0048%.

Die kleinen Differenzen der drei Zahlen können bei der geringen Menge von Cholesterin nicht verwundern, die liegen innerhalb der Fehlergrenzen, welche selbst bei der besten Methode nicht zu vermeiden sind, wenn die Ausbeute so minimal ist. *Es ergibt sich jedenfalls einwandfrei, daß der Gesamtcholesteringehalt der Glaskörperflüssigkeit nur etwa 0,005% beträgt.* Er steht also weit unter dem Cholesteringehalt des Blutplasmas, welcher beim Menschen zwischen 0,120 und 0,170% schwankt, und für den *Fex* im defibrinierten Rinderblut 0,099% fand. Wenn wir auch nach den Erfahrungen über gewisse Unterschiede im Verhalten der intraokularen Flüssigkeit vermeiden wollen, aus den im *Tier*versuch gefundenen Zahlen unbedingte Schlüsse auf die Verhältnisse im *menschlichen* Auge zu ziehen, so wird doch jeder zugeben müssen, daß diese Differenz zwischen dem Cholesteringehalt des Rinderblutserums (0,099%) und dem der Glaskörperflüssigkeit des Rindes (0,005%) die Annahme rechtfertigen, daß auch im menschlichen Glaskörper ähnliche Verhältnisse vorliegen. Bei der Absonderung der intraokularen Flüssigkeit wird also offenbar das Cholesterin zum großen Teil zurückgehalten, eine Einrichtung, die außerordentlich zweckmäßig erscheint, wenn man bedenkt, daß die Lösungsbedingungen in dem kolloidarmen Medium bedeutend schlechter sind, als im Blute. Es würde bei gleicher Menge von Cholesterin und insbesondere bei freiem Cholesterin sehr leicht zum Ausfall von Cholesterinkristallen und damit zu mehr oder weniger großen Störungen der Durchsichtigkeit der Glaskörperflüssigkeit kommen müssen. Wenn wir für die seltenen Fälle von Synchisis scintillans, in denen echte Cholesterinkristalle, nicht Calciumverbindungen, die Grundlage der eigenartigen Erscheinung abgeben, eine

Erklärung suchen, so könnten wir annehmen, daß krankhafte Veränderungen der die intraokulare Flüssigkeit absondernden Zellen die normale Retention des Blutcholesterins verhinderten. Welcher Art diese Veränderungen sein mögen, entzieht sich zunächst unserer Kenntnis, zumal irgendwelche klinische Anzeichen einer sonstigen Erkrankung des inneren Auges bei der Synchisis scintillans sehr häufig nicht vorhanden sind.

Dieser Nachweis der offenbaren *Armut der normalen Glaskörperflüssigkeit an Cholesterin* ist aber nicht nur im Hinblick auf die Entstehung der Synchisis scintillans von Bedeutung, er muß auch aus einem weiteren Grunde das besondere Interesse des Ophthalmologen erregen. Nach neueren Arbeiten kommt dem *Cholesterin* eine mächtige *Schutzwirkung* gegen Infektionen zu. *Chauffard* nimmt an, daß das Cholesterin die Wirksamkeit der Toxine aufhebe, und *Leupold* ist der Ansicht, daß die Toxine an das Cholesterin gebunden werden, hatten doch schon *Dold* und *Rhein* zeigen können, daß Cholesterin einen hemmenden Einfluß auf die Anaphylatoxinbildung ausübt. *Stepp* fand bei Infektionen häufig einen herabgesetzten Cholesteringehalt des Blutes und der Nebennieren, während nach Abfall des Fiebers der Cholesterinspiegel sich wieder hob. Auch *Gross* schreibt, daß die Verminderung des Cholesterins bei Infektionskrankheiten durch den Verbrauch des Körpers zum Zwecke des Schutzes gegen Toxine verursacht zu sein scheine und er weist auf neue Versuche von *Leupold* und *Bogendörfer* hin, nach denen mit Cholesterin künstlich angereicherte Tiere erheblich größere Widerstandsfähigkeit gegen Infektionsstoffe besaßen, als Kontrolltiere. Dem Cholesterinmangel der Glaskörperflüssigkeit könnte es demnach vielleicht zu einem gewissen Teil mit zuzuschreiben sein, daß Infektionen des Glaskörpers meistens einen so außerordentlich stürmischen Verlauf nehmen, und daß sogar sonst im Körper nicht pathogene Bakterien in ihm einen günstigen Nährboden finden und schwere Vereiterungen des Augeninneren veranlassen.

Literaturverzeichnis.

Aschoff, Beitr. z. pathol. Anat. u. z. allg. Pathol. **47**, 1. 1910; Wien. klin. Wochenschr. **16**, 559. 1911. — *Autenrieth* und *Funk*, Münch. med. Wochenschr. 1913, S. 1243. — *Bachstez*, Fettsaurer Kalk als Grundlage einer Art von Scintillatio corp. vitr. Wien. med. Wochenschr. 1921, S. 1044. — *Bang*, Chemie und Biochemie der Lipoide. Wiesbaden 1911. — *Besserer*, Zur Frage der Kristallbildung im Auge. Diss. Freiburg 1899. — *Chauffard*, Semaine méd. **16**, 193. 1912; **49**, 557. 1911. — *Dold* und *Rhein*, Zeitschr. f. Immunitätsforsch. u. exp. Therapie, Orig. 1914, Nr. 20. — *Fex*, Chemische und morphologische Studien über das Cholesterin und die Cholesterinester in normalen und pathologisch veränderten Organen. Biochem. Zeitschr. **104**, 82. 1920. — *Grigaut*, Cpt. rend. des séances de la soc. de biol. **7** (5), 791 und **14** (5), 887. 1910. — *Gross*, Das Cholesterin, sein Stoffwechsel und seine klinische Bedeutung. Klin. Wochenschr. 1923, Nr. 5, S. 217. — *Gross*,

Dtsch. Arch. f. klin. Med. **133**; Kongr. f. inn. Med. 1921. — *Hueck* und *Wacker*, Biochem. Zeitschr. **100**. — *Jess*, Zur Chemie des normalen uud des pathologisch veränderten Glaskörpers. Ber. d. Dtsch. ophthalmol. Ges. Jena 1922. — *Kaiserling* und *Orgler*, Virchows Arch. f. pathol. Anat. u. Physiol. **167**, 296. 1902. — *Kawamura*, Die Cholesterinverfettung. Jena 1911. — *Leber*, Die Zirkulations- und Ernährungsverhältnisse des Auges. v. Graefe-Saemisch-Hess Handbuch Bd. 2. — *Leupold* und *Bogendörfer*, Die Bedeutung des Cholesterins bei Infektionen. Dtsch. Arch. f. klin. Med. **140**, 28. 1922. — *Leupold*, Beitr. z. pathol. Anat. u. z. allg. Pathol. **69**. — *Lichtwitz*, Über die Bedeutung der Kolloide für die Konkrementbildung und Verkalkung. Dtsch. med. Wochenschr. 1910, S. 704. — *Magitot* und *Mestrezat*, L'heumeur aqueuse normale. Cpt. rend. des séances de la soc. de biol. **84**, 185. 1921. — *Stepp*, Münch. med. Wochenschr. 1918, Nr. 29, S. 781. — *Stoerk*, Sitzungsber. d. kais. Akad. d. Wiss. Wien **115**, 31. 1906. — *Straub*, Das Problem der physiologischen Salzlösung in Theorie und Praxis. Münch. med. Wochenschr. 1920, S. 249. — *Thaysen*, Biochem. Zeitschr. **62**, 89. 1914. — *Wessely*, Experimentelle Untersuchungen über Reizübertragung. v. Graefes Arch. f. Ophth. **50** (1), 123. 1900. — *Wiegmann*, Ein Beitrag zur Genese und zum Bilde der Synchisis scintillans. Klin. Monatsbl. f. Augenheilk. **61**, 82. 1918. — *Windaus*, Über die quantitative Bestimmung des Cholesterins und der Cholesterinester in normalen und pathologischen Nieren. Zeitschr. f. phys. Chemie **65**, 110. 1910; Dtsch. med. Wochenschr. 1919, Nr. 14; Biochem. Handlexikon; Ber. d. Dtsch. chem. Ges. **42**, 238. 1909.

(Aus der Universitäts-Augenklinik Basel [Vorsteher: Prof. Dr. *Vogt*].)

Weitere Ergebnisse der Spaltlampenmikroskopie des vorderen Bulbusabschnittes.

VIII. Abschnitt (Fortsetzung):

Über die pathologisch veränderte Iris.

Von

Prof. Dr. **Alfred Vogt.**

Mit 27 Textabbildungen.

Über senile und krankhafte Veränderungen des Sphincter iridis (Abb. 1—5).

Als eine senile Veränderung haben wir in einer früheren Mitteilung (v. Graefes Arch. f. Ophthalmol. **109**, 429) die *Zunahme der Opacität des Sphincters* im Alter bezeichnet, welche sich durch eine bessere Sichtbarkeit und eine gelblichweiße bis fleischrötliche Färbung des Muskels kundgibt. Bei blauer Iris und dünnem Stroma kann man dann nicht selten beobachten, daß das (*peripher* vom Sphincter deutliche) retinale Pigmentblatt durch den Sphincter mehr oder weniger verdeckt wird, so daß das Blatt nur gerade bis an den Rand des Muskels sichtbar sein kann und mit diesem scharf abschneidet (z. B. Abb. 2, Abschneiden des Pigmentblattes *R* bei *P*). Durch diesen Kontrast mit dem Pigmentblatt tritt der Sphincter im Alter häufig besonders scharf hervor.

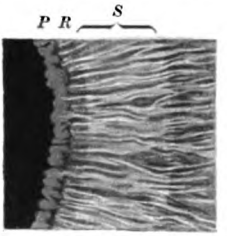

Abb. 1.

Schon l. c. wies ich darauf hin, daß der senile Sphincter dann und wann verschmälert zu sein scheint. Ich habe inzwischen weitere Beobachtungen gesammelt, welche es wahrscheinlich machen, daß in der Tat eine senile Verschmälerung (Atrophie?) des Sphincters mit der Spaltlampe nachweisbar sein kann. So ist z. B. bei dem 81jähr. D.-B. der Sphincter beiderseits auffallend opak und nur 0,5 mm breit. Die Pupille reagiert träge.

Welche interessante Besonderheiten im Bereiche des Sphincters im höheren Alter auftreten können, lehren Abb. 1 und 2.

Abb. 1 gibt den Sphincter bei dem einäugigen 72jähr. Tiss. wieder (r. Auge). Während normalerweise der Sphincter bis an den Rand des Stromas reicht und sich somit dicht an den Pupillarsaum anschließt, befindet sich hier anscheinend sein

axialer Rand *R* bei mittlerer Pupillenweite in einem Abstand von 0,08—0,1 mm vom Pigmentsaum. Die schmutziggraue Lücke zwischen letzterem und Sphincterrand ist von feinen gelblich pigmentierten Fädelchen überzogen. Der Sphincter hat eine Breite von 0,5—0,6 mm.

Wir haben also hier *anscheinend* eine sphincterfreie Ringzone, welche in gleichmäßiger Breite den Pupillensaum umgibt, vor uns. Es reiht sich diese Veränderung an die von uns früher geschilderten Bilder circummarginaler Destruktion an (Pigmentdurchtränkung und Verfärbung eines scharf begrenzten circummarginalen Streifens), so daß die Möglichkeit nicht von der Hand zu weisen ist, daß hier die axiale Randzone des Sphincters einfach durch einen Streifen verschleppten Pigments *verdeckt* erscheint, daß also in diesem Falle der Sphincter realiter doch den Pupillarpigmentsaum erreichen würde. Die außerordentliche Regelmäßigkeit der zwischen *R* und *P* gelegenen circummarginalen Zone hat nichts Auffälliges, wenn wir uns der früher beschriebenen Destruktionszonen erinnern, die mit fast geometrischer Genauigkeit zum Pupillarsaum parallel verlaufen (s. Verf. v. Graefes Arch. f. Ophthalmol. **109**, 418).

Ebenso interessant ist das in Abb. 2 wiedergegebene Bild des Sphincter bei dem 61jähr. Herrn Böh. mit blauer Iris (r. Auge, links dichte Narben nach Keratitis disciformis). Der Sphincter *S* ist hier 0,3—0,35 mm breit und setzt sich als graurötliches Band scharf gegen die peripher sich anschließende bräunliche Umgebung ab. *Axial* ist er durch eine 0,05—0,08 mm breite, wie im vorigen Falle anscheinend sphincterleere Zone gegen den Pigmentsaum abgesetzt. Ungewöhnlich und besonders auffällig ist, daß die peripher an den Sphincter sich anschließende braune Zone ebenfalls ein scharf begrenztes Band bildet (Abb. 29, *R*), das die braune Farbe des Retinalblattes durch die Stromafäden hindurch zutage treten läßt und eine Breite von ca. 0,3 mm aufweist. Dieses braune sphincterleere Band ist durch eine feine weiße Grenzlinie gegen das übrige Gewebe abgesetzt (*M*, Abb. 2). Die Linie beruht auf weißen Stromastreifchen, die regelmäßig konzentrisch geordnet sind. Man möchte daran denken, daß die bis auf wenige Fäden gewebsleere, vollkommen scharf begrenzte und konzentrisch zum Sphincter verlaufende Partie *R* ursprünglich vom Sphincter ausgefüllt gewesen wäre und daß sich der letztere von *M* nach *P* zurückgezogen habe. Damit in Übereinstimmung stände die verminderte Sphincterbreite. — Noch näher liegt es, die stärkere Atrophie mit dem physiologischen Fehlen der vordern Mesodermplatte axial der Krause in Zusammenhang zu bringen.

Abb. 2.

Eine ähnliche, aber wesentlich breitere, den Sphincter umgebende Zone, in der das retinale Pigmentblatt nahezu frei zutage liegt, gibt Abb. 3 wieder. Zwischen Krause *K* und Pupillarsaum besteht das meso-

dermale Gewebe in der Hauptsache nur noch aus einzelnen dünnen weißen Fäden. Das Pigmentblatt liegt hier fast frei zutage, vom Sphincter leicht verschleiert. In dem letzteren einige eigentümliche braune konzentrische Pigmentstreifen. Die Zone *R* ist hier anscheinend durch Atrophie verbreitert. Auch in diesem Fall kommt die senile Rarefikation des Mesoderms axial der Krause zufolge des (physiologischen) Fehlens der Vorderplatte kräftig zum Ausdruck (s. u.). Das Auge steht wegen Glaucoma chronicum seit Jahren unter Eserin (66jähr.

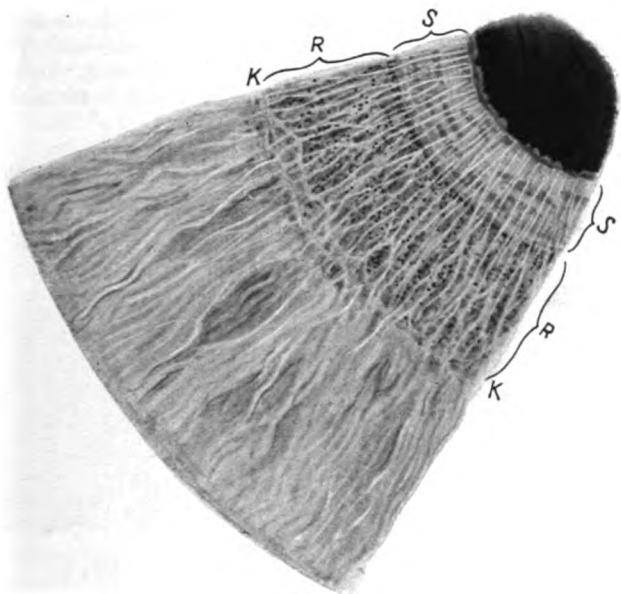

Abb. 3.

Ra., Stammvater eines Glaukomstammbaums, siehe erster Teil dieser Mitteilung, v. Graefes Arch. f. Ophthalmol. **111**, 126).

Es handelt sich bei der Deutung dieser Fälle um bloße Vermutungen, die auf ihre Richtigkeit durch weitere Beobachtungen und durch anatomische Untersuchungen geprüft werden müssen. Es veranschaulichen die 3 Beobachtungen, welche mannigfaltigen, noch ungeklärten Irisbilder uns die Spaltlampenmikroskopie aufdeckt.

Sicherer schon kann eine *entzündliche* Atrophie des Sphincters nachweisbar sein.

So liegt eine solche im Falle der Abb. 4 vor; die Iris ist durch alte Iridocyclitis bei der 37jähr. M. Wu. an einzelnen Stellen auf der Vorderkapsel fixiert. Die Spinctergrenzen treten scharf hervor. In dem mittels eines gedehnten Exsudatblattes adhärenten Bezirk ist das Sphincterband *S* auf 0,5 mm verschmälert, während es in den angrenzenden (normalen) Partien 0,8 mm breit ist.

Der Sphincter hat sich, wie aus der Abbildung zu sehen ist, im verschmälerten Teil vom Pupillarrand zurückgezogen, so daß hier eine sichelförmige *sphincterleere Randzone* besteht. In deren Bereich fehlt der Pupillarpigmentsaum.

Lokale Hypoplasie des Sphincters bei gleichzeitigen bis jetzt nicht beschriebenen multiplen Hypoplasien des vorderen Stromablattes (Abb. 5) liegt anscheinend im folgenden Falle vor:

Die 33jähr. nie augenkranke Ki. mit R. S. = $^6/_8$ und L. S. = 0,1 Glbn., mit blaugrauer, bräunlichgefleckter Iris, weist *rechts* makroskopisch Starre der leicht eckigen Pupille auf. Mittlere Pupillenweite rechts 4,5, links 3 mm (linke Pupille reagiert normal, linke Iris o. B.). Am Cornealmikroskop nur minimale Verengerung der rechten Pupille sowohl bei Konvergenz als bei Belichtung, doch bleibt ein nasaler Bezirk von 2 mm Höhe gänzlich starr. In diesem Bereiche besteht die

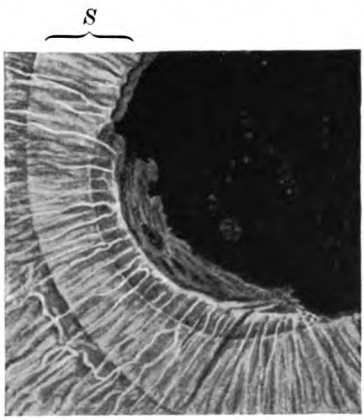

Abb. 4.

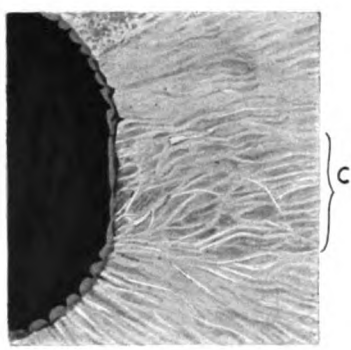

Abb. 5.

colobomartige Rarefikation des Oberflächenstromas der Abb. 5 bei *C*, wodurch das retinale Blatt zutage tritt. Ferner macht hier der Pupillarsaum die Rundung der Pupille nicht mit, sondern ist sehnenartig gerade gestreckt (Abb. 5). *Die normale Saumfältelung fehlt auf dieser Strecke* (Abb. 5).

Außer der geschilderten bestehen noch 3 weitere ähnlich ausgedehnte kolobomähnliche Defektpartien des Stromas: eine nasal-untere, eine temporale und eine obere. Alle diese Defektstellen zeigen dasselbe Verhalten: *es fehlt der Krausenwulst*, die Radiärstränge sind vom Pupillarsaum weg bis in die Peripherie hochgradig rarefiziert, so daß das braunrote Retinalblatt, wie in Abb. 5 bei *C*, überall sichtbar wird, nur von spärlichen Strängen bedeckt. Der Pupillarpigmentsaum ist im Bereiche auch aller dieser Defektzonen linear gestreckt und ungefältelt. *Zwischen* den Defektzonen, vor allem oberhalb und unterhalb des nasalen Defektes, dann auch temporal unten, weist der Saum (auf Strecken von je $1^1/_4$ bis $1^1/_2$ mm) normale Fältelungen auf. An diesen Stellen ist ferner die Krause erhalten. Sie ist ober- und unterhalb des nasalen Defektes besonders kräftig und schneidet mit letzterem scharf ab.

Der Sphincter schimmert im Bereiche der ganzen Iris nirgends durch, während er im anderen (linken) Auge eben gerade erkennbar ist. Ob er rechts nur verdeckt

wird oder aber atrophisch bzw. schwach entwickelt ist, ist nicht zu entscheiden. Für die letztere Möglichkeit spricht die hochgradig verminderte Pupillenreaktion. Nasal, im Bereiche des rarefizierten Bezirks (Zone *C*), wäre der Sphincter, wenn normal ausgebildet, wahrscheinlich sichtbar. Es fehlt aber auch hier jede Andeutung desselben. Hintere Synechien oder andere Zeichen von Iritis sind nicht vorhanden. Es würde sich durch eine lokale Hypoplasie des Sphincters das Fehlen der normalen Saumfältelung im Bereiche der rarefizierten Strecken erklären, ferner die Weite und relative Starre der Pupille. Das erwähnte Fehlen der Saumfältelung ist bis jetzt nicht beobachtet.

Erwähnt sei noch, daß bei der Fixation ein leichter Nystagmus rotatorius auftritt, daß sich die Pupille auf Homatropin-Cocain maximal erweitert und daß auf Pilocarpin-Eserin eine Miosis von 1,5 mm erzielbar ist. Im letzteren Falle nimmt die Pupille eckige Form an, indem sie an den Stellen der Aplasien abgeplattet erscheint. Der Pupillarpigmentsaum ist bei solcher Miosis überall gefältelt. Die Papille zeigt leichte Andeutung von Atrophie, Gesichtsfeld intakt (links o. B., Amblyopie nicht erklärt).

Im Verlaufe einer 4jähr. Beobachtungszeit blieb der Status unverändert. Blutwassermann negativ.

Als Ursache kommt wohl eine angeborene Entwicklungsstörung der rechten Iris in Betracht, die zu lokalen Hypoplasien nicht nur des Sphincters, sondern auch des radiär sich anschließenden Oberflächenstromas führte. Der Fall scheint ferner darzutun, daß die normale Saumfältelung eine Funktion der Sphinctertätigkeit darstellt. Läge die Aplasie ausschließlich unten, so würde man an eine Hemmungsmißbildung im Zusammenhang mit der fötalen Augenspalte denken. Wir sehen auch hier wieder, daß lokale Stromaaplasien nicht mit der Fötalspalte im Zusammenhang zu sein brauchen. Der Fall zeigt, daß es eine, durch partielle, erst mit der Spaltlampe nachweisbare Stromadefekte bedingte Pupillenstarre gibt.

Einen ähnlichen kolobomartigen Defekt des oberflächlichen Stromas, wie hier geschildert und in Abb. 5 abgebildet, aber bei normaler Pupillenreaktion, beobachtete ich im temporalen Irisabschnitt des rechten Auges der 42jähr. S. Bu.-Be. Er hat hier $2^1/_2$ bis 3 mm Breite und reicht ebenfalls bis in die Peripherie. Sphincter im Defektbereich unsichtbar, Pupille prompt, rund, Visus normal. Es besteht an diesem Auge leichter Mikrophthalmus (Corneadurchmesser 10 mm gegen 11 mm links), ferner ein bei der Pat. schon vor 37 Jahren an unserer Klinik konstatiertes eigentümliches weißes Bulbusbindehautödem, in dessen Bereich das Randschlingennetz fehlt bzw. unsichtbar ist, und endlich Tortuositas vasorum retinae. Anderes Auge normal.

Umschriebene Lochbildung der Iris im Bereiche des Sphincters.

Bei dem 44jähr. J. Li., mit teilweiser präseniler Depigmentierung beider Pupillarsäume, besteht rechts in der Nähe des temporal-unteren Pupillarsaumes ein 0,12—0,15 mm messendes fast rundes *Loch*, das die ganze Iris durchsetzt, so daß die Linsenkapsel frei sichtbar ist. Der Lochrand ist 0,2—0,22 mm vom Stromarand der Pupille entfernt. Ein schleieriges weißliches Gewebe deckt diese Trennungsstelle und auch noch den axialen Rand des Loches.

Der Betreffende war nie augenleidend, und es läßt sich eine sichere Ursache dieser feinen, bisher nicht beschriebenen Lochbildung nicht

ermitteln (präsenile Rarefikation?). Hornhaut und Linse sind vollkommen intakt.

Vermag die Sphincteraktion eine Formänderung der Linsenkapsel hervorzurufen?

Dieser Frage kann man auf optischem Wege näher treten, da schon minimale Änderungen der Linsenwölbung sich durch die Spiegelung verraten müssen. Ich untersuchte daher die vordere Chagrinierung der Linse im Bereiche des Pupillarrandes. Stellte ich bei mittlerer Pupillenweite den Chagrin so ein, daß er in der Nähe des Randes gerade eben sichtbar war, während er auf der übrigen Linse fehlte, so stellte dieser Chagrinrest in vereinzelten Fällen einen Streifen dar, der in gleichmäßiger Breite dem Saum parallel lief. Es war also dieser Streifen zum Pupillarsaum konzentrisch. Daraus darf wohl geschlossen werden, daß die Linsenoberfläche in den genannten Fällen konzentrisch zum Pupillenrand anders geformt war als in der Umgebung. Die Deformierung kann aber nur auf der Wirkung des Sphincters beruhen, dessen Kontraktion eine wenn auch minimale Impression der nachgiebigen Kapsel und superfiziellen Rindensubstanz bedingt. Diese Formänderung tritt unter den genannten Beobachtungsbedingungen im Spiegelbezirk zutage. Daraus folgt aber natürlich noch nicht, daß der Sphincter einen *hermetischen* Abschluß zwischen vorderer und hinterer Kammer veranlaßt. Es wird dagegen durch unsere Beobachtung die von der Pupillenweite unabhängige Konstanz des Schleifens der axialen Irispartie[1]) auf der Vorderkapsel dargetan.

Es gelang mir nicht in allen Fällen, das hier geschilderte Phänomen wahrzunehmen. Irgendeinen Grund dafür, warum es in den einen Fällen deutlich war, in den andern nicht, konnte ich nicht finden.

Radiärfaltung der Iris bei Sphinctereinrissen (Abb. 6).

Bei dem 51jähr. Sch. bestehen 3 Sphinctereinrisse nach schwerer Contusio bulbi. Es trat Sekundärglaukom auf, nach glatt verlaufener Trepanation Amotio retinae totalis. Die in Abb. 6 wiedergegebene Pupille ist durch Eserin-Pilocarpin auf 2,5 mm verengt. Sie ist unregelmäßig rund, entsprechend je einem Einriß nasal, oben und temporal-oben. Im Bereiche jedes dieser Risse ist die miotische Iris in eine dorsalwärts konvexe Falte gelegt (in der Abbildung nicht deutlich sichtbar).

Die Faltung kommt wohl dadurch zustande, daß im Bereiche des Einrisses die Sphincteraktion eine ungenügende ist, so daß das radiär sich anschließende Stroma relativ zurückbleibt. Durch dieses Zurückbleiben wird ein Zug auf das seitlich sich anschließende Gewebe aus-

[1]) Nicht des Pupillarpigmentsaumes, welcher, wie die Spaltlampe lehrt, bei mittlerer Pupillenweite von der Kapsel oft beträchtlich absteht.

geübt, der zur Faltung führen muß. Man beachte auch die Abdrehung der Radiärstränge aus ihrer normalen Richtung!

In einem zweiten Fall von Sphincterriß entstanden durch Eserinmiosis ähnliche Falten. Die Pupille blieb im Bereiche des Risses etwas ausgebuchtet und die feinen Radiärfältchen, welche das Stroma über dem Sphincter normalerweise bei Miosis bildet, fehlten.

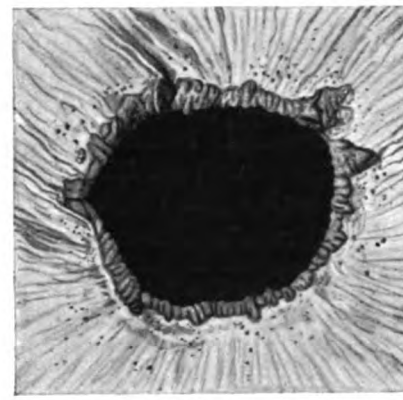

Abb. 6.

Radiäre Stromazerreißungen bei Contusio bulbi (Abb. 7).

Kürzlich hat *Kraupa* einen Radiärriß des mesodermalen Stromas abgebildet, der in der Radiärrichtung eines Sphincterrisses liegt. Über ähnliche Fälle ist schon von *Perrod*, *Radmann*, *Wagenmann* u. a. berichtet worden. Solche Radiärrisse sind wohl, wenn mit der Spaltlampe daraufhin untersucht wird, nicht so selten. So beobachtete ich in der letzten Zeit 2 derartige, fast vollkommen übereinstimmende Fälle, von denen ich den einen in Abb. 7 wiedergebe. In beiden Fällen besteht in der Richtung des Radiärrisses ein Sphincterriß. Das eine Mal (27jähr. H. G.) Kontusion durch Stockhieb, das andere Mal durch Anfliegen des Stücks eines Stempels beim Stanzen.

Abb. 7.

Macht man die wahrscheinliche Annahme, daß der Sphincterriß durch Überdehnung der Pupille, also der axialen Irispartie, zustande kommt, so wird man den Stromariß in analoger Weise als Folge der Fortsetzung dieser in konzentrischer Richtung erfolgenden Überdehnung auf das periphere Gewebe ansehen können. Unterstützend mag wirken, daß zufolge der radiären Anordnung der Irisstränge der Widerstand in konzentrischer

Richtung relativ gering ist, so daß eine Kontinuitätstrennung am ehesten senkrecht zu letzterer stattfindet.

Rasch vorübergehende präpupillare Membran unmittelbar nach Contusio bulbi.

In einem früheren Abschnitt habe ich über ganz flüchtige Trübungswölkchen und Punkte im Kammerwasser unmittelbar nach Contusio bulbi berichtet (v. Graefes Arch. f. Ophthalmol. **106**, 108; Abb. 5). Eine ausgedehnte *Membran*, die einen Tag post trauma vollkommen verschwunden war, sah ich bei einem Knaben eine Stunde post contusionem corneae sich über die Pupille spannen.

Der 7jähr. R. Voe. erlitt *vor einer Stunde* einen Schneeballwurf links. Lichtscheu, Fremdkörpergefühl. Im unteren Bindehautsack eine schwärzliche Masse (Straßenkot). Epithel der Cornea in den axialen Partien fleckig und strichförmig defekt. Mehrere konfluente blutige Sugillationen der temporalen Bulbusbindehaut. Vorderkammer o. B. Pupille auf 3—$3^1/_2$ mm verengt (gegenüber $4^1/_2$ mm rechts). Über die ganze Pupille spannt sich eine grauweiße, gut durchscheinende, dünne, *mehrfach runddurchlöcherte Membran* frei aus, die durch sechs, teils breite, teils schmale Zipfel mit der Krausengegend (nicht mit dem Pupillensaum!) in Verbindung steht. Der nasal-obere Zipfel ist nahezu 1 mm breit, die übrigen sind wesentlich schmäler, ähnlich wie gelegentlich bei Pupillarmembranresten. Ich dachte natürlich sofort an letztere, trotzdem die andere Pupille frei war. Am folgenden Morgen, nicht ganz einen Tag post trauma, war aber jede Spur der Membran verschwunden. Das Hornhautepithel war wieder glatt. Der Maculareflex fehlte noch. 3 Tage später Bulbus in jeder Beziehung intakt, L. S. = 1. Auf der Vorderkapsel sieht man bei Mydriasis ganz vereinzelte Pigmentpünktchen von 10—30 Mikra und ein sternförmiges graues Pünktchen; diese sind noch deutlicher bei Verwendung der Mikrobogenspaltlampe.

Eine derartige posttraumatische präpupillare Membran ist bis jetzt nicht beschrieben. Unsere Beobachtung lehrt, wie notwendig es ist, daß wir Fälle von Contusio bulbi *unmittelbar* post trauma zur Untersuchung an der Spaltlampe bekommen. Nur so wird sich das vielgestaltige Bild der Kontusionsfolgen abklären.

Ectropium und Verwerfung des Pupillarpigmentsaums bei Verdichtung (Schwiele) des anschließenden mesodermalen Stromas (Abb. 8).

Verdichtungen des mesodermalen Stromas kommen in umschriebener Knotenform nicht selten vor, namentlich im Bereiche der Krause. Es verdichten sich dann Radiärstränge und quere Trabekel zu einer mehr oder weniger homogenen Masse. Auch die bekannten peripheren rundlichen Verdichtungen (Knötchen), auf welche *Wölfflin* zuerst aufmerksam gemacht hat, gehören hierher. Wesentlich seltener sind als *diffuse Gewebstrübungen* zu bezeichnende Verdichtungen, wie sie Abb. 8 darstellt.

Die verdichtete Zone ist $2^1/_2$ mm breit und $4^1/_2$ mm lang und erstreckt sich vom nasal-unteren Pupillensaum der rechten blauen Iris bis gegen den Kammer-

winkel, wo sie sich im normalen Gewebe allmählich verliert. Die ganze abnorme Partie erscheint *weißlich getrübt*, so daß die normalen Irisstränge nur zum Teil und nur undeutlich durchscheinen. Die Partie ragt weder über das Niveau der Umgebung empor, noch liegt sie tiefer als letztere. Im Krausenbereich sitzen 3 gelbbräunliche Pigmentherde, durch einen weißen Krausenstrang voneinander getrennt. Parallel zum letzteren zieht zickzackförmig *quer* ein hellrotes Blutgefäß. Auch im peripheren Teil der Trübung sieht man 2 Pigmentherde.

Merkwürdige Veränderungen weist der angrenzende Pupillarpigmentsaum auf. Er ist auf eine Strecke von über 1 mm in ein Ectropium von 0,12—0,15 mm Breite verwandelt und erscheint in seiner Mitte radiär gespalten, wodurch er in 2 Teile zerfällt. Deren axialer Rand ist nicht gleichmäßig gelagert, indem die untere Partie etwas prominiert, so daß die Pupille an dieser Stelle eine leichte Unregelmäßigkeit bekommt. Auf der oberen Hälfte dieser Saumpartie sind die Krausenfalten kräftiger ausgesprochen. Die von uns schon mehrfach beschriebene Einschiebung des normalen, 0,05 mm messenden Saumes unter das Ectropium ist an dessen oberem Ende zu sehen. Die seitlichen Ausdehnungen von Ectropium und Mesodermverdichtung stimmen miteinander überein, wodurch ihre Zusammengehörigkeit dokumentiert wird. Die ca. 60jähr. Pat. besitzt im übrigen normale Augen. Pupillenreaktion o. B. Sie war nie augenleidend.

Abb. 8.

Welcher Natur sind diese merkwürdigen zusammengehörigen Veränderungen von Pigmentsaum und Mesodermblatt? Die Verdichtung und Trübung des Mesodermgewebes läßt an einen entzündlichen Prozeß denken, der wohl in die fötale Zeit zu verlegen ist. Diesem Zeitabschnitt entstammt auch das typische kongenitale Ectropium, das seiner Lage und Ausdehnung nach mit der trüben Mesodermpartie genau zusammenfällt. Auf eine entzündliche Genese weist ferner das *konzentrisch zur Krause*, also in ungewöhnlicher Richtung verlaufende *blutführende Gefäß* hin. Die Pigmentansammlungen können in ähnlichem Sinne gedeutet werden. Das Ectropium des retinalen Blattes ist wohl als eine Folgeerscheinung des im angrenzenden Mesoderm stattgehabten Prozesses zu betrachten. Man kann sich vorstellen, daß der letztere auf das Pigmentblatt einen Reiz oder eine Zugwirkung ausübte. Durch eine unregelmäßig erfolgende derartige Einwirkung ließe sich vielleicht auch die Spaltung des Ectropiums in 2 Teile erklären.

Die geschilderte Veränderung war im Laufe der zwei Beobachtungsjahre völlig stationär. Sie mit der Fötalspalte in Beziehung zu bringen, hält bei ihrer stark nasalen Lage schwer.

Die Selbständigkeit des vorderen Stromablattes (Kryptenblatt Streiff) und ihre Bedeutung für die Irispathologie (Abb. 9—17).

*a) Die Fuchs*sche *Spalte.*

E. Fuchs[1]) hat als erster erkannt, daß das mesodermale Irisblatt aus einer vorderen und hinteren Platte besteht. Die beiden Platten sind zwar gewöhnlich innig miteinander verbunden, doch erscheinen sie nicht selten durch eine (frontale) Spalte voneinander getrennt (*Fuchs*sche Spalte).

An beliebigen normalen Irides, die ich mittels Spaltlampenmikroskop durchmusterte, fand ich in bezug auf diese beiden Platten folgendes: Die vordere Platte erstreckt sich von der Peripherie bis zur Iriskrause, welche letztere fast ausschließlich von dieser Vorderplatte gebildet wird. Gewöhnlich ist die Krause mit der unter ihr liegenden hinteren Platte innig verwoben und verflochten. Dabei erstrecken sich die verflechtenden Gewebszüge über den Sphincter hinaus bis zum Pupillarpigmentsaum. Nicht selten ist zufolge dieser Verflechtung eine eigentliche Krause morphologisch nicht zu differenzieren. In weniger häufigen Fällen *fehlt* eine Verflechtung der Krause mit der Hinterplatte mehr oder weniger vollständig. Es sind das eben jene Fälle, in denen ringsum oder nur stellenweise eine deutlich erkennbare *Fuchs*sche Spalte oder Kluft unter die Krause dringt, die vordere Platte von der hinteren abhebend, so daß die erstere auf die letztere sozusagen frei aufgelagert erscheint (Abb. 10). Es bleibt also in solchen Fällen der axiale (Sphincter-) Teil der Iris von der vorderen Platte mehr oder weniger völlig unbedeckt (vgl. die schematische Darstellung Abb. 9a; *V* Vorderplatte, *K* Krause, *H* Hinterplatte, *R* retinales Pigmentblatt, *Sph* Sphincter, *F* Verbindungen der Krause mit der Hinterplatte, die bis zum Pupillarsaum *P* reichen, in den oben erwähnten Fällen aber fehlen oder rudimentär entwickelt sind). Die Ausprägung eines solchen Verhaltens pflegt jeweilen auf beiden Augen eine ähnliche zu sein.

Abb. 9a.

Eine Reihe von Autoren, vor allem *J. J. Streiff*, haben in neuerer Zeit die genetische Selbständigkeit des Vorderblattes darin erblickt, daß es die verschiedensten Ausbildungsgrade aufweisen, ja gelegentlich ganz fehlen kann. *Streiff* nennt es „Kryptenblatt", im Gegensatz zum „Kryptengrundblatt", eine Bezeichnung, die insofern ihre Berechtigung hat, als die Krypten zur Hauptsache im Vorderblatt liegen. Mit der Spaltlampe läßt sich allerdings erkennen, daß auch das tiefe Blatt häufig an den Kryptenbildungen beteiligt ist und daß in solchen Fällen

[1]) Beitr. z. normalen Anatomie d. menschl. Iris. v. Graefes Arch. f. Ophthalmol. **31**. 1885.

das retinale Pigmentblatt mehr oder weniger frei, gelegentlich nackt, zutage liegt. In der Regel sind überhaupt die beiden Blätter so dicht miteinander verflochten und verwoben, daß eine Trennung nicht möglich erscheint.

b) Die Krause als hypertrophisches Rudiment der fötalen Gefäßversorgung der Pupille.

Charakteristisch für das vordere Blatt sind Krypten und *Krause*, während das hintere den *Sphincter* enthält. Die *Krause* ist individuell sehr verschieden ausgeprägt. Einmal wechselt ihre Distanz von Pupille und Ciliarrand nicht unerheblich — ihre Balken und Stränge können ausnahmsweise bis zur Pupille reichen und diese überlagern, vgl. Abschnitt III, Abb. 8, v. Graefes Arch. f. Ophthalmol. **107**, 212. 1922, oder sie können umgekehrt in nächster Nähe des Kammerwinkels liegen (vgl. Abb. 28 dies. Arch. **111**, 127) — dann auch wechselt der *Grad* ihrer Ausprägung. Sehr oft, besonders bei brauner Iris, ist von freien Krausentrabekeln und Strängen nichts zu sehen. Die Oberfläche ist da, wo sonst die Krause liegt, glatt, und nur eine manchmal scharfe Kante deutet die Stelle der Krause an und markiert die Grenze, von der das Gewebe zum Pupillarsaum schräg abfällt. Von diesen letzteren Fällen zu den ersteren existieren alle Übergänge, vor allem auch solche, in denen wenigstens *streckenweise* eine Krause vorhanden ist. Es alternieren also z. B. in solchen Fällen in derselben Iris krausenfreie, glatte Stellen mit solchen, in denen Trabekel und Stränge mehr oder weniger vorhanden sind.

Wie haben wir uns ein solches individuell wechselndes Verhalten zu erklären? Feststehend ist, daß die Krause ein Rudiment aus fötaler Zeit darstellt. Hier verliefen die Gefäße der Pupillarmembran, und die Balken und Stränge der Krause sind aufzufassen als die *hypertrophisch verdickten*, zu derben Strängen umgewandelten Reste dieser fötalen Gefäße. Den alltäglichen Beweis hierfür liefern uns die Pupillarfäden, die stets von der Krause entspringen und nicht selten auf der Vorderkapsel inserieren, oder telegraphendrahtähnlich die Pupille überspannen. Niemals gehen sie vom Pupillarsaum aus. Da wo eine Krause fehlt, inserieren die Fäden wenigstens in typischer *Gegend*, d. h. an der Stelle, wo sich die Krause, wenn ausgebildet, etwa finden müßte. Derartige krausenfreie Fälle können als solche aufgefaßt werden, in denen die Rückbildung der Pupillargefäße eine besonders vollkommene war und in denen insbesondere eine nachträgliche monströse Hypertrophie der Gefäßstümpfe ausblieb.

Einzelheiten der Struktur können ferner bei tiefbrauner Iris durch ein stark pigmentiertes Deckblatt verhüllt werden, wie das Fälle von unpigmentiertem Stroma beweisen. Ganz besonders oft gibt endlich die bereits erwähnte *sorgfältige Verflechtung der Stränge mit ihrer Um-*

gebung zu dem Bild der krausenfreien oder der krausenarmen Iris Anlaß. Ist es doch ein regelmäßiger Befund, daß Balken und Stränge einer Krause sich sowohl axialwärts als peripheriewärts im Gewebe restlos verlieren, so daß eine Endigung derselben nicht feststellbar ist. Ausläufer dieser Art sind in jedem Auge in der Richtung nach der Pupille hin zu verfolgen. Sie verflechten und verweben normalerweise das vordere Blatt mit dem Grundblatt, und ihre Stränge und Netzbildungen lassen sich häufig bis zum *Pupillarpigmentsaum* nachweisen.

Berücksichtigen wir, daß fötale Pupillargefäßreste *niemals im Bereiche solcher Ausläufer*, sondern stets nur an der Krause selber inserieren, so haben wir m. E. in jenen nach der Pupille strebenden, oberflächlichen Gewebszügen wohl nicht fötale Gefäßreste, *sondern selbständige, zur Zeit oder nach der Gefäßrückbildung einsetzende Wucherungen zu erblicken, die den bereits erwähnten hypertrophischen Bildungen anzureihen sind.* Die von mir in einer früheren Mitteilung beschriebenen *Stromakrallen* des Pigmentsaumes (v. Graefes Arch. f. Ophthalmol. **109**, 422, vgl. auch die obige Abb. 1) und die groben, bei Flocculusbildung nachweisbaren Netzwerke (Atl. d. Splm., Abb. 322) sind auf den retinalen Pigmentsaum übergreifende Endausläufer dieser Wucherungen.



Abb. 9b.

Eine solche Auffassung macht uns Beobachtungen verständlicher, welche wir u. a. *v. Szily sen.* verdanken und von denen uns auch die ältere Literatur einige Beispiele bringt: Beobachtungen von exzessiver Hypertrophie der vorderen Irisplatte. In *A. v. Szilys* Beobachtung und in denen einiger älterer Autoren (*Alfred Graefe, Wicherkiewicz* u. a.) erscheint die vordere Irisplatte nicht nur in auffälliger Weise von der (normalen) Grundplatte losgelöst, sondern sie ist gleichzeitig auch hochgradig vergrößert und überragt den Pupillarsaum schirmartig, von letzterem durch einen leeren Zwischenraum geschieden (vgl. die schematische Abb. 9b, Bezeichnungen wie Abb. 9a). *v. Szily* spricht von akzessorischem Irisgewebe. Die Hypertrophie konnte in diesem Falle sowohl klinisch als anatomisch erwiesen werden. Gleichzeitig bestand vorderer Polstar, doch waren Pupillarmembranreste irgendwelcher Art nicht vorhanden. *Liegt, wie wir sahen, schon der normalen Krause eine physiologische Hypertrophie der Gewebsreste zugrunde,* so sind m. E. a priori exzessive Fälle wie die Beobachtung *v. Szilys* denkbar. Als solche haben wir auch die analogen früheren Fälle aufzufassen. Im *v. Szily*schen Falle ragte die hypertrophische Vorderplatte frei in die Vorderkammer, die normalen Verbindungen ihres als Krause aufzufassenden Randes mit der Hinterplatte fehlten. Eine Art Übergangsstufe zwischen Fällen mit offener *Fuchs*scher Spalte und diesem

*v. Szily*schen Extrem bildet wohl die Beobachtung *Wiegmanns* (1913): außergewöhnliche hypertrophische Krause bei starkem Klaffen der *Fuchs*schen Spalte.

c) Defekte des Vorderblattes und ihre Unterscheidung von kolobomatösen Rarefikationen im Bereiche der Fötalspalte.

Streiff (1904 und 1913) und später eine Reihe anderer Autoren (*Arnold* [1911], *Rübel* [1913], *Thier* [1921], *Triebenstein* [1922] u. a.) haben über partielle und z. T. totale *Defekte* des vordern Blattes berichtet und wir selber verfügen über eine Reihe hierhergehöriger Beobachtungen. Als Beispiel diene Abb. 10, mit partiellem Defekt der Vorderplatte nach innen oben (35-Jähriger mit normalen Augen, linkes Auge). Dieser kolobomähnliche Defekt kann als eine axialwärts offene Krypte angesehen werden. Abb. 11 gibt ihn bei stärkerer Vergrößerung wieder. Man beachte im Bereiche des Defektes die blutführenden Gefäße des Grundblattes.

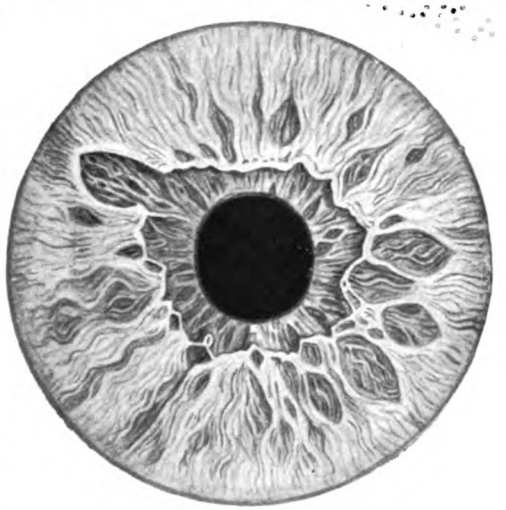

Abb. 10.

Als Gegenstück sei in diesem Falle in Abb. 12 die ganz anders bedingte, von uns in einer vorangehenden Mitteilung geschilderte Stromararefikation gegenübergestellt, welche, von *Fuchs*, *Arnold*, *Streiff* u. a. auf die fötale Augenspalte bezogen, in ihren verschiedenen Variationen eine der häufigsten Irisanomalien darstellt. Es handelt sich um die rechte

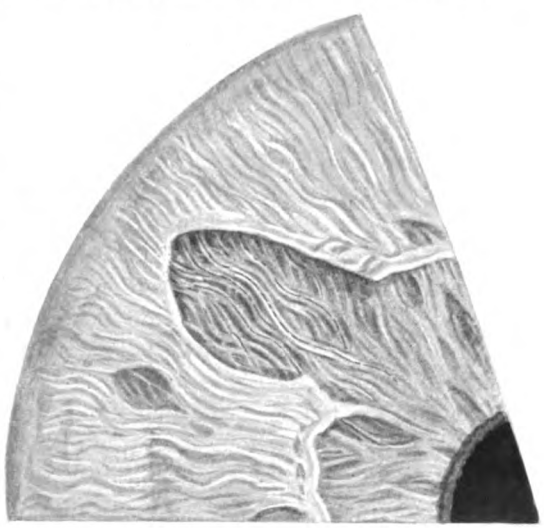

Abb. 11.

Iris des 25jähr. F. W. (der Fall ist von uns in v. Graefes Arch. f. Ophthalmol. 109, 410 erwähnt). Man beachte das Fehlen des Krausen- und Kryptenblattes und seines Pigmentes, sowie der Kontraktionsfurchen. Der Pupillarsaum ist unten partiell defekt, im übrigen in gewohnter Weise schmaler als oben.

Es handelt sich also in diesem Falle um ein kolobomartiges Fehlen des Oberflächenblattes im Bereiche der fötalen Augenspalte. Das tiefe Blatt scheint mitrarefiziert zu sein, doch ist darüber nichts ganz Sicheres auszusagen.

Abb. 12.

Die Defekte des Oberflächenblattes bei *Fuchs*scher Spalte unterscheiden sich von diesen typisch gelegenen, von der Fötalspalte herrührenden Partialkolobomen dadurch, daß sie mehr oder weniger die *ganze* Zirkumferenz der Iris betreffen können, bald hier, bald dort weiter ausgreifend und einzig auf die Oberflächenplatte sich beschränken. Auch ergibt eine Vergleichung von Abb. 10 und 11 mit Abb. 12 ohne weiteres die *Differentialdiagnose*: In Abb. 11 die vollkommen scharfe Begrenzung durch die Ränder des Vorderblattes, aus welchen der Defekt wie mit der Schere herausgeschnitten erscheint, in Abb. 12 der mehr allmähliche Übergang des Koloboms in die Umgebung, zufolge Verflechtung und Verwebung der Kolobomränder mit dem normalen umgebenden Gewebe. Der Defekt in Abb. 11 erreicht außerdem den Ciliarrand nicht; stellt er doch, wie erwähnt, nichts weiter als eine axialwärts offene Krypte dar, im Gegensatz zum Partialkolobom in Abb. 12, das sich von der Pupille bis zum Ciliarrande fortsetzt.

Den extremsten Fall von Scheidung der beiden Blätter, des oberflächlichen und des tiefen, stellt wohl eine Beobachtung von *Schmitt* dar (Klin. Monatsbl. f. Augenheilk. 68, 214. 1922). Das Vorderblatt war in diesem Falle in weiter Ausdehnung losgelöst und flottierte frei in der Vorderkammer[1]).

[1]) *Bemerkung bei der Korrektur:* Eine derartige völlige Loslösung haben wir selber kürzlich an beiden Augen der 76jährigen Frau An. Re. beobachtet. Über diesen Fall wird an anderer Stelle eingehend berichtet werden.

Streiff ([1904 und 1913], vgl. auch *Lauber* [1908]) hat in naheliegender Weise die vordere Platte der Iris als das die Pupillarmembran versorgende Gefäßblatt aufgefaßt und in den verschiedenen Ausbildungsformen (z. B. den Defektformen) dieser Platte den Ausdruck einer verschiedengradigen Rückbildung jener Gefäßhaut erblickt. Wir selber möchten erweiternd hinzufügen, daß neben diesen Prozessen der Rückbildung auch *hypertrophierende Vorgänge* im obenerwähnten Sinne eine Rolle spielen und für die Konfiguration der späteren Irisvorderfläche, speziell der Krause, Bedeutung haben. Sie stellen eine Art exzessive Reparationserscheinung dar, indem sie sich an den Rückbildungsprozeß früher oder später anschließen, wobei sie unter Umständen das normale Maß überschreiten können. Analoge Vorgänge liegen vielleicht den sog. Hyaloideakörperchen zugrunde (Verf. Atl. d. Splm., Abb. 163), weißen kompakten Gebilden, die häufig den physiologischen Rest der Art. hyaloidea auszeichnen. Auch die Knötchenbildungen im Bereiche von Glaskörperfäden und Strängen könnten in diesem Sinne ihre Erklärung finden. Endlich ist daran zu erinnern, daß die Membrana pupillaris perseverans, wie dies schon die älteren Autoren erkannten, dem Aussehen nach durchaus nicht mit der fötalen Pupillarmembran übereinstimmt, sondern ebenfalls Bindegewebswucherung und Pigmentbildung erkennen läßt.

Die erwähnte Auffassung der Defektbildungen des vorderen Irisblattes als Ausdrucksformen eines verschiedengradigen Rückbildungsprozesses kann insofern nicht vollkommen befriedigen, als wir bei solchen Defekten nicht nur eine rudimentäre bzw. lückenhafte Ausbildung des Blattes, sondern auch noch eine besondere Gestaltung des Blatt*randes*, der Krause vor uns haben. Die letztere steht in Fällen mit offener *Fuchs*scher Spalte mehr oder weniger frei vom Hinterblatte ab, durch die Spalte davon getrennt. *Die physiologische Verflechtung der Krause mit dem Grundblatte (s. o.) fehlt also in solchen Fällen, bzw. sie ist rudimentär entwickelt*, so daß wir nicht allein von exzessiver Rückbildung, *sondern auch von wirklicher Defektbildung* zu sprechen haben. Genauere Einblicke in die Genese dieser Verhältnisse und in die Variabilität der einzelnen Typen ist vielleicht vom Studium ihrer *Vererbung* zu erwarten. Systematische Untersuchungen nach dieser Richtung fehlen noch vollkommen, wenn auch bereits von einzelnen Autoren auf Heredität von Irisdefekten verschiedener Art hingewiesen worden ist (vgl. z. B. die Zuchtversuche *v. Hippels*, *v. Szilys* und *Seefelders* an Kolobomkaninchen, die Beobachtungen *Thyes* [1903], unsere obigen Beobachtungen von Verdoppelung des Pupillarpigmentsaums usw.).

Nicht hierher gehören *Gloors* (1897 s. u.), *Thyes* (1903) und *Kaysers* (1922) Fälle. In demjenigen *Thyes* bestanden (bei Vater und Kindern) radiäre Defekte des *gesamten* mesodermalen Stromas, wie solche auch

bei Polykorie beschrieben und z. B. jüngst von *Gloor* (1922) in einem Falle, den auch ich zu untersuchen Gelegenheit hatte, beobachtet worden sind. In *Rübels* Falle handelte es sich um einen fast vollständigen Defekt des Mesodermblattes in seiner *ganzen* Dicke, von beiden Platten sind nur Reste vorhanden.

Hierher gehört vielleicht eine eigene Beobachtung, die ich in einem Falle von beiderseitiger Mikrocornea und Sekundärglaukom machte (Abb. 13). Es handelt sich um einen scheinbar vollständigen Defekt des axial von der Iriskrause gelegenen Stromablattes. Ob allerdings dieser Defekt kongenitaler Natur war, oder ob eine, wie wir noch sehen werden, zu ganz ähnlichen Bildern führende entzündliche Atrophie des axialen Stromas vorlag, läßt sich nicht sicher entscheiden.

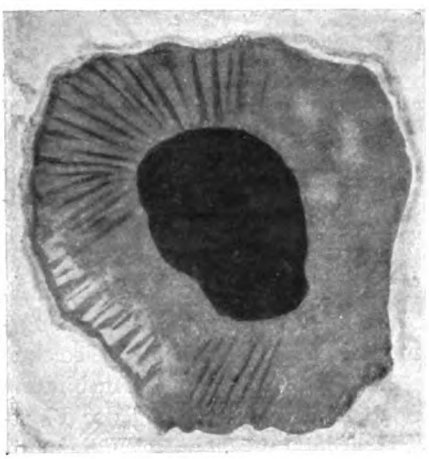

Abb. 13.

Die 63jähr. Frau O. K. hatte von jeher auffallend kleine Augen. Vor 5 Jahren schleichende Entzündung beider Augen und Abnahme des früher ordentlichen Visus. Jetzt Ciliarinjektion, erhöhte Tension, starkes Epithelödem beiderseits. Im Epithel kräftige Flüssigkeitsblasen. Cornea (schmales Büschel) auffallend dick, mit Parenchymspalten und -Streifen, Descemeti mit trübem diffusem Belag und vereinzelten grauen und bräunlichen Beschlägen. Vorderkammer sehr flach, vereinzelte feine grauweiße Exsudatstränge. Iriszeichnung zufolge der geschilderten Trübungen verschleiert. Es ist jedoch beiderseits in ähnlicher Weise die Zeichnung der Abb. 13 (rechtes Auge) erkennbar. Wegen des starken Epithelödems ist ein genauer ophthalmometrischer Befund nicht zu erheben.

Es fehlt scheinbar das Mesoderm *in dem Abschnitt axial der Krause*. Das retinale Blatt liegt in dieser Partie in brauner Farbe zutage (Abb. 13), so daß auf den ersten Blick ein Ectropium des Pigmentblattes vorgetäuscht wird. Das Mesoderm setzt sich an der Krause in anscheinend scharfem Absatz gegen das Pigmentblatt ab, dessen Oberfläche somit entsprechend tiefer liegt. Dieses Pigmentblatt weist ähnliche charakteristische Radiärfalten auf, wie im Falle *Rübel*. Die Deformation der Pupille kann vielleicht auf das Glaukom bezogen werden. Die Mikrocornea kommt beiderseits durch Limbusverbreiterung zustande. Lucide Partie vertikal höchstens 8, horizontal 9—$9^1/_2$ mm Scheibendurchmesser. Pupillenweite links 4, rechts 2 mm, P. beiderseits entrundet, unsichere Reaktion.

Das *zweite* (*linke*) *Auge* dieses klinisch anscheinend bis jetzt einzigartigen Falles weist eine ganz ähnliche Mikrocornea auf, und es ist seit 4 Jahren an Glaukom erblindet. Es bot noch vor 3 Jahren ein ähnliches Bild der Iris dar, wie es Abb. 13 für das rechte Auge wiedergibt. Doch bestand hier im oberen Irisabschnitt nach dem Kammerwinkel hin ein tiefschwarzer scharf umschriebener Fleck. Durch

Exsudation und Hornhauttrübung ist das Bild später stark verwischt worden. Die Hornhautmaße stimmten mit denen des anderen Auges überein.

Ich konnte dieses zweite Auge *anatomisch untersuchen* (s. die Mikrophotographien Abb. 14 und 15). Bulbusdurchmesser nach Fixation horizontal 22 mm, sagittal 23 mm. Die Mikrocornea kommt dadurch zustande, daß die Conjunctiva bulbi 1—$1^1/_2$ mm weit auf die Cornea übergreift, oben und unten weiter als seitlich. Am Meridionalschnitt beträgt stellenweise die Distanz zwischen vorderem Limbus und Kammerwinkel über 2 mm. Irisperipherie in weiter Ausdehnung der Hornhautrückfläche anliegend. Ein Schlemmscher Kanal ist nicht sicher nachzuweisen. Die Cornea bildet mehrfache Falten (Härtungsfolge), das Epithel ist verlorengegangen. Vorderer Bulbusabschnitt mit den Zeichen schwerer chronischer Iridocyclitis. Irisgewebe atrophiert, von kernarmem Bindegewebe gleichmäßig durchsetzt. Diffuse Rundzellen- und Plasmazelleninfiltration. Das Pigment des Retinalblattes ist vielfach in unregelmäßigen Klumpen und Haufen in das bindegewebige Stroma hineingewuchert, z. T. ist es losgerissen und mit der Linsenkapsel verlötet. An einer Stelle der Irisvorderfläche (obere Partie, Abb. 15) besteht eine herdweise dichte Pigmentansammlung von plankonvexer Form, die plane Oberfläche im Niveau der Irisvorderfläche. An der tiefsten Stelle reicht diese Pigmentzellenmasse nach hinten über die mittlere Irisdicke hinaus. In Serienschnitten läßt sich feststellen, daß axial eine lockere Pigmentverbindung dieses sonst gut begrenzten „Naevus" mit dem Retinalblatt besteht, indem verstreute Klumpen vom Typus der Koganeischen Zellen eine Brücke zu letzterem bilden (klinisch war diese Pigmentansammlung als tiefschwarzer Fleck erschienen, s. o.).

Abb. 14.



Abb. 15.

Die ganze Hornhautrückfläche ist mit zellreichem Exsudat bedeckt, das im ganzen als „Pseudopräzipitat" im Sinne von *Fuchs* bezeichnet werden kann. (An einer Stelle der Irisvorderfläche sind auch echte Kugelpräzipitate zu sehen). In weiter Ausdehnung ist diese Exsudation zu einem Pannus der Cornearückfläche geworden, indem die auf der Descemeti direkt auflagernden Zellen zu Bindegewebsfibrillen ausgewachsen sind. Diese bilden eine flache kernarme Schicht, mit zur

Oberfläche parallel gestellten Kernen und Fasern. Ähnliche Exsudationen, z. T. ebenfalls in fibröser Umwandlung, vielfach mit schlecht sich färbenden Kernen finden sich an der hinteren (weniger der vorderen) Irisoberfläche. Sie bilden z. T. einen Überzug der Irisrückfläche, z. T. setzen sie sich von da auf die in Falten gelegte Linsenvorderkapsel fort. Letztere ist stellenweise durchbrochen, wobei zellreiches Exsudat in die von kataraktösen Herden durchsetzte Linse eindringt. Subkapsulär besteht, besonders vorn, eine kräftige Schicht fibrösen Bindegewebes, das auch weithin unter die Hinterkapsel gelangt ist. Vom Corpus ciliare ist nicht mehr viel vorhanden. Es ist, offenbar zufolge der langjährigen, mit Drucksteigerung verbundenen Iridocyclitis, zu einem schmalen, fortsatzarmen Bindegewebsband atrophiert, in dem sich noch spärliche Reste von Muskelfaserbündeln (v. *Gieson-färbung*) nachweisen lassen. Auch die Aderhaut ist durch Atrophie hochgradig verdünnt, die Netzhautoberfläche da und dort von einem zellarmen Exsudat bedeckt. Ihre einzelnen Schichten sind ordentlich erhalten. Papille atrophisch, nicht exkaviert.

Ein besonderes Interesse bietet der Aufbau der *axialen Irispartien*. Wie erwähnt, ist eine einwandfreie Rekonstruktion des ursprünglichen Irisbildes zufolge der schweren chronisch-entzündlichen Veränderungen, nicht mehr möglich. Es ist feststellbar, daß in einem Bezirke, der etwa der Krause entspricht, das mesodermale Irisstroma sich ziemlich plötzlich stark verjüngt, um in eine dünne, an ihrer Rückfläche Pigmentklumpen enthaltende bindegewebige Membran überzugehen. Dabei läßt sich nicht mehr sicher feststellen, was neugebildetes organisiertes Exsudat und was veränderte Iris ist. Eine scharfe Grenze ist nicht erkennbar. An manchen Stellen der Pupille liegt losgerissenes retinales Pigment flächenhaft auf der vorderen Linsenkapsel. Der obere Pupillenrand erscheint im Vertikalschnitt schnabelartig ausgezogen (Abb. 15) und geht stellenweise in eine in 2 Blätter gespaltene Pigmenthaut über (Abb. 15), von der sich aber nicht sagen läßt, ob sie das mesodermarme Irisblatt darstellt, das klinisch zu sehen war oder aber lediglich eine organisierte, stark von Pigment durchsetzte Exsudatmembran. Reste des Sphincters, der zur Orientierung dienen könnte, lassen sich nirgends, auch nicht mittels van Giesonfärbung, sicher nachweisen. An einer Stelle steht die genannte Membran durch eine zellreiche Exsudathaut mit dem retrocornealen Pannus in Verbindung.

Der anatomische Befund muß also im ganzen zufolge der schweren iridocyclitischen Veränderungen als negativ bzw. unsicher bezeichnet werden, insofern als er keine einwandsfreie Grundlage für das klinische Bild abgibt. Differentialdiagnostisch kommt, wie erwähnt, entzündliche Rarefizierung des axial der Krause gelegenen Stromaabschnittes in Betracht (s. u.).

d) Differentes Verhalten der beiden Blätter in bezug auf Pigmentbildung.

Ganz allgemein kommt dem *Oberflächenblatte* der Iris und damit wieder den physiologischen Resten der Linsengefäßmembran bei Individuen mit brauner Iris die Fähigkeit der *Pigmentbildung* in wesentlich höherem Maße zu, als dem Grundblatt. Man erinnere sich der braunen Pigmentsternchen, welche so oft die Linsenkapsel zieren und das Pigment autochthon, ohne Zusammenhang mit pigmenthaltigem Gewebe, bilden, an die Pigmentbröckel auf Pupillenfäden und an die starke Pigmentierung des Irisdeckblattes bei brauner Iris. Der Iriskrause

und den obenerwähnten sekundären Gewebswucherungen, welche von der Krause aus axialwärts bis zur Pupille sich ausbreiten, wohnt die Eigenschaft, Pigment zu bilden, in besonderem Maße inne. Finden wir doch häufig gerade diesen Abschnitt am stärksten pigmentiert. Umgekehrt lehrt die mikroskopische Untersuchung der Krypten sozusagen jeder braunen Iris, daß der Kryptengrund und die Wände wenig oder nicht pigmentiert sind. Endlich sei an meine Beobachtungen (s. u.) von posttraumatischer, bleibender Pigmentbildung in der Iris erinnert, sowohl an die Vergrößerung schon vorhandener „Naevi", als auch an die diffuse Pigmentierung des oberflächlichen Stromas, welche Befunde ebenfalls lehren, daß die Fähigkeit zu Pigmentbildung fast ausschließlich der vorderen Irisplatte zukommt.

Dieses differente Verhalten der beiden Blätter in bezug auf die Pigmentbildung ist wohl ein Ausdruck ihrer verschiedenen Genese und ursprünglichen Bedeutung: das Grundblatt die Nutrix der ektodermalen Abkömmlinge der Iris (vorderer Becherrand, Sphincter), das Oberflächenblatt die Versorgerin der Pupillarmembran.

Damit ist allerdings nicht erklärt, *warum* das vordere Blatt in höherem Maße zur Pigmentbildung befähigt erscheint als das hintere. Man könnte sich vorstellen, daß die Vorgänge, die in fötaler Zeit zu physiologischen Obliterationen der die Pupillenmembran versorgenden Gefäße führen und so in gewissem Sinne als Störungen physiologischer Art betrachtet werden können, dem betreffenden Gewebe eine gesteigerte Fähigkeit zur Pigmentbildung übermitteln. Eine derartige Hypothese fände darin eine Stütze, daß gerade das von der Obliteration in erster Linie betroffene Krausengebiet in besonderem Maße zur Pigmentbildung neigt, daß ferner, wie weiter unten gezeigt wird, auch Störungen *pathologischer* Art (Verletzungen, Entzündungen) vermehrte Pigmentbildung veranlassen, sofern sie nämlich das jugendliche Auge betreffen.

e) Die radiären Irisstränge. Differentes morphologisches Verhalten der Stränge axial und peripher der Krause.

Fast ausnahmslos sind, auch in der pigmentierten Iris, die Radiärstränge *peripher der Krause* einzeln unterscheidbar. Sie gehören dem Oberflächenblatte an. Bei ganz besonders starker Irispigmentierung lassen sie sich wenigstens noch im Grunde der Kontraktionsfurchen unterscheiden.

Axial der Krause sind dagegen die Radiärstränge nicht selten durch Ausläufer der Krause selbst (s. o.), oft durch feinfilziges, durch Radiärspalten zerklüftetes Fasergewebe *verdeckt*. In den Fällen, in denen sie zutage treten, ist oft erkennbar, daß sie nicht die Fortsetzung der Stränge des Oberflächenblattes, *sondern der des Grundblattes* bilden (vgl. Abb. 10 und 11, welche im Bereiche des Defektes diese Zusammenhänge unmittelbar erkennen lassen).

Es läßt sich nun an jeder Iris, in der die beiden Strangsysteme sichtbar sind, unschwer feststellen, daß sie sich morphologisch verschieden verhalten. Die Stränge des Oberflächenblattes (id est diejenigen peripher der Krause) sind dicker, stehen lockerer und zeigen Biegungen und Wellungen. Sie weisen gelegentlich jene *arkadenförmigen Anastomosen* auf, die, mit ihrer Konvexität nach der Pupille gerichtet, den Verlauf der fötalen Gefäßbogen wiedergeben (vgl. Atl. d. Splm., Abb. 143, 144; vgl. ferner Verf. v. Graefes Arch. f. Ophthalmol. **107**, 211). Alle diese auf der ganzen sichtbaren Strecke sich nicht verjüngenden gleichmäßig weiten Gefäßreste liegen in etwa derselben Ebene und endigen in der Krause. Einzelne unter ihnen sind normalerweise rot, blutführend, wie dies vor 20 Jahren schon *Stargardt* beobachtet hat. Die Spaltlampe, insbesondere die Mikrobogenspaltlampe zeigt, daß solche blutführende Stränge weit häufiger sind, als bisher angenommen wurde. Gelegentlich sah ich 20 und mehr derselben in einer einzigen hellen Iris.. Die Blutsäule kann, wie in den Limbusgefäßen, durch Lücken segmentiert sein. Derartige Beobachtungen am *Lebenden* beweisen wohl zur Genüge die ursprüngliche Gefäßnatur aller dieser Stränge.

Abb. 16.

Axial der Krause dagegen ziehen Stränge von wesentlich feinerem Typus und gestreckterem Verlauf. Wir können sie nicht immer sehen, da sie häufig durch das genannte feinfaserige Filzwerk, das durch Radiärspalten zerklüftet erscheint, verdeckt werden. Blutführende Gefäße kommen auch hier vor. (Bei einem Greise mit normalen Augen, Myopie 5,0 D, fand ich sie einmal varicös erweitert, Abb. 16 rechte Iris des 81jähr. Ann. In Abb. 11 sind sie in normaler Weise zu mehreren im Bereiche des freigelegten Grundblattes zu sehen.) Die erwähnten Arkadenbildungen fehlen diesem Abschnitt meist gänzlich.

Noch deutlicher, als unter normalen Verhältnissen, wird der verschiedene Typus der axial und peripher der Krause gelegenen Stränge dann, wenn eine *Streckung des Gewebes* stattfindet, wie dies bei (artefizieller) *Miosis*, dann aber auch bei *entzündlicher Atrophie*, insbesondere bei solcher mit Fixation der Pupille an der Linse durch hintere Synechien, der Fall ist.

Sowohl bei Miosis, wie bei der genannten Form der Atrophie pflegen nämlich die (zu feinen weißen Linien verdünnten) Stränge des zwischen Krause und Pupille gelegenen Iristeils straff linear gestreckt zu sein (Abb. 307 d. Atl. d. Splm.), während diejenigen peripher der Krause immer noch ihre mehr oder weniger deutliche Wellung erkennen lassen. Dieses Verhalten demonstriert uns die relative Selbständigkeit des

oberflächlichen, gewissermaßen *akzessorischen* Irisblattes: Die Streckung erleidet in erster Linie das Grundblatt, das Oberflächenblatt macht sie nur passiv und nur teilweise mit, indem es eine Art *Auflagerung* auf das Grundblatt darstellt, ohne den soliden Zusammenhang mit Sphincter und Dilatator, wie er dem Grundblatt zukommt! Damit in Übereinstimmung steht die Feststellung einiger Autoren (z. B. *Streiff*, *Fleischer*, *Wiegmann*, vgl. auch neuerdings *Wolfrum*, v. Graefes Arch. f. Ophthalmol. **109**, 110. 1922), daß bei ausgesprochener *Fuchs*scher Spalte, in Fällen also, in denen die Kontinuität zwischen Oberflächenblatt und Grundblatt stark gelockert ist, sowohl während des Pupillenspiels, als auch bei künstlicher Mydriasis oder Miosis, das Oberflächenblatt relativ bewegungslos, passiv bleibt (fast bewegungslos z. B. in den Fällen *Wiegmann* und *v. Szily sen.*). Den morphologischen Beweis für diese Passivität möchte ich in dem hier geschilderten, bisher nicht beachteten Verhalten der Stränge bei Miosis der normalen Iris und bei Atrophie erblicken.

Hierher gehört auch unsere vielfach gemachte Beobachtung, daß der Pupillarpigmentsaum bei Mydriasis unter der Krause vollkommen verschwinden kann. Letztere bildet dann die Pupille (vgl. z. B. Abb. 299 des Atl. d. Splm.). Das Krausengewebe, das in solchen Fällen den Pigmentsaum schirmartig überdeckt, bringt u. E. in physiologischem Grade jene Überschirmung zum Ausdruck, die die oben erwähnten Fälle von exzessiver Krausenhypertrophie (*v. Szily sen.*, *Wiegmann*) auszeichnet.

f) Circumpupillare Freilegung des retinalen Irisblattes zufolge entzündlicher Irisatrophie (Abb. 17).

Bei heller („blauer") oder wenig pigmentierter Iris dokumentiert sich die geringere Mächtigkeit des axial von der Krause gelegenen (krausenblattfreien oder -armen) Mesodermstromas häufig schon makroskopisch dadurch, daß die Krausenlinie die scharfe Grenze zwischen einer dichteren, daher mehr weißen, peripheren und der dunkleren, mehr blauen axialen Partie bildet. Die durch die vordere Platte gegebene Stromavermehrung läßt nämlich die blaue Diffraktionsfarbe weniger hervortreten. Mikroskopisch läßt sich erkennen, daß in der mehr blauen axialen Partie das retinale Pigmentblatt braun durchscheint oder frei zutage liegt. (In Fällen mit dünnem Stroma kann dies auch peripher der Krause der Fall sein.) Eine derartige blaue Iris läßt häufig schon makroskopisch in den blauen Grund eingestreute braune Flecken hervortreten, die also, wie die Spaltlampe lehrt, ektodermales Pigment darstellen. Nimmt im Alter der Sphincter die von uns beschriebene (s. Abschnitt VII) gelbliche Opazität an, so ist das retinale Pigment häufig nur außerhalb des Sphincters zu sehen (vom opaken Sphincter selber wird es verdeckt), und es hebt sich dann zufolge Kontrastwirkung

der gelbliche Muskel in scharfer Grenzlinie von dem angrenzenden rostbraunen bis violettbraunen Pigment ab (vgl. Abb. 2).

In Fällen von fortgeschrittener *Irisatrophie durch chronische Iridocyclitis mit hinteren Synechien* kann der Schwund des axial der Krause gelegenen, mesodermalen Blattes derart hochgradig sein, daß das retinale Blatt nackt zutage liegt. Solche Fälle erwecken makroskopisch auf den ersten Blick den Eindruck eines „Ectropium uveae acquisitum". Das Spaltlampenmikroskop klärt sofort auf: Vom mesodermalen Blatt sind noch einzelne, pigmentbehangene Stränge und Fäden vorhanden.

Abb. 17.

Der Rand der atrophischen Partie ist, der Krausenform entsprechend, zickzackförmig[1]). Einen solchen Fall von *circumpupillarer Freilegung des retinalen Irisblattes durch entzündliche Stromaatrophie* gebe ich in Abb. 17 wieder.

Es handelt sich um die 68jähr. Frau M. J. mit linksseitigem Glaucoma absolutum nach Iridocyclitis chronica (Erblindung vor 4 Jahren). Die Pupille ist ca. $4^1/_2$ mm weit, verwachsen. Der Pupillarpigmentsaum fehlt, das dicht angrenzende Pigmentblatt ist in schmaler Zone unregelmäßig defekt, so daß ein pigmentleerer Ring die Pupille umschließt (Abb. 17, der weiße Ring um die Pupille). In der Umgebung dieses Ringes liegt das braune retinale Blatt frei zutage, peripher vereinzelt in spitze Zacken auslaufend (Abb. 17). Die Breite des zutage liegenden

[1]) Eine peripherwärts gerichtete Retraktion der Krause mit gleichzeitiger Verlängerung der Krausenzacken hat nach meinen Untersuchungen (s. u.) als ein Zeichen von (entzündlich bedingter) *Irisatrophie* zu gelten (s. Abb. 17, vgl. ferner Abb. 19b mit 19a und Abb. 20a mit 20b).

Pigmentbezirks beträgt $1^1/_4$ mm, die längsten Zacken messen bis zu 1 mm. Stroma straff gestreckt. In dem peripheren pigmentdurchsetzten Stromaabschnitt sieht man einzelne radiäre und schräge blutführende Gefäße. In der Peripherie ist an einzelnen umschriebenen Stellen das Stromablatt ebenfalls sichtbar, insbesondere im Bereiche von Krypten. Ganz peripher eine Zone verdichteter gelblich-verfärbter Streifen (die gelben Randstreifen in Abb. 17). Die Katarakt zeigt reichliche Kapselfalten.

Ein ganz ähnliches Bild bietet die rechte Iris der 28jähr. Frau L. mit seit 3 Jahren bestehender schwerer schleichender Iridocyclitis und Seclusio pupillae (es mußte wegen Drucksteigerung eine Iridektomie nach oben gemacht werden).

Dieses eigentümliche, bisher nicht beschriebene Bild wird erst durch die oben erörterten entwicklungsgeschichtlichen Verhältnisse verständlich: Die Freilegung des retinalen Pigmentblattes tritt axial der Krause auf, also da, wo die Stränge des Oberflächenblattes fehlen (Abb. 3, 18). Aus dem gleichen Grunde kann es peripher der Krause im Bereiche von Krypten zutage treten (Abb. 17). Daß auch schon die einfache (nicht entzündliche) glaukomatöse Atrophie genügt, um das Pigmentblatt axial der Krause ganz oder nahezu ganz freizulegen, demonstriert Abb. 3 (vgl. auch Abb. 28 dies. Arch. **111**, 127). Ja schon die gewöhnliche senile Rarefikation (Abb. 2) läßt u. U. den Kontrast zwischen axialem und peripherem Mesoderm hervortreten.

Zirkuläres Ectropium congenitum des retinalen Irisblattes (Abb. 18a—d).

Abb. 18c gibt dasselbe Ectropium wieder, das schon 1897, also vor 25 Jahren, *A. Gloor* als „Coloboma iridis partiale incompletum" beschrieben und abgebildet hat (Arch. f. Augenheilk. **37**, 159). Da diese Beobachtung *Gloors* gerade in den letzten Jahren wieder viel zitiert und besprochen worden ist und zu den verschiedensten Deutungen Anlaß gab (vgl. z. B. die jüngsten Schlußfolgerungen *Thiers* [1921] und *Triebensteins* [1922]), habe ich den Fall nochmals aufgesucht und der Untersuchung am Spaltlampenmikroskop unterzogen.

Am Spaltlampenmikroskop ist ohne weiteres erkennbar, daß es sich nicht um einen Defekt des Stromablattes, sondern um ein *Ectropium congenitum des retinalen Pigmentblattes* handelt. *Gloor*, der noch die *Westien*sche Lupe mit primitiver Beleuchtung benutzen mußte, neigte seinerzeit zu der Ansicht, daß ein Stromadefekt vorliege. Die Spaltlampe zeigt aber sofort die Umkrempelung des retinalen Blattes und sein Aufliegen auf dem vorderen Stroma, dessen Niveau entsprechend tiefer liegt. Der Sphincter ist vom Pigmentblatt bedeckt. Daß er da ist, beweist die Pupillenreaktion. Die *Krause* liegt temporal frei zutage, während sie an den übrigen Stellen vom Pigmentblatt bedeckt ist (Abb. 18c).

Es sind somit, was hier voraus bemerkt sei, die Vermutungen und Hypothesen der verschiedenen Autoren, soweit sie sich auf die Annahme eines Stromadefektes im Falle *Gloor* gründen, gegenstandslos geworden.

Abb. 18a.

Abb. 18b.

Der genauere Befund ist folgender:

Die jetzt 32jähr. (z. Z. der Untersuchung durch *Gloor* 6½-jähr.) Pat. B. H. ist von schwächlichem anämischem Aussehen und leidet seit Jahren unter starken Kopfschmerzen. Die rechte Gesichtshälfte von der Braue bis zum Kinn ist durch eine mächtige sackartig herunterhängende weiche Geschwulst eingenommen, Abb. 18a (Elephantiasis der Lid- und Wangenhaut). Das rechte Auge ist unter dem enorm verdickten Oberlid vergraben. Unten hängt die Haut als Geschwulstsack bis unter das Niveau des Kinnes herab. Sichere Stränge sind in der weichen Geschwulstmasse nicht durchzufühlen, wohl aber einige unscharf umschriebene Verdichtungen der Lid- und Schläfengegend. Um den rechten Bulbus zu sehen, müssen die verdickten Lider kräftig auseinandergezogen werden (Abb. 18b). Es tritt dann das in Abb. 18b sichtbare, stark erbsengroße meridionalgestreifte sclerale *Staphylom* zutage. Der Bulbus ist annähernd 1 cm nach unten verlagert, bei gleichzeitigem Exophthalmus von 3—4 mm. (Genaue Messungen sind wegen des Tumors nicht möglich. Der rechte obere Hornhautrand liegt etwas über der horizontalen Tangente des linken unteren Limbus.) Außerdem steht der Bulbus ein wenig nach innen abgedreht, Bewegungen allseitig etwas eingeschränkt. Die Tension ist erhöht, ca. 40 mm Hg[1]). Cornea klar, mit Ausnahme der schon von *Gloor* erwähnten und abgebildeten Randpartien im Bereiche des oberen, äußeren und unteren

[1]) Auf Pilocarpin-Eserin 14 Tage später Tension = 12 bis 15 mm Hg.

Limbus. Diese Randpartien sind von Trübungen eingenommen, während der nasale Limbus frei ist. Doch reicht nasal unten das Randschlingennetz abnorm weit auf die Hornhaut. Die Trübungen bestehen aus einzelnen kurzen, miteinander konfluierten keilförmigen bis rundlichen Flecken, die 1—1½ mm in die klare Hornhaut vorragen und eine direkte Fortsetzung der Episclera darstellen. Ihre Grenze gegen die klare Hornhaut ist unscharf. Sie weisen einige oberflächliche Gefäße auf (vgl. die Abbildung *Gloor*). Das verschmälerte Büschel lehrt, daß die tiefen Schichten ganz oder nahezu ganz von diesen Trübungen verschont sind. Nur unten sind auch mittlere Hornhautschichten betroffen. Es treten hier die

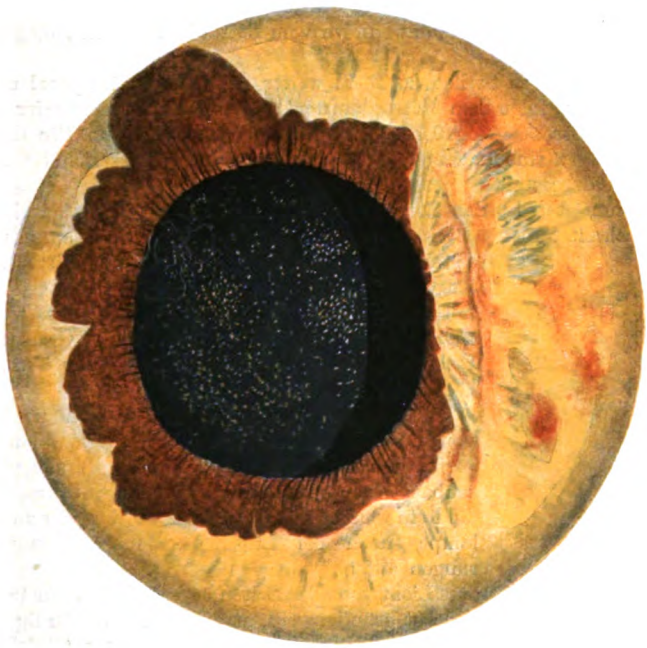

Abb. 18c.

Trübungen zungenförmig aus mittlerer Scleratiefe, um bald nach Eintritt in die Hornhaut nach der Oberfläche abzubiegen. Das Ophthalmometer ergibt rechts horizontal 37,75, vertikal 44 D (leicht irreg.), links horizontal 43, vertikal 43½ D. Der rechtsseitige Astigmatismus ist wohl durch das Staphylom bedingt (Abflachung in horizontaler Richtung). Corneadurchmesser normal, wie links.

Hornhautrückfläche überall intakt.

Vorderkammer leicht vertieft. Pupille ca. 6 mm weit, exzentrisch (temporal verlagert).

An der Spaltlampe fällt sofort auf, daß die Iris der Linse nirgends aufliegt. Die Linse ist vielmehr soweit nach hinten verlagert, daß ihre Vorderkapsel um über Hornhautdicke von der Pupille absteht. Vgl. den breiten sichelförmigen Schlagschatten in Abb. 18c, das Licht kommt von der nasalen Seite. Kein Linsen- oder Irisschlottern. Vorderkapsel im Pupillarbereich mit massenhaften Pigmentsternchen übersät. *Auf dem temporalen Pupillenrand reiten vereinzelte Flöckchen von wolligem,*

weißem Gewebe, kleinen Baumwollflöckchen vergleichbar[1]). Einer solchen Flocke entspricht der Lage nach ein Maschennetz aus feinen gebogenen Fäden, das der Vorderkapsel aufliegt (wahrscheinlich Reste von Gefäßen, s. Abb. 18c, temporal-oberer Pupillenbezirk).

Das Ectropium des Pigmentblattes zeigt in seinen einzelnen Abschnitten typische Schürzenform. Nasal ist es am unbedeutendsten, temporal und oben am kräftigsten. (Die Verlagerung der Pupille hängt mit dieser ungleichen Ausbreitung kaum zusammen, was daraus hervorgeht, daß früher die Pupille nach den Bildern *Gloors* eher nasal aufwärts verlagert war.)

Das vom Ectropium freie Stroma ist diffus *bräunlich gefärbt*, während die Iris des linken (gesunden) Auges graugrün und von einzelnen Pigmentflecken besetzt ist. Es besteht somit, auch wenn wir vom Ectropium absehen, ausgesprochene *Heterochromia iridum*.

An verschiedenen Stellen, z. B. in weiter Ausdehnung temporal und unten, sowie auch oben, folgt dem Ectropiumrand ein weißer, pigmentfreier Saum des angrenzenden Stromas von 0,1—0,2 mm Breite (vgl. die Abb. 18c und d. Die Radiärfältelungen sind kräftiger, dichter und peripher weiterreichend als in den Abbildungen dargestellt).

Am schmalsten ist das Ectropium, wie Abb. 18c zeigt, im nasalen Bezirk. Hier überschreitet es die Breite der gewöhnlichen (an der Spaltlampe nicht sehr seltenen) kongenitalen Ectropien nicht (vgl. z. B. Abb. 319, 320 des Atl. d. Splm.). Wie in Abb. 18c angedeutet, greifen an dieser Stelle (sonst nirgends!) kräftige *Mesenchymspangen* (*Stromakrallen*, Verf., v. Graefes Arch. f. Ophthalmol. **109**, 422) auf das Ectropium über, die Ausläufer der Krause darstellen.

Abb. 18d.

Die *Linse* ist anscheinend vollkommen klar und von normaler Dicke[2]) und Wölbung. Doch sind die peripheren Partien wegen der engen Pupille nicht übersehbar. Auch die Kapselauflagerungen verschleiern das Bild ein wenig. Der *Glaskörper* weist weder an der Spaltlampe noch bei Lupenspiegeluntersuchung Einlagerungen auf.

Aus dem Fundus ist rotes Licht von allen Seiten her erhältlich, nur temporal ist es nicht deutlich. Die Papille ist grünlichweiß, atrophisch, randständig exkaviert.

R. S. = Finger in $1^1/_2$ m, L. S. = $^6/_6$ ohne Glas. Rechtes Gesichtsfeld für Fingerbewegungen im ganzen nasalen Abschnitt erloschen, sonst erhalten.

Vergleichen wir die Bilder *Gloors* mit dem heutigen Befund, so kann von einer *wesentlichen* Veränderung der Irisanomalie nicht die Rede sein. In dem Bilde *Gloors* vermissen wir die feinen Zacken und Wellungen des Ectropiumrandes, welche das Spaltlampenmikroskop heute erkennen läßt. Es ist aber dieser Unterschied mit großer Wahrscheinlichkeit auf die Ungleichwertigkeit der Beobachtungsmethoden zu beziehen. Einzig die obere äußere Zacke des Ectropiums erscheint heute deutlich breiter als im Bilde *Gloors*. Diese Verbreiterung, die noch besser bei Miosis (Abb. 18d) zutage tritt, wird möglicherweise im Sinne einer

[1]) Es handelt sich nicht etwa um Fadenknäuel, wie sie als Pupillargefäßreste häufig sind.

[2]) Die Verlagerung kann also nicht durch abnorm kleines Volumen der Linse *vorgetäuscht* sein.

wirklichen Zunahme des Ectropiums auszuwerten sein. Eine Miosis, wie sie *Gloor* erzielen konnte, ist heute trotz reichlicher Pilocarpin-Eserinapplikation nicht mehr möglich. Die Pupille ist höchstens noch auf $3^1/_2$ mm zu verengern. Dabei markieren sich die peripheren Einschnitte des Ectropiums nicht mehr als Konkavbuchten, wie in der Abb. 3 *Gloors*, sondern als tiefe Radiäreinschnitte (Abb. 18d). Die Radiärfalten sind auch heute noch recht kräftig (in den Abb. 18c und d zu undeutlich dargestellt).

Differentialdiagnostisch wird man das sog. Ectropium uveae *acquisitum* berücksichtigen müssen, wie es in veralteten Glaukomfällen auftritt. Die Spaltlampe zeigt in solchen Fällen atrophische bzw. entzündlich-atrophische Veränderungen des mesodermalen Stromas, das in Spätstadien von Venektasien durchsetzt zu sein pflegt. In unserem Falle erscheint das mesodermale Stroma wollig, von normaler Beschaffenheit. Die beim Ectropium congenitum häufig anzutreffenden Radiärfältelungen pflegen beim acquisitum nach meinen Untersuchungen zu fehlen. Den Pupillarrand fand ich bei Ectropium acquisitum mehrfach *messerartig zugeschärft*, die normale Segmentierung fehlte. In unserem Falle ist er dagegen von normaler Rundung und die Segmentierung ist deutlich ausgesprochen[1]). Das Bild unseres Falles ist also eher dasjenige des Ectropium *congenitum*. Dafür spricht auch, daß zur Zeit der Beobachtung *Gloors* ein Glaukom wahrscheinlich noch nicht bestanden hatte (allerdings erwähnt *Gloor*, daß ihm die rechte Cornea etwas größer erschien als die linke. Doch war die Vergrößerung keine meßbare[2]). Der Fundus war normal, Visus = $^1/_{10}$). Mit *Sicherheit* läßt sich, wie wir aus dem Vergleich der Bilder ersehen, eine nachträgliche Vergrößerung des Ectropiums durch das Glaukom freilich nicht ausschließen.

[1]) Ich verfüge über einen Fall von *ganz beginnendem* Ectropium uveae acquisitum: 53jähr. Frau M. Ba. aus Glaukomfamilie, Glaucoma chron. rechts, Cat. complicata totalis, zum nasal-unteren Pupillenrand konzentrische Kapselfalten, Linse zufolge Schrumpfung von der Pupille um mehr als Hornhautdicke abstehend. Pupille $5^1/_2$ mm, etwas entrundet, $T = 45$ mm Hg, Proj. unsicher. Linkes Auge o. B., linker Pupillarpigmentsaum z. T. zerfallen, dem Alter entsprechend, soweit vorhanden jedoch normal segmentiert. *Rechts* ist dagegen der Pigmentsaum stellenweise, besonders nasal, ektropioniert, er ist hier bis zu 0,1 mm breit, Pupillenrand messerscharf, dicht dem nasalen Saum folgt eine zu ihm konzentrische Vene von ca. 20 Mikra Breite, sie ist begleitet von parallelen feinen Fältchenzügen des angrenzenden Stromas. Das Stroma dieser Iris hat das normale Relief verloren, es ist oberflächlich vollkommen platt, der normale Krausenwulst wie er auf der anderen Seite vorhanden ist, fehlt also vollkommen. Es handelt sich um ein Ectropium acquisitum des frühesten Beginns, wie es bis jetzt noch nicht beschrieben ist.

[2]) Der inzwischen wegen Wachsen des Staphyloms und anhaltenden Schmerzen enucleierte Bulbus erwies sich als beträchtlich vergrößert (Corneadurchmesser fast normal!). Über den histologischen Befund von Bulbus und Tumor, sowie über den Röntgenbefund (Erweiterung der Sella turcica) wird später berichtet.

Die geschilderten Veränderungen am Pupillarsaum und auf der Vorderkapsel weisen auf einen, vielleicht in fötaler Zeit abgelaufenen, entzündlichen Prozeß hin. Die grauweißen, teils membran-, teils baumwollähnlichen, am Saum haftenden Fetzen können nämlich nur in diesem Sinne gedeutet werden, insbesondere, wenn man berücksichtigt, daß sie den geschilderten Gefäßresten auf der Vorderkapsel gegenüberliegen, die ihrer Anordnung und Form nach *keine* Gefäßreste der Pupillarmembran sein können. Denn sie zeigen keineswegs radiären, sondern, wie Abb. 18c lehrt, gewundenen bis knäuelförmigen Typus, also die Form, die wir bei *entzündlichen* vaskularisierten Pupillarexsudaten kennen lernten (vgl. Verf. dieses Arch. **109**, 166, dortige Abb. 11). Es darf wohl angenommen werden, daß die von uns nachgewiesene Verlagerung der Linse nach hinten erst *nach* diesem entzündlichen Prozesse zustande kam.

In irgendeinem Zusammenhang mit der Gesamtveränderung des Bulbus steht wohl auch die (unabhängig vom Ectropium vorhandene!) *Heterochromia iridum*. Das rechte Stroma ist braun, das linke graugrün. Es handelt sich dabei nicht nur um eine lokal verstreute Pigmentierung, wie sie in der Nähe von Ectropien häufig ist (z. B. Abb. 321 des Atl. d. Splm.), sondern das gesamte Stroma partizipiert an der braunen Verfärbung. Eine Erklärung für diese Heterochromie gibt uns vielleicht der soeben nachgewiesene entzündliche Prozeß. Ein solcher vermag nämlich tatsächlich, wie wir noch weiter unten zeigen werden, wenn er frühzeitig auftritt, stärkere diffuse Stromapigmentierung hervorzurufen.

Ungeklärt bleibt einstweilen die Genese des dem Ectropiumrand folgenden pigmentfreien Saumes (Abb. 18c). Ich habe ihn auch in andern Fällen von Ectropium congenitum beobachtet (vgl. Abb. 321 des Atl. d. Splm.). Bei heller Iris tritt er natürlich nicht hervor. Er ist vielleicht der weißen Linie im Grunde der Kontraktionsfurchen und den pigmentfreien Stellen im Grunde der Krypten an die Seite zu reihen.

Über die *Ursache der Verlagerung der Linse nach hinten* läßt sich ebensowenig aussagen wie über die Genese des *Glaukoms*. Wer die Iris als einen der Abflußwege des Kammerwassers betrachtet, wird in dem ausgedehnten Ectropium eine Ursache der *Drucksteigerung* erblicken können. Die *Linsenverlagerung* ist nicht mit Schlottern vergesellschaftet, also offenbar nicht durch Luxation bedingt. Sie entspricht wohl einer abnormen Lage des Zonulaansatzes und hängt wohl mit der Ektasie des Bulbus zusammen.

Daß die Vermutungen einzelner Autoren (z. B. *Wiegmann*, *Triebenstein*), im Falle *Gloor* haben *tiefe* Hornhauttrübungen vorgelegen, nicht zutreffen, geht aus unserer obigen Schilderung des Hornhautbefundes hervor. Die Trübungen erinnern an solche bei randständiger Keratitis

(wie schon *Gloor* fand), womit aber ihre evtl. kongenitale Natur nicht in Abrede gestellt werden soll.

Die Annahme erscheint naheliegend, daß das *Glaukom* mit dem die Orbita, Lid- und Wangengegend einnehmenden Tumor in genetischer Beziehung steht. Die Konsistenz und das langsame Wachstum des letzteren lassen an Lymphangiom, evtl. an plexiformes Rankenneurom denken. Es würde also, wie dies auch die Anamnese wahrscheinlich macht, eine angeborene Entstehung anzunehmen sein. Die Geschwulst hat im Laufe vieler Jahre auf die Orbita übergegriffen und zu Exophthalmus und Verlagerung des Bulbus nach unten geführt. Seit der Untersuchung durch *Gloor* hat sie hochgradig zugenommen (z. B. konnte damals noch die Lidspalte auf die Aufforderung, gut zu öffnen, bis auf ca. 4 mm Breite gebracht werden[1]). Von dem Staphylom war noch nichts zu sehen, doch zeigte damals schon die Conjunctiva bulbi nach oben außen (also an der Stelle des heutigen Staphyloms!) „eine Verdickung mit höckeriger, sagokörnerartiger Oberfläche; diese letztere ist leicht durch das obere Lid durchzufühlen" (l. c. S. 162).

Der vorliegende Fall von Ectropium des Pigmentblattes, der einem so sorgfältigen Beobachter, wie *Gloor*, den Eindruck eines Stromadefektes erweckt hatte, läßt es denkbar erscheinen, daß auch in anderen früher mitgeteilten Fällen von „partiellen Stromadefekten", z. B. in einer (von *Gloor* zitierten) Beobachtung *Ammons* (Klin. Darstellungen usw., 3. Teil, Angeb. Krh. d. Aug. u. d. Augenlider, Taf. X, Abb. 19, 1841) in Wirklichkeit Ectropien vorgelegen haben. Die *Ammon*sche Abbildung (schürzenförmige, von der Pupille ausgehende Pigmentierung) ist dazu angetan, diese Vermutung zu stützen.

In Ergänzung des schon von *Gloor* erhobenen Befundes bei der jetzt 63jähr. *Mutter* unserer Pat., Frau H., sei noch mitgeteilt, daß links totale Ophthalmoplegia externa besteht. Das Lid wird völlig geschlossen gehalten, der Bulbus steht temporal abgedreht (T. = n). Eine Funktion des Obl. sup. sin. ist nicht nachweisbar. Die *linke* Pupille reagiert weder deutlich auf Licht, noch auf Konvergenz, noch konsensuell. Bei Seitenwendungsimpuls nach rechts bleibt sie zunächst starr, um dann nach 5—10 Sekunden sich von Mydriasis (8 mm) langsam (meist innerhalb 2—3 Sekunden) auf 4 mm zu verengern. Läßt man nun das Auge ruhen, so ist die Pupille nach 20—30 Sekunden wieder maximal weit. Diese Erweiterung scheint durch Seitenwendungsimpuls nach links (Richtung des Externus) beschleunigt zu werden. Der Verengerung beim Seitenwendungsimpuls nach rechts scheint manchmal eine rasche minimale Erweiterung vorauszugehen. Auf Homatropin erweitert sich die Pupille vollständig. Fundus ohne Veränderungen. L. S. = Finger in 1 cm (R. S. = $^6/_{12}$).

Es ist wohl nicht anzunehmen, daß diese äußere Ophthalmoplegie

[1]) Vor 14 Jahren (1908) hat der behandelnde Arzt, Herr Dr. *Eichenberger*, Teile „der Conjunctiva, der Oberlid- und Wangenhaut" herausgeschnitten. Das Auge konnte dann, wie mir Herr Dr. *Eichenberger* mitteilt, vorübergehend wieder aktiv geöffnet werden (vgl. auch die Narbe *N* in der Oberlidbindehaut, Abb. 13b).

und die seltene, ganz merkwürdige Pupillenstörung zu dem Leiden der Tochter irgendwelche (hereditäre) Beziehungen haben.

Dauernde Irisheterochromie durch Pigmentierung des Oberflächenblattes nach Perforatio und schwerer Contusio bulbi jugendlicher Augen (Abb. 19—20).

Eine hämatogene Siderosis der Iris haben *v. Hippel, Hirschberg* und andere beschrieben. Die Verfärbung ist nach *Wagenmann* und anderen ephemerer Natur.

Anderer Art ist die Heterochromie, welche ich in 6 Fällen von in der Jugend aufgetretener Perforatio bulbi traumatica oder schwerer Kontusion *viele Jahre post trauma* beobachtete. Die Iris des verletzten Auges ist stets *dunkler* (gelblicher oder bräunlicher) als die des gesunden. Die dunklere Färbung tritt anscheinend allmählich ein und ist eine bleibende. Am Spaltlampenmikroskop konnte ich in allen Fällen feststellen, daß die Verfärbung teils durch eine Ansammlung von normalem Stromapigment im oberflächlichen Irisblatte (Deckblatt) zustande kam, teils auch durch diffuse Gelbfärbung des gesamten mesodermalen Stromas. Wie weit bei dieser noch nicht beschriebenen Pigmentierung Blutungen eine Rolle spielen, läßt sich vorläufig nicht entscheiden. Das Aussehen des verstärkt pigmentierten Deckblattes kann ein vollkommen normales sein, wenn es auch ganz bedeutend von demjenigen der gesunden Seite differiert. Von einer pathologischen Pigmentvermehrung kann man also in solchen Fällen nur dann sprechen, wenn die gesunde Iris zum Vergleiche zur Verfügung steht.

Die Beobachtungen sind folgende:

O. Th., 34 Jahre. Perforation links *vor 22 Jahren* durch Hackenspitze. Lineares Leukoma adhärens, Irisrelief glatt, atrophisch (Abb. 19b), Kataraktreste in der Pupille. Letztere reagiert auf Licht, Proj. vollständig. Linke Iris *bräunlichgelb*

Abb. 19a.

Abb. 19b.

(Abb. 19b), rechte graublau (Abb. 19a). Links ist vom retinalen Irispigmentblatt durch das Stroma hindurch nichts zu sehen, rechts (also am *normalen* Auge) schimmert es aus der Tiefe der Krypten. Im Sphinctergebiet beiderseits leichte Pigmentverstreuung in und auf dem Stroma.

Die braungelbe Farbe der linken Iris (also des verletzten Auges) beruht, wie das Spaltlampenmikroskop zeigt, zur Hauptsache auf einer diffus bräunlichgelben

Färbung des Stromagewebes. Die Trabekel sind gelb, statt wie rechts blaugrau. Des weiteren sitzen auf der Stromaoberfläche vereinzelte naevusartige Herde von Pigmentkörnern, besonders im Krausenbereiche, welche am gesunden Auge fehlen. Diese naevusartigen Herde unterscheiden sich in nichts von denjenigen normaler Augen.

Pat. wurde kurz nach der Perforation mehrere Wochen in unserer Klinik behandelt. Von einer Farbendifferenz der Augen wird nichts erwähnt.

Mi., Dr. med., Augenarzt, 33 Jahre. (Fall der Abb. 15—17 vom Abschnitt VI dieser Mitteilungen, dieses Arch. **109**, 169.) Schwere Bulbuskontusion durch eine Pfeilspitze vor *mehr als 20 Jahren*. Es bestand angeblich Hämophthalmus. Die Iris des verletzten Auges ist bräunlichgelb, die andere graublau. Die bräunlichgelbe Verfärbung beruht z. T. auf diffuser Stromafärbung, z. T. auf bräunlichgelber Pigmentierung des Deckblattes. Letztere weist eine normale Beschaffenheit auf. Nach bestimmten Angaben waren vor der Verletzung die Augen gleichgefärbt.

H. R., Dr. med., 43 Jahre. Perforatio bulbi dextri *vor 38 Jahren* durch Scherenspitze. Perforationsnarbe der nasal-unteren Cornea, temporaler Sphincterriß, Aphakie (Nachstar), rechte Iris gelb, mit kräftigen, dunkelbraunen Flecken, linke Iris hellblau (nach Angabe der Eltern waren vor der Verletzung beide Augen gleich gefärbt, hellblau). Am Spaltlampenmikroskop: Rechte Iris ohne deutliche Atrophie, mesodermales Stroma *gelblich* (links weiß). Kräftige, bis 2 mm messende Naevi sitzen im oberflächlichen Deckblatt, besonders im Sphincterbereich. Ihr goldgelbes Pigment ist in denselben zierlich verzweigten Figuren angeordnet wie in normalen Naevis. Diese kräftigen Naevi tragen zu der Heterochromie wesentlich bei. Die linke (gesunde) Iris mit ihrem weißen Stroma zeigt nur einige kleinste 0,2—0,5 mm messende hellgelbe Naevi des Krausengebiets, welche makroskopisch nicht in Erscheinung treten.

Auch in diesem Falle war vor der Verletzung ein Farbenunterschied der Augen nicht vorhanden gewesen. Ich lernte den Verletzten vor 22 Jahren kennen. Schon damals bestand die Farbendifferenz.

L. Lü., Fräulein, 32jähr. *Fucala*sche Operation wegen Myopie (von ca. 20,0 D) rechts *vor 16 Jahren*. Klare Pupille. Rechte Iris gleichmäßig gelbbraun, linke hellblaugrau. Vereinzelt in der linken Krausengegend oberflächliche Herde gelblicher Pünktchen. Diese Herde sitzen in typischer Weise mit Vorliebe auf Verdichtungen und Verknotungen der Krausentrabekel. Die Iris des operierten (rechten) Auges dagegen *zeigt einen diffusen, gleichmäßigen Pigmentteppich im Bereich des Deckblattes*. Das Pigment ist normales Irispigment, wie es die braune Iris auszeichnet, besteht also nicht etwa aus jenen Bröckeln und Pünktchen, die wir bei Pigmentabwanderung finden. Kryptengrund und Kontraktionsfurchen sind, wie dies für die normale braune Iris gilt, pigmentfrei. Pupillarpigmentsaum gut erhalten. Fundus beiderseits mit myopischer Chorioidealatrophie.

Die Pat. gibt an, daß vor der Operation beide Augen gleich, und zwar blaugrau, gefärbt waren.

Sch. Emil, 53 Jahre. (Fall der Abb. 22—24 des Abschnittes Cataracta traumatica dieser Mitteilungen, dieses Arch. **109**, 175.) Kontusion des rechten Bulbus *vor 30 Jahren*. Vordere Kontusionskatarakt. Rechte Iris hellbraun, linke graublau mit einzelnen Pigmentflecken. Am Spaltlampenmikroskop Pupillarpigmentsaum beiderseits gut erhalten, rechts nasal stellenweise fehlend. Oberfläche des rechten Stromas diffus bräunlich, fein punktiert, ausgedehnte bräunlich-gelbe, locker pigmentierte „Naevi" des Deckblattes. Linkes Stroma grauweiß, mit spärlichen umschriebenen Pigmentherden, die wesentlich kleiner sind als rechts.

Es besteht somit ein ähnlicher, wenn auch weniger scharfer Gegensatz in der Pigmentierung des verletzten und des unverletzten Auges, wie im vorhergehenden Fall.

Ein ganz ähnliches Bild bietet die 35jährige R. R., welche *vor 29 Jahren* die rechte Linse durch Gabelstichverletzung verlor. Auch hier ist die Iris des verletzten Auges braun (Abb. 20a), die des anderen blau (Abb 20b). Sphincter der linken (blauen) Iris kräftig, peripher einige kleine Naevi. 2 oder 3 der letzteren sind auch auf der Krause zu sehen.

Rechte Iris (verletztes Auge, Abb. 19a): Pupillarpigmentsaum kräftig (wie links), ganze Irisoberfläche fein netzförmig gleichmäßig gelbbraun pigmentiert.

Abb. 20a.

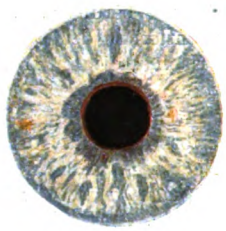

Abb. 20b.

Mächtige Naevi überdecken, z. T. konfluiert, die Irisvorderfläche. Sphincter nur schwach erkennbar. Hornhaut mit parazentraler Perforationsnarbe. Ganze Hornhautrückfläche übersät mit einzeln stehenden Pigmentpünktchen. Unten nasal und temporal ein peripherer kontinuierlicher 1—1½ mm breiter, axial wellig begrenzter Pigmentgürtel der Descemeti („peripherer Descemetipigmentgürtel", vgl. den ersten Teil dieser Mitteilung, dieses Arch., Abb. 24).

Also auch in diesem Falle ausgesprochene posttraumatische Pigmentierung der ganzen Irisvorderfläche.

Stärkere Irispigmentierung kann vielleicht auch durch *entzündliche* Prozesse, sofern solche frühzeitig einsetzen, hervorgerufen werden.

So ist z. B. die rechte Iris des 44jähr. J. G. grünlichgelb, die linke grau. Rechts bestehen diffuse und umschriebene alte Hornhauttrübungen der oberflächlichen und tiefen Schichten mit Gefäßbildungen und *Fuchs*schen Aufhellungsstreifen. Das linke Auge ist normal. Rechts machte G. *mit 11 Jahren* eine mehrmonatige schwere Keratitis (scrophulosa?) durch. Am Spaltlampenmikroskop hat man rechts ein ähnliches Bild wie im obigen Falle 3: grobe und zahlreiche Pigmentherde („Naevi") des Deckblattes, leichte diffuse Gelbfärbung des Stromas. Links dagegen (am gesunden Auge) nur spärliche und kleine Naevi, Gelbfärbung des Stromas kaum angedeutet.

In diesem Falle ist somit die Heterochromie mit Wahrscheinlichkeit Folge eines im Kindesalter aufgetretenen Entzündungsprozesses. Die Pigmentierung ist hier dieselbe, wenn auch weniger intensiv, wie in den posttraumatischen Fällen, so daß auch hier offenbar eine echte Neubildung von (Melanin-)Pigment vorliegt.

Auch in den Fällen von posttraumatischer Pigmentierung konnte ich manchmal eine gewisse Atrophie nachweisen, die auf den der Verletzung folgenden entzündlichen Prozeß zu beziehen war. So erscheint

im Falle Abb. 19b und 20a die Krause vom Pupillargebiet beträchtlich abgerückt (vgl. die gesunde Iris des anderen Auges, Abb. 19a und 20b, vgl. auch Abb. 17) und die Krausenzacken sind in radiärer Richtung gestreckt. Dieses, soviel ich sehe, bis jetzt nicht beschriebene Symptom ist für entzündliche Irisatrophie charakteristisch.

Es sei ferner noch auf Abb. 8 verwiesen, welche die Pigmentbildung in einem mit Wahrscheinlichkeit entzündlich veränderten Bezirk wiedergibt, endlich auf die Heterochromie in dem oben mitgeteilten Falle von zirkulärem Ectropium des Pigmentblattes, in welchem Exsudatreste auf überstandene Entzündung hinweisen.

Wir sehen, daß in den meisten mitgeteilten Fällen umschriebene Pigmentwucherungen des Deckblattes, vor allem sog. *Naevusbildungen*, wesentlich zur Heterochromie beitragen. Hand in Hand geht damit eine mehr oder weniger gleichmäßige, diffuse Pigmentneubildung im oberflächlichen Blatte und anscheinend häufig eine diffuse gelbliche Verfärbung des gesamten mesodermalen Stromas. Die auf diese Art entstandene posttraumatische Pigmentierung unterscheidet sich in keiner Weise von derjenigen einer normalen Iris. Auch sie zeigt, daß vor allem dem oberflächlichen Deckblatte die Fähigkeit zur Pigmentbildung zukommt (s. o.).

Welches ist die Genese dieser erworbenen Pigmentierung? Es liegt nahe, als Ursache der Pigmentneubildung den Reiz des Traumas bzw. der sich anschließenden Entzündung anzunehmen. Eine *hämatogene* Entstehung könnte wohl nur für die diffuse Stromagelbfärbung in Betracht fallen. Daß die Naevi selber Blutderivate darstellen, ist deshalb unwahrscheinlich, weil sie sich von den Naevi eines gesunden Auges in keiner Weise unterscheiden. Sie stimmen mit ihnen nicht nur in Farbe, Form und Lage überein, sondern auch in der zierlichen, oft sternförmigen Gruppierung des Pigments. Vielleicht nicht zufällig ist, daß in allen 6 Beobachtungen die Schädigung Jahrzehnte zurückliegt und das kindliche oder doch jugendliche Alter betraf (das 5., 6., 12., 13., 16., 23. Lebensjahr). Wir stehen vor der merkwürdigen Tatsache, daß ein schweres Trauma, evtl. auch ein Entzündungsreiz, der das jugendliche Auge trifft, eine Pigmentierung des oberflächlichen Irisblattes hervorzurufen imstande ist, welche sich klinisch in keiner Weise von der durch Heredität bedingten Pigmentierung der normalen braunen Iris unterscheidet.

Differential-diagnostisch wird diese, soweit ich die Literatur übersehe, bis jetzt nicht beschriebene Heterochromie insofern praktische Bedeutung haben, als sie bei Perforationen zu Verwechselung mit xenogener Siderosis Anlaß geben könnte. Doch werden der Verlauf und die Beschränkung der Verfärbung auf die Iris, vor allem aber die Anordnung des Pigmentes, die Diagnose sichern helfen.

Radiärpigmentierung der Linsenvorderkapsel bei Iritis.

Bei frischer akuter Iritis sah ich, nachdem die Pupille dilatiert war, das abgelagerte Pigment in Punktform zu langen, dünnen, vollkommen geraden *Radiärzügen* und *-linien* geordnet.

So bei dem 55jähr. Js. Eintritt mit akuter rechtsseitiger Iritis ohne Präcipitate, beginnende hintere Synechien. Durch sukzessives Weiterwerden der Pupille läßt die Iris genau radiär geordnetes streifiges Pigment zurück. Letzteres setzt sich aus langgestreckten Pigmentfäden und Häufchen zusammen. Diese Radiärpigmentierung blieb nicht stationär. Nach 3 Wochen erschienen die einzelnen Pigmentherde amorph umgeformt zu Pünktchen, z. T. auch resorbiert. Eine Radiäranordnung war nicht mehr zu erkennen. Also Umgruppierung und Resorption innerhalb weniger Wochen, vielleicht unter dem Einfluß der energischen antiluetischen Kur, welche die Iritis rasch zur Ausheilung brachte. Morphologisch wurde ich an Pigmentzüge erinnert, die ich als Reste der Membrana capsulopupillaris beschrieben habe (dieses Arch. **107**, 211).

Die Erklärung für diese Anordnung ergibt sich aus dem normalen Bau der Iris. Wie besonders *E. Fuchs* (dieses Arch. **31**, 39. 1885) zeigte, ist das hintere Retinalblatt der Iris in Radiärfalten gelegt, und ich vermute daher als Ursache unseres Befundes die normale Radiärfaltung: Die radiären Pigmentpünktchen auf der Vorderkapsel stellen den Abklatsch der Radiärfirsten dar.

Die Bedeutung der Irisrückfläche für die Sonnenblumenform der Kupferkatarakt (Abb. 21—23).

Die schon von dem ersten Beobachter der Kupferkatarakt, *Ertl*, beschriebene und später immer wieder festgestellte Sonnenblumenform läßt sich mit anatomischen Struktureigentümlichkeiten der Linse nicht in Zusammenhang bringen. Wie wir nachweisen konnten (Klin. Monatsbl. f. Augenheilk. **66**, Febr. 1921), ist die typische Sonnenblumenform nichts weiter als eine lokale *Verdichtung* und *Verdeutlichung* der über die *gesamte* Rindenvorderfläche ausgebreiteten diffusen *Pünktchentrübung*, die von uns auf eine Veränderung des Kapselepithels bezogen worden ist.

Inzwischen hat *A. Jeß* (ibid. **68**, 433) in einer anatomischen Untersuchung zum erstenmal den interessanten Nachweis einer dünnen subkapsulären Kupferschicht geliefert, welche nach *Jeß* das Farbenschillern des vorderen Linsenspiegelbezirkes bei Kupferkatarakt zustande bringt. *Jeß* lehnt auf Grund dieses Befundes eine Beteiligung des Epithels an der Trübung ab.

Doch scheint mir diese letztere Frage aus folgenden Gründen noch nicht spruchreif. Auch im Epithel und zwischen den angrenzenden Fasern fand *Jeß* eine Kupfersalzimprägnation, die allerdings am fixierten (ungefärbten) Präparat nicht nachweisbar war. Dies beweist jedoch nicht, daß sie auch intra vitam unsichtbar ist. Die Pünktchen, welche

die Rosettentrübung zusammensetzen, entsprechen in Dichte und Größenordnung etwa denjenigen bei Siderosis, so daß es naheliegt, eine Identität des Substrates für beide Fälle anzunehmen. Das Substrat der subkapsulären Pünktchen kann aber bei der Siderosis, wie neuestens auch *E. Hertel* betont (Arch. f. Augenheilk. **91**, 147. 1922), nur das Epithel sein, das anatomisch eine besonders lebhafte Eisenimprägnation zeigt. Wiewohl bei der Siderosis auch die angrenzenden Fasern mitbeteiligt sind, sehen wir klinisch lediglich die Punkttrübung, eine Tatsache, von der wir uns kürzlich wieder in einer neuen Beobachtung von Siderosis überzeugten (Ki. D., 24jähr., Siderosis in lip. $1^1/_2$ Jahre nach Perf. bulbi sin. Enucleation 21 Monate nach Perf. Über den histologischen Befund werde ich an anderer Stelle berichten.)

Nicht übersehen dürfen wir ferner, daß bei Kupferkatarakt das Farbenschillern des *hinteren* Spiegelbezirks mindestens ebenso lebhaft ist wie das des vorderen. Und doch finden wir hier, auf der Linsenrückfläche, keine Spur Pünktchentrübung! Und *Jeß* konnte in seinem Falle unter der Hinterkapsel *keine* Kupferschicht nachweisen. Sollte aber ein und dasselbe auffällige Phänomen, das Farbenschillern, das eine Mal dasjenige unter der Hinterkapsel, das andere Mal das unter der Vorderkapsel, eine völlig verschiedene physikalische Grundlage haben? — Eine derartige Annahme wäre wohl sehr gezwungen. Betrachten wir die subkapsuläre Kupferschicht als die Ursache des Farbenschillerns, so müssen wir annehmen, daß sie im *Jeß*schen Falle durch die Präparation im Bereiche der Hinterkapsel verloren ging. Diese Annahme ist nicht unwahrscheinlich, wenn wir uns der relativen Dünne der Hinterkapsel und der (schon von früheren Autoren betonten) großen Löslichkeit der in Betracht kommenden Kupferverbindungen erinnern. *Jeß* neigt zu der Annahme, daß die aus Pünktchen zusammengesetzte graugrüne Rosettenkatarakt gleichzeitig das Substrat des Farbenschillerns sei. Meiner Ansicht nach sind aber beides zwei völlig verschiedene Phänomene, wie daraus hervorgeht, daß das Farbenschillern des hinteren Spiegelbezirks ohne Punkttrübung zustande kommt und wie auch aus dem Umstande folgt, daß dem physiologischen Farbenschillern der alternden Linse weder vorn noch hinten eine Trübung zugrunde liegt. Dementsprechend ist bei Einstellung des farbenschillernden vorderen Spiegelbezirks der Kupferlinse von der rosettenförmigen Trübung nichts zu sehen. Es ist vielmehr das Farbenschillern über die ganze Linsenvorderfläche gleichmäßig verbreitet.

Diese Überlegungen zeigen, daß trotz des wertvollen Fortschrittes, den die *Jeß*sche Beobachtung gebracht hat, die Frage des Substrates von Farbenschillern und Kupferkatarakt noch der Lösung harrt. Das eine darf wohl als sicher gelten, daß die anatomischen Substrate von Katarakt und Farbenschillern verschiedene sind, und als wahrscheinlich

möchte ich hinstellen, daß die subkapsuläre Katarakt einer Veränderung des Epithels, das Farbenschillern dagegen der von *Jeß* nachgewiesenen subkapsulären Schicht, die vielleicht zufolge der Präparation im Bereiche der Hinterkapsel verlorenging, ihre Entstehung verdankt[1]).

Und nun die *Sonnenblumenform* der Trübung. *Jeß* vermutet, daß der Ring und seine Ausläufer ihre Genese dem Umstande verdanken,

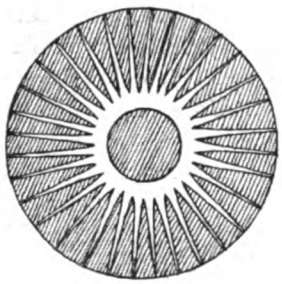

Abb. 21 a.

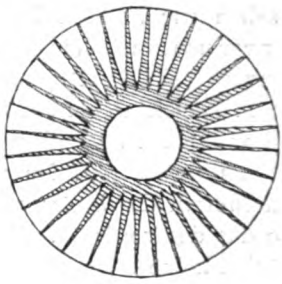

Abb. 21 b.

daß die der Linse aufliegende *Iris* der letzteren einen Schutz gewährt. Ich selber glaube das Umgekehrte annehmen zu sollen. *Gerade da, wo die Iris aufliegt, entsteht nach meiner Ansicht die Sonnenblumenfigur.* Gerade hier tritt nämlich die Verdichtung und Verdeutlichung der subkapsulären Punkttrübung auf. Bei der umgekehrten Annahme hätten wir gewissermaßen das Negativ der Sonnenblumenfigur zu erwarten: Eine intensiv getrübte axiale Scheibe, die der Pupille entspräche, müßte durch einen lichteren Ring, der dem „schützenden" Pupillensaum die Entstehung verdankte, von den peripheren radiären Trübungssektoren *getrennt* sein, welche letztere ihre Basis dann im Äquator hätten (Abb. 21 a). In Wirklichkeit ist das Gegenteil der Fall (vgl. Abb. 21 b): Die

Abb. 22.

[1]) *Jeß* verlegt die zuerst von *Knüsel* und Verf. beobachtete, auch von ihm gefundene Punktierung der Cornearückfläche nicht in das Endothel, sondern in die *Descemet*sche Membran. A priori kann aber die Imprägnierung des Endothels auch hier nicht ohne weiteres von der Hand gewiesen werden. Auch hier muß die anatomische Untersuchung Aufklärung bringen. Die Intaktheit des *Endothelspiegels* (die *Jeß* heranzieht, und die auch wir in unseren Fällen fanden) beweist in dieser Richtung nichts, denn der Spiegel gibt, wie wir bei seiner Beschreibung betonten (Atl. d. Splm. S. 20), nur über die optische Grenzfläche Aufschluß.

Kataraktfigur zeigt einen *Ring* (Abb. 21 b), der dem aufruhenden Pupillarteil der Iris entspricht und fingerartig gehen *von diesem Ring* die Rosettenstrahlen ab. In Abb. 22 gebe ich das Relief der Irisrückfläche eines 30jährigen wieder, wie es am Spaltlampenmikroskop erscheint: Man beachte den zuerst von *E. Fuchs* (1885) genauer beschriebenen, fein radiär gefalteten Pupillarteil, der der *Sphincterzone* angehört, und den sich peripher anschließenden Bezirk grober *Radiärfalten des Hinterblattes*. Diese Radiärfalten müssen mit ihren Firsten der Kapsel näher liegen als mit ihren Tälern (bzw. ihr *auf*liegen). Die Annäherung der Firsten an die Kapsel muß axialwärts größer und ausgedehnter sein als peripher, peripheriewärts muß sie sich mehr und mehr verlieren, entsprechend der Zunahme der Hinterkammertiefe. Bei der nicht völligen Kongruenz der Falten und bei dem Auftreten akzessorischer Faltenzüge[1]) wird man eine vollkommene Regelmäßigkeit nicht erwarten. Es resultiert also eine Figur, welche durchaus der vielstrahligen Sonnenblumenkatarakt entspricht, und wir können die letztere als einen *Effekt des Reliefs der Irishinterfläche betrachten.*

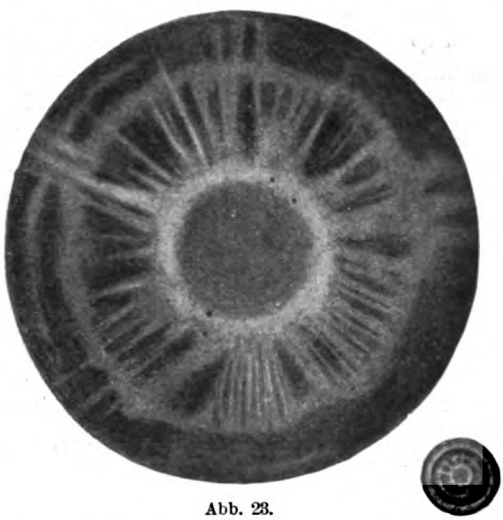

Abb. 23.

Bei dem 11jähr. Stö. mit Kupferkatarakt, über den ich Klin. Monatsbl. f. Augenheilk. **66**, 277. 1921 berichtete, sind die Rosettenstrahlen z. T. noch distinkt. Ich zählte in einem Quadranten bis zu 16 nach der Peripherie sich allmählich verjüngende Strahlen (s. Abb. 23). Im Falle der Abb. 22 sind in einem Quadranten bis zu 16 Radiärfalten des Retinalblattes zu sehen. Ähnliche Zahlen fand ich in einem zweiten, beliebig gewählten normalen Auge. Diese zahlenmäßige Übereinstimmung der Strahlen des Sonnenblumenstars mit den hinteren Radiärfirsten der Iris bildet eine weitere Stütze für die obige Hypothese.

In neuester Zeit (Klin. Monatsbl. f. Augenheilk. **68**, 527) hat *G. Lind-*

[1]) Über die mutmaßliche Bedeutung solcher (die Regelmäßigkeit des Reliefs gewissermaßen störenden, teils durch Längs-, teils durch Querfaltung bedingten) Bildungen für die Entstehung von Pupillarsaumverdoppelungen, Schleifenektropien, Flocculusbildungen usw. vgl. den Text zu Abb. 2 des ersten Abschnittes dieser Mitteilung (dieses Arch. **111**, 94).

berg eine interessante Mitteilung über die Initialstadien des *Naphthalinstars* gebracht, welche die hier geschilderten morphologischen Wechselbeziehungen dem Verständnisse näher zu bringen geeignet erscheint. *Lindberg* fand, daß der Sonnenblumenstar gerade da beginnt, wo die Iris der Linse aufliegt bzw. ihr sehr naheliegt, *dagegen im Bereiche von Kolobomen nicht eintritt.* Also die *Iris*, nicht das Kammerwasser, liefert in erster Linie die Giftstoffe, die den Star erzeugen. Wir können uns vielleicht vorstellen, daß letztere in der Gewebsflüssigkeit der Iris reichlicher enthalten sind als im Kammerwasser. Es ständen demnach die *Lindberg*schen Ergebnisse in bemerkenswerter Analogie zu den Erfahrungen bei Kupferstar.

Jeß teilt l. c. S. 439 eine Beobachtung mit, in der durch Atropinmydriasis die Strahlen nach und nach sich verloren und eine zweite, periphere, zur ersten konzentrische Kreistrübungszone sich bildete. Offenbar handelt es sich um etwas ähnliches in einem unserer Fälle (25jähr. Str., vgl. Bericht d. Ges. d. Schweiz. Augenärzte 1922).

3 Monate nach der Entfernung des Kupfersplitters ist in diesem Falle, dessen Pupille viele Wochen lang durch Atropin weit gehalten worden war, die Radiärstrahlung der Katarakt nicht mehr deutlich zu differenzieren. Die Trübung ist eine mehr gleichmäßige, diffuse geworden, offenbar dadurch, daß die Prädilektionsstellen wegfielen. Der ursprüngliche Ring ist noch unterscheidbar. Das vordere und hintere Farbenschillern blieben unverändert. Im Bereiche eines Koloboms, das (von anderer Seite) temporal oben angelegt wurde, sind Linsenäquator und Zonula erkennbar. Es läßt sich hier feststellen, daß die ca. 1 mm breite Randzone nach dem Äquator hin von Trübungspunkten fast völlig frei ist.

Aus unserer obigen Hypothese folgt die Möglichkeit, daß bei dauernder Mydriasis eine zweite Ringzone wird auftreten können, wie dies in der von *Jeß* mitgeteilten Beobachtung der Fall war.

Eine besonders kräftige derartige *zweite Ringzone* (ja sogar stellenweise eine dritte, Abb. 23, rechtes Auge, temporal) trat nun in der Tat zufolge langanhaltender Atropinmydriasis bei dem mehrfach erwähnten 11jähr. Stö. im Laufe des letzten Jahres auf. Abb. 23 gibt diese zweite und dritte Ringzone, die erst bei maximaler Mydriasis zum Vorschein kommt und die offenbar dem der Linse aufliegenden Pupillarteil der mydriatischen Iris entspricht, so wieder, wie sie am 10. X. 1922, 29 Monate nach der Verletzung, aussah. (Der Splitter befindet sich immer noch im Auge.) Auch diese Beobachtung darf wohl im Sinne der obigen Hypothese gedeutet werden.

Venöse Irisstauung im Glaukomanfall (Abb. 24—25).

1. Bei dem 60jähr. Dr. jur. G. ist das rechte Auge unter eifriger Pilocarpin-Eserinbehandlung im Laufe von 4 Jahren an Glaucoma simplex erblindet. Das Gesichtsfeld zerfiel sukzessive und die behandelnden Ärzte konnten sich zu keinem operativen Eingriff mehr entschließen. (Am anderen Auge, mit bis zum Fixationspunkt reichendem nasalen Defekt, führte ich zunächst erfolglos die Sklerotomie,

dann vor $2^1/_2$ Jahren mit Dauererfolg die Trepanation aus. Seither Gesichtsfeld unverändert erhalten. Tension 16—17 mm Hg Schiötz.) Am rechten Auge mit Glaucoma absolutum, das intakten Pupillarpigmentsaum und noch keine Spur von seniler Pigmentverstreuung oder -abwanderung aufweist, erfolgte vor einem

Abb. 24.

Jahre trotz Pilocarpin-Eserinbehandlung ein akuter Glaukomanfall. 2 Tage nach dem Anfall ergab das Tonometer 60 mm Hg Schiötz, und die vorher normale braune Iris zeigte makroskopisch rötliche Flecken, *die bisher gefehlt hatten* und die

Abb. 25 a.

Abb. 25 b.

an verwaschene Blutungen erinnerten, sich aber am Spaltlampenmikroskop als Herde von varikösen Venen und als Konvolute von solchen erwiesen (Abb. 24). Diese Gefäßerweiterungen sind am zahlreichsten circumpupillär, wo sie ausgedehnte, z. T. radiär auslaufende Gruppen und Herde bilden, die in einer und derselben

Ebene liegen. *Peripher der Krause ist kein einziges erweitertes Gefäß nachweisbar.* Der Pupillarpigmentsaum ist intakt (Pupillenweite 3 mm).

2. In welchem Grade Irisvenen durch Glaukom schließlich ektasiert werden können, veranschaulicht Abb. 25a, welche den oberen ektropionierten Irisrand des rechten Auges des 11jähr. M. L. mit offenbar seit Jahren bestehendem Glaukom, Ectropium uveae acquisitum und Hyphaema der Vorderkammer darstellt. Die wurstig ektasierte, über dem die Vorderkammer fast ausfüllenden Hyphaema *H* hinziehende Vene *V* reduzierte sich nach der Bulbusentlastung mittels Kammerpunktion auf den relativ dünnen Strang *V'* der Abb. 25b. Unter der Blutung kommt die zeltartig inserierende alte Exsudatmembran *Z* zu Vorschein (Perforatio bulbi vor 10 Jahren).

Der erste der mitgeteilten Fälle lehrt uns, daß bei fortgeschrittenem Glaucoma simplex ein mäßiger Glaukomanfall von wenigen Tagen genügt, zahlreiche Venen einer bisher scheinbar völlig normalen Iris varikös zu erweitern. Dabei wurde anscheinend nur der im Sphinctergebiet liegende Plexus betroffen.

Der zweite Fall veranschaulicht die extreme Ausprägung derartiger Varicen im Spätstadium des Glaukoms. Daß die Gefäßwandungen auch jetzt noch über eine beträchtliche Elastizität verfügen, veranschaulicht ein Vergleich der Abb. 25a (Venen vor der Entlastung) und Abb. 25b (Venen nach der Entlastung).

Das Vorderkammerbild bei Spätinfektion nach Elliotscher Trepanation (Abb. 26a—d).

Bei dem 63jähr. Landwirt Di. Joh. wurde Ende 1919 die *Elliot*sche Trepanation des rechten Auges vorgenommen, unmittelbar nach Abheilung einer mit Glaucoma subacutum komplizierten Hypopyonkeratitis. Eine vorausgegangene Iridektomie hatte den Druck nicht herabgesetzt. Behandlung der Hypopyonkeratitis mit Zinkjontophorese und Optochin, tägliche Tränenkanaldurchspülung. Heilung mit unbedeutender Hornhautnarbe. Im Bindehautsack während der Keratitis und auch später wieder Pneumokokken. Die Trepanation, ausgeführt mit meinem elektromotorischen Trepan, verlief glatt. Beiderseits cystoide Vernarbung. R. S. = $^6/_{24}$ + Cyl. 4,5 Axe 110°, L. S. = $^1/_2$ Glbn.

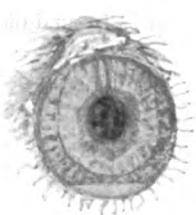

Abb. 26a.

Einige Wochen später *Elliot*sche Trepanation auch des zweiten (linken) Auges wegen unkompliziertem Glaucoma chronicum. Reizloser Verlauf. Hypotonie. Zu Hause tropfte Pat. täglich prophylaktisch Pilocarpin ein. Am 31. März 1921 Nebligsehen, Entzündung und Fremdkörpergefühl links. Am 1. April 1921 erscheint Pat. mit Visus links = $^1/_{200}$, Pupillarexsudat, 2 mm hohem graugelben Hypopyon (Abb. 26a). Filtrationscyste weiß getrübt, Trepanloch nicht sichtbar, Umgebung der Cyste intensiv injiziert. Ophth.: Rotes Licht erhältlich. Pupille mittelweit. Tension anscheinend normal. Hornhautvorderfläche intakt.

Am *Spaltlampenmikroskop* erkennt man eine pilzförmige aus der Pupille tretende graugelbliche, durchsichtige Exsudatmasse (Abb. 26a), welche in der Vorderkammer bis gegen die Peripherie sich ausbreitet und dort kreisförmige Begrenzung zeigt, oben bis gegen den Kammerwinkel, sonst ringsum nur etwas über die Krause hinausreichend (s. in Abb. 26a die feine fast regelmäßige Kreislinie,

die das Exsudat äquatorial, jenseits der Krause, begrenzt). Unten erreicht dieses Exsudat das Hypopyon keineswegs.

Das schmale Büschel (Abb. 26b, 24fache Linearvergrößerung) läßt erkennen, daß das Kammerwasserexsudat *nicht etwa allmählich in das Kammerwasser übergeht, sondern vollkommen scharf gegen letzteres abgegrenzt ist* (Abb. 26b, G = Grenzstreifen des Exsudates *E* gegen das klare, nur einzelne Pünktchen aufweisende Kammerwasser *J*, das ein lichtleeres Intervall zwischen Cornearückfläche und Exsudat bildet). Das Exsudat ist, wie Abb. 26b lehrt, eine Ansammlung von gelblich-weißlichen Pünktchen (wahrscheinlich Leukocyten), die durch ein nicht sichtbares (offenbar fibrinöses) Substrat zusammengehalten werden. Die vordere Grenze *G* dieses Exsudates verläuft ziemlich genau parallel der hinteren Hornhautwand, und zwar ist die Distanz von letzterer etwa gleich der Hornhautdicke (Abb. 26b). Die *Hornhautrückfläche* ist mit feinen (in der Figur nicht dargestellten) weißen Pünktchen ziemlich dicht besetzt. Im Hornhautparenchym einzelne dunkle, zur Oberfläche mehr oder weniger parallele Spalten (Abb. 26b). (Mittels gewöhnlicher Methoden hat man den Eindruck eines diffusen Pupillarexsudates. Von der geschilderten Abgrenzung desselben gegen das Kammerwasser ist nichts zu sehen.)

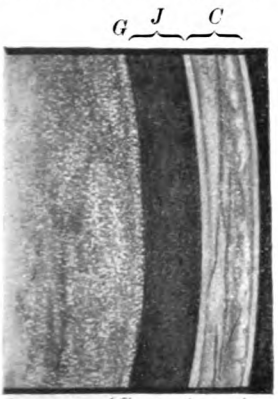

Abb. 26b.

Abb. 26c.


Abb. 26d.

Unter stündlicher Optochin-Pilocarpinapplikation und Zincum sulfuricum-Kompressen sowie Tränenkanaldurchspülung trat rasch Besserung ein. *Hierbei verkleinerte sich das Exsudat konzentrisch*, und 19 Stunden nach Aufnahme von Abb. 25a und b hatte es die in Abb. 25c zu sehende Größe, d. h. es nahm nur noch die Pupille und ihre nächste Umgebung ein. Wie Abb. 26c zeigt, hängt es sackförmig aus der Pupille, den oberen inneren Pupillarteil bereits freilassend. Der optische Schnitt (Abb. 26d, schwache Vergr.) ergibt nun ein viel dickeres lucides Intervall. Während es vor 19 Stunden etwa Hornhautdicke hatte (Abb. 26b), übertrifft es nun die letztere um das $3^1/_2$fache. Des weiteren ist die Dichte des Exsudats nicht mehr ein gleichmäßige, sondern es bestehen, wie Abb. 26d zeigt, rundliche, ziemlich scharf begrenzte Aufhellungszonen. Die dichteste Partie setzt sich noch in die Pupille hinein fort. Das Hypopyon ist kleiner geworden. Am 3. IV., 3 Tage nach Beginn der Entzündung, Hypopyon verschwunden, Vorderkammer klar, tief. 4. IV. Filtrationscyste wesentlich klarer, Trepanloch wieder sichtbar. Am 9. IV. Filtrationscyste nur noch in den Randpartien weißlich, sonst klar. Am 18. IV. L. S. = $^6/_{12}$ (wie vor der Infektion).

Es trat somit Infektion des Bulbusinnern, offenbar durch Pneumokokkeninvasion, an einem glaukomtrepanierten Auge mit Filtrationscyste $1^1/_4$ Jahr nach der Trepanation auf. (Das andere Auge desselben Patienten hatte schon vor der Trepanation eine Hypopyonkeratitis

durch Pneumokokkeninfektion durchgemacht. Patient ist Pneumokokkenträger, Tränenkanäle durchgängig.)

Diese Infektion ging auf energische Optochin-Zinkbehandlung prompt zurück, trotzdem sie bereits zu Hypopyon und Pupillarexsudat geführt hatte.

Es scheint, daß die Infektion nicht nur die vordere, sondern auch die *hintere Kammer* betraf. Eine periphere Iridektomie besteht zwar nicht, doch mündet das $1^1/_2$-mm-Trepanloch gleichzeitig in beide Kammern. Die Infektion der Hinterkammer wird dadurch wahrscheinlich, daß das pilzförmig in der Vorderkammer sich ausbreitende Exsudat *aus der Pupille hervorzuquellen scheint.* Auch bei der Rückbildung war erkennbar, daß das Exsudat seine Basis in der Pupille hatte.

Höchst beachtenswert und bisher nicht bekannt ist seine scharfe Abgrenzung gegen das Kammerwasser. Nicht eine diffuse Vorderkammerinfiltration liegt vor uns, wie wir eine solche bei chronischen oder subakuten Prozessen (Iridocyclitis chronica, sympathica) stets finden, sondern es erscheint ein scharf umschriebener Teil der Vorderkammer vom Prozeß ergriffen.

Gelangen Eiterkörperchen in das Kammerwasser, so senken sie sich als Hypopyon, ohne zu zirkulieren. In diesen wie in anderen Fällen von Hypopyon gewann ich den Eindruck, *daß den polynucleären Leukocyten ganz allgemein ein höheres spezifisches Gewicht zukommt als den mononucleären*, welche leichter suspendiert bleiben. Vielleicht hängt dieses größere spezifische Gewicht mit der Größe oder Zusammensetzung des Kernes zusammen.

Iris eines Albino (Abb. 27).

Die albinotische 8jähr. Else M. mit weißen Haaren, rotleuchtender Iris und Pupillen, fehlender gelber Maculazone und lebhaftem Nystagmus (R. S. und L. S. = $^1/_6$ sph. + 1 + cyl. 3,5 Achsen symmetrisch schräg horizontal) bietet im Linsenlicht der Spaltlampe (pupillare Durchleuchtung) das Bild der Abb. 27. Temporal scheinen die Ciliarfortsätze lebhaft durch. Auf Akkommodationsimpuls ändern sie ihre Länge anscheinend nicht. Ein auffallend gelblicher Pupillarpigmentsaum ist vorhanden. Temporal der Krause liegt im focalen Licht das gelblichbräunliche *retinale Blatt* zwischen dünnem Stroma frei zutage. Die dunklen Radiärlinien im durchscheinenden Bezirk (Abb. 27, Bezirk bei *C*) im Anschluß an die Ciliarfortsätze rühren wohl von den physiologischen Falten des retinalen Irispigmentblattes her. Diese Falten treten *axial der Krause* (bei *R*) im durchfallenden Licht nur bei weiter Pupille und dann als dunkle dichtstehende Radiärlinien *R* aus roter Umgebung hervor. Verengert sich dagegen die Pupille, so stehen diese Linien derart dicht, daß sie einzeln nicht

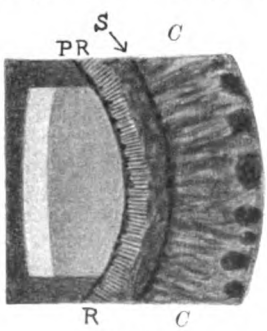

Abb. 27.

mehr auseinanderzuhalten sind. Es bietet dementsprechend die Durchleuchtung bei Mydriasis (Abb. 27) ein ganz anderes Bild als bei mittlerer Weite oder bei Miosis.

Auffällig und ebenfalls noch nicht beschrieben ist eine scharf konturierte schwarze konzentrische Bogenlinie, welche im durchleuchteten Bezirk zirkulär um die ganze Iris zu verfolgen ist (die schwarze Linie, Richtung *S* in Abb. 26). Sie liegt im abgebildeten Falle etwa in der Mitte zwischen Ciliarkörper und Pupillenrand und stellt eine vollkommen scharf begrenzte, drahtähnliche, schwarze Linie dar.

Es handelt sich hier nicht um einen Gewebsschatten, wie man anzunehmen geneigt sein könnte, sondern um ein optisches Phänomen. Ich fand nämlich dieselbe Linie auch in einem Falle von fortgeschrittener Depigmentierung der Iris zufolge chronischer Iridocyclitis (44jähr. Br. Ad., rechtes Auge). Hier lag die Linie etwas näher dem Limbus. Ich konnte hier mit Sicherheit feststellen (was zufolge des Nystagmus beim Albino weniger leicht möglich ist), daß die schwarze Linie ihren Ort mit der Einfallsrichtung des Lichtes ändert. Steht die Lampe temporal, so ist die Distanz der Linie vom Limbus im Bereiche der nasalen Irispartie wesentlich größer (etwa doppelt so groß) als im Bereich der temporalen Iris. Bei nasaler Lampenstellung ist dagegen das Umgekehrte der Fall. Damit ist erwiesen, daß die Linie ihr anatomisches Substrat nicht in der Iris haben kann. Am nächsten liegt es, die Linie als einen durch optische Wirkung der Linse zustande kommenden „Schattenstreifen" aufzufassen. In der Tat gelang es mir, eine ähnliche Linie künstlich hervorzurufen, wenn ich eine Mattscheibe vor eine passende Glaslinse brachte und letztere mit der Spaltlampe belichtete. Die Schattenlinie entspricht hier einer äquatorial gelegenen Linsenzone, welche kein Licht in der Richtung der Mattscheibe wirft. [Die Mattscheibe kann man durch weißes Seidenpapier ersetzen, mit dem man die Linse (z. B. eine Biconvexlinse von 20 D) ringsum einwickelt. Das Spaltbüschel falle etwas exzentrisch (z. B. rechts) und schräg auf die Linsenvorderfläche. Es leuchtet nun ein kreisförmig begrenzter, axialer Bezirk auf. Nun lasse man das Büschel noch etwas mehr peripher eintreten, unter leichter Vermehrung der Schrägstellung. Jetzt leuchtet auch eine periphere Partie auf (und zwar die gegenüberliegende, also linke Seite der Linsenvorderfläche). Es ist nun leicht, eine Stellung zu finden, in der die beiden leuchtenden Zonen durch eine scharfe Schattenkreislinie, die konzentrisch zum Äquator liegt, voneinander getrennt sind.]

Es lehrt der vorliegende Fall, daß auch bei ausgesprochenem Albinismus das Spaltlampenmikroskop Pigment im retinalen Blatte der Iris teils unmittelbar (Pupillarpigmentsaum, Lücken im Stroma), teils mittelbar (dunkle Radiärstreifen) erkennen läßt. Die Faltungen des

Pigmentblattes werden als dunkle Radiärstreifen sichtbar. Es tritt ferner eine konzentrische scharf umschriebene Schattenlinie auf, die ein Reflexions-Brechungs-Phänomen, herrührend von der Linse, darstellt. Durch die normale Iris ist dieses Phänomen verdeckt, durch die durchscheinende dagegen wird es, wie von einem Schirm, aufgefangen.

Über die feine Gewebsstruktur des Glioms der Netzhaut.

Von

Dr. **F. Muñoz Urra** †.

(Lab. inv. biol.) Toledo, Spanien.

Mit 11 Textabbildungen.

Durch Zufall ist es uns geglückt, einen lang gehegten Wunsch zu verwirklichen, nämlich einen Fall von Netzhautgliom mit den neuesten histologischen Hilfsmitteln zu untersuchen.

Das Präparat wurde uns zuvorkommenderweise von Dr. *Rivas Valero* aus Sevilla überlassen, der die Enukleation ausführte und uns den Bulbus in 10% Formol zuschickte, in welchem er ungefähr 10 Tage lag. Als das Auge in unsere Hände gelangte, wurde es sofort in Brom-Formol nach *R. Cajal* gelegt. Einige Tage später wurden dann von der hinteren Augenhälfte Gefrierschnitte angefertigt. Bei Behandlung der Schnitte nach dem Verfahren von *Achúcarro* (Tanin-Silbermethode) und *Rio Hortega* (ammoniakalische Silberkarbonatlösung) und darauf folgende Imprägnation mit Goldsalzen erhielt man ausgezeichnete Schnitte des ganzen Glioms und der hinteren Bulbushälfte.

Bekanntlich sind heute diese Verfahren die geeignetsten und sichersten zum Studium der Glia fibrosa. Mit dem Sublimat-Goldverfahren von *Cajal* hatten wir wegen der oft mangelhaften Fixierung keinen Erfolg. Nach dem Golgi-Verfahren erzielten wir ausgezeichnete, sehr schön gefärbte Präparate mit Astrocyten.

Die Arbeiten, welche zur Klärung der Entstehung und des Baues des Glioms unternommen wurden, sind äußerst zahlreich. Die Untersuchungen von *Gama Pinto*, *Sourdille*, *Greeff*, *Hertel*, *Storch*, *Cirincione*, *Lagrange*, *Scaffidi*, *Parisotti*, *Tornatola*, *Poncet* u. a. haben nur dazu geführt, mehr oder weniger richtige Theorien aufzustellen und mehr oder weniger wahrscheinliche Vorgänge für das Zustandekommen und die Entwicklung des Glioms zu erörtern. Besondere Erwähnung jedoch verdient eine ausführliche Arbeit unseres Landsmannes *Ascunce* aus dem Jahr 1905. Darin bestätigte er die Angaben *Greeffs* mit Hilfe des *Golgi*schen Verfahrens. Er wies neue Wege und stellte Behauptungen auf, die endlich mit Hilfe besonderer, für die Darstellung des Neurogliagewebes geeigneter und zuverlässiger Methoden ihre Bestätigung fanden. In der Arbeit *Ascunces* wurden zwei Gliome nach den Verfahren von *Golgi-Cajal*, *Nissl*, *Azoulay*, *Weigert* u. a. untersucht, und *Ascunce* kommt zu dem Schluß, daß das typische Gliom ausschließlich Wucherungsformen der Glia darstelle.

Jene Arbeit enthält jedoch einige falsche Schlüsse, welche sicherlich unter dem Einfluß der Persönlichkeit *Greeffs* gemacht wurden.

Es wird nämlich behauptet, daß gewisse, auf Grund des *Golgi*schen Verfahrens entdeckte Körperchen den in voller Entwicklung und Tätigkeit sich befindenden bipolaren amacrinen Ganglienzellen angehören. Wir werden später sehen, was uns die neuen Befunde über diesen Punkt lehren; zunächst genügt es festzustellen, daß die Arbeiten *Greeffs* und *Ascunces* die gründlichsten über die feine Struktur des Glioms waren und geblieben sind.

Einem glücklichen Zufall verdanken wir nun selten schöne Färbungen eines Glioms, und dieser Umstand veranlaßt uns zu vorliegender Arbeit. Obgleich die Untersuchungen noch nicht abgeschlossen sind und noch manche auszufüllende Lücken aufweisen, glaubten wir dennoch in Anbetracht der gefundenen außerordentlich wichtigen Tatsachen unsere Befunde veröffentlichen zu müssen, um eine Nachprüfung und Bestätigung zu ermöglichen.

Als Beweis für die außerordentliche Schönheit und Klarheit unserer Präparate dienen die beiliegenden Mikrophotographien und Zeichnungen, welche mit größter Sorgfalt angefertigt wurden.

Aus der Untersuchung unserer nach obigen Verfahren behandelten Schnitte kann man den Schluß ziehen, daß das Gliom außerordentlich schnell wächst und daß es verschiedene Entwicklungsstadien bis zum Endstadium mit Astrocyten durchläuft. Daher kann man das Endstadium mit den sternförmigen Zellen nur in bestimmten zentralen Partien der Geschwulst beobachten, und auch nicht immer unter denselben Bedingungen. Die Untersuchung der sagittalen Schnitte zeigt, daß die peripheren Partien auf der jüngsten Entwicklungsstufe stehen, noch vollständig embryonalen Charakter aufweisen und häufig von neugebildeten primitiven Capillaren umsponnen werden. So bleibt der zentrale Teil, wo wir am leichtesten typische und gut ausgebildete Astrocyten finden, immer eingeschlossen und entwickelt sich entsprechend der endgültigen Ausbildung der Gefäße. Um die erhaltenen Bilder ausführlich zu beschreiben, können wir das Gewebe in 3 Zonen, eine äußere, mittlere und innere teilen, wobei wir diese Teilung nicht mathematisch aufgefaßt wissen wollen, sondern nur zur Erleichterung der Beschreibung.

1. Aufbau der Peripherie: Das Wachstum des Glioms findet ausschließlich in den Randteilen statt, wo man nach Behandlung der Schnitte nach irgendeiner Methode Zellen mit wenig Cytoplasma, großen Kernen und äußerst zahlreichen Mitosen findet. Die Mitosen sind immer nur einfach, jedoch in fast erdrückender Anzahl vorhanden. Jedes Gesichtsfeld weist sehr zahlreiche Kernteilungsfiguren auf. Die Silberimprägnationsmethoden zeigen, daß die Kerne argentophile, gut entwickelte und in verschiedenen Anordnungen stehende Körperchen, ihrer Entwicklungsstufe entsprechend, aufweisen. Die Färbungen des

Cytoplasmas mit Anilinfarben oder mit Silberlösungen zeigen an manchen Stellen, daß das spärliche Cytoplasma, welches den Kern umgibt, ungefähr birnenförmig oder lanzettförmig ist. Es fehlen jedoch nicht auch völlig runde Protoplasmaformen (s. Abb. 1).

Wir können sagen: in dieser Phase kommen nur ungemein viel Teilungs- und Fortpflanzungsformen vor, ohne pathologische Zellformen oder Leukocyten. Die bestgefärbten Schnitte haben uns keinerlei Anhaltspunkte für das Vorhandensein einer Zwischensubstanz gegeben, mit Ausnahme kleiner perivasculärer Scheiden und solcher Fibrillen, die wenig sichtbar und schwer genauer zu bestimmen sind. Im allgemeinen kann man sagen, daß das erste Stadium einem glioiden, völlig frei wuchernden Gewebe gleicht, welches sich in Gruppen ausbreitet und kleine Kolonien aussäen kann, indem es mitunter die feine Hülle durchbricht, welche die Geschwulst umschließt.

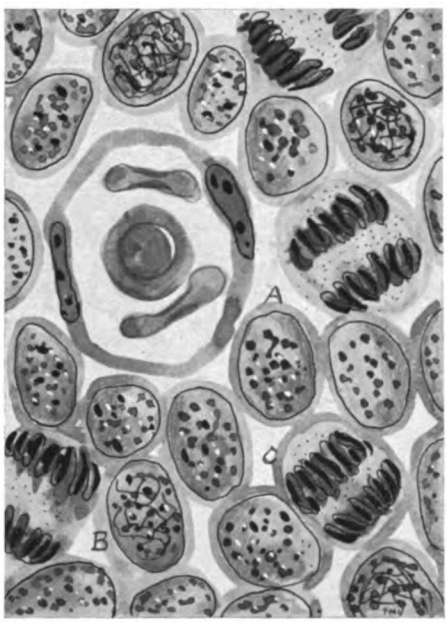

Abb. 1. Netzhautgliom. Randzone (Vergr. 1000 fach). Kernteilungsfiguren. $AgCO_3$. *A* = normale Kerne; *B* = Kerne mit Chromatinfäden; *C* = Mitosen.

Aus diesem Grunde ist das Auftreten der Blut- und Lymphcapillaren, welche zwischen den außerordentlich zahlreichen, in voller Fortpflanzung befindlichen Kernen erscheinen, am interessantesten. Bezüglich der Blutcapillaren, welche wegen ihrer Struktur und wegen ihres Aufweisens von Blutkörperchen in ihrem Inneren leicht zu identifizieren sind, besteht nicht der geringste Zweifel, daß man es mit einer besonderen Proliferation der in den äußeren Schichten der Netzhaut vorhandenen normalen Gefäße zu tun hat. Beim Gliom sind die geschlängelten und eingebuchteten Gefäßformen häufig, ebenso eine schnelle Entartung der Wände, welche hyalinisieren und sich nach und nach abflachen. Diese noch nicht genügend geklärten Gefäßdegenerationen kommen in den mittleren und zentralen Partien vor, wo sich in vorgerückten Stadien das Gefäßlumen erweitert und einen kolloidähnlichen Inhalt aufweist, in dem stark entartete und schwer erkennbare Erythrocyten liegen.

Davon gänzlich verschieden ist das Auftreten gewisser äußerst feiner Röhrchen (bis zu 8 μ und weniger), welche mit einem feinen Endothel versehen, in voller Entwicklung sich befindenden Lymphgefäßen und Capillaren gleichen. Ihr Ursprung ist bis heute sehr zweifelhaft, da ja in der Netzhaut außer den bekannten Lücken und perivasculären Räumen (*His* und *Schwalbe*) keine echten Lymphgefäße vorkommen. Obgleich die Herkunft dieses Systems noch nicht bekannt ist, so müssen wir wenigstens feststellen, daß diese Röhrchen ebenso oder noch zahlreicher sind als die Blutgefäße, und daß sie hauptsächlich in den peripheren Abschnitten des Tumors vorkommen.

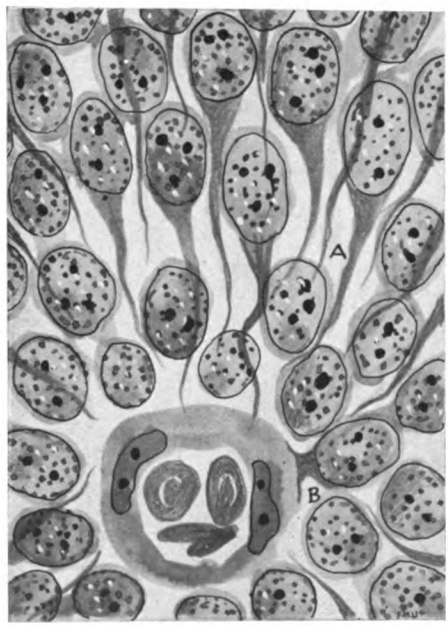

Abb. 2. Netzhautgliom. Mittlere Zone (Vergr. 1000 fach). $AgCO_3$. *A* = Gliocyt mit langen Füßchen; *B* = Gliocyt mit kurzem, einer Capillare anliegendem Füßchen.

Das Auftreten der Gefäße hat die Weiterentwicklung und die Vermehrung der benachbarten Zellen zur Folge. Wir müssen aber bemerken, daß diese Zellvermehrung nach Auftreten der Capillaren immer sehr spärlich ist und daß es den Anschein hat, als ob die glioiden Elemente nunmehr in ihrer überstürzten Fortpflanzung aufhörten und danach strebten, sich bis zum Erreichen des Endstadiums zu entwikkeln. Die gut ausgefallenen Färbungen zeigen die feine Struktur der Capillaren und ihr Vorrücken zu der vorher erwähnten Zellmasse. Gleichzeitig beobachtet man die erwähnte perivasculäre Verdichtung und die Abnahme der Kernteilungsprozesse. Es steht also der Behauptung nichts im Wege, zu sagen, daß das lebhafteste Wachstum zweifellos darin besteht, Gewebe von glioidem Typ zu bilden, wobei es auch schnell zur Capillarneubildung kommt. Selbst mit den besten Färbungen haben wir in unserem Falle nicht das Glück gehabt, wichtige cytologische Details in diesen ersten Entwicklungsphasen zu finden und ohne Zweifel nirgends eine Spur von *Weigert*schen Fibrillen.

Aufbau der mittleren Partien: Die mittleren Partien entsprechen mehr zentralgelegenen Teilen der Geschwulst. Man kann annehmen, daß sie

ihre Entwicklung mit dem Auftreten der den Tumor ernährenden Gefäße beginnen. Unsere vorliegende Arbeit hat zur vollkommenen Klärung der Entwicklung der Neuroglia von fibrösem Typ geführt, und sie zeigt, wieweit man mit den modernen histologischen Methoden den bis heute zweifelhaften Prozeß des Glioms aufklären kann.

Bei richtiger Färbung beobachtet man mit außerordentlicher Häufigkeit eine wichtige und in allen unseren Präparaten gleich deutlich hervortretende Tatsache. Wenn ein Gefäß quer getroffen ist (s. Abb. 2) bemerkt man, daß viele der Zellen in nächster Umgebung der Gefäße ein birnenförmiges granuliertes Cytoplasma aufweisen (*A*), welches sich gegen den Rand des Gefäßes richtet, um mit ihm in feste Verbindung zu gelangen. Bei anderen etwas entfernten Zellen zeichnen und färben die Silbersalze ganz deutlich einen kräftigen Zellfortsatz, welcher sich allmählich verjüngt und in einer feinen Spitze endigt. Befindet sich diese Spitze in der Nähe einer Capillare, so verdickt sie sich und bildet sich so zu dem zukünftigen Saugapparat aus, der von *Cajal* bei Embryonen und jungen Tieren so eingehend beschrieben und später von *Achúcarro* in der Glia des Gehirns so sorgfältig studiert wurde. Es kommen aber auch noch andere Zellen vor, welche noch näher an der Capillare gelegen, mit Hilfe eines kurzen, aber außerordentlich kräftigen Füßchens in direkte Verbindung mit der Capillare treten (*B*).

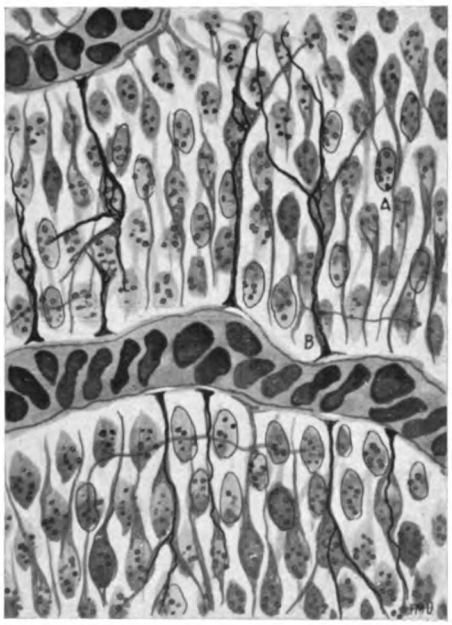

Abb. 3. Netzhautgliom. Mittlere Zone (Vergr. 800 fach). $AgCO_3$. *A* = Gliocyt ohne Fibrillen ; *B* = Gliocyt mit *Weigert*schen Fibrillen.

Diese Phase der ersten Differenzierung bis zum vollentwickelten Typus ist höchst merkwürdig und beweist durchaus die gliöse Natur der Geschwulst und ihre der embryonalen Stufe der Glia folgende Entwicklung. Ist ein Gefäß längs getroffen (s. Abb. 3), so erhält man ebenfalls ein sehr interessantes Bild. Man sieht alle Glioblasten in wohlgeordneter Linie fast auf derselben Entwicklungsstufe, einige mit ihren Füßchen in vollständigem Kontakt mit dem Gefäßendothel. Man muß sagen, daß in diesen Abschnitten die vorher so zahlreichen Kern-

teilungsfiguren schwieriger zu finden sind, und es hat den Anschein, als ob die Zellen, wenn sie einmal diese erste Differenzierung erreicht haben, sich nur langsam vermehren können. Tatsächlich konnten wir auch bei den Glioblasten, welche bereits die Saugfüßchen ausgebildet hatten, keine Mitosen auffinden.

Was nun die Anziehungskraft anbetrifft, welche von dem Gefäßendothel oder von aus den Gefäßen filtrierten Stoffen auf die genannten Zellen ausgelöst wird, so muß dieselbe höchst wirksam sein, um mit solcher Leichtigkeit die Entwicklung solch langer Füßchen zu erzeugen und zu bewirken, daß andere derartige Fäden Hindernisse umgehen und zu diesem Zwecke von der geraden Richtung abweichen. Diese Tatsache ist ebenfalls von *Cajal* in seiner Embryologie der Glia beschrieben worden; sie entspricht im allgemeinen den bei der Begegnung der Neuroblasten mit chemotaktischen Substanzen auftretenden Vorgängen.

Abb. 4. Netzhautgliom. Zentrale Zone (Vergr. 1000fach). $AgCO_3$. *A* = Astrocyt mit langem Füßchen; *B* = Astrocyt mit kräftigem Füßchen; *C* = Astrocyt mit sehr dickem Füßchen und perivasculären Fäserchen; *D* = perivasculärer Astrocyt.

Aufbau der zentralen Partien: Sie bilden die kontinuierliche Fortsetzung der vorhergehenden Bilder bis zur vollständigen Ausbildung von Astrocyten. Das Interessanteste in der Entwicklung der Glia nach der Insertion der Saugfüßchen an den Capillaren ist die außerordentlich rasche Differenzierung des Cytoplasmas, die Ausbildung von charakteristischen *Weigert*schen Fibrillen, von Astrocyten und von weißer Substanz. Diese Differenzierung beginnt immer (wenigstens in unserem Falle) in den Saugfüßchen, wo plötzlich 2 oder 3 Fibrillen auftreten, welche stark imprägniert sind und sich sehr deutlich von dem übrigen Teil der Astrocyten abheben. Diese Fibrillen umgeben den Kern und setzen sich in irgendeine der sternförmigen Verlängerungen des Zellleibes fort. An der Berührungsstelle mit dem Gefäß scheinen die Fibrillen sich in eine Garbe feinster Fäserchen aufzusplittern, welche kleine, schlecht zu begrenzende und zu beob-

achtende Verästelungen bilden, da hier die Imprägnation immer einen gewissen granulären Charakter aufweist (s. Abb. 4). Entsprechend dem zunehmenden Alter verwandelt sich die Zelle in einen Gliocyten, durchsetzt mit kräftig imprägnierten *Weigert*schen Fibrillen von sehr schönem und charakteristischem Aussehen. Zwischen diesen Astrocyten gibt es solche, welche zur sog. Gefäßneuroglia gehören, d. h. Elemente,

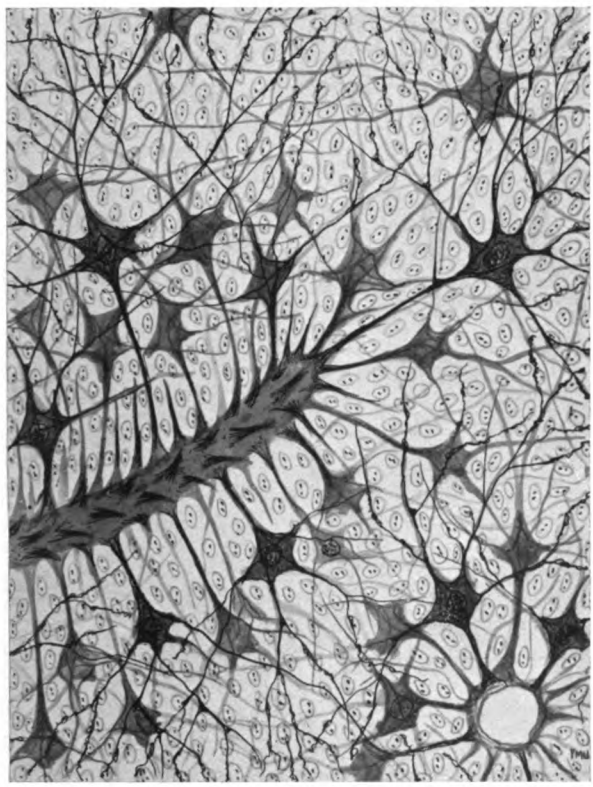

Abb. 5. Zentrale Ansicht (Bild) des Netzhautglioms mit $AgCO_3$ imprägniert (Verg. 700 fach).

die sich vollständig an die Gefäße in der Längsrichtung anschmiegen. Außerdem sind noch andere vorhanden mit kurzen Füßchen und langen dendritischen Verästelungen. Gleichwohl weisen die meisten ein sehr langes, feines und üppig entwickeltes Saugfüßchen auf.

Der Reichtum des Glioms an Blut- und Lymphgefäßen hat zur Folge, daß die Wand dieser Gefäße, welche rings von Gliazellen umgeben ist, ein überraschendes und bemerkenswertes Bild darbietet, das selbst nach den besten Golgi-Präparaten nicht richtig gedeutet werden kann. Dieses Verfahren bringt bekanntlich *nicht alle*, sondern *nur einzelne*

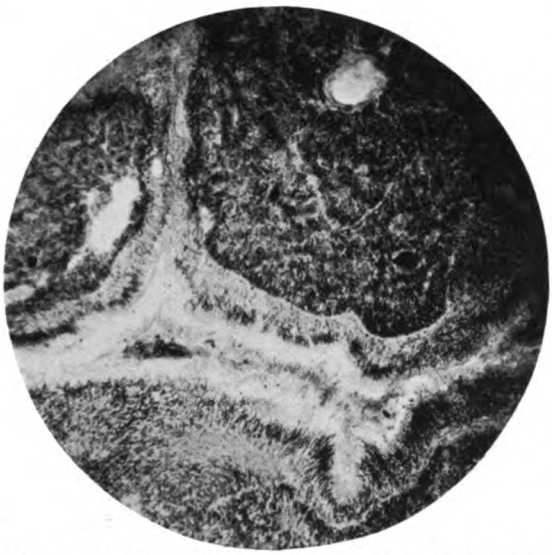

Abb. 6. Netzhautgliom. Hämatoxilin-Eosin. (Vergr. 200 fach.) Dieses Bild soll den Unterschied zeigen gegenüber den Präparaten, welche durch das spezifische Verfahren gewonnen wurden. Der Schnitt stammt von demselben Gliom ab, wie die den übrigen Mikrophotographien zugrunde liegenden.



Abb. 7. Netzhautgliom. $AgCO_3$. Das Bild soll die allgemeine Anordnung des Glioms bei geringer Vergrößerung sowie die imprägnierten Gliocyten zeigen.

Zellen zur Anschauung, nämlich nur diejenigen, welche einen vollständig ungefärbten Hintergrund aufweisen (s. Abb. 5). Bis heute können wir noch nicht die wirkliche Ursache der zentralen Degeneration des Glioms genau angeben. Wir nennen diese Degeneration zentral, weil sie in der Nähe von denjenigen Bezirken zu finden ist, wo die Astrocyten sich bereits in fertig entwickelten Tumorpartien befinden und mitunter mit schönen vollständig entwikkelten Zellen durchsetzt sind[1]).

Die Entartung der ernährenden Gefäße, sowohl der Blut- als auch der Lymphgefäße, ist die Ursache des Verschwindens der Gliomstruktur, der Hyalinisierung einzelner Tumorabschnitte, welche sich nicht färben und auch der Grund für das

[1]) Siehe die Mikrophotographien (Abb. 6 bis 10) und die stereoskopische Mikrophotographie Abb. 11. Letztere wurde nach einem von uns vor einigen Jahren in der Zeitschrift „Progr. de la clin." veröffentlichten Verfahren angefertigt.

Auftreten von granulierten und degenerierten Astrocyten. Diese schon bekannte Tatsache läßt sich mit Hilfe der modernen Methoden hinsichtlich der feinen cytologischen Struktur mit allen Details beobachten. Es ist unnötig zu erwähnen, daß in diesen Fällen der Saugfuß granuliert und vakuolisiert erscheint und das Cytoplasma keine Kernkörperchen mehr erkennen läßt. Beim Studium normaler zentraler Partien haben wir betreffs der bekannten *Wintersteiner*schen Rosetten Einzelheiten von großem Interesse gefunden.

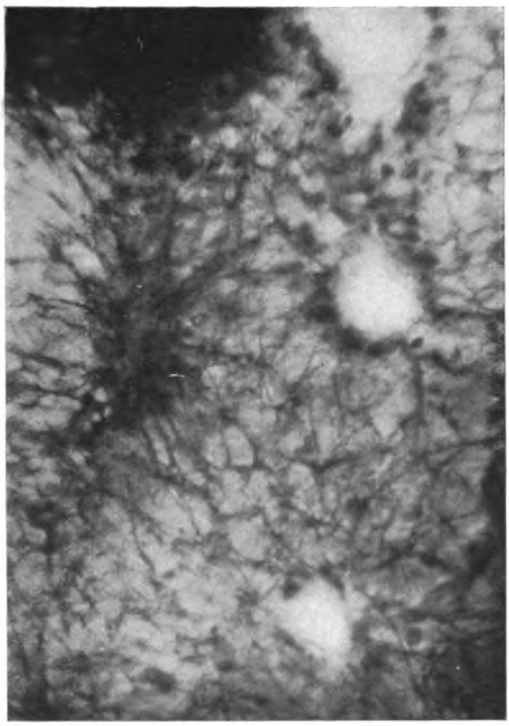

Abb. 8. Netzhautgliom. $AgCO_3$. Zentrale Partie. Capillaren, ausgewachsene (alte) Gliocyten, Gefäßfüßchen usw.

Wir erinnern daran, daß ähnliche Bildungen auch von *van Duyse* beschrieben worden sind. Die nach den verfeinerten Methoden gefärbten Präparate klären uns reichlich hierüber auf. Bekanntlich faßte man die erwähnten Rosetten als eine radiäre Anordnung von Zellen um bestimmte, nicht genau determinierte Zylinder oder Gefäße usw. auf. Wir konnten, wenigstens in unseren Präparaten, in unzweifelhafter Weise hierüber folgende Tatsache feststellen: Es befindet sich im Zentrum ein außerordentlich schön entwickelter Astrocyt, und zwischen seinen sternförmig angeordneten und von schönen *Weigert*schen Fibrillen gebildeten Ausläufern ordnen sich die übrigen Zellen an. Letztere haben infolge des gegenseitigen Druckes und andauernden Wachstums keinen anderen Ausweg, als sich in Sternform anzuordnen. Wendet man nun Methoden an, die nicht fähig sind, den Astrocyten zu imprägnieren, so ist es selbstverständlich, daß die Zellen wie um einen leer aussehenden Raum angeordnet erscheinen. Wird jedoch das Gewebe des Astrocyten mit Silber imprägniert, dann läßt sich die Struktur der großen, mit Rosetten angefüllten Felder leicht erkennen. Sicherlich ist die Entwicklung dieser vereinzelten und

mitunter mit einem sehr langen Saugfuß versehenen Gliocyten überraschend, zumal ihre *Weigert*schen Fibrillen außerordentlich lang, dichotomisch verzweigt sind und sich miteinander verflechten.

Ganz besonders überraschend ist die Menge und Vielfältigkeit ihrer Netzbildung. Über Bedeutung und Sinn der übrigen Elemente, welche um die Gliocyten gruppiert sind, hegen wir gegenwärtig noch einige Zweifel. Sicherlich enden viele dieser Zellen auf dem Wege zur Astrocytenbildung in verschiedenen Entwicklungsstufen. Dies kann man in unseren Präparaten beobachten. Aber man muß unumwunden ein-

Abb. 9. Netzhautgliom (Vergr. 800fach). $AgCO_3$. Zentrale Partie. Vollständig entwickelte Astrocyten mit Implantationsfüßchen über den Capillaren.

gestehen, daß es oft schwer ist den Nachweis zu führen, daß diese Zellen wirklich Stufen einer solchen Entwicklung darstellen. Wenn man in Rechnung zieht, daß in diesen zentralen Partien die Mitosen immer spärlicher werden und daß diese Zellen sozusagen zwischen dem Glianetz gefangen sind, so ist uns ihr schließliches Schicksal augenblicklich noch unbekannt, obschon seine Abhängigkeit vom Gliasystem unzweifelhaft sein dürfte. Unserer Meinung nach, die sich auf bestimmte Stellen unserer Präparate gründet, kann man ohne weiteres behaupten, daß diejenigen Elemente mit weniger kräftigen Kernen leicht zugrunde gehen, indem sie Vakuolen bilden und hyalinisieren, wobei sich zwischen ihnen typische Astrocyten finden. Zweifellos ist ein Grund für die Atrophie in dem Fehlen von Blut- und Lymphgefäßen an entsprechenden Stellen zu erblicken, die durch einen Saugfuß erreicht werden könnten. Aus obigen Gründen darf man sich jetzt nicht darauf berufen, daß zur

Bildung der *Wintersteiner*schen Rosetten aus der Stäbchen- und Zapfenschicht versprengte Zellen notwendig sind. Ohne Frage lassen die modernen histologischen Methoden keinen Zweifel darüber bestehen, daß die Sternbildung auf den oben erwähnten, noch dazu viel einfacheren und einleuchtenderen Ursachen beruht. Wir können aber trotzdem nicht leugnen, daß in der Peripherie des Tumors Zellen sich finden, welche mit den oben erwähnten Sinneszellen zu identifizieren sind. Jedoch befinden sich diese Zellen auf Grund unserer Beobachtungen in ausgesprochener Degeneration und Atrophie. Daher sind sie für die Bildung des Tumors ohne Bedeutung. Aus all diesem scheint uns jetzt die Auffassung des Glioms als ein Neuroepitheliom *nicht zutreffend.* Ferner muß man die äußerst spärliche Anzahl der nachweisbaren feinen Netzhautelemente erwähnen. Die geringe Anzahl der gefundenen Neuronen war stark degeneriert und atrophisch. Nach unseren Begriffen spielen die Nervenzellen gar keine Rolle bei der Tumorbildung. Weder unsere Präparate nach dem Golgi-Verfahren (die Präparate wurden vorher in Ferrocyanür getaucht, um die Imprägnation zu verstärken), noch die nach dem Verfahren mit reduziertem Silber, noch diejenigen nach den für die Neuroglia spezifischen Verfahren haben uns irgendeine Teilnahme der Nervenzellen erkennen lassen. Die in der Peripherie vorhandenen und durch das Gliom plattgedrückten Nervenzellen sind nach dem Silberverfahren vollständig unkenntlich und ohne irgendeinen physiologischen Wert. Ähnlich verhält es sich mit den Achsenzylindern. Die in ihnen enthaltenen Vakuolen und ihr Zerfall zeigen außerordentlich deutlich ihre vollständige Degeneration und das Aufhören jeglicher Lebensfunktion an. Schließlich ist es von Bedeutung, auf Grund unserer histologischen Untersuchungen auf eine unzweideutige und wichtige Tatsache hinzuweisen, nämlich auf die vollständige Morphologie des Astrocyten und seine bestän-

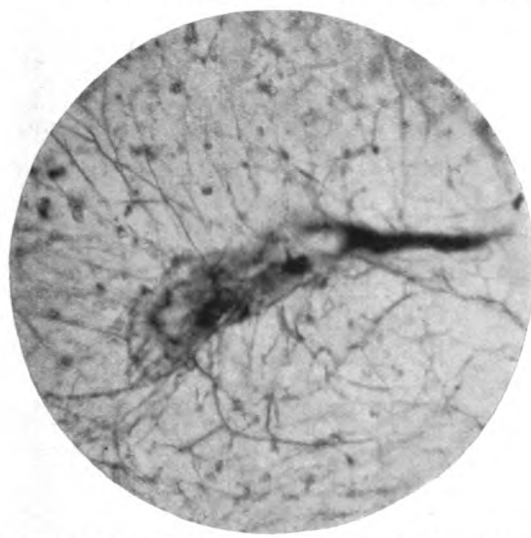

Abb. 10. Netzhautgliom (Vergr. 700fach). $AgCO_3$. Zentrale Partie in Degeneration. Atrophisches Gefäß und atrophierte übriggebliebene Gliocyten.

dige Neuentwicklung, wobei er von der embryonalen Stufe an beginnt.

Die von *Greeff* im Jahre 1896 und von *Ascunce* 1905 nach dem *Golgi*schen Verfahren imprägnierten Schnitte sind von außerordent-

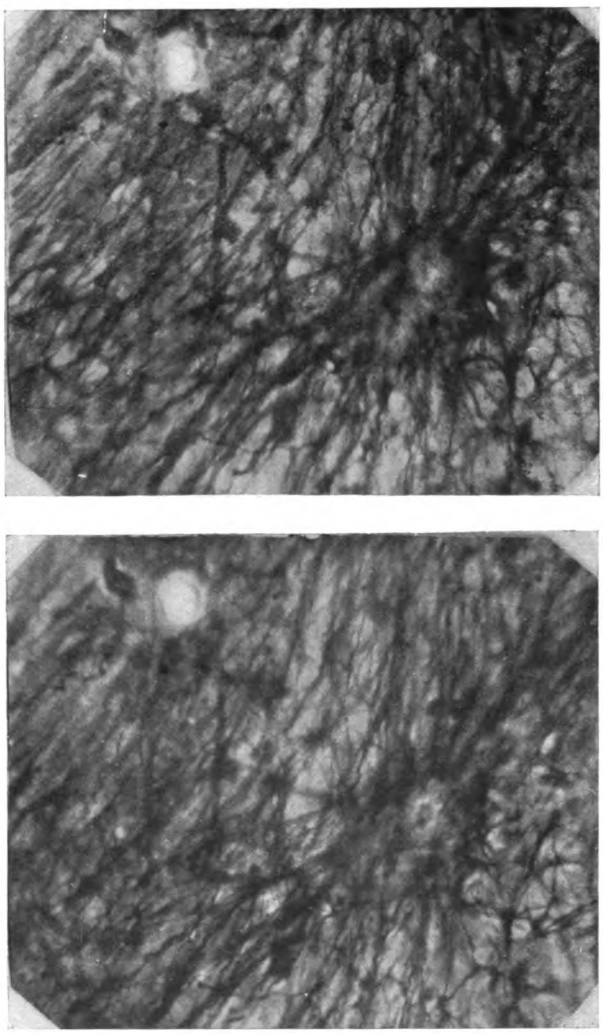

Abb. 11. Netzhautgliom. $AgCO_3$. Stereoskopische Mikrophotographie, welche die Implantation der Gliocyten in ein Blutgefäß und in ein anderes anscheinend lymphatisches Gefäß zeigen soll.

lichem Interesse, da sie das Wesen der Tumorbildung sicher und endgültig erkennen lassen.

Der kleine Irrtum, welcher darin bestand, daß die genannten Autoren Entwicklungsformen der Glia als Nervenzellen auffaßten, ist unbedeu-

tend und für jene Zeiten verständlich, da man damals die Details der Neurogenese noch wenig studiert hatte und außerdem nur nach dem *einen* Verfahren von *Golgi* Präparate gefärbt werden konnten mit totaler Imprägnation, ohne spezielle cytologische Differenzierung. Gegenwärtig lehrt das eingehende Studium des Glioms, daß jene Zellformen, welche den bipolaren, amacrinen Neuroblasten gleichen, ausschließlich Entwicklungstypen der Glia darstellen, welche zwar bezüglich ihrer äußeren Struktur vollständig mit jenen in allen morphologischen Einzelheiten übereinstimmen, wenn sie auch vollständig verschiedenen Ursprungs sind, wie das von uns vorstehend in eingehender Weise beschrieben wurde. Überraschend jedoch ist es, daß die früheren Untersuchungen nicht den deutlich entwickelten Saugapparat an den Gefäßen entdeckten, der so außerordentlich gut in unseren Präparaten, welche nach dem *Golgi*schen Verfahren imprägniert wurden, zutage tritt.

Auf Grund unserer überaus einfachen und klaren Untersuchungsergebnisse haben wir, wenigstens in diesem Falle, nicht den geringsten Zweifel, daß das Netzhautgliom nur ein Gliatumor ist, d. h. ein Zustand von Gliocytenwucherung auf embryonaler Entwicklungsstufe, an der weder die Nervenzellen noch die Sinnesepithelien irgendeinen Anteil haben. Aus oben Gesagtem geht hervor, daß die Bezeichnung „Gliom" die einzig annehmbare und richtige ist. Wir können jedoch nicht leugnen, daß es zweifellos Gliome gibt, bei welchen es später zu einer besonderen Degeneration der Chorioidea, der Epithelien usw. kommt. Dies könnte jedoch als eine Wiederbelebung der embryonalen Wachstumsperiode dieser Schichten aufgefaßt werden. Diese Tatsache ist schon genügend bekannt und untersucht worden. Über das Wachstum des Tumors in der Retina lehrt uns die gegenwärtige Untersuchung, daß es nur vom weißen Gliagewebe, nämlich den Astrocyten mit langen *Weigert*schen Fibrillen, abhängt. Was die Genese des Tumors, welchen wir untersuchen, anbelangt, so kann man daran denken, daß er, wie wir bei verschiedenen Gelegenheiten erwähnt haben, seinen Ausgang nimmt von den embryonalen Zellen, welche sich zu Gliocyten der Ganglienzellenschicht und der Nervenfaserschicht umzuwandeln haben. Durch die Untersuchungen von *Cajal*, die wir zu wiederholten Malen bestätigt haben, weiß man, daß in der Retina die Entwicklung der Nervenzellen der Entwicklung der Glia vorausgeht. Wenn bei den Embryonen sowohl der Säugetiere als auch der Vögel die Retinazellen bereits gut ausgebildet sind, befinden sich viele Gliazellen noch in der Entwicklung. Diese langsame Entwicklung der Neuroglia ermöglicht es, daß man durch Untersuchung neugeborener Tiere und älterer Föten die einschlägigen Fragen beantworten könnte. Infolge der merkwürdigen Tatsachen und der noch nicht geklärten Gründe für die Entstehung der Geschwülste kann man zweifellos annehmen, daß diese Zellen während ihres Entwicklungs-

prozesses plötzlich die ausschließliche Fähigkeit bekommen, sich zu vermehren. Diejenigen Schichten, die zuerst befallen werden, sind die Nervenfaserschicht, die plexiforme Schicht und die der bipolaren Ganglienzellen. Die Zerstörung schreitet außerordentlich schnell vorwärts und befällt alle Schichten, sobald die embryonalen Gliaelemente alle Spalten im Netzhautgewebe und im Sehnerven durchsetzen. Nach Durchsicht unserer Präparate haben wir die Überzeugung, daß der Tumor von den embryonalen Astrocyten seinen Ausgang nimmt, welche von den äußeren Schichten des inneren Blattes der Augenblase bis zur inneren Grenzschicht auswandern, wo sie durch die Zapfen der ganglionären Neuroblasten und durch den in diesem Zeitpunkt breiten Fuß der embryonalen *Müller*schen Zellen die vertikalen Neurogliafasern darstellen. Wir gestehen jedoch ein, daß dieser Vorgang noch reichlich in Dunkel gehüllt ist und daß die Untersuchung beginnender Tumoren, welche nach geeigneten Methoden zu färben wären, neues Licht in die Genese des Tumors bringen und diese Zweifel beseitigen dürfte.

Ob der Tumor ekto- oder mesodermalen Ursprungs ist, ist eine Frage, welche die Forscher in reichlichem Maße beschäftigt hat. Sie fällt mit den Arbeiten über den Ursprung der Neuroglia zusammen. Die Ansichten über den Ursprung der Neuroglia sind sehr geteilt. *Virchow*, *Schultze*, *Koelliker*, *Golgi*, *Ranvier*, *Schwalbe* u. a. neigten mehr zur Auffassung vom mesodermalen Ursprung der Neuroglia und betrachteten sie als eine Art Bindegewebe. Noch weiter ging *Hensen*, welcher glaubte, die Neuroglia würde von den Gefäßscheiden der Pia mater abstammen, und *Eichhorst*, welcher unter Anerkennung der Abwesenheit von Glia im menschlichen Embryo sie von umgeformten Wanderzellen ableiten wollte.

Es hat auch nicht an Autoren gefehlt, welche die Glia gleichzeitig vom Mesoderm und Ektoderm ableiteten. *Duval*, *His*, *Gadow*, *Lachi* u. a. stellten geistreiche Hypothesen in diesem Sinne auf. Selbst *Cajal* dachte anfänglich daran, daß, falls von den Gefäßen ein Teil der Glia ihren Ursprung nähme, dies doch nur in untergeordnetem Maße der Fall sein dürfte. Später jedoch beharrte der spanische Forscher auf Grund neuer und entscheidender Untersuchungen auf seiner Entdeckung vom Jahre 1890, daß nämlich sowohl die weiße als auch die graue Glia ihren Ursprung von epithelialen *ektodermalen* Elementen nähmen.

Die Vertreter der Theorie vom ektodermen Ursprung der Glia sind in der Mehrzahl. Sie wurde zum erstenmal von *Boll*, *Unger*, *Vignal* und *Gierke* aufgestellt; es liefen dabei anfänglich einige Fehler unter infolge der angewandten Untersuchungsmethoden. *Vignal* war der erste, der sich in Wirklichkeit über das Auswandern von Zellen Rechenschaft ablegte, indem er die weiße Medullarsubstanz zu verschiedenen Zeitpunkten untersuchte und eine sichere Auswanderung und Ver-

teilung der Neurogliakerne feststellte. Später machte *Nansen* mit Hilfe des *Golgi*schen Verfahrens dieselbe Beobachtung an niederen Fischen. Es fehlten ihm jedoch Einzelheiten und Anhaltspunkte, um die Entdeckung zu verallgemeinern. Später war es dann *Cajal*, der in Vogelembryonen die aufsehenerregende Entdeckung über die Entwicklung der Neuroglia vom epithelialen Körperchen bis zur Sternzelle machte. Diese so außerordentlich interessante Entdeckung wurde sehr bald von *Koelliker*, *van Gehuchten*, *Lenhossek*, *Retzius*, *Sala* u. a. bestätigt.

Aus den Untersuchungen *Cajals* scheint man den Schluß ziehen zu dürfen, daß sowohl die weiße wie die graue Neuroglia *einzig und allein* von den versprengten und ausgewanderten epithelialen Elementen abstammt. Nach der Ansicht *Cajals* wäre die verschiedene Struktur dieser beiden Substanzen das Resultat eines verschiedenen organischen Zustandes und abhängig von ihren biologischen Funktionen. So zeige der Astrocyt der grauen Substanz immer einen schwammigen Bau und lasse auf eine sekretorische Zelltätigkeit schließen, sowohl infolge seiner Lage und innigen Beziehungen zu den Neuronen als auch wegen der Beschaffenheit seiner Struktur und seiner reichen dendritischen Verästelungen. Im Gegensatz dazu sollen sich die Astrocyten in der weißen Substanz in einem mehr passiven und vital weniger wichtigen Zustand befinden. Daher ihr dichteres Aussehen, ihre absolutere Unbeweglichkeit mit Bildung von festeren und beständigen Fibrillen.

Die von *Cajal* über das Gewebe und die Bildung der Neuroglia entdeckten Tatsachen sind ja genügend bekannt und beruhen auf folgendem: Die epithelialen Elemente, welche die differenzierte nervöse Substanz umgeben und sich gleichzeitig mit den neuronalen Neuroblasten entwickeln, bilden Ausläufer, welche in das nervöse Gewebe eindringen und einen Kontakt, hauptsächlich mit den kapillaren Gefäßen, suchen. Sowie der rudimentäre Saugapparat gebildet ist, trennt sich der zukünftige Astrocyt von seinem Entstehungsort; gleichzeitig mit der Verschmälerung und Einsenkung des Saugfußes sprossen eine Unmenge dendritischer Verzweigungen aus ihm hervor. Infolge der fortschreitenden und rapiden Entwicklung bildet sich schließlich eine polydendritische Zelle aus, welche von ihrem Ursprungsort entfernt ist und mit Hilfe des erwähnten Saugapparates einer Capillare fest angelagert ist. Die modernen histologischen Untersuchungsmethoden haben uns merkwürdige Details von allergrößtem Interesse gelehrt. In diesem Sinne verdienen die zahlreichen, von *Cajal* mit dem zum Studium der grauen Glia geeigneten Sublimatgoldverfahren entdeckten Einzelheiten Erwähnung. Ebenso müssen die sorgfältigen und eingehenden Beobachtungen *Achúcarros* mit seiner Tanin-Silbermethode und schließlich die Untersuchungen *Hortegas* über Messoglia und *Castros* über die Glia des Olfactorius usw. erwähnt werden. Kürzlich hat *Cajal* mit

seiner Goldmethode einige neue Details bei der Entwicklung der Neuroglia bei neugeborenen Tieren erforscht. Die eingehenden Forschungen dieses Autors haben interessante Einzelheiten über die Funktion des Saugapparates zutage gefördert. Nach der Meinung dieses Gelehrten zieht die chemotaktische Fähigkeit des Gefäßendothels außerordentlich kräftig die Füßchen oder Fortsätze der embryonalen Astrocyten an. Für diejenigen Elemente aber, welche in der weißen Substanz liegen, ist das Erreichen der Capillaren mitunter sehr schwierig und nur mit Hilfe eines Wachstums möglich. Die Tatsache der Anziehungsfähigkeit, der aus den Capillaren austretenden Substanzen steht seit dem Augenblick unzweifelhaft fest, wo *Cajal* die seitlichen Saugfüßchen entdeckte, welche eine schon sehr ausgesprochene Ausdehnungsfähigkeit besitzen. Diese Tatsache ist übrigens beim Gliom sehr häufig zu beobachten, wie wir dies schon zu wiederholten Malen bestätigt haben.

Was das Auftreten der Fasern der weißen Glia anbelangt, hat *Cajal* mit seiner Goldmethode die Entdeckung von *Held*, *Rubaskin*, *da Fano* u. a. bestätigt. *Cajal* hat gefunden, daß die Differenzierung immer sehr langsam vor sich geht und kurz vor der Geburt einsetzt. Die Goldfärbungen zeigen, daß die Faserbildung am Saugapparat beginnt, sich später in den übrigen dendritischen Verzweigungen zeigt und zum Schluß im Zellkörper selbst auftritt. Über die Lebensdauer der beobachteten Ausläufer ist Cajal der Ansicht, daß viele von ihnen analog den Vorgängen bei zahlreichen neuronalen Wachstumsprozessen während des Embryonalzustandes wieder rückgebildet werden können.

Es scheint zweifellos festzustehen, daß die Vermehrung der Neurogliaelemente am stärksten nur während ihrer ersten Entwicklung vorhanden ist, wenn der Saugfortsatz zu erscheinen beginnt und während der Zeit ihrer Auswanderung. Während dieses Zustandes zeigen nach *Cajal* die modernen Methoden, daß die Neurogliaelemente in einer zur Zelle senkrecht verlaufenden Richtung sich teilen können, wobei jeder einzelne Teil seine entsprechende Lagerung behält. Später, wenn sich die Zelle zurückzieht und den ausgewachsenen Typus mit Bildung von Fibrillen erreicht hat, dann scheint sie ein unveränderliches Gebilde mit wenig ausgesprochener aktiver Vermehrungsfähigkeit zu sein.

Cajal neigt auf Grund seiner treffenden Beobachtungen dazu, die Glia fibrosa der schwammigen oder grauen Glia gegenüberzustellen, welch letztere gleichsam einen ausgewachsenen Typus darstellt.

Die graue Glia soll ein Gewebe sein mit sekretorischen Eigenschaften und vitalen Funktionen, welches Degenerations- und Alterserscheinungen aufweist und die den fibrösen oder weißen Typ mit Hervortreten von *Weigert*schen Fibrillen bildet. Diese ansprechende Vermutung wird durch die Tatsache gestützt, daß bei typischen cerebralen

Erkrankungen (*Alzheimer*) Degenerationen der grauen Glia mit Auftreten von kräftigen Fasern vorkommen.

Andererseits läßt das amöboide Verhalten der grauen Glia und der Überfluß an Gliosomen, von welchen die weiße Glia frei ist, an die vorherrschende Bedeutung der Elemente der grauen Substanz denken, deren Vitalität und Reichtum die der Glia fibrosa übertreffen.

Von Wichtigkeit sind fernerhin auch die Beobachtungen von *Castro* (Trabajos del laborat. de investig. biol. de la univ. de Madrid 1900). Er weist nach, daß die embryonalen Neurogliaelemente keinen Saugapparat ausbilden, solange sie mit dem ernährenden Gefäße in Beziehung stehen. Sobald sich aber dieses Ende von dem erwähnten Gefäß trennt, verdickt sich das bis dahin fein zugespitzte äußere Ende und wendet sich nach einer nahen Capillare hin. Hieraus kann man schließen, daß der Gliocyt nicht ohne eine direkte Ernährungsquelle bestehen kann.

Alle diese Tatsachen tragen viel zum Verständnis der sich im Gliom abspielenden Vorgänge bei.

Die Beobachtungen der genannten Forscher fördern erheblich das Verständnis für die im Innern dieser Augengeschwulst sich abspielenden Vorgänge. Aus denselben geht hervor, daß der zur Bildung des Netzhautglioms führende Prozeß die den natürlichen biologischen Regeln entsprechenden Phasen zu durchlaufen hat. Eine einzige Ausnahme bildet nur die anfänglich vorhandene übertriebene Zellteilung. Wenn man diese Tatsache als ein Charakteristikum aller Geschwülste beiseite läßt, so folgt alles andere dem allgemeinen Gesetz über die Entwicklung der Glia. Im Gliom findet man eine Versprengung primitiver glialer Elemente mit Ausläufern, welche sich auf der Suche nach einem Gefäß befinden unter Ausbildung eines Saugfußes. Später kommt eine Verdichtung und die Differenzierung von Fibrillen hinzu, bis die Endform erreicht ist. Außerdem ist für das Gliom charakteristisch: die Hyperplasie der Gefäßcapillaren, die rätselhafte Entwicklung und Herkunft der vielen anscheinend lymphatischen Röhrchen, die Degeneration der zentralen Gefäße, sowie die Atrophie und Degeneration der übriggebliebenen embryonalen und später auch der ausgewachsenen Elemente, die Entartung der anderen angrenzenden Gewebe, die außerordentliche Vermehrung und das selbständige Übergreifen auf die benachbarten Bezirke des Glaskörpers usw.[1]). Diese für die Gliombildung

[1]) Erst kürzlich hatten wir Gelegenheit, einen anderen schweren und das ganze Augeninnere einnehmenden Fall von Gliom zu untersuchen. In diesem Falle fanden wir nur die frühe Spindelform der Gliocyten und ganz außerordentlich wenige ausgewachsene Astrocyten vor. Es hat den Anschein, als ob die das ganze Augeninnere einnehmenden embryonalen Gliocyten bei ihrer außerordentlich schnellen Fortpflanzung keine Zeit gefunden hätten, den Zustand der Reife zu erreichen. Es ist in diesem Falle die Konsistenz des Glioms schwammig und sehr stark vaskularisiert.

charakteristischen Einzelheiten folgen im Grunde den Entwicklungsformen der Glia und unterscheiden sich kaum von ihrem charakteristischen Entwicklungsgang. Unsere Beobachtungen liefern eine wichtige Stütze für den glialen Ursprung der Geschwulst, deren Wachstum und Entwicklungsvorgang vollständig geklärt wird. Die gefundenen Tatsachen sind eine endgültige Beantwortung einer Frage, über die viel debattiert und die so eingehend bearbeitet wird.

Vorläufig muß man wahrscheinlich auf Grund der Beobachtung mit Hilfe der angewandten Methoden die Frage betreffs der im wesentlichen gliösen Struktur der erwähnten Geschwulst als endgültig beantwortet betrachten und man darf ohne Bedenken folgende Schlußfolgerungen ziehen.

I. Das Netzhautgliom ist ein in seiner Form ausschließlich durch Wucherung der embryonalen fibrösen Glia entstehender Tumor.

II. Das Charakteristische an ihm ist das Vorhandensein weißer Astrocyten in allen ihren Entwicklungsstufen.

III. Die zusammengesetzten Formen mit dem gleichzeitigen Vorhandensein anderer Prozesse ändern nichts an der Tatsache, daß der ursprüngliche Entstehungsort die weiße Glia ist.

IV. Die abnorme und langsame Entwicklung der Astrocyten ist der zugrunde liegende Anstoß zur Gliombildung.

V. Alle Typen und morphologischen Abarten der Tumorzellen, welche dem reinen Gliom zugeschrieben wurden, sind ausschließlich infolge Anwendung ungeeigneter Verfahren unrichtig gedeutete, aus der Glia hervorgegangene Gewebselemente usw.

VI. Die neuen Untersuchungsmethoden der Glia beweisen, daß die Glia die einzige Komponente des typischen Glioms ist, wenn es auch möglich ist, daß andere Gewebe und Wachstumsvorgänge, welche durch die übertriebene Vermehrung der Astrocyten hervorgerufen werden, an der Tumorbildung teilnehmen können.

VII. Betreffs der Prognose und Behandlung bestätigen die neuen Untersuchungen die bisherige Meinung der malignen und außerordentlich schnellen Entwicklung des Tumors und fordern uns auf, die sofortige Enucleation der befallenen Augen vorzunehmen, um eine Proliferation der mesodermalen Gewebe zu verhindern, die noch maligner ist als die Proliferation der weißen Glia.

Literaturverzeichnis.

Ascunce, Etude sur le gliome. Ann. d'oculist 1905. — *Becker*, Arch. f. Ophth. 1878. — *Bochert*, Inaug.-Diss. Königsberg 1888. — *Brailey*, Transact. of the ophth. soc. of the Kingdom 1885. — *Carl, Emmanuel*, Virchows Arch. f. pathol. Anat. u. Physiol. 1900. — *Eisenlohr*, Virchows Arch. f. pathol. Anat. u. Physiol. 1891. — *Flexner*, The John Hopkins Hosp. Reports 1891. — *Greeff*, Klin. Monatsbl. f.

Augenheilk. 1895; Arch. f. Augenheilk. 1892, 1894; Dtsch. med. Wochenschr. 1896. — *Grolmann*, Arch. f. Ophth. 1887. — *Helfreich*, Arch. f. Ophth. 1875. — *Hirschberg*, Arch. f. Ophth. 1868, 1877, 1870; Virchows Arch. f. pathol. Anat. u. Physiol. **45**; Arch. f. Augenheilk. 1880. — *Jessop*, Cong. int. Madrid 1903. — *Lagrange*, Arch. d'opht. 1890. — *Lawfort, Collins*, Roy. Lond. ophth. Hosp. Rep. 1890. — *Manfredi*, Rev. clinica 1868. — *Poncet*, Arch. d'opht. 1882. — *Duvignaud, R.*, Bull. de la soc. d'opht. de Paris 1906. — *Rompe*, Inaug.-Diss. Göttingen 1884. — *Sichel*, Iconographie opht. 1859. — *Saemisch*, Klin. Monatsbl. f. Augenheilk. **8**. — *Sourdille*, Arch. d'opht. 1904. — *Sxeville*, Bull. de la soc. d'opht. de Paris 1906. — *Straub*, Arch. f. Augenheilk. **33**. — *Thieme*, Arch. f. Ophth. 1893. — *Treitel*, Arch. f. Ophth. 1886. — *Van Duyse*, Arch. d'opht. 1893. — *Wagenmann*, Arch. f. Ophth. **37**. *Wintersteiner*, Neuroepitelioma Retinae 1897. — *Wries*, Soc. neerlandaise d'ophth. 1902. — Obras modernas de *Fuchs, Lagrange, Römer, Heine, Axenfeld* usw. usw. — Bibliografia sobre fina estructura del glioma y neuroglia. — *Morax*, Pathologie oculaire 1921. — *Achúcarro*, Trabajos del laborat. de investig. biol. de la univ. de Madrid 1914—1915. — *Cajal*, Trabajos del laborat. de investig. biol. de la univ. de Madrid 1913, 1914, 1918. — *Cajal*, Anat. Anz. 1890. — *Cajal*, Text, sist. nerv. hom. et verteb. Paris. — *Bonome*, Arch. ital. anat. 1907. — *Blanes*, Rev. trim. microg. 1898. — *Boll*, Arch. f. Psych. 1874. — *Capobianco*, Monit. zool. ital. 1901. — *Cobella*, Arch. p. scienc, medic. t. **18**. — *Held*, Abh. d. math.-phys. Klasse d. Kon. S. G. d. Wiss. 1903. — *Held*, Monatsschr. f. Psychiatrie u. Neurol. **27**. — *His*, Arch. f. Anat. 1890. — *Golgi*, Sulla fina anatomia 1885. — *Gierke*, Arch. f. mikr. Anat. 1886. — *Gadow*, Klassen und Ordnung 1887. — *Fañanas*, Trabajos del laborat. de investig. biol. de la univ. de Madrid 1912. — *Fano*, Laboratorio Univ. Pavia 1906. — *Duval*, Journ. d'anat. et de la phys. 1877. — *Castro*, Trabajos del laborat. de investig. biol. de la univ. de Madrid 1920. — *Lenhossek*, Verhandl. d. anat. Gesellsch. 1891. — *Valenti*, Arch. ital. di biol. 1891. — *V. Gehuchten*, La Cellule-t 7 y 8, 1891. — *Vignal*, Arch. phis. norm. 1884. — *Unger*, Akad. Wiss. Wien 1879. — *Sala*, Neurogl. de vertebrados Barcelona 1894. — *Studnika*, Anat. Hefte 1900. — *Robertson*, The journ. of ment. scien. 1900. — *Hortega, R.*, Trabajos del laborat. de investig. biol. de la univ. de Madrid 1916, 1917, 1920. — *Hatai*, Journ. of com. neu. 1902. — *Kölliker*, Zeitschr. f. wiss. Zool. 1890. — *Lachi*, Arch. ital. biol. 1910. — *Magini*, Arch. ital. biol. 1910. — *Mawas*, Cpt. rend. des séance de la soc. de biol. 1910. — *Nansen*, Histolog. elem. cen. nerv. syst. Bergen 1887. — *Rossi*, Riv. de pat. nerv. e ment. 1907. — *Rubaskin*, Arch. f. mikr. Anat. 1904.

Über Netzhaut- und Sehnervenleiden bei Iridocyclitis.

Von

Prof. Dr. **W. P. C. Zeeman,**

Amsterdam.

Mit 22 Textabbildungen.

Schon vor etwa 10 Jahren fiel mir bei Patienten mit Iridocyclitis, deren ungenügende Sehschärfe weder in einer geringeren Klarheit der Medien noch in einer Erhöhung des intraokularen Druckes eine Erklärung fand, einige Male eine leichte Veränderung der Fovea centralis auf. Als bei einer eingehenderen Augenspiegeluntersuchung diese Foveaabweichung zutage trat, wurde das Sehfeldzentrum mit besonderer Sorgfalt untersucht, wobei sich ergab, daß auch ein kleines, relatives, zentrales Skotom bestand. Die Foveaveränderung war in Hauptsache charakterisiert durch ein Fehlen der Reflexe, eine leicht graue Verschwommenheit, als ob Ödem bestehe, und durch einen kleinen gelben Fleck in oder an Stelle der zuweilen etwas zu roten Fovea. Diese Abweichung wies mit Sicherheit auf Ödem der Foveagegend hin, während das gelbe Fleckchen an eine Degeneration, Exsudation oder Infiltration erinnerte. Diese letzteren Veränderungen waren jedoch anders als die Exsudate, Infiltrate und Degenerationen, die bei anderen Netzhautaffektionen (albuminurica, diabetica usw.) gesehen werden; die einzige Abweichung, die etwas Ähnlichkeit mit der unsrigen aufweisen kann, ist die Maculaveränderung nach Sonnenfinsternis und diejenige nach Trauma. Mit Entzündungsherden oder Narben bei Retino-Chorioiditis hatte diese Abweichung nicht die geringste Übereinstimmung. Der Sehnerv zeigte bei diesen Patienten die Erscheinungen von Neuritis; da diese letztere als eine kollaterale Neuritis, als die Folge des in Iris und Ciliarkörper lokalisierten Entzündungsprozesses betrachtet werden durfte (eingedenk der von *Elschnig*, *Stock*, *v. d. Borg* u. a. beschriebenen Fälle), wurde vermutet, daß diese Foveaabweichung derselben Art sein werde.

Als im Jahre 1912 *Inouyi* seine Abhandlung schrieb über die retinale Cystenbildung und Papillitis nach Entzündungen im vorderen Teil des Auges, freute ich mich, hierdurch eine histologische Basis für die klinische Beobachtung erhalten zu haben. Ich möchte nunmehr gerne einige klinische und histologische Beobachtungen mitteilen, die in Verbindung mit den schon genannten von Bedeutung sind.

Zunächst werde ich einige Krankengeschichten folgen lassen, deren jede als Typus für die Komplikationen, die bei Iridocyclitis an Macula und Sehnerv auftreten können, gelten kann, und deren Unterscheidung besonders von pathogenetischem, aber auch von prognostischem Gesichtspunkt aus von Wichtigkeit ist.

1. Pat. J. P. B. zeigt 1915 pericorneale episclerale Injektion, 3 Tage später eine trübe Hornhaut, enge Pupille, einige Synechien und ein paar Präcipitate. Für die akute Iridocyclitis, welche einen etwas protrahierten Verlauf nimmt und erst nach $2^1/_2$ bis 3 Monaten geheilt ist, konnte die Ursache nicht festgestellt werden; nur ein kleiner depigmentierter Fleck in der Peripherie des Fundus legte die Vermutung nahe, daß dies eine Narbe einer chorioidealen Tuberkel und die Iridocyclitis eine tuberkulöse sein könnte. Es mögen hier einige Daten aus dem Krankheitsverlauf mitgeteilt werden.

2 Wochen nach dem Beginn bestehen noch sehr geringe Injektion, vereinzelte Präcipitate, leichte Neuritis und etwas Ödem der Foveagegend; im Glaskörper ist nicht die geringste Trübung wahrnehmbar, die Sehschärfe beträgt nach Korrektur der Myopie ($4^1/_2$ D.) $^1/_4$.

4 Wochen nach dem Anfang beträgt die Sehschärfe noch immer nur $^1/_4$; das Auge ist blaß; die Hornhaut weist weder Trübung noch Belag auf; wohl besteht eine sehr leichte Glaskörpertrübung und noch etwas Ödem des Sehnerven und der Foveagegend.

6 Wochen nach dem Anfang sind Hornhaut, Kammerwasser und Iris normal. Der Glaskörper scheint jetzt völlig klar zu sein; es besteht noch immer etwas Ödem des Sehnerven und der Maculagegend; die Sehschärfe beträgt jetzt $^1/_2$.

Die Eruption vereinzelter Phlyktänen am Limbus verleihen der Annahme Stütze, daß der Prozeß tuberkulöser Art ist.

8 Wochen nach dem Beginn sind die Phlyktänen wieder verschwunden, ist die Sehschärfe bis auf $^3/_4$ gestiegen und weisen Hornhaut, Iris und Medien keine Abweichungen mehr auf; das Ödem des Nervus opticus ist fast verschwunden, das Ödem in der Foveagegend ebenfalls bis auf ein Minimum zurückgegangen; dicht neben der Foveola ist jetzt ein kleines gelbes Fleckchen sichtbar geworden, das in betreff seiner Lage dem kleinen dunklen Fleckchen entspricht, welches vom Pat. gesehen wird und über das er in den letzten Wochen ab und dann klagte.

Bei diesem Patienten mit Iridocyclitis (tuberculosa?) bestand während des Stadium decrementi ein erhebliches Mißverhältnis zwischen der Sehschärfe und der Trübung der Medien. Für die unzulängliche Sehschärfe konnte in dem Ödem der Macula oder des Nervus opt. eine Ursache gefunden werden. Das übrigbleibende parafoveale Fleckchen bestätigte die schon bestehende Vermutung, daß das Ödem der Fovea eine Fovealäsion verrate und für die verringerte Sehschärfe verantwortlich gemacht werden müsse.

Der Zeitpunkt, in welchem diese Fovealäsion im Verlaufe einer Iridocyclitis und gleichzeitig mit leichter Neuritis optica auftrat, machte es wahrscheinlich, daß diese Fovealäsion ebenso wie die Neuritis optica eine Folge des in Iris oder Ciliarkörper lokalisierten Prozesses war, in Analogie mit denjenigen Fällen von Neuritis optica, die als kollaterale oder induzierte Papillitis öfters beschrieben wurden.

2. Frau v. M. hatte schon 1915 einige Male ein rotes Auge, klagte im Januar 1916 über Nebel vor dem linken Auge, hatte damals viel Synechien, kleine graue Knötchen am Pupillarrand, litt also an einer chronischen Iritis.

24. X. 1916. Rechtes Auge: Visus $^3/_4$, einige graue Knötchen am Pupillarrand, leichte Glaskörpertrübung. Linkes Auge: Visus reichlich $^1/_6$, einige Präcipitate, 4 Synechien, keine Knötchen am Pupillenrand, leichte Glaskörpertrübung, etwas Belag auf der Linsenhinterfläche, ein leichtes Ödem des Nervus opticus und eine geringe Veränderung in der Foveagegend, die in einer leichten Trübung besteht, in deren Mitte einige kleine rote klare Fleckchen als Andeutungen von Cystenbildung im Netzhautödem betrachtet werden.

10. XII. ist die Sehschärfe des rechten Auges bis auf $^1/_2$ zurückgegangen und wird auch in diesem Auge eine Veränderung in der Fovea wahrgenommen, von der vermutet wird, daß sie derselben Art ist wie die im linken Auge gefundene. Die Peripherie des Fundus ist beiderseitig normal, am linken Auge besteht ein zentrales Skotom für Farben.

Juni 1917. Rechtes Auge: leichte pericorneale Injektion, Cornea glatt und klar, Iris dünn, nicht hyperämisch, feine Glaskörpertrübung, leichtes Ödem um den Nervus opticus herum; in der Fovea Ödem mit einigen kleinen roten Fleckchen (Cysten?) darin. Linkes Auge: am Pupillenrand noch eine kleine Schwellung, Glaskörpertrübung, Ödem der Papille und Foveagegend, dicht unter der Fovea ein kleines gelbes Fleckchen.

Der tuberkulöse Entzündungsprozeß bei dieser Pat. ist sehr hartnäckig und zeigt mehrere Remissionen und Exacerbationen trotz der eingeleiteten Behandlung. In Zusammenhang hiermit schwankt die Sehschärfe; so betrug sie in den Jahren 1918 und 1919 für das rechte Auge $^1/_3$ bis $^1/_4$, während sie für das linke Auge zwischen $^1/_4$ und $^1/_{10}$ schwankte.

Ende 1918 sind die Augen ruhig, kommen keine Präcipitate, keine aktive Erscheinungen in der Iris vor, ist der Glaskörper beiderseits ziemlich klar und findet sich in der rechten Fovea nichts weiter als eine leichte Trübung; in der linken Fovea ist kein sichtbares Ödem; aber das kleine scharfe gelbe Fleckchen dicht unter der Fovea wird noch gesehen.

Bei dieser Patientin bestand an beiden Augen ein hartnäckiger typischer tuberkulöser Entzündungsprozeß und lag wieder ein erhebliches Mißverhältnis zwischen der Trübung der Augenmedien und der Sehschärfe vor. An beiden Augen bestand ein zentrales Skotom für Farben und zeigte sich eine ophthalmoskopisch nicht zweifelhafte Abweichung in der Fovea; diese Veränderung war charakterisiert durch Ödem und die Anwesenheit multipler kleiner klarer Fleckchen (Bläschen?) in der Mitte dieses Ödems, während später, als letzteres vermindert bzw. verschwunden war, ein kleiner scharfer, gelber Fleck übrigblieb, der vollkommen demjenigen ähnelte, der beim zuerst beschriebenen Patienten gesehen wurde. Die Kleinheit und Form der Skotome und die deutliche Veränderung in der Netzhaut machten es zur Gewißheit, daß die Skotome nicht durch eine Affektion des Sehnerven, sondern der Netzhaut entstanden waren. Die geringe Sehschärfe dieser Patientin war auf die Foveaaffektion zurückzuführen. Auch hier lag es auf der Hand, diese Foveaabweichung als eine unmittelbare Folge des in Iris und vorderem Uveateil lokalisierten Entzündungsprozeß zu betrachten, sowohl wegen

des Zeitpunktes ihres Auftretens als wegen des Rückgangs bei Besserung des tuberkulösen Prozesses und endlich auch weil diese leichte, aber sehr charakteristische Affektion nicht die geringste Ähnlichkeit mit primären, im Netz- oder Gefäßhautzentrum vorkommenden tuberkulösen Prozessen zeigte.

Bei der folgenden Patientin finden wir in gewissem Sinne ein Endstadium der Veränderung, die bei der vorigen floride genannt werden durfte. Diese Patientin bietet auch in anderer Hinsicht Beachtenswertes.

3. Pat. hatte schon 1909 Beschwerden, die nach ihrer Aussage Katarakt zugeschrieben wurden; diese Beschwerden nahmen in den folgenden Jahren langsam zu.

1916 beträgt die Sehschärfe des rechten Auges $^3/_4$ und diejenige des linken Auges $^1/_4$; in beiden Augen besteht eine geringe Trübung der Linse, d. h. es findet sich eine Anzahl Speichen in der vorderen und hinteren Rinde, und zeigt sich ein ziemlich starker unregelmäßiger Linsenastigmatismus, der die Untersuchung des Fundus erschwert und der Pat. das Sehen sehr unangenehm zu machen scheint.

1917 wird außerdem am rechten Auge *ein* Präcipitat verzeichnet, welches jedoch keinen Anlaß zur Behandlung gibt. Die Sehschärfe nimmt allmählich ab; 1918 beträgt sie rechts $^1/_2$, links $^1/_6$; 1919 rechts $^1/_2$, links $^1/_6$.

1919 ist ferner angegeben, daß sich keine Präcipitate vorfinden und daß das Vorderblatt der Iris einen leicht atrophischen Eindruck macht (Pat. hatte stets graue Augen; man sieht das dunkle Hinterblatt durch ein ziemlich dünnes weißes faseriges Vorderblatt hindurchschimmern). Die Linsentrübung hat beiderseits zugenommen, die Speichen sind etwas dicker und zahlreicher, beiderseits besteht eine etwas stärkere Trübung am hinteren Linsenpol, Cataracta corticalis anterior und corticalis et polaris posterior. Nach eifrigem Suchen (die Iris und Linse gaben beide Veranlassung hierzu) gelingt es, im rechten Auge in der Peripherie des Fundus kleine Narben zu entdecken wie nach einer Chorioiditis tuberculosa; der Fundus des linken Auges kann nicht mit hinreichender Genauigkeit untersucht werden. Die Pat. leidet schon seit Jahren sehr unter ihrer Krankheit, wie bei diesen Formen von Katarakt nicht selten ist.

Anfang 1920 wird daher beschlossen, das linke Auge zu operieren. Die Operation (Linsenextraktion mit peripherer Iridektomie) bietet keine Schwierigkeiten und der Wundverlauf ist anfangs sehr günstig. Am 14. Tage jedoch besteht noch etwas Ödem des oberen Augenlides und leichte Injektion des Auges; die Hornhaut ist etwas trübe, es finden sich jetzt einige Präcipitate, einige Irisgefäße und *eine* Synechie an dem nicht dicken Nachstar. Von einer Discission wird deshalb vorläufig abgesehen. *Eine Woche* später sind die Entzündungserscheinungen etwas zurückgegangen; die Sehschärfe beträgt nach Korrektur $^1/_6$. *Einen Monat* später ist das Auge ziemlich blaß, ist in der dünnen Iris noch ein vereinzeltes Gefäß zu sehen und zeigt sich ein vereinzeltes Glaskörperflöckchen. Die Sehschärfe ist noch immer $^1/_6$; es besteht leichte Metamorphopsie. Der hartnäckige und doch gutartige Charakter der Iridocyclitis, die sich dieser Operation anschloß mit ihren Remissionen und leichten Exacerbationen und ihrer sehr langen Dauer machten es äußerst wahrscheinlich, daß wir hierin das postoperative Aufflackern einer alten latenten Chorioiditis tuberculosa zu sehen hatten.

Auch das rechte Auge blieb nicht dauernd ruhig und zeigte im Herbst nach der Operation ab und dann einige Präcipitate und sogar ein vereinzeltes graues Knötchen am Pupillenrand, wie dies bei der tuberkulösen Iritis nicht ungewöhnlich ist.

Was uns jetzt indessen besonders interessiert, ist der Umstand, daß im Januar 1921, als das operierte linke Auge leichter der Augenspiegeluntersuchung zugänglich war, in der Fovea dieses Auges ein dunkelroter Fleck gesehen wurde, der sicherlich pathologisch war, obwohl die Art nicht genau festgestellt werden konnte. Dieser Abweichung entsprach ein kleines zentrales Skotom für Farben, in dem gleichzeitig eine Erklärung für den stets zu geringen Visus ($^1/_6$) und die Metamorphopsie gefunden wurde. Es kommt mir äußerst wahrscheinlich vor, daß diese Fovea-Veränderung einen rein sekundären Charakter hat und die Folge der Iridocyclitis ist, wobei dann noch dahingestellt bleiben muß, ob sie schon früher oder erst bei einer der letzten nach der Operation aufgetretenen Exacerbationen entstand. Was nun besondere Schwierigkeiten ergibt, ist, daß auch das rechte Auge leichte Anfälle von Cyclitis aufweist und die Weise des Lesens bei der Untersuchung der Sehschärfe den Eindruck hervorruft, daß auch hier die Fovea nicht normal ist. Die Untersuchung mit dem Augenspiegel läßt hier direkt schläfenwärts von der Fovea auch eine geringe Veränderung erkennen; die Fovea selbst ist durch die Trübung der Linse und des Glaskörpers sehr schwer zu beurteilen.

Wenn unsere Annahme richtig ist, bietet auch diese Patientin ein Beispiel einer Foveaerkrankung infolge Iridocyclitis tuberculosa; dieser Fall lehrt uns ferner, wie erwünscht es ist, bei Patienten mit einem langsam reifenden Katarakt und leichten Andeutungen einer früheren Entzündung (Irisverdünnung und Präcipitat) sich von dem Nichtvorhandensein eines zentralen Skotomes zu vergewissern. Drittens hatte dieser Fall Bedeutung durch die postoperativen Entzündungserscheinungen an dem operierten und dem anderen Auge, welche hier zweifellos einer latenten Tuberkulose zuzuschreiben sind. Diese Komplikation nach einer Kataraktoperation ist meines Erachtens nicht so selten, wie die schweigende Literatur vermuten lassen könnte. Wir werden hierauf jetzt indessen nicht näher eingehen.

4. Pat. H. bekam im April 1917 eine akute Iridocyclitis, die jedoch einen chronischen Verlauf nahm. Als ich sie ein halbes Jahr später zuerst sah, fand ich die folgenden Veränderungen:

Am rechten Auge eine leichte Röte, eine leichte Trübung der Hornhaut, viele dicke Präcipitate, eine hyperämische Iris, einige Synechien und eine Neuritis optica. Peripher fanden sich viele kleine Chorioiditisherde. Die Spannung war normal und die Sehschärfe nach Korrektion $^1/_5$. Am linken Auge bestanden gleichartige Erscheinungen, aber außerdem sah man auf der Iris einige glasige Erhabenheiten, bezüglich deren ich unentschieden lassen mußte, ob es Präcipitaten ähnliche Niederschläge oder kleine Irisinfiltrate waren. (Die Spaltlampe stand damals nicht zur Verfügung.) Ein halbes Jahr später wies die rechte Hornhaut an einigen Stellen Ödem auf und sah man an der Rückseite derselben eine ziemlich erhebliche Bindegewebsbildung, so wie nach Iridocyclitis nicht selten in der Peripherie der Augenkammer wahrgenommen wird. Die Iris zeigte kein frisches Entzündungssymptom; es bestand noch eine leichte Neuritis optica, die Sehschärfe betrug $^1/_4$ und das Gesichtsfeld wies eine Vergrößerung des blinden Flecks und ein kleines zentrales Skotom auf, welch letzteres durch eine schmale unempfindliche Zone mit dem blinden Fleck verbunden war. Die Erscheinungen am linken Auge waren derselben Art, nur wurde hier noch eine leichte Hyperämie der Iris, etwas Belag auf der vorderen Linsenkapsel und eine erheblich geringere Sehschärfe ($^2/_{60}$) festgestellt. Hier bestand ein kleines absolutes Skotom.

Bei einer 3. Untersuchung, die 7 Wochen später erfolgte, gab die Pat. an, mit dem rechten Auge schlechter, mit dem linken vielleicht etwas besser sehen zu können. Bei objektiver Untersuchung machten beide Augen einen günstigen Eindruck, die Exsudate waren erheblich vermindert, der narbige Charakter der Veränderungen trat in den Vordergrund. Mit besonderer Aufmerksamkeit untersuchte ich die Fovea, in der Erwartung, vielleicht Veränderungen zu finden, wie

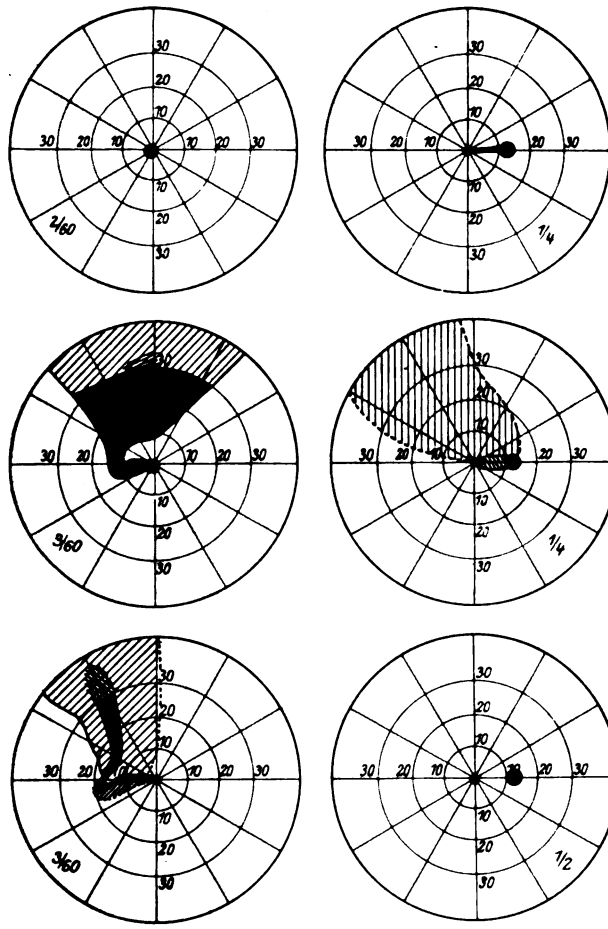

sie bei der vorigen Pat. beschrieben wurden. In der rechten Fovea fand ich jedoch nicht die geringsten Veränderungen, die linke war nicht hinreichend sichtbar. Die Sehschärfe war rechts von $^1/_4$ auf $^1/_6$ gesunken, links von $^2/_{60}$ bis zu $^3/_{60}$ gestiegen. Sehr charakteristische Veränderung zeigte das Gesichtsfeld. Rechts war dieselbe schmale Zone zwischen Fixierpunkt und blindem Fleck auch jetzt noch unempfindlich, aber außerdem ein ziemlich großes angrenzendes Gebiet in der oberen Hälfte des Gesichtsfeldes. Im linken Gesichtsfeld bestand eine Vergrößerung des blinden Fleckes, eine Unempfindlichkeit eines der oberen Quadranten des Gesichtsfeldes und eine Unempfindlichkeit des Fixierpunktes, sowie der Zone, die blinden Fleck

und Fixierpunkt verbindet. Es stand wohl fest, daß im linken Gesichtsfeld 2 sog. Faserskotome vorlagen, welche beide in direktem Zusammenhang mit dem blinden Fleck standen, und daß also wenigstens 2 Bündel Nervenfasern im Sehnerven durch den Krankheitsprozeß gelitten hatten. Die Veränderungen im rechten Gesichtsfeld, welche nicht so scharf und genau zu begrenzen waren, durften jedoch sowohl ihrer eigenen Form als der an der linken Seite konstatierten Veränderungen wegen ebenfalls auf einen Krankheitsprozeß im Sehnerven zurückgeführt werden. Im November desselben Jahres, also 5 Monate später, war das rechte Auge objektiv gesehen ziemlich genesen; es bestand auch keine Neuritis mehr; jetzt verzeichnete ich in der Fovea einen ganz kleinen gelben Punkt; die Sehschärfe betrug $^1/_2$. Am linken Auge fanden sich noch einige Präcipitate, aber der Fundus war deutlicher zu sehen; auch dieses Auge befand sich zweifelsohne gut auf dem Wege der Besserung. Die Sehschärfe betrug noch $^3/_{60}$. Wie die Abbildung der Gesichtsfelder erkennen läßt, war rechts noch ein äußerst kleines zentrales Skotom für Farben vorhanden, während links auch eine erhebliche Besserung eingetreten war, aber doch noch 2 blinde Zonen bestanden, welche auf Gund ihrer Form auf den Namen Faserdefekte Anspruch machten. Von dem günstigen weiteren Verlaufe erwähne ich nur, daß 3 Jahre später die Sehschärfe des rechten Auges $^5/_4$ und diejenige des linken $^1/_4$ betrug.

Was die klinischen Erscheinungen betrifft, besteht einige Ähnlichkeit mit den vorigen Krankheitsfällen. Auch hier traten im Verlaufe einer Iridocyclitis tuberculosa zentrale Skotome auf. Die Erklärung wird in diesem Fall jedoch eine andere sein müssen; die Form der Skotome, der Zusammenhang mit dem blinden Fleck und daneben der große sektorförmige Defekt im linken Gesichtsfeld weisen mit sehr großer Wahrscheinlichkeit auf ein Leiden des Sehnerven hin. Es kann, wie mir scheint, kein Zweifel bestehen, daß beiderseits eine Neuritis optica für die ernste Funktionsstörung in der Hauptsache verantwortlich gemacht werden muß. Für eine Foveaaffektion fehlte geraume Zeit jede Andeutung, und diese würde niemals die Gesichtsfeldstörung völlig erklären können. Nur bei der Untersuchung im November 1918 wurde eine kleine Foveaveränderung wahrgenommen, die für das damals noch bestehende äußerst kleine zentrale Skotom verantwortlich gemacht werden könnte; indessen ist dieser Zusammenhang in diesem Fall wohl zweifelhaft und scheint es einfacher, auch dieses kleine Skotom als letzten Rest einer fraglos durchstandenen Neuritis anzusehen.

5. Pat. H. M., 16 Jahre alt, Seemann, wird am 10. I. 1917 wegen einer vor 14 Tagen begonnenen akuten Iritis beider Augen aufgenommen. Beide Augen sind stark gerötet, die Hornhaut ist trübe, die Irides sind sehr hyperämisch und leicht geschwollen, die Pupillen, infolge eines reichlichen Atropingebrauches ziemlich weit. In der rechten Hornhaut an der temporalen Seite befanden sich einige graue Fleckchen, wie diese bei metastatischen Gonokokkenaffektionen nicht selten beobachtet werden. Anamnestisch ist von Wichtigkeit, daß Pat. im Juni und Juli an einer Urethritis litt und im August im Krankenhaus verpflegt wurde wegen schmerzhafter Schwellung der Knöchel, Knie und Ellbogen. Die *Wassermann*sche Reaktion ist negativ; bei interner Untersuchung werden jetzt keine anderen Abweichungen gefunden als multiple kleine geschwollene Drüsen. Es lag auf der Hand, diese akute Iritis als eine gonorrhoische zu betrachten. Die Erscheinungen

gingen während der Bettruhe und des Gebrauches von Atropin und Salicyl schon bald zurück, so daß am 16. I. die Augen erheblich blasser sind, die Iris nicht mehr hyperämisch ist und die Hornhaut rechts kaum und links noch etwas Ödem aufweist. Die Sehschärfe beträgt rechts $^1/_2$, links $^1/_4$. Im Fundus wurde nichts Besonderes gefunden, wie ausdrücklich bemerkt wird. 2 Tage später ist die Röte verschwunden, sind die Hornhäute klar, besteht eine äußerst feine Glaskörpertrübung und an beiden Augen eine ödematöse Anschwellung der Papille. Außerdem nimmt man im Fundus in der Höhe des Äquators eine sehr deutliche Periphlebitis längs den großen Venen in mehreren Teilen der Netzhautperipherie wahr. Bei der Untersuchung des Gesichtsfeldes zeigte sich, daß beiderseits ein ziemlich großes zentrales Skotom für Farben bestand. Die Sehschärfe betrug rechts $^1/_2$ schwach, links $^1/_3$. Eine Woche später ist im auffallenden Licht nichts mehr an den Augen zu sehen, außer einem punktförmigen Restchen der Hornhautinfiltrate. Die Periphlebitis retinalis ist bis auf eine Spur verschwunden, die Schwellung der Papille hat indessen noch zugenommen und beträgt 3—$3^1/_2$ Dioptrie. An der rechten Papille wird ein kleiner Bluterguß wahrgenommen. Wieder 14 Tage später ist beiderseits noch eine äußerst feine Glaskörpertrübung vorhanden und beiderseits noch eine starke Papillitis von $3^1/_2$ Dioptrie; auch sind die Venen noch dick und geschwollen. Die Sehschärfe ist beiderseits nach Korrektion bis auf 1 gestiegen, im Zentrum des Gesichtsfeldes besteht jedoch noch ein relatives Skotom. Wenn man diesen Pat. in diesem Stadium ohne Anamnese zur Untersuchung bekommen hätte, könnte man schwerlich das Entstehen dieser Papillitis vermutet haben, und man hätte leicht die Diagnose auf Stauungspapille gestellt. Erscheinungen erhöhten Hirndruckes fehlten jedoch gänzlich und eine pro forma angestellte, aber doch gründliche neurologische Untersuchung, fiel negativ aus.

Es kann kein Zweifel darüber bestehen, daß diese Papillitis mit der Iritis in Verbindung stand. Sie trat nicht gleichzeitig mit der letzteren auf infolge einer gleichzeitigen Metastasierung in Iris und Sehnerv. Die Sehnervenaffektion entwickelte sich erst, als die Iritis schon zur Genesung neigte und eine ausgesprochene Periphlebitis gab den Weg an, längs welchem der Krankheitsprozeß von der Iris auf den Sehnerven übergegangen war.

Bei der vollen Entwicklung der Papillitis war der Prozeß längs den Netzhautvenen bei der Untersuchung mit dem Augenspiegel schon nicht mehr erkennbar.

6. Fräulein K., 43 Jahre alt, kam am 3. V. 1920 zu uns mit Beschwerden über weniger gutes Sehen des rechten Auges, die, wie sie angab, seit einigen Wochen bestanden. Die Sehschärfe dieses Auges beträgt $^1/_{60}$ und das Gesichtsfeld zeigt eine erhebliche Abweichung.

Es bestehen eine leichte Trübung und Schwellung der Papille, so daß die Diagnose auf Neuritis optica gestellt und die Pat. zur Untersuchung aufgenommen wird. Diese Untersuchung fördert folgendes zutage: *Rechts* an der Hornhautperipherie sehr dünne Narben, wie nach Keratitis scleroticans tuberculosa, eine Neuritis optica, Sehschärfe $^1/_{60}$ und ein Gesichtsfeld mit erheblicher Einschränkung am nasal oberen Quadranten und einem relativen zentralen Skotom. *Links:* Eine Gruppe feiner Präcipitate, Sehschärfe $^3/_4$ und normales Gesichtsfeld.

Auf Grund dieser Erscheinungen wird links eine Cyclitis, rechts eine Neuritis optica diagnostiziert. Vermutet wird, daß diese Neuritis sich im Anschluß an eine rechtsseitige Cyclitis tuberculosa entwickelt hat und also als eine kollaterale Neuritis optica bei Iridocyclitis betrachtet werden darf. Da das Gesichtsfeld auf

eine circumscripte Läsion im Sehnerven hinweist, wird daneben die Möglichkeit nicht ausgeschlossen, daß das Virus sich dort im Sehnerven festgesetzt hatte. Durch Bettruhe und Salicylgebrauch gehen die Erscheinungen verhältnismäßig schnell zurück, so daß nach 6—8 Wochen die Sehschärfe wieder bis auf reichlich $^1/_3$ gestiegen ist, das Gesichtsfeld normal aussieht und ophthalmoskopisch die Neuritis mit Hinterlassung einer atrophischen Papille verschwunden ist.

7. Fräulein v. B. wurde vor etwa 12 Jahren einige Jahre behandelt wegen einer hartnäckigen ernsten Iridocyclitis und später am linken Auge operiert wegen einer sekundären Katarakt.

Am rechten Auge besteht jetzt Seclusio pupillae, Coloboma arteficiale, Cataracta matura, Tension — $^1/_2$; am operierten linken Auge ein Coloboma arteficiale, eine Aphakie, dünne Cataracta residua und eine kleine kreisrunde Narbe an Stelle der Fovea, während der Augenhintergrund übrigens keine Veränderungen verrät. Die Sehschärfe beträgt nach der Korrektion $^2/_{60}$; es besteht ein kleines zentrales Skotom, offenbar eine Folge der zentralen Netzhautläsion, die im Anschluß an die chronische Iridocyclitis entstanden war.

8. Frau L., 44 Jahre alt, leidet seit Beginn 1920 an Iridocyclitis tuberculosa; im Dezember 1920 zeigen die Augen etwas Röte, viele rezente Präcipitate, mehrere Synechien und typische graue Knötchen am Pupillenrande, etwas Glaskörpertrübung und Neuritis optica.

Anfang 1921 wird außerdem ein dickerer Exsudatpfropfen unten im Glaskörper des rechten Auges konstatiert und in demselben Auge Ödem der Foveagegend, in dessen Mitte sich ein eckiges rotes Fleckchen befindet; der blinde Fleck ist beiderseits von normaler Größe, es besteht jedoch ein zentrales Skotom für Rot, der Visus beträgt $^1/_{10}$. Auch im Juli desselben Jahres wird beiderseits Neuritis optica (rechts ziemlich stark) und deutliches Oedema foveae verzeichnet; die Sehschärfe beträgt rechts $^1/_{10}$, links $^1/_6$.

Auch hier liegt ein zentrales Skotom vor, das durch eine im Verlaufe einer langdaurigen Iridocyclitis wahrgenommene Fovealäsion erklärt wird.

9. Frau T. leidet seit Anfang 1919 an einer Iridocyclitis und peripheren Chorioiditis, welche in Verbindung mit der Anamnese und den charakteristischen kleinen grauen Knötchen am Pupillarsaum höchst wahrscheinlich tuberkulöser Natur ist.

Im März 1921 ist die Sehschärfe zurückgegangen, rechts bis auf $^1/_{10}$, links bis auf $^1/_6$; an den Hornhäuten werden einige kleine oberflächliche Infiltrate angetroffen, ziemlich viele feine Präcipitate, an den Irides einige sehr kleine weiße atrophische Fleckchen und Synechiae posteriores, ziemlich viel Trübung (feiner Staub und gröbere Flocken) im Glaskörper, und peripher viele kleine Chorioiditisnarben.

Im Mai 1922 machen beide Augen einen günstigeren Eindruck, es sind keine frischen Erscheinungen von Iridocyclitis vorhanden, nur die Reste der letzteren und der Glaskörper ist beiderseits erheblich klarer. Die Sehschärfe beträgt rechts noch nur $^1/_{10}$, links $^1/_6$. Es besteht beiderseits ein sehr kleines zentrales Skotom, das keinen Zusammenhang mit dem blinden Fleck aufweist, welch letzterer von normaler Größe ist. Die Foveagegend ist mit dem Augenspiegel noch nicht genau zu untersuchen. Die Sehstörung gibt jedoch allen Grund, eine Fovealäsion anzunehmen.

10. Schwester L., wurde schon vor 7 Jahren wegen Iridocyclitis behandelt und zeigt das typische Bild einer geheilten Iridocyclitis tuberculosa: alte Reste von Präcipitaten, neu gebildetes Bindegewebe an der Hinterfläche der Hornhaut und im Kammerwinkel, Synechien, eine leichte Cataracta posterior und Glaskörpertrübung; die Sehschärfe beträgt rechts $^1/_{10}$, links $^3/_{60}$.

Im rechten Auge besteht ein kleines, genau zentrales relatives Skotom, im linken Auge ein absolutes zentrales Skotom, beides ohne Zweifel Andeutungen einer Fovealäsion infolge der Iridocyclitis.

11. Pat. G. B. wurde in seinem 16. Jahre längere Zeit (1911—1912) verpflegt wegen Iridocyclitis mit Glaskörperblutungen und 1914 wieder aufgenommen wegen eines Rezidivs und eines sekundären Glaukoms des rechten Auges im Anschluß an eine Seclusio pupillae. Nach Iridektomie, Ruhekur usw. bessert sich der Zustand erheblich.

Bei einer folgenden Untersuchung wird verzeichnet: noch eine Spur von Röte, etwas fibrinöses Exsudat im Winkel der vorderen Augenkammer, eine geringe Glaskörpertrübung rechts, stärkere Glaskörpertrübung links und Sehschärfe rechts $^1/_{10}$, links $^3/_{60}$. Pat. klagt über Metamorphopsie und hat also sehr wahrscheinlich ein Herdchen in der Fovea, obwohl man diese nicht sehen kann.

12. Pat. D. F., litt als Kind an skrophulösen Augenleiden, zeigt alte Hornhautflecke und ist jetzt in Behandlung wegen einer hartnäckigen Iridocyclitis. Am 10. I. 1919 wird Folgendes beobachtet:

Rechtes Auge: alte Flecke in der Peripherie der Hornhaut, ziemlich viel feine Präcipitate, einige graue Exsudate am Pupillenrand und Synechiae poster., oben am Pupillenrand ein kleiner Tuberkel, etwas Glaskörpertrübung, Sehnerv ein wenig trübe; in der Maculagegend keine Reflexe, etwas graue Farbe, in der Fovea, d. h. am nasalen Rand, ein kleiner gelber Fleck. Im Gesichtsfeld findet an ein kleines parazentrales Skotom, auch ist der blinde Fleck vergrößert.

Die hier mitgeteilten Krankengeschichten haben das gemein, daß wahrscheinlich infolge einer Iridocyclitis eine Störung des zentralen Sehens aufgetreten war.

1. Das Vorkommen und der Nachweis zentraler und perizentraler Skotome bei Iridocyclitis.

In der älteren Literatur ist auf dieses Zusammengehen von zentralem Skotom und Iridocyclitis, soweit mir bekannt, selten hingewiesen. Wohl schreibt *Fuchs* 1918, daß es ziemlich oft vorkommt: „daß bei chronischer Iritis und sog. Iritis serosa das Sehvermögen schlechter ist, als den optischen Hindernissen entspricht und man als Ursache dafür ein zentrales Skotom findet und, wenn eine Augenspiegeluntersuchung möglich ist, vielleicht Veränderungen am gelben Fleck feststellen kann". Er fügt dann hinzu, daß es oft nicht möglich ist zu entscheiden, ob diese Veränderung als eine Fernwirkung der Iritis zu betrachten ist oder durch dieselbe endogene Ursache wie letztere primär in der Gegend des gelben Flecks entsteht. Einige Seiten weiter schreibt er jedoch: „die Schädigung der Fovea durch Toxine bei endogener Entzündung im vorderen Abschnitte ist ein ausnahmsweises Vorkommnis". Außerdem werden keine Einzelheiten, keine Beispiele aus der Klinik gegeben, so daß es schwer ist, sich bei dem Widerspruch dieser beiden Aussprüche ein Urteil zu bilden über die klinische Bedeutung, die *Fuchs* dieser Veränderung zuerkennt, und die Frequenz in der er sie wahrgenommen hat.

Im vergangenen Jahre sind indessen gerade einige Mitteilungen über diese Gesichtsfeldstörung veröffentlicht worden. In der *Fuchs*

gewidmeten Festschrift weist *Meller* auf das Vorkommen eines zentralen Skotomes durch Neuritis retrobulbaris bei Iritispatienten hin. In diesen Mitteilungen wird jedoch nur von sehr vereinzelten Fällen eine Krankengeschichte gegeben, da der Artikel sich hauptsächlich auf anatomischem Gebiet bewegt. *Kleinsässer* hat dann in der Versammlung der Wiener Ophthalmologischen Gesellschaft und der Zeitschr. f. Augenh. über die Gesichtsfeldabweichungen, die zentralen, parazentralen und peripheren Skotome, welche in *Mellers Klinik* bei Patienten mit Iridocyclitis beobachtet waren, näheres berichtet. Dabei wird mitgeteilt, daß die Fundusuntersuchung dieser Abweichungen *keine* Erklärung geben konnte. Ausführlichere Daten bezüglich Gesichtsfeldstörungen bei Iridocyclitis wurden von *Lippmann* mitgeteilt, der auf Anregung *Elschnigs* bei einer großen Anzahl Patienten (117 Augen) mit Iridocyclitis mit kleinen Perimeterobjekten das Gesichtsfeldzentrum untersuchte. Bei 98 Augen fehlten stärkere Glaskörpertrübungen und frische oder alte Chorioiditisherde, die für eine evtl. zu findende Gesichtsfeldstörung hätten verantwortlich gemacht werden können. Bei diesen 98 Augen fand *Lippmann* 59 mal ein normales Gesichtsfeld. Unter den Störungen, die er in den andern 39 Augen antraf, finden wir:

3 mal ein absolutes Skotom oder ein Skotom für Rot und Grün,
7 mal ein absolutes Skotom für Blau und für Gelb,
4 mal ein relatives Skotom für Blau und für Gelb,
14 mal ein relatives Skotom für Blau oder für Gelb.

Diese zentralen Skotome bestanden zuweilen nur einige Tage oder Wochen, verschwanden manchmal ganz und führten bisweilen zu einem absoluten Skotom. Die verhältnismäßig große Häufigkeit des Skotoms für Blau oder für Gelb, gibt ihm Anlaß, die Ursache in einer Netzhautläsion zu suchen und sich scharf der Annahme zu widersetzen, daß eine Läsion der Opticusfasern für diese Funktionsstörung verantwortlich sein könnte. Hierfür werden auch noch die folgenden Argumente angeführt: Wenn bei Patienten mit Iridocyclitis Cytotoxine im Glaskörper diffundieren, was der Autor mit *Fuchs* wahrscheinlich hält, dann wird dadurch an erster Stelle die Netzhaut gefährdet. Dem Autor zufolge besteht kein Grund anzunehmen, daß diese Toxine sich vorzugsweise hinter der Linse und durch die zentralen Partien vom Glaskörper nach dem Sehnerven begeben sollten. Es möge bei Tieren ein Zentralkanal vorkommen, aber dies berechtigt noch nicht dazu, beim Menschen, wo dieser Kanal fehlt, einen präformierten Weg für die Toxine anzunehmen. Auch erachtet er es selbstverständlich, daß die Fasern des Sehnerven weniger empfindlich für die genannten Toxine sein werden als die Elemente der Netzhaut. Seines Erachtens kann denn auch darüber kein Zweifel bestehen, daß die von ihm nachgewiesene Funktionsstörung der Einwirkung der Toxine auf die Netzhaut

selbst zugeschrieben werden muß; und er fügt hinzu, daß schon a priori diese Funktionsstörung in die Netzhaut lokalisiert werden muß, weil Netzhautaffektionen durch das Verursachen von Störungen in der Empfindlichkeit für Blau und Gelb charakterisiert sind. Daß gerade die Fovea centralis am stärksten gelitten hat, findet eine Erklärung in dem Umstande, daß das Neuroepithel hier fast unmittelbar an den toxinhaltigen Glaskörper grenzt, und in der Gefäßarmut dieser Zone, durch welche eine Abfuhr der giftigen Stoffe erschwert wird. Obwohl einige der uns gegebenen Krankengeschichten das Vorkommen des zentralen Skotoms infolge Fovealäsion bei Iridocyclitis demonstrieren und wir vermuten, daß diese Veränderung nicht sehr selten vorkommt, können wir uns doch nicht entschließen, ohne weiteres die hohen Ziffern *Lippmanns* anzunehmen. Hierfür liegen mehrere Gründe vor. Zunächst ist der Autor in seiner Epikrise und in seiner Widerlegung einer früher von *Fuchs* geäußerten Annahme wohl sehr apodiktisch; sowohl die normale Phylo- und Ontogenese als pathologisch-anatomische Präparate ließen das Annehmen eines präformierten Weges nach dem Sehnerven, längs welchem die Toxine sich vorzugsweise sollten bewegen können, rechtfertigen. Diese Annahme *Fuchs* und vieler anderer fand bei *Lippmann* nicht die ihr gebührende Beachtung. Auch wird die Behauptung des Autors, daß das Neuroepithel natürlich empfindlicher ist als die Fasern des Sehnerven, kaum begründet. Nun hat der Autor uns außerdem nichts mitgeteilt über die Patienten, bei denen er seine Skotome antraf; und doch hätten mehr Einzelheiten bezüglich der objektiven Veränderungen an diesen Augen die Beurteilung erleichtern können. Die Dürftigkeit der Mitteilungen über die objektiven Veränderungen zwingen uns daher den Resultaten einer Gesichtsfelduntersuchung, die so hohe Anforderungen an Untersuchte und Untersucher stellt, mit einer gewissen Zürückhaltung zu akzeptieren. Indessen durfte doch aus diesen Untersuchungen *Lippmanns* wohl mit großer Wahrscheinlichkeit geschlossen werden, daß bei Patienten mit Iridocyclitis kleine zentrale Skotome keine große Seltenheit sind und daß bei diesen Skotomen hauptsächlich die Blau- und Gelbempfindlichkeit gelitten hat.

1912 gab *Inouye* eine anatomische Beschreibung von 4 Augen, in denen Entzündung des vorderen Teiles des Auges u. a. zu einer Cystenbildung im Netzhautzentrum geführt hatte. Wir konnten aus den Krankengeschichten dieser Patienten nicht viel lernen bezüglich der Funktionsstörung, welche die Folge dieser Netzhautaffektion gewesen sein konnte. Bei 3 dieser Patienten war der Prozeß schon sehr alt und die Funktion vor der Enucleation sehr gering, während betreffs des Gesichtsfeldes keine näheren Angaben gemacht werden. Bei dem 4. Patienten, dessen Auge an einer Entzündung zugrunde ging, welche in einer kleinen Scleralwunde ihren Anfang nahm, fällt uns auf, daß

die Sehschärfe in einem gewissen Zeitpunkt (14 Tage nach dem Beginn) nur $^1/_6$ beträgt, obwohl die Medien als klar und der Fundus und die Spannung als normal bezeichnet wurden, während gleichzeitig bemerkt wird, daß die Grenzen des Gesichtsfeldes normal sind. Es darf vielleicht geschlossen werden, daß bei diesem Patienten ein zentrales Skotom bestanden hat, das eine Erklärung gab für die erste Abnahme der Sehschärfe und seine Ursache fand in der später mikrospisch nachgewiesenen Netzhautveränderung.

Sowohl diese Literatur als die von uns mitgeteilten Krankengeschichten gestatten, wenigstens *den* Umstand als feststehend anzunehmen, daß zentrale oder parazentrale Skotome bei Iridocyclitis nicht selten vorkommen; die beschriebenen Wahrnehmungen beweisen dies.

2. Wie schon oben bemerkt, geben unsere Krankengeschichten Anlaß, bei der *Augenspiegeluntersuchung* mehr als früher dem Zustande der Fovea unsere Aufmerksamkeit zu widmen. So konnten bei einigen unserer Patienten leichte Veränderungen in der Foveagegend für die Sehstörung verantwortlich gemacht werden; bei einigen anderen Patienten ließ das normale Aussehen dieses Gebietes vermuten, daß die Funktionsstörung in den Sehnerven lokalisiert werden mußte (Patient 4, 5 und 6). Nun haben wir allein die Krankengeschichten derjenigen Patienten mitgeteilt, bei denen auch ein zentrales Skotom festgestellt worden war; wir konnten indessen bei vielen anderen Patienten mit Iridocyclitis ein Ödem der Foveagegend beobachten, welches höchstwahrscheinlich im Wesen der oben beschriebenen Veränderung verwandt ist.

In der Literatur ist nur selten auf diese Veränderungen des Augenspiegelbildes hingewiesen. Zwar schreibt *Fuchs*, wie wir schon oben bemerkten, daß sich bei chronischer Iritis dann und wann ein zentrales Skotom nachweisen läßt und falls eine Augenspiegeluntersuchung möglich ist, vielleicht Veränderungen im gelben Fleck festzustellen sind. Er beschreibt uns aber nicht, welcher Art diese Veränderungen sind.

Unter den äußerst sorgfältig beschriebenen Beobachtungen *Haabs* findet man auch diese Veränderung erwähnt (1916); und schließlich hat 1917 *Vogt* darauf hingewiesen, daß bei Entzündungen in den vorderen Teilen des Auges oft Veränderung des Augenspiegelbildes der Maculagegend konstatiert werden konnte. Er weist darauf hin, daß das rotfreie Licht vorzüglich geeignet ist, diese Abweichungen kennenzulernen. Er betont jedoch nachdrücklich, daß nicht nur bei ernsten Prozessen, sondern bereits bei verhältnismäßig leichten akut entzündungsartigen Affektionen der vorderen Teile des Auges ein Mitleiden der Netzhaut nachgewiesen werden kann. Charakteristisch sind die doppelten Reflexlinien, die in bezug auf die Macula radiär gestellt sind und ausnahmslos vor den Nervenfasern und vor den Netzhautgefäßen liegen. Bei ernsteren Prozessen sieht man außerdem schläfen-

wärts dicht bei der Papille einige vertikale Doppellinien. Überdies bemerkt man, wie die normalen Reflexe von Macula und Fovea verlorengehen, was um so mehr auffällt, weil der Fovealareflex bei rotfreiem Licht besser sichtbar zu sein pflegt, als bei gewöhnlichem Licht. Er pflegte diese Veränderungen nur bei jungen Menschen zu sehen, wenigstens niemals bei Menschen über dem 45. Jahr. In leichtem Grade traf er sie an bei Herpes corneae, bei Episcleritis, bei Conjunctivitis phlyctaenularis, bei Erosio recidivans und leichten posttraumatischen Hornhautentzündungen. In stärkerem Grade wurde sie fast ohne Ausnahme bei akuter Iridocyclitis, bei stärkerer Keratitis, bei schwereren Formen von Conjunctivitis scrofulosa angetroffen. Obwohl es also feststeht, daß das Netzhautzentrum in vielen Fällen derart verändert ist, daß es für eine erhebliche Abnahme der Sehschärfe und ein zentrales Skotom verantwortlich gemacht werden kann, muß man daneben im Auge behalten, daß zuweilen zentrale und parazentrale Skotome auftreten, ohne daß mit dem Augenspiegel irgendwelche Veränderungen wahrgenommen werden; hiervon haben wir bei unseren Patienten 4, 5 und 6 Beispiele gesehen. Auch hat *Meller* hierauf die Aufmerksamkeit gelenkt und durch seine anatomische Untersuchung die Richtigkeit dieser klinischen Beobachtung wahrscheinlich gemacht. Die Gesichtsfelduntersuchungen, welche *Kleinsässer* in seiner Klinik ausführte, ließen vermuten, daß dies nicht so selten vorkam. *Lippmann*, der bei *Elschnig* auf das häufige Vorkommen zentraler Skotome bei Iridocyclitis hinwies, teilt nichts über den Zustand des Fundus mit. Man wundert sich einerseits, daß von *Meller* und *Kleinsässer* die klinisch und anatomisch festgestellten Foveaveränderungen (*Haab*, *Vogt*, *Nuel*, *Fuchs* u. a.) gar nicht genannt werden und andererseits, daß *Lippmann* so dürftige Daten gibt bezüglich der Untersuchung mit dem Augenspiegel. Es erhebt sich die Frage, ob nicht doch bei einigen der Patienten *Kleinsässers* und *Lippmanns* Abweichungen im Netzhautzentrum gesehen wären, wenn man dieser Untersuchung besondere Aufmerksamkeit gewidmet hätte.

3. Die *Prognose* der zentralen Abnahme des Sehvermögens ist natürlich von der *Art der Veränderung* abhängig, die auf Grund klinischer und anatomischer Tatsachen festgestellt werden muß.

I. Klinische Tatsachen.

A. Fovealäsionen.

Die Foveaaffektion, welche klinisch von *Haab*, *Vogt* und uns im Verlaufe von Entzündungen des vorderen Augenteiles beobachtet wurde, ließ in vielen Fällen ein Ödem der Netzhaut vermuten und unterschied sich klinisch nicht von dem Ödem, welches man bei verschiedenen Formen von Retinitis und Chorioiditis oder von Zirkulationsstörungen in der Nachbarschaft antrifft. Bei einigen Patienten beobachteten

wir kleine durchsichtige oder gelbe Punkte, die an kleine Cysten oder degenerative Veränderungen erinnerten und klinische Verwandtschaft aufwiesen mit Veränderungen bei Patienten, die das Opfer einer Sonnenfinsternis oder einer Contusio bulbi wurden oder den Anfang einer senilen Maculaveränderung zeigen. Ganz zutreffend für die gelben Fleckchen, welche wir bei einigen Patienten sahen, ist die von *Haab* im Archiv f. Augenh. 85, S. 116 und 119 gegebene Beschreibung der Veränderung, welche er nach Contusio bulbi wahrnahm. Er spricht dort von einem kleinen zentralen runden Fleck, der besonders dann auftritt, wenn die Maculaveränderung stark ist und in der Regel wieder verschwindet. Er bemerkt, daß der Foveareflex vor demselben liegt, daß die Farbe nicht rein weiß, sondern trübe gelb ist, auf Grund dessen er vermutet, daß er: „einem kleinen Erguß, vielleicht einer dünnen Lage Fibrin, zwischen Retina und Pigmentepithel entsprechen dürfte." Ohne Zweifel besteht im Wesen wenig Unterschied zwischen der Veränderung bei unseren Patienten mit Iritis und dem Prozeß, den *Haab* als Folge von Contusio bulbi beschreibt. Große Verwandtschaft hiermit haben auchdie von ihm beschriebenen Bilder bei Patienten, die einen Fremdkörper im Glaskörper hatten oder bei denen der vordere Teil des Auges verletzt war, und die Maculaveränderung, welche er bei einem Angiom der Orbita antraf.

Wenn man auch bei Ödem der Netzhaut und sogar bei ophthalmoskopisch sichtbaren Exsudaten auf eine vollständige Wiederherstellung der Funktion hoffen darf, so steigt mit der Zunahme dieser Exsudation die Möglichkeit dauernder Schädigung. Die Krankengeschichten dieser 4 Patienten, deren Augen von *Inouye* anatomisch untersucht wurden, zeigen uns, daß diese Erkrankung so ernst sein kann, daß völlige Destruktion des Netzhautzentrums die Folge ist.

B. Opticusveränderungen.

Wenn das klinische Bild darauf hinweist (4, 5, 6), daß die Funktionsstörung die Folge eines Opticusleidens ist, muß dem Krankheitsfall ein Platz angewiesen werden zwischen den Fällen von Papillitis, die von *Elschnig, Fuchs, Stock, van den Borg* u. a. wiederholt bei Iritis, Keratitis usw. beschrieben wurden und von denen *Leber* aussagt: „daß das Sehvermögen nicht erheblich gestört zu werden scheint" und denjenigen Entzündungen des Sehnerven, die mit größerer oder geringerer Funktionsstörung verbunden sind (Neuritis optica luetica, tuberculosa, retrobulbaris u. dgl.

Auf Grund der Verwandtschaft mit der ersten so gutartigen Kategorie würde die Prognose günstig ausfallen; das Bestehen der Funktionsstörung macht diese jedoch schon zweifellos ungünstiger. Die Verwandtschaft mit der 2. Kategorie gibt Anlaß, die Prognose dubiös zu nennen, aber doch ad bonum vergens, in Anbetracht des günstigen Verlaufes, den so viele Neuritiden nehmen.

II. Anatomische Tatsachen.

Die pathologisch-anatomische Untersuchung von Augen mit Iridocyclitis, bei denen die hier besprochenen Skotome und Fovea- oder Opticusveränderungen beobachtet werden, würde vielleicht das Wesen und das Entstehen dieser Veränderungen lehren können, aber diese Augen kommen, wenigstens in diesem Stadium der Krankheit, nur ausnahmsweise zur Enucleation.

Es ist indessen nicht ausgeschlossen, daß auch die Untersuchung älterer Stadien uns etwas lehrt; wir haben unsere Sammlung daraufhin untersucht und glauben, nachstehenden Fällen für unseren Gegenstand Bedeutung beimessen zu können.

Zuerst mögen denn Durchschnitte folgen aus dem Auge von:



Abb. 1.

Pat. A. de G.: Dieses Auge wurde am 15. VII. von einem Stück Eisen durchbohrt; Iris und Linse waren getroffen; es wurde eine *Kuhnt*sche Plastik ausgeführt. 2 Monate nach dem Unfall ward das Auge wegen fortwährender und sogar wieder zunehmender Irritation entfernt.

Bei mikroskopischer Untersuchung sieht man eine geringe pericorneale Infiltration; die Hornhaut zeigt eine Narbe, an deren Rückseite sich junges Bindegewebe befindet, das Iris und Linsenrest mit der Hornhaut verbindet. Die Iris ist hyperämisch und dicht kleinzellig infiltriert; Linse und Kapselreste sind von kleinzelligem Infiltrat und jungem Bindegewebe, in dem sich einige Riesenzellen finden, umschlossen. In dem kollabierten Glaskörper sieht man eine geringe Menge Wanderzellen, unter denen auch einige 2-, 4- und vielkernige Zellen angetroffen werden. Die Netzhaut hat sich beim Fixieren über ein ziemlich großes Stück von der Unterlage losgelöst; sie trägt an der Vorderseite Zellenhäufchen, wie sie sich im Glaskörper vorfanden. Es findet sich Infiltration um die Netzhautvenen herum,

sowohl in nasalen als temporalen Teilen, und in starkem Grade auch um die Zentralgefäße bis hinter die Lamina cribrosa. Auch hinter der Lamina besteht eine ziemlich starke zellige Infiltration um die Vena centralis herum und in den daran grenzenden Nervenbündel (Abb. 1).

Unmittelbar hinter und zwischen der Lamina finden sich multiple kleine Höhlen, wie bei beginnenden *Schnabel*schen Kavernen, bezüglich deren es jedoch nicht ganz sicher ist, ob sie nicht als Artefakt durch Zerreißung spröden ödematösen Gewebes entstanden sind.

An der Ora serrata sind ziemlich erhebliche Veränderungen der Netzhaut, besonders an der temporalen Seite, festzustellen. Es bestehen viele kleinere und größere Defekte im Pigmentepithel. An diesen Stellen adhäriert die Netzhaut

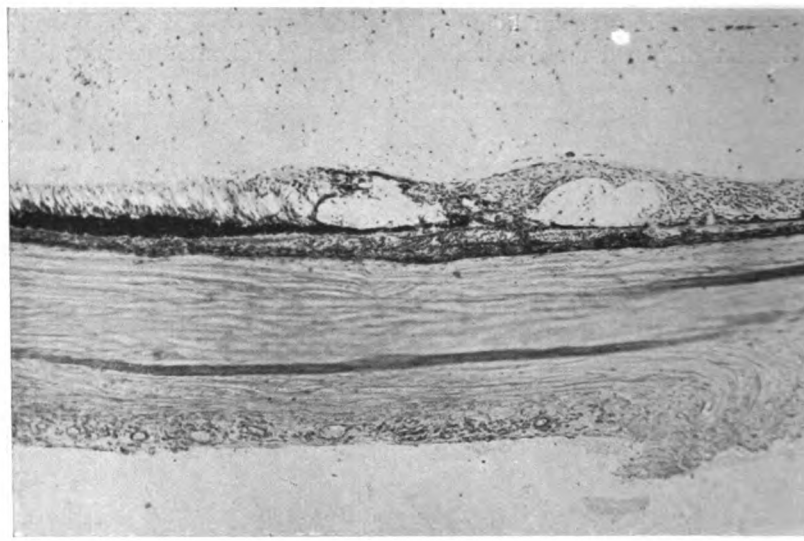

Abb. 2.

an der Aderhaut durch neugebildetes Bindegewebe; Pigmentzellen dringen dort in die Netzhaut ein und eine ziemlich starke kleinzellige Infiltration der Aderhaut geht dort auf die Netzhaut über (Abb. 2).

Zwischen den Adhäsionen scheint die Retina an einigen Stellen blasenförmig hochgehoben zu sein; die auf diese Weise gebildeten Cysten werden durch sehr modifiziertes abgeplattetes Pigmentepithel begrenzt, an der Innenseite durch einen Netzhautrest, an dem keine Schichten zu unterscheiden sind. Die Hohlräume sind von einigen Gewebefäden und Zellen durchsponnen, so daß es wohl intraretinale Cysten sind.

Außerdem besteht auch Destruktion des Pigmentepithels und Blasenbildung im benachbarten Ciliarepithel.

Während die verschiedenen Schichten der Netzhaut im allgemeinen und insbesondere auch am hinteren Augenpol in der Umgebung der Fovea prächtig konserviert und augenscheinlich intakt sind, ist die Foveagegend selbst auffallend verändert (Abb. 3). Hier am Hinterpol ist die Netzhaut durch eine dünne Schicht geronnener Flüssigkeit, in der einige Exsudatzellen liegen, von der Unterlage getrennt; an der Stelle der Fovea ist die Netzhaut etwas weiter hochgehoben.



Abb. 3.

Wir konstatieren hier örtlich ein völliges Fehlen von Neuroepithel und von äußeren Körnern in solchem Grade, daß dies nicht als postmortal betrachtet werden kann. In der direkt angrenzenden Zone liegen Neuroepithel und äußere Körner unregelmäßig durcheinander und man sieht in deren Mitte einige Höhlen, mit und ohne geronnene Flüssigkeit, die zum Teil wohl als postmortale Gebilde zu betrachten sind. Dagegen ist an der Stelle der Fovea die Fortsetzung der inneren Körner- und der Nervenfaserschicht und der Membrana limitans interna vortrefflich erhalten. Vor der letzteren liegt eine Anzahl mononucleärer Zellen, so wie im Glaskörper viele gefunden wurden, und 2 Typen, beide ziemlich rund, die kleineren mit einem etwas relativ dunkleren Kern und schmalerem Protoplasma.

Das Auge von Pat. L. (P. A. 605) wurde im November 1920 verletzt und zeigte einige Tage später Erscheinungen von Iritis, die anfangs zurückgingen, sich aber nach einigen Wochen verschlimmerten; damals ergab sich, daß eine circumscripte Phakitis bestand; eine Narbe in der Hornhaut, ein gerade dahinter liegendes kleines Loch in der Iris wiesen die Stelle der Verwundung und Infektion an. Nach Vereiterung der Linse und nach wiederholter Entfernung des Exsudats aus der Linsenkapsel und vorderen Augenkammer gingen die Entzündungserscheinungen zwar teilweise zurück, aber es blieb ein leichter Reizzustand bestehen, der in Anbetracht der niedrigen Tension und sehr schlechten Funktion zum Anlaß wurde, das Auge zu entfernen.

Bei der anatomischen Untersuchung wurden in der Hornhaut die glatt geheilten Narben der Verwundung und der verschiedenen operativen Eingriffe gefunden; in der Regenbogenhaut bestand ein Defekt, der von jungem, mit Exsudatzellen durchsätem Bindegewebe ausgefüllt wurde, welches letztere auch die Linsenreste und Linsenkapsel umschlossen hatte. In dem dahinter liegenden Glaskörper lagen in geringer Anzahl isolierte Exsudatzellen. Am Ciliarkörper sieht man außer einer Dehnung der Processus unter Einfluß des retrahierenden Bindegewebes im allgemeinen wenig Veränderungen, aber doch einige, die nicht ohne Wichtigkeit sind; die inneren Epithelzellen sind palisadenartig gedehnt durch Hebung der

durch die Zonula gespannten Limitans interna; an einigen Stellen finden sich kleine subepitheliale Infiltrationen; an der freien Innenfläche liegen dort einige Lymphocytenhäufchen. Die Aderhaut weist keine Abweichungen auf, selbst keine In-

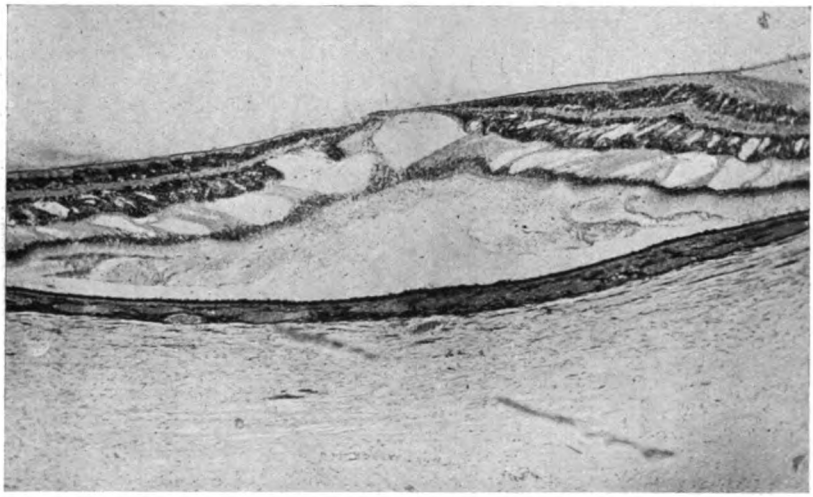

Abb. 4.

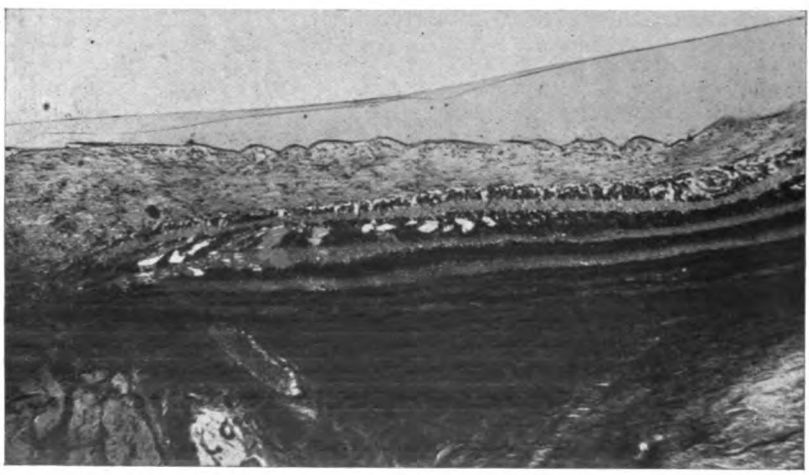

Abb. 5.

filtration von Bedeutung. Besondere Erwähnung verdient die enorme Höhlenbildung in der Netzhaut, in der inneren Körner- und *Henle*schen Schicht, besonders in der unmittelbaren Umgebung der Fovea (Abb. 4).

Auch in der direkten Umgebung der Papille treffen wir kleine Höhlen in der inneren Körner- und äußeren retikulären Schicht an, welche mit einem gelb ge-

färbten Gerinnsel gefüllt sind. Die Papille selbst zeigt eine ödematöse Schwellung, während die Zentralvenen von einem dünnen Kranz von Exsudatzellen umgeben sind.

Die Exkavation wird von dünnen Membranen überspannt, die sich temporal über die Vorderfläche der Netzhaut fortsetzen, deren innere Grenzlinie stark gefaltet ist, während der dazwischen liegende Raum einen schwach gelb gefärbten Inhalt hat (Abb. 5).

An dem Auge von Fräulein B. (Str. 926) bestand nach Aussage der Pat. schon einige Jahre eine Entzündung, und dieses ist nur ein einziges Mal von fachkundlicher Seite untersucht; das Auge zeigte die aktiven Zeichen und die Reste einer Iridocyclitis und eines sekundären Glaukoms; die Anamnese und das Aussehen der Iris gaben Anlaß, einen tuberkulösen Prozeß anzunehmen. Die Schmerzanfälle



Abb. 6.

in dem blinden Auge und die ungünstige Prognose bei Nichtausführbarkeit einer gründlichen konservativen Behandlung ließen den Entschluß zur Enucleation fassen.

Bei mikroskopischer Untersuchung findet man leichte diffuse pericorneale Infiltration der Bindehaut und am Limbus, einige kleine Zellanhäufungen, die epitheloide Zellen enthalten, einen zelligen Belag an der Hornhauthinterfläche, eine diffuse mononucleäre Infiltration der Iris und eine Occlusio pupillae durch neugebildetes Bindegewebe; ferner ziemlich viel zelliges Exsudat zwischen Ciliarepithel und Glaskörper, zusammengeklebte Zellhäufchen auf den Fasern der Zonula, blasenförmige Ablösungen des inneren Ciliarepithels und Ausfüllung dieser Blasen mit Exsudatzellen und jungen Bindegewebszellen; ferner starke Infiltration der tieferen Schichten der Pars plana des Ciliarkörpers, in dem sich Anhäufungen epitheloider Zellen und hier und dort Riesenzellen finden (Abb. 6).

Es bestehen multiple Defekte im Pigmentepithel, durch welche Bindegewebs-

sprossen eine Verbindung herstellen zwischen Gefäßhaut und dem inneren Raume des Auges und die Bildung einer Cyclitismembran einzuleiten scheinen.

Ferner besteht Collapsus und Dialysis corporis vitrei; der Glaskörper ent-

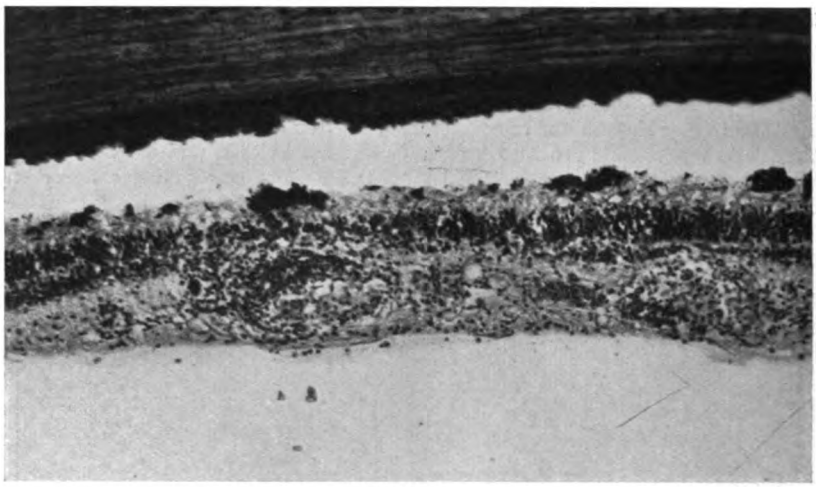

Abb. 7.

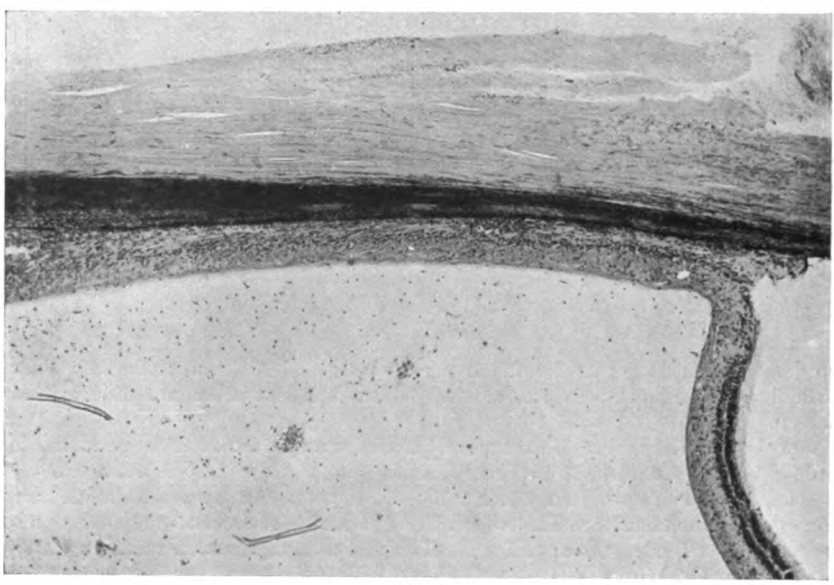

Abb. 8.

hält eine diffuse leichte Infiltration mit freien Zellen, welche sich größtenteils auf die Glaskörpermembranen abgesetzt haben; das subhyaloide geronnene Exsudat enthält keine Zellen.

Die Netzhaut zeigt in einigen Teilen Verlust von Ganglienzellen, Atrophie der Nervenfasern und Destruktion von Neuroepithel; es findet sich an vielen Stellen

Abb. 9.

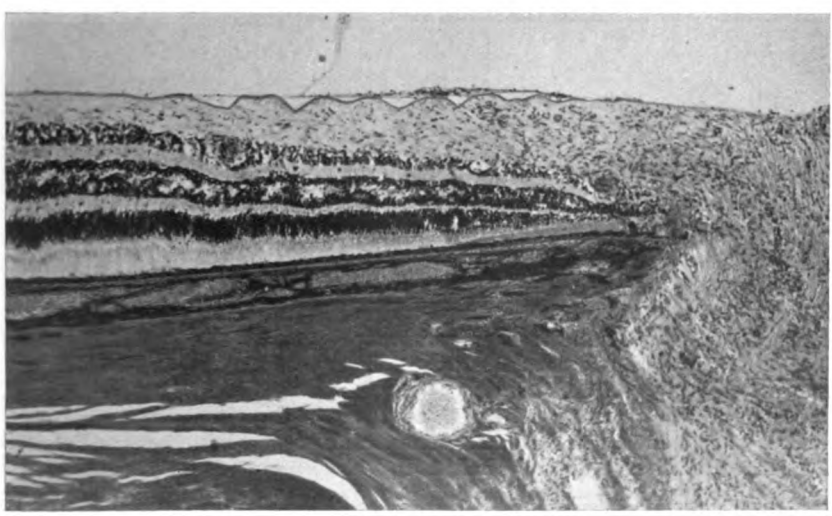

Abb. 10.

eine Infiltration rings um die Netzhautgefäße, besonders in den peripheren Teilen; hier und dort sieht man kleine Knötchen an der Gefäßwand, mit tuberkuloidem Bau; es findet sich ein Gebiet an der Peripherie, wo die Netzhaut verdünnt und

atrophisch ist und die Gefäße geschlossen sind, während in den geschlossenen Gefäßdurchschnitten viel Pigment angetroffen wird. In den vorderen Teilen ist die Netzhaut außerdem durch eine dünne Schicht jungen und noch infiltrierten Bindegewebes mit der Gefäßhaut verwachsen. In weiteren Schnitten sieht man starke Infiltration der Aderhaut an der Ora serrata, mehrere Defekte im Pigmentepithel, adhäsive Bindegewebsbildung zwischen Gefäß- und Netzhaut, und der Weg scheint gebahnt zu sein, Ansteckungsstoffe an der einen Seite nach der Aderhaut, an der andern Seite nach der Netzhaut längs den Gefäßscheiden abzuführen (Abb. 7, 8).

Eigentümliche Veränderungen trifft man ferner im Gebiet des Sehnerven und der Fovea centralis an.

Am Nervus opticus verrät die nach hinten gerichtete Ausbuchtung der Lamina cribrosa die glaukomatöse Exkavation; jedoch ist vor dieser Lamina noch ein

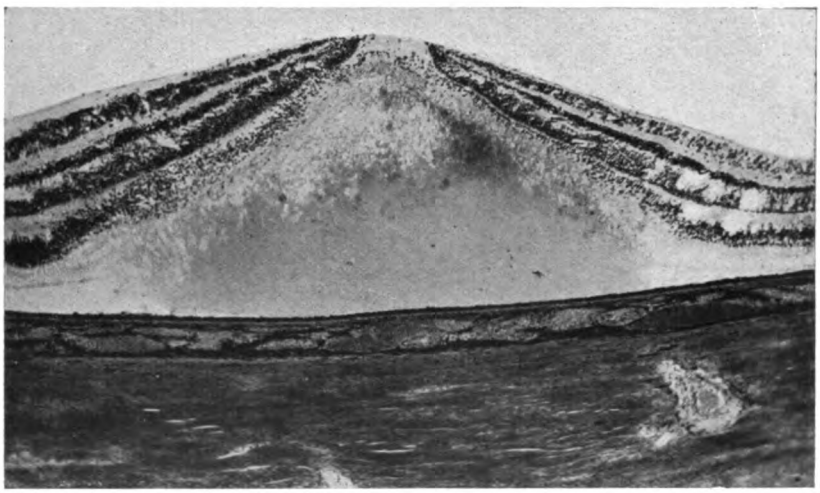

Abb. 11.

solch voluminöses Nervengewebe vorhanden, daß es sogar eben über das Niveau der normalen Papille hinausragt, infolge der ödematösen Durchtränkung des Papillengewebes (Abb. 9 und 10).

Dicht hinter dieser trifft man lokal vollkommenen Kernverlust in einigen Nervenbündeln und etwas weiter rückwärts in anderen Bündeln eine starke Kernvermehrung durch die Anwesenheit von Lymphocyten.

Zwischen, hinter und vor der Lamina sieht man hier und dort kleine Höhlen, von denen einige wohl als *Schnabel*sche Kavernen zu deuten sind.

An der Stelle der Fovea ist die Netzhaut scharf kegelförmig von der Unterlage abgehoben durch eine gelbgrün geronnene Masse, in der sich etwas Detritus von Neuroepithelia und ganz oder halb nekrotische größere Zellen finden (Abb. 11).

Die Kuppe der Ablösung in der Mitte der Fovea wird durch eine Schicht sehr unregelmäßig und dünn gesäter äußerer Körner gebildet und nach innen durch die Fortsetzung der äußeren Retikularschicht, welche etwas verbreitert (ödematös) zu sein scheint; andere Netzhautschichten sind hier nicht vertreten.

In der direkten Umgebung ist die innere Körnerschicht sehr dick und die *Henle*sche Schicht auffallend schmal.

Etwas mehr peripher, also perifoveal, ungefähr an dem Umriß der Macula finden sich viele perifoveale Höhlen in der inneren Körnerschicht, teilweise mit geronnem Inhalt.

Pat. J. B. (Str. 187). Siehe *v. d. Borg*, Ned. T. v. Gen. 1908, S. 659, Pat. 3. Der Beschreibung *v. d. Borgs* entlehnen wir das Folgende:

„ Pat. J. B., 10 Jahre alt, wird am 10.V. 1905 in die Ophthalmologische Klinik aufgenommen mit einer perforierenden, durch Verwundung mit einer Gabel entstandenen Wunde nasalwärts von der Hornhaut. Bei der Aufnahme sind die Wundränder ein wenig infiltriert, die Hornhaut ist übrigens klar, es besteht eine mäßige pericorneale Injektion. Auf der Iris und in der Pupillenfläche findet sich ziemlich viel Blut, so daß der Zustand der tiefer gelegenen Teile des Auges schlecht zu beurteilen ist, T = — 1. Abends besteht ein leichtes Oedema palpebrarum.

20. V. 1905. Während der vordere Teil des Auges klarer wird, nimmt der Glaskörper besonders temporalwärts unten an Trübung zu, so daß die Diagnose auf Glaskörperabsceß gestellt wird.

Wegen der Zunahme der Schmerzhaftigkeit, pericornealer Injektion und Glaskörpertrübung, verbunden mit Abnahme der Tension, wird das Auge am 27. V. 1905 exstirpiert.

Histologische Untersuchung: Die Verwundungsstelle in der Hornhaut ist vernarbt, und das Epithel ist in die Narbe hineingewachsen. In der vorderen Augenkammer liegen Leukocyten, im allgemeinen gesondert, aber auch zu Paketen vereinigt, dicht gegen die Hinterfläche der Hornhaut und auch auf einer durch die Härtung zurückgezogenen Fibrinschicht.

Der durch die Verwundung entstandene Defekt in der Sclera und Chorioidea ist von neugebildetem Bindegewebe mit zahlreichen Gefäßen ausgefüllt. Dieses Bindegewebe hängt unmittelbar mit dem kollabierten Glaskörper zusammen; an der Hinterfläche der Linse befindet sich eine ziemlich scharf begrenzte Leukocyteninfiltration.

In dem mehr nach hinten gelegenen Teil des Glaskörpers bemerkt man eine geringe Anzahl Leukocyten, die meistens gesondert liegen, aber auf der Netzhaut und einigen Glaskörpermembranen hier und dort zu kleinen Paketen vereinigt sind. Es besteht auch eine leichte Infiltration um die Netzhautgefäße. Seitlich vom Nervus opticus gelegene Teile der Netzhaut sind durch Serumaufnahme geschwollen; auf der Netzhaut nahe dem Nervus opticus liegen einige Häufchen Leukocyten.

Die großen Venen der Aderhaut sind mit Blut gefüllt; hauptsächlich dadurch ist die Chorioidea verdickt; im vordersten Teil oberhalb der Ora serrata zeigt sich in der Capillarschicht eine starke Infiltration, offenbar der Ursprung der Leukocyten im Glaskörper. Der intraokulare Teil des Nervus opticus ist verdickt, in der Mitte am meisten, und etwas höher als 0,5 mm. Es besteht keine Exkavation; im Trichter um die Gefäße ist, entsprechend der physiologischen Exkavation des Sehnerven, eine dichte Infiltration vorhanden, ebenfalls in der obersten Gewebeschicht. Auf dem Nervus opticus liegt eine Anzahl brauner Pigmentkörner; der sklerale Teil der Lamina cribrosa ist nach hinten hin konvex."

Bei einer erneuten Untersuchung dieses Auges fanden wir diese Beschreibung vollkommen korrekt, jedoch können einige Veränderungen besondere Beachtung beanspruchen.

Zunächst die starke Infiltration sowohl *vor* als *in* der Netzhaut.

Es bestand wohl eine sehr starke Leukocytenanhäufung in der Exkavation vorn am Sehnerven, für welche die von *v. d. Borg* später gegebene Annahme einer Toxinanhäufung an dieser Stelle in der Tat eine gute Erklärung zu sein scheint.

Man würde auch die benachbarte Infiltration um die großen Netzhautgefäße hiermit in direkten Zusammenhang bringen und auf analoge Weise erklären können. Es bestand jedoch außerdem eine Infiltration rings um die Netzhautgefäße der Peripherie, die nicht so einfach derselben Giftquelle zugeschrieben werden kann.

Wenn man die Leukocytenanhäufung in der Exkavation und in den zentralen Glaskörperpartien auf die stärkere Konzentration toxischer Lymphe zurückführt, die vom Ciliarkörper längs dem Zentralkanal in der Glaskörpermitte (oder dessen Rest) nach dem Sehnerven abgeführt wird, dann muß man auch an der Stelle der perivasculären Netzhautinfiltrationen einen Giftstrom annehmen und für diesen die Giftquelle aufsuchen.

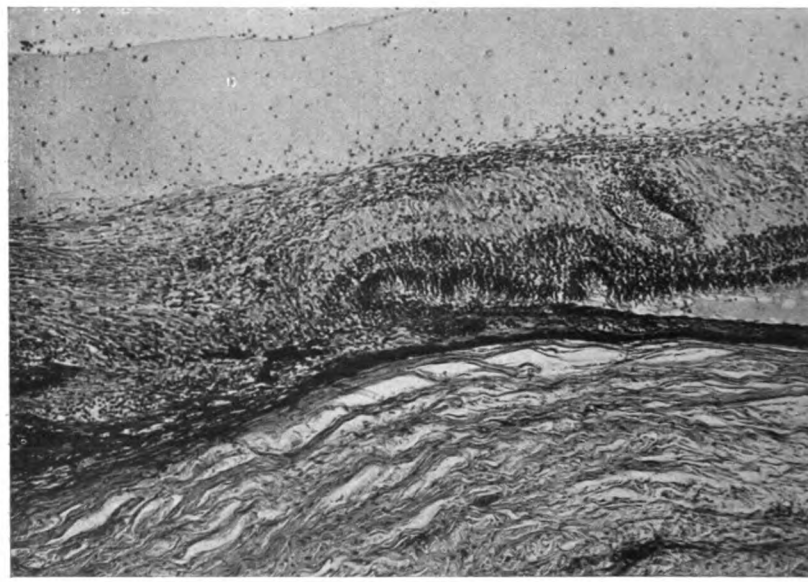

Abb. 12.

Diese perivasculären Infiltrate reichen bis vorn in die Netzhautperipherie und weisen uns in die Richtung der Ora serrata.

Obwohl der eigentliche Krankheitsprozeß in der Hauptsache seinen Sitz in der Uvea zu haben scheint, zeigt sich nun an der Ora serrata, daß die Netzhaut doch auch in den Prozeß einbezogen ist (Abb. 12). Es liegt hier eine ziemlich starke Destruktion von Netzhautgewebe und eine sehr innige Verbindung zwischen der Netz- und Gefäßhaut durch neues Bindegewebe vor; hier scheint der Krankheitsprozeß in der Tat auf die Netzhaut überzugreifen, und den Toxinen wurde ein Zugang zu den Lymphbahnen der Netzhaut ermöglicht. Wir werden wohl nicht fehlgehen, auch die von den *van den Borg* beschriebenen Pigmentkörner am Sehnerven vom zerfallenen Pigmentepithel an der Ora serrata herzuleiten.

Wie ist es um die Fovea bestellt? Es zeigt sich eine Ablösung der Fovea von ihrer Unterlage; diese ist teils fraglos postmortal entstanden, teils zweifellos schon intra vitam vorhanden gewesen (Abb. 13).

Pat. B. (Str. 962), 37 Jahre alt, ist seit 8 Monaten wegen einer Entzündung des linken Auges behandelt. Das rechte Auge ist vollkommen normal.

Links werden am Auge die folgenden Veränderungen konstatiert:

Eine diffuse Unebenheit und Trübung der Hornhaut, die außerdem an der Hinterfläche mit vielen Präcipitaten besetzt ist. Die Iris weist keine scharfe Zeichnung auf, ist leicht geschwollen und im Umkreis um die Pupille viel stärker geschwollen. Die Pupille ist rund und ziemlich weit. Durch Trübung der Hornhaut und des Glaskörpers läßt sich der Fundus nicht gut untersuchen. Die Spannung beträgt T + $1^1/_2$, die Sehschärfe $^1/_{300}$. Das Gesichtsfeld ist stark konzentrisch bis auf ungefähr 20° um den Fixierpunkt beschränkt. Da nicht bald eine Besserung wahrzunehmen ist, wird wegen der schon langen Dauer der Behandlung in Hinsicht auf die ad malam neigende Prognose und die sozialen Verhältnisse die Enucleation beschlossen.

Bei histologischer Untersuchung findet man das Folgende:

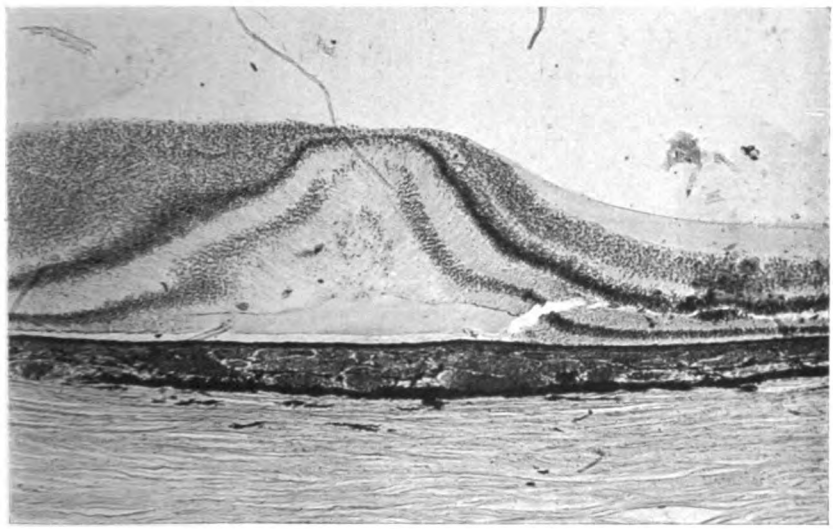

Abb. 18.

In der Bindehaut rund um die Hornhaut eine Gefäßerweiterung und ziemlich starke kleinzellige Infiltration mit Lymphocyten, besonders perivasculär; an der Hornhaut fällt uns das Vorhandensein vieler kleiner dunkel gefärbter Lymphocytenkerne zwischen den basalen Zellen des Epithels und in dieser selben Schicht der vielen klaren kleinen Flecke, wie von hydropischen Zellen, auf.

Die Hinterfläche der Hornhaut ist mit einem diffusen zelligen Belag bedeckt.

In der Vorderkammer starke Infiltration auf und zwischen den Maschen des Ligamentum pectinatum und des *Schlemm*schen Kanals. Die Iris ist diffus zellig infiltriert, wobei besonders Plasmazellen in den Vordergrund treten. In dem pupillären Teil vor und hinter dem Sphincter besteht eine sehr dichte Infiltration von Zellen mit kleinem dunklem Kern. Eine derartige sehr dichte Anhäufung von Lymphocyten findet man dicht hinter der Irisbasis auf der Grenze gegen den Ciliarkörper.

Die Linsenvorderfläche ist wie die Hornhauthinterfläche mit zelligem Belag bedeckt, in dem hier und dort der schichtige Bau neugebildeten Bindegewebes zu erkennen ist, und zwischen welchem auch einige Zellkonglomerate von dem Bau von Präcipitaten zu unterscheiden sind.

Am Ciliarkörper sind die Processus verhältnismäßig wenig, die Pars plana dagegen stark verändert (Abb. 14, 15). Es findet sich ein zelliger Belag, eine Ab-



Abb. 14.

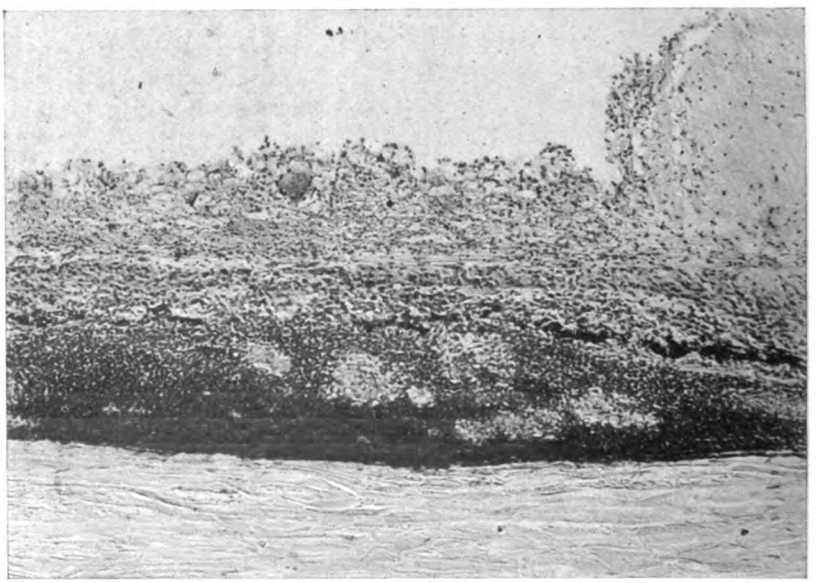

Abb. 15.

lösung und Wucherung der inneren Epithelschicht, mit Zellanhäufung in den gebildeten Blasen (Exsudat- und junge Bindegewebszellen).

Die Pigmentschicht des Ciliarepithels weist viele Defekte auf, wodurch die zellige Infiltration der Chorioidea mit dem Belag und der Bindegewebsneubildung

im Ciliarkörper Verbindung erhält. In der Aderhaut besteht hier eine sehr dichte kleinzellige Infiltration, in die örtlich ein großer Herd epitheloider Zellen und Riesenzellen eine spezifische Zeichnung hineinbringt.

Außer auf der Innenfläche der Pars plana corporis ciliaris finden sich auf



Abb. 16.



Abb. 17.

und zwischen den Zonulafasern viele teils isolierte, teils zusammengeklebte Exsudatzellen, auch auf der Vorderfläche des Glaskörpers und den darin entstandenen Höhlen.

Der Glaskörper ist kollabiert und enthält isolierte ziemlich dünn gesäte Zellen; die Hinterfläche trägt Zellkonglomerate, welche offenbar von den größeren Paketen

Zellkonglomeraten abgerissen sind, welch letztere die Vorderfläche der Netzhaut besetzt halten (u. a. bei der Ora serrata). In dieser treten 2 Zellarten in den Vordergrund, Lymphocyten und Fibroblasten (Abb. 16).

Die Netzhaut hat sich durch die Fixierung über eine kleine Strecke von ihrer Unterlage gelöst.

An der Stelle der Macula bemerkt man eine kleine Ablösung, subretinal etwas geronnenes seröses Exsudat und an der Vorderseite der Netzhaut eine Menge Exsudatzellen.

Es besteht Ödem der Netzhaut an der Stelle des Maculawalles, besonders in der *Henle*schen Schicht; hier sind Risse, die ziemlich sicher postmortal, vielleicht als Folge anormaler Brüchigkeit, entstanden.

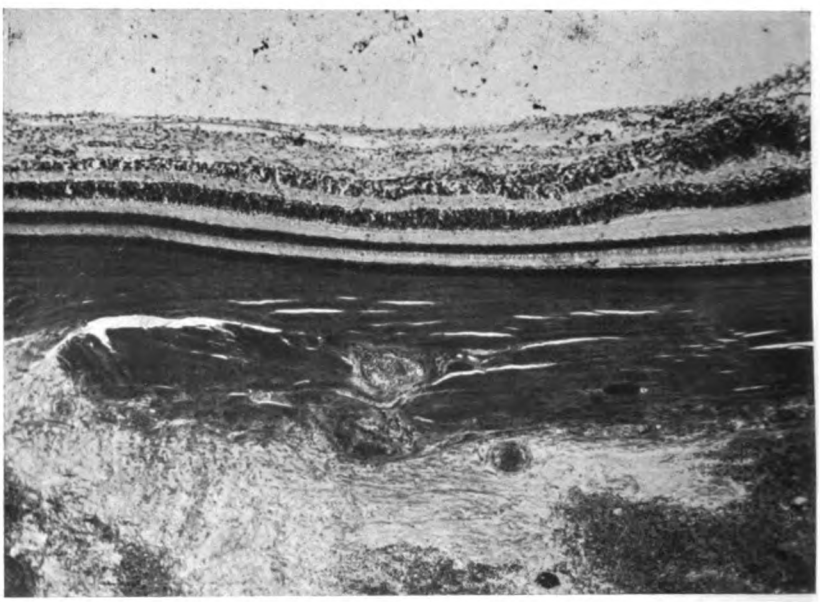

Abb. 18.

Ferner besteht Verflüssigung von Kegeln in der Netzhautmitte, welche Abweichung Ähnlichkeit aufweist mit derartigen Veränderungen der Stäbe an der Netzhautperipherie, und von denen es nicht sicher zu sein scheint, ob sie schon während des Lebens bestanden haben.

Eine dünne Schicht Bindegewebe auf der Innenfläche der Netzhaut (Abb. 18) zwischen Papille und Fovea scheint etwas Zug auszuüben und ist vielleicht mit verantwortlich für die postmortalen Risse im Foveagewebe. Sehr auffallend ist die starke perivasculäre Infiltration um die Netzhautgefäße, insbesondere um die Netzhautvenen. Diese perivasculäre Infiltration besteht großenteils aus Zellen mit kleinen dunkelgefärbten Kernen, aber ist auch an verschiedenen Stellen stärker durch Anhäufungen epitheloider Zellen, zwischen denen hier und dort Riesenzellen angetroffen werden (Abb. 19).

Ziemlich erhebliche Veränderungen zeigt auch der Nervus opticus (Abb. 20). Die Lamina cribrosa ist nach hinten gewölbt, an der nasalen Seite besteht eine

ziemlich starke Supertraktion. Merkwürdig ist es, daß an der temporalen Seite die Nervenfaserschicht durch Bindegewebsschrumpfung noch weiter über die



Abb. 19.

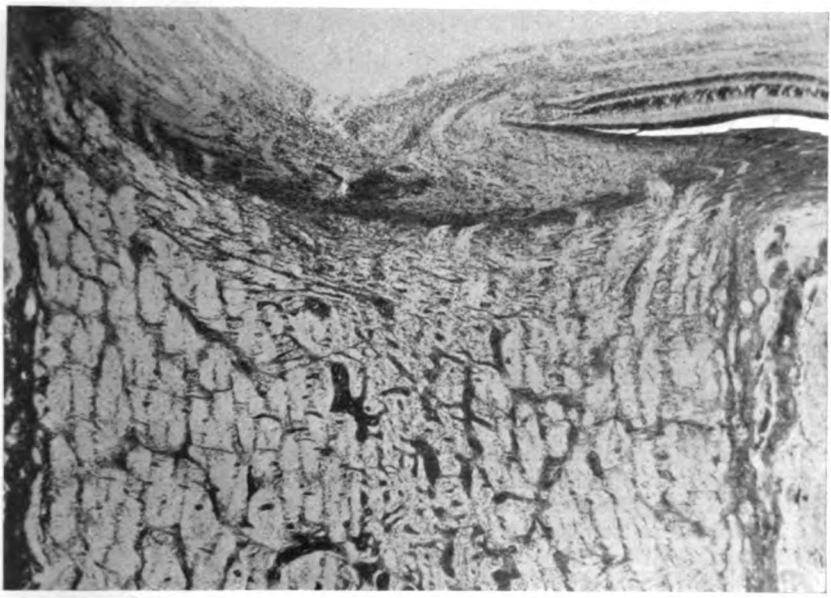

Abb. 20.

Papille gezogen ist, so daß die dortigen Nervenfaserbündel eine starke Bucht aufweisen; die oberflächlichen Schichten sind ziemlich dicht mit Zellen infiltriert, wodurch die Begrenzung gegenüber dem vorn auf der Papille gelegenen zelligen

Exsudat unscharf ist. Direkt um die Zentralvenen findet sich eine sehr dichte Anhäufung kleiner dunkelfarbiger Rundzellen; das unmittelbar daran grenzende Nervengewebe zeigt eine ungewöhnlich körnige Struktur, vielleicht infolge einer Durchtränkung mit konzentrierten Entzündungsprodukten.

Hinter der Lamina fällt eine starke Füllung der Capillaren und kleinzellige Infiltration vieler Septen auf. In der Achse des Sehnerven ist das Nervengewebe etwas anders gefärbt, sind die Bündel schmäler und viel kernreicher, letzteres teilweise infolge der Anwesenheit von Lymphocyten, teilweise durch die dichtere Lage der Gliakerne. Unmittelbar hinter und auch zwischen den Blättern der Lamina cribrosa finden sich viele kleine Höhlen; solche Höhlen, wie sie zu Be-

Abb. 21.

ginn der *Schnabel*schen Kavernenbildung gesehen werden, trifft man mehr seitlich an; direkt hinter der Lamina cribrosa sieht man in den gerade hindurchgetretenen Nervenbündeln Verlust der Faserstruktur und eine sehr unregelmäßige Lage der Kerne sowie die Bildung von Figuren, wie man diese bei der Grenze des mit der Schere abgeschnittenen Opticusendes manchmal antrifft, und die man also vielleicht als Artefakte durch Zerreißen gegenüber den Rändern der Lamina betrachten könnte, obwohl diese Annahme in diesem Fall doch kaum als alleinige Erklärung dieses Bildes ausreicht (Abb. 21).

Betreffs eines relativ frischen Blutergusses muß unentschieden gelassen werden, ob dieser intra vita oder bei der Enucleation entstand.

Die histologische Untersuchung der hier beschriebenen Augen gibt uns zunächst neue Beispiele von Fovea- und Opticusläsionen in Augen mit Iridocyclitis traumatica seu tuberculosa.

Anatomische Daten über diese *Fovealäsionen* gab schon *Nuel*; später kamen *Inouye*, *Fuchs* und *Leber* mit wertvollen Befunden. Große

Schwierigkeiten ergaben die postmortalen Veränderungen, wozu die Fovea besonders prädisponiert ist. Bei der Beurteilung der histologischen Beschreibung der in der Literatur und von uns gegebenen Fälle werden wir der Möglichkeit dieser postmortalen Veränderung eingedenk sein müssen.

Der Erfahrung *Fuchs* dürfen wir entlehnen, was bei einer normalen Fovea als rein postmortale Veränderung beobachtet werden kann.

In den beschriebenen Fällen waren die Veränderungen der Fovea derart, daß sie gewiß nicht als rein postmortale Kunstprodukte in dem von *Fuchs* angedeuteten Sinne aufzufassen waren und als pathologisch betrachtet werden müssen; sie sind dreierlei Art, seröse Durchtränkung und Ablösung, Höhlenbildung, Destruktion von Neuroepithel und äußeren Körnern; außerdem lag in den Augen von Str. 926, Str. 605 und Str. 962 über der Netzhaut eine dünne Membran ausgespannt, die sich bis an den Sehnerv erstreckte, und hinter welcher die eigentliche Netzhautvorderfläche stark gefaltet war; Zusammenziehung dieser Membran würde diese Fältelung erklären können und auch vielleicht für die Höhenbildung in der Netzhaut, für Zerreißung des durch Ödem brüchig gewordenen Gewebes und die Ablösung der Fovea von ihrer Unterlage haftbar gemacht werden können, obwohl dann noch die Frage bestehen bliebe, warum gerade die Fovea hier das Opfer sein mußte.

Indessen glaube ich nicht, daß für die Foveaveränderungen eine so einfache mechanische Erklärung ausreicht; schon die Exsudatzellen in dem sub- und präfovealen Exsudat, aber auch die klinische Beobachtung weisen auf die Mitwirkung entzündungsartiger Erscheinungen hin.

Dieselben Gründe, welche *Straub* dazu führten, die kollaterale Papillitis nach perforierender Verwundung oder bei tuberkulöser Iritis etwaigen mit dem Lymphstrom mitgeführten Toxinen zuzuschreiben, machen es wahrscheinlich, daß auch bei dieser Foveaveränderung Gifte mit eine Rolle spielen. Man hat gemeint, daß das Neuroepithel der Fovea durch die Dünnheit der hier vorhandenen Netzhaut ganz besonders von den im Glaskörper anwesenden Toxinen bedroht wurde (*Lippmann*); von anderer Seite hat man aus guten Gründen die Vulnerabilität der Fovea mit dem Fehlen (bzw. der Armut) von Blutgefäßen in Verbindung gebracht und geglaubt, daß hierdurch auch entzündungsartige Ödeme dort einen etwas bösartigeren Charakter trügen.

Die Läsionen, welche man dann als Folge dieser Toxinwirkung in einem weniger gut vascularisierten Gewebe erwarten könnte, sind Ödeme, Bildung von Höhlen mit serösem Inhalt, von mehr oder weniger gerinnenden Exsudaten, Zerfall von Neuroepithel und äußeren Körnerschichten und Destruktion der Netzhaut bis zur Lochbildung hin, letzteres besonders dort, wo die verdünnte Netzhaut durch Traktion neugebildeten Bindegewebes anormal auf die Probe gestellt wird, so wie dies in dem

von mir in *v. Graefes* Archiv 80 beschriebenen Fällen von Loch- und Cystenbildung, die als Endstadium der hier beschriebenen Erkrankung gelten kann, vorlag.

Eine große Ähnlichkeit mit diesem Fall hat das Auge, welches *Fuchs* in *v. Graefes* Archiv 97, S. 83 beschrieb, mit einer perifovealen Netzhautaffektion, die von ihm der Druckerhöhung zugeschrieben wird. *Fuchs* bemerkt hierbei, daß durch unbekannte Ursache die Druckerhöhung in diesem Fall nicht ein zirkumfoveales Ödem der inneren Netzhautschichten, sondern eine zirkumfoveale Läsion der äußeren Schichten veranlaßte. Auffallend finde ich den großen Verlust an äußeren Körnern und die verhältnismäßige Intaktheit der erhaltenen Kegel; man fragt sich, ob dieses Zugrundegehen der äußeren Körner doch nicht der gestörten Netzhautzirkulation zugeschrieben werden könnte. Ich sehe nicht ein, weshalb *Fuchs* diesem Falle eine solche Sonderstellung zuweist und ganz die Möglichkeit ausschließt, daß in dem betreffenden Fall eine Störung in der Netzhautzirkulation für diese Läsion mit oder wenigstens für ihre Lokalisation verantwortlich ist.

Es sind die Reste alter Entzündungsprodukte, aber auch die Abfallprodukte des normalen Zellstoffwechsels, welche, angehäuft und konzentriert, in dem durch Glaukom und Gefäßerkrankung in seiner Zirkulation beschädigten Auge Anlaß geben zu Ödem und Nekrose der Element Prozesse, die besonders dort auftreten, wo die Vascularisation weniger flott oder einseitig zu sein scheint.

Die von uns beschriebenen Augen können, wie ich glaube, mit etwas beitragen zu einem besseren Begriff der *Opticusläsionen*, die in Augen angetroffen werden, welche in ihrem vorderen Teil Entzündung aufwiesen.

Die Papillitis bei traumatischer oder entzündungsartiger Affektion der vorderen Bulbushälfte, schrieb schon *van den Borg*, entsteht nicht durch Fortpflanzung der Infektion auf den Sehnerven, sondern nur durch chemische Fernwirkung in der Weise wie das kollaterale Ödem in der Nähe anderer Entzündungsherde; klinisch zeigt sie die wichtige Eigenschaft, daß, wenn der Krankheitsprozeß zur Genesung kommt, auch die Entzündung des Sehnerven ausheilt. Er weist nach, daß es die aus dem Ciliarkörper durch die Glaskörpermitte abgeführten Toxine sind, welche, längs den Zentralgefäßen abfließend, die kollaterale Papillitis hervorrufen.

Aus unseren Präparaten geht zunächst hervor, daß noch einem anderen Wege für den Transport der Toxine gefolgt werden kann, indem der Krankheitsprozeß von der Pars plana des Ciliarkörpers an der Ora serrata auf die Netzhaut übergreift und diese in gewissem Sinne für ihre Produkte öffnet, welche dann längs den Netzhautgefäßen nach den Zentralgefäßen und dem Nervus opticus abfließen.

Schon die klinische Beobachtung bei Patient M. (Fall 5) mit seiner sehr ausgesprochenen Periphlebitis retinae und darauffolgenden Papillitis hatte uns dies in vivo ad oculos demonstriert, die histologische Untersuchung hat dies näher bestätigt und außerdem in den Veränderungen an der Ora serrata den Weg gefunden, längs welchem der Krankheitsprozeß vom Ciliarkörper auf die Netzhaut übergriff. Ohne Zweifel liegt hier ein Prozeß ernsterer Art vor; denn hier wird ja durch die Infiltration längs den Netzhautgefäßen nicht nur ein präexistenter Abfuhrweg von Toxinen bezeichnet, sondern gleichzeitig verraten, daß der Prozeß die Netzhaut ergriffen und auch für die Krankheitskeime selbst geöffnet hat. In den von *Fleischer* beschriebenen Augen mit juveniler Periphlebitis retinae, in denen er zuerst das Vorhandensein echter Tuberkeln in der Scheide der Netzhautgefäße nachweisen konnte (siehe unsere Abb. 19), kommt der ernste Charakter dieser Komplikation zum Ausdruck. Kürzlich hat auch *Meller* schon wahrscheinlich gemacht, daß diese Periphlebitis retinae durch Antastung der Netzhaut an der Ora serrata eingeleitet wird, und in einer späteren Mitteilung hat er nachgewiesen, daß auch der Prozeß der sympathischen Ophthalmie auf analoge Weise das Entstehen einer Periphlebitis retinae veranlassen kann. (Wiener ophthalmol. Gesellschaft, 1921.)

So droht nicht nur längs einer im Glaskörper gelegenen Lymphbahn, sondern auch längs der Netzhaut und ihren Gefäßscheiden der Sehnerv in den Krankheitsprozeß einbezogen zu werden.

Sowohl Toxine als Mikroben können längs diesem Wege den Sehnerven erreichen, und so lassen sich die verschiedenen Bilder erklären, unter denen diese Opticusaffektion verlaufen kann. Neben einem einfachen kollateralen Ödem, das selbst zu einer echten Stauungspapille führen kann, kann es zu einer echten Neuritis optica kommen, die sich klinisch durch das Auftreten zentraler Skotome (Pat. 5, M.) oder sektorförmiger Defekte im Gesichtsfeld (von Pat. 4, H.) verraten kann und, wie sich aus pathologisch-anatomischer Untersuchung ergab, in der zelligen Infiltration des Nervus opticus und der Verfärbung und Volumveränderung des Nervengewebes, zuweilen auch in Kernverlust und Höhlenbildung einen Ausdruck findet (Str. 962 und 926). Wenn man auch bei diesen diffus neuritischen Veränderungen auf Grund des manchmal günstigen Verlaufes (Pat. 5, M., 4, v. H.) oft noch eine toxische Entzündung annehmen darf, so kann es auch zu der Ansiedlung der Mikroben im Sehnerven kommen, zu echten lymphogenen Metastasen, die eine noch größere Möglichkeit dauernder Schädigung geben werden (Fall *Meller*).

Auch hiermit ist die Schädigung, welche den Sehnerven bedroht, nicht vollständig skizziert, werden doch durch diese Entzündungen die Lymphwege von Netzhaut und Opticus mit vorübergehendem oder

dauerndem Verschluß bedroht; zurückgehaltene Lymphe und hierbei auftretende intraokuläre Drucksteigerung und Stauung werden dann ihrerseits das Nervengewebe angreifen und die für Glaukom charakteristischen Opticusveränderungen hervorrufen (Abb. 9 und 20, siehe auch *de Vries*, Ned. Tijdschrift voor Geneeskunde, 1907, S. 1688).

In dem Vorstehenden wurde an Hand klinischer Beobachtung und pathologisch-anatomischer Untersuchung auf das Vorkommen von Läsionen in der Fovea centralis und dem Nervus opticus bei Patienten mit Iridocyclitis hingewiesen und darin eine Erklärung gefunden für die bei diesen Patienten oft starke Abnahme der Sehschärfe, zugleich eine Bestätigung der *Meller*schen Befunde. Hierbei ergab sich die Bedeutung einer genauen Gesichtsfelduntersuchung und einer sorgfältigen ophthalmologischen Untersuchung des Hintergrundes für die Beurteilung des Ernstes und der Prognose einer Iridocyclitis.

(Aus der Universitäts-Augenklinik Göttingen [Direktor: Geh.-Rat Prof. *E. von Hippel*].)

Über ein Rankenneurom der Orbita.

Von

Dr. Eduard Kiel,
Assistenzarzt.

Mit 1 Textabbildung.

Das Rankenneurom (plexi formes Neurom) als ausgesprochener Tumor der Orbita ist ein so seltenes Krankheitsbild, daß es berechtigt sein dürfte, über einen derartigen Fall zu berichten, zumal der klinische Verlauf, insbesondere aber der histologische Befund recht interessante Einzelheiten zutage förderten, wie ich sie in ähnlicher Weise in der Literatur nicht beschrieben fand.

Die Anamnese verdanke ich Herrn Sanitätsrat Dr. *Rath* in Hannover, in dessen Behandlung der Pat. zunächst stand:

Friedhelm R., 5 Jahre alt, aufgenommen in die Klinik am 3. VII. 1922. Seit Ende des 1. Lebensjahres zunehmende Schwellung des linken Oberlides, dann auch Protrusio bulbi. Im März 1920 wurden deshalb Siebbein und Stirnhöhle eröffnet unter gleichzeitigem Eingehen hinter den Bulbus, mit völlig negativem Erfolg. Wegen Zunahme des Exophthalmus wurde Mitte Juni 1922 die Orbita nach *Krönlein* eröffnet und peribulbäres Gewebe excidiert. Ein massiver Tumor wurde nicht gefunden. Trotzdem weiteres Vorschreiten des Exophthalmus. Eine Röntgenaufnahme aus dieser Zeit zeigte Vergrößerung der Orbita, keinen Tumor. Es wurde sodann oben außen in einer neuen Operation retrobulbäres Gewebe probeexcidiert und der hiesigen Augenklinik eingesandt. Diesseits wurde daraufhin die Wahrscheinlichkeitsdiagnose auf Rankenneurom gestellt. Das Kind wurde sodann der hiesigen Augenklinik überwiesen.

Der Aufnahmebefund war folgender:

Rechtes Auge äußerlich und innerlich o. B. $S = {}^{5}/_{6}$.

Linkes Auge. Die Orbita wird eingenommen von einem weichen Tumor, der den Bulbus stark nach vorn und unten verdrängt. Der linke Infraorbitalrand steht, ohne daß ein entsprechender Defekt nachweisbar wäre, bedeutend tiefer als der rechte. Die vordrängende Tumormasse spannt das Oberlid, das ptosisartig den Bulbus überdeckt, straff an. Die rings um den Bulbus fühlbaren Tumormassen sind weich, aber nicht nach Art eines Hämangioms verdrängbar. Der Bulbus bewegt sich ausgiebig, nur nach temporal beschränkt. Das Auge selbst ist reizlos. An der Nasenwurzel, in der Augenbraue, im Oberlid und an der linken Schläfe Operationsnarben. $S = {}^{5}/_{50}$ (unsicher).

12. VII. Exenteratio orbitae, unter Einschluß der Lider. Wegen starker Blutung ist die völlige Ausräumung des hintersten Orbitawinkels nicht möglich.

20. VII. Der Verband ist durchgeblutet. Verbandwechsel. Dabei heftige Blutung, so daß wiederum feste Tamponade nötig ist.

28. VII. Beim 2. Verbandwechsel erscheint am Supraorbitalrand zurückgelassenes Gewebe stärker gewuchert (Lokalrezidiv?). Es wird abgetragen, sodann die Spitze der Orbitalpyramide völlig ausgeräumt. Stellenweise gelingt die Ablösung des Periostes vom Knochen. Wie bei der ersten Operation ist keine scharfe Abgrenzung des Tumors feststellbar, andererseits scheint der Knochen nicht arrodiert.

16. VIII. Beim Verbandwechsel immer noch mäßige Blutungen. Im übrigen unter kräftiger Granulationsbildung glatter Verlauf der Wundheilung.

8. IX. Die Wundhöhle hat sich bis auf Walnußgröße verkleinert. Von allen Seiten gleichmäßige Granulationsbildung. Nirgends tumorartiges Wachstum. Noch geringe Sekretion. Das Epithel beginnt von den Wundrändern aus einwärts zu wandern. Die Asymmetrie des Gesichts ist schon nicht so auffallend wie vor der Operation. Entlassung zur weiteren Behandlung zu Sanitätsrat Dr. *Rath*-Hannover, der mitteilte, daß am 24. X. 1922 die linke Augenhöhle vorzüglich aussähe. Der Trichter sei bis auf einen kleinen Granulationspfropf in der Tiefe völlig überhäutet. Von Rezidiv war nichts zu sehen.

Leider wurde der makroskopisch anscheinend normale Bulbus zu andern Untersuchungszwecken aus dem gewonnenen Präparat entfernt, so daß über unmittelbare Beziehungen des Tumors zu ihm nicht berichtet werden kann.

Makroskopisch repräsentiert sich die Geschwulst als eine ziemlich feste elastische Gewebsmasse ohne eine Kapsel, durch die sie begrenzt wäre. Sie ist von rötlicher Farbe, fast hühnereigroß. Es sind in ihr zahlreiche gewundene Stränge von Bleistiftminendicke fühlbar.

Das ganze Präparat wurde in Müller-Formol gehärtet und in Celloidin eingebettet. Es wurden Serienschnitte in frontaler Richtung, beginnend am proximalen Ende des Opticus, ferner in sagittaler Richtung von der temporalen Seite aus, angefertigt. Außerdem wurde orbitales Gewebe, stammend von der Nachoperation, zur Achsenzylinderfärbung nach *Bielschowsky* und *O. Schultze* in Gefrierschnitte zerlegt. Die Celloidinschnitte wurden mit Hämatoxylin-Eosin, *Heidenhain*schem Hämatoxylin, nach *van Gieson*, nach *Mallory* gefärbt, ferner auf Markscheiden nach *Weigert*.

Bei der mikroskopischen Beschreibung beginne ich mit den retrobulbären Frontalschnitten. In den verschiedenen Schnitthöhen ergibt sich im wesentlichen dasselbe Bild. Etwas exzentrisch liegt der quergetroffene Sehnerv. Er ist kreisrund und zeigt in seiner Felderung keine Abweichung von der Norm. Markscheidenfärbung in den verschiedensten Schnitthöhen ergibt keinerlei Degenerationsherde. Die Dura mater ist dagegen verdickt und geht teilweise ohne Grenzen in das Orbitalgewebe über. Den Grundstock dieses Gewebes bildet neben reichlichem Gehalt an Fett ein bald mehr, bald weniger zellreiches fibrilläres Bindegewebe. An der temporalen Seite zeigt es einen derartigen Reichtum an verschiedenen Zellen — fixen Bindegewebszellen, bindegewebigen Wanderzellen, Lymphocyten — ferner Neubildung von Gefäßen, daß wir wohl nicht fehlgehen in der Annahme, es mit Residuen eines früheren operativen Eingriffs zu tun zu haben.

Blutungen finden sich hier wie an andern Stellen. Ausgenommen diesen und einen andern bestimmten Bezirk des Orbitalgewebes finden sich nun überall jene eigentümlichen Gewebsformationen, wie sie dem Rankenneurom eigen sind.

Je nachdem sie vom Schnitt getroffen sind, längs, schräg oder quer, sieht man große und kleine, bald bandförmige, bald ovale oder runde Gebilde mit einer immer wiederkehrenden konzentrischen Anordnung von bindegewebigen Lamellen. Peripher liegen sie meist dicht, dann folgt eine etwas lockere Schicht, die nach dem Zentrum zu wieder kompakter wird. Ich möchte diese konzentrische Lamellierung

vergleichen mit Weidengeflecht, aus dem man Körbe verfertigt. Den Kern eines solchen Gebildes bilden in den meisten Fällen markhaltige Nervenfasern, bald einige wenige, zuweilen ein dickes Bündel. In einigen Fällen allerdings fehlen sie. Man muß annehmen, daß sie dann durch Druckatrophie zugrunde gegangen sind. Sind sie vorhanden, so sind sie in ihrem Gefüge gelockert: das Endoneurium ist gewuchert. Die bindegewebige Hülle, die sich so enorm breit darstellt, daß sie in ihrer Gesamtheit den größten Teil des Flächeninhalts sämtlicher Schnitte ausmacht, ist ohne Frage eine Wucherung des Perineuriums. So ist es nicht verwunderlich, daß bei dem stark raumbeengenden Prozeß in der Orbita und der festen bindegewebigen Einhüllung die Nervenfasern teilweise durch Druck zugrunde gegangen sind. Nur die markhaltigen Fasern zeigen die starke Veränderung ihrer bindegewebigen Umhüllung. Jedenfalls sind nach den Methoden von *Bielschowsky* und *O. Schultze* marklose Fasern nicht dargestellt, die derart verändert wären.

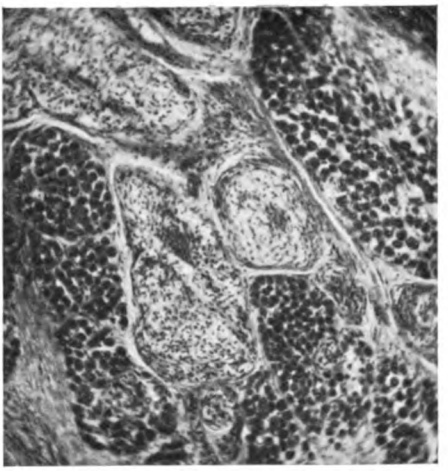

Die Formationen des Rankenneuroms in der Muskulatur.

Die beschriebenen konzentrischen Lamellierungen sind nicht auf das freie Orbitalgewebe beschränkt. Sie finden sich in nicht geringer Anzahl auch in der Muskulatur. Ja, ich möchte mich so ausdrücken, daß in den befallenen Muskeln sämtliche markhaltigen Fasern in der Weise verändert sind. Das hat natürlich eine ganz enorme Ausdehnung des Volumens zur Folge. So hat der Querschnitt das Rectus internus nahe dem Bulbus etwa die Ausdehnung eines Pfennigstückes. Ich erwähnte oben, daß ein Teil des Orbitalgewebes frei geblieben ist von der beschriebenen Veränderung. Das ist neben dem Narbengewebe der alten Operation, wie aus allen Schnitten ersichtlich, der M. rectus lateralis. Also alle vom N. oculomotorius versorgten geraden Augenmuskeln einschließlich des Levator palpebrae sup. zeigen die krankhaft veränderten Nerven. Über den M. obliquus inferior läßt sich nichts sagen, da derselbe vom Schnitt nicht getroffen wurde. Ebenso ist es mit dem obliquus superior. Die Wucherung des Nervenbindegewebes hat die einzelnen Muskelbündel derart auseinandergedrängt, daß vom normalen Bild eines Muskelquerschnittes nicht die Rede mehr ist. Dagegen ist jede Muskelfaser für sich genommen ganz intakt. Manchmal stehen sie wohl etwas eng als Ausdruck einer rein mechanischen Wirkung.

Eine kurze Beschreibung verdient noch das Ganglion ciliare. Es ist nicht überall scharf abgegrenzt. Vielmehr geht es an mehreren Stellen ganz allmählich in mehrere der konzentrischen Lamellenbildungen über, die in ihrer Mitte dichte Büschel markhaltiger Nervenfasern führen. Die Ganglienzellen zeigen schlechte Kernfärbung, eine Folge schlechter Fixierung durch das langsame Eindringen der Fixierungsflüssigkeit in den voluminösen Tumor. Ihre Kapselzellen erscheinen nicht immer in einer einfachen Lage, was wohl einer gewissen Wucherung entspricht.

In den Sagittalschnitten sind die Lider mitgetroffen, ferner die Höhle, aus der der Bulbus entfernt wurde. Es ist bedauerlich, daß dieser selbst fehlt, und so die Verhältnisse z. B. der Ciliarnerven nicht näher studiert werden können. Zudem verschlechtert die infolge der Schrumpfung durch die Fixierungsflüssigkeit verkleinerte Bulbushöhle die Rekonstruktion der topographischen Verhältnisse außerordentlich. So ist es unmöglich, beispielsweise die Ansätze der Augenmuskeln auch nur einigermaßen zu erkennen oder den M. rectus superior in seinen vorderen Teilen vom Levator palpebrae sup. zu unterscheiden. Beginnen wir unsere Betrachtung mit den Lidern, so sehen wir die Lidhaut, soweit vorhanden, normal. Auch die Epidermis des bei der Nachoperation gewonnenen Stückes der Augenbrauengegend weist nichts Abnormes auf. Dagegen ist hier die Subcutis stark ödematös. An den Lidern sind *Meibom*sche Drüsen, M. orbicularis oculi und die Schleimhaut ebenfalls normal. Der *Müller*sche Lidmuskel ist freilich nur bruchstückweise vorhanden. Die Wucherungen des Rankenneuroms haben also die eigentlichen Lider freigelassen und beginnen erst in der Höhe der Übergangsfalten. Ihr Verhältnis zur quergestreiften Muskulatur ist nicht genau abzugrenzen, da im Bereich des Unterlides und seiner Umgebung außer dem Orbicularis oculi, nur wenig vorhanden ist (wohl zum M. rectus inferior gehörig). Sehen wir dagegen am Oberlid oder doch oberhalb der Bulbushöhle befindliche Stücke quergestreifter Muskulatur — und die Verlaufsrichtung spricht dafür — als den M. levator palpebrae sup. an, so sind dessen Fasern allerdings durch die zirkulären Bindegewebslamellen in einer Weise auseinander gedrängt, wie sie retrobulbär der M. rectus internus kaum aufzuweisen hat.

Fassen wir zusammen, so haben wir das Bild des Rankenneuroms vor uns, das im wesentlichen als retrobulbärer Tumor imponiert. Sicher nachzuweisen ist, daß es die Äste des Oculomotorius ergriffen hat, die die geraden Augenmuskeln versorgen; auch der Levator palpebrae sup. ist befallen. Nur vom Obliquus inferior läßt sich nichts Genaueres feststellen. Somit ist der Oculomotorius erkrankt einschließlich der Radix brevis des Ganglion ciliare. Wie weit zentral die Veränderungen reichen, ließ sich leider nicht feststellen. Aus dem anatomischen Bild läßt sich wohl eine Vorstellung gewinnen von der formalen Entstehungsweise, weshalb der Tumor keine Kapsel als Abgrenzung zeigt. Wir können ihn deswegen nicht als eine maligne Neubildung bezeichnen, wie auch die Zersprengung der Muskulatur nicht als infiltrierendes Wachstum aufzufassen ist. Vielmehr handelt es sich um eine Systemerkrankung des Oculomotorius, die diesen bis in seine feinsten Verzweigungen befallen hat. So wurde die Muskulatur mechanisch auseinandergedrängt, aber nicht eigentlich zerstört. Die Funktionen der Muskeln haben ja auch nur wenig gelitten. Welche Nerven nun sind es, die außerhalb der Muskeln in gleicher Weise verändert sind? Ohne Frage sind es markhaltige Nerven und sie gehören sicher zu den Ciliarnerven, besonders wo sie sich in der Nähe des Opticus finden. Nun finden sich in ihrer Nähe aber auch markhaltige Nerven ohne die Veränderungen der Umhüllung, die wir ebenfalls zu den Ciliarnerven rechnen müssen. Der Schluß liegt nahe, daß die veränderten Nerven Fasern des Oculomotorius sind, die im Verbande der Ciliarnerven verlaufen und das innere Auge versorgen,

dagegen die normalen Nerven dem Trigeminus angehören. Das Fehlen des Bulbus und die dadurch unmöglich gemachte weitere Verfolgung der Ciliarnerven verhindert eine endgültige Entscheidung in diesem oder jenem Sinne. Das ist um so bedauerlicher, als z. B. *Snell* in einem seiner Fälle eine Wucherung des Perineuriums bis in die Gegend des Ciliarkörpers nachweisen konnte. Welche interessanten Bilder hätte möglicherweise unser Fall ergeben (z. B. bezüglich des Sphincter iridis und Ciliarmuskels).

Wie oben beschrieben, stellt sich der Tumor dar als eine Wucherung der bindegewebigen Hüllen markhaltiger Nervenfasern, des Endo-, insbesondere aber des Perineuriums. Und zwar ist das hervorstechendste Merkmal die immer wiederkehrende konzentrische Anordnung. Betrachtet man insbesondere Lamellierungen kleinen Ausmaßes, wo der Bau der Lamellen noch recht kompakt erscheint, so drängt sich einem unwillkürlich die Ähnlichkeit mit endotheliomatösen Prozessen auf. Und so leiteten schon *Finotti*, nach ihm *Sachsalber*, in neuerer Zeit *Herxheimer* und *Roth* diese Wucherungen des Perineuriums von den Endothelien der Lymphscheiden in ihnen ab. In der Tat entspricht die Zellform der in Frage kommenden Gebilde mit ihrem länglichen Kern durchaus Endothelzellen und ich möchte mich betreffs der Herkunft der Neubildung den obigen Autoren anschließen.

Das Rankenneurom ist im allgemeinen keine gerade seltene Erkrankung, auch dem Ophthalmologen nicht unbekannt wegen seines bevorzugten Sitzes an der Schläfe und Stirn, von wo es oft auf die Lider übergreift, auch an den Lidern allein vorkommt. Als ausgesprochener Orbitaltumor mit allen seinen Symptomen ist es jedoch nur in wenigen Fällen beschrieben worden. Wenn ich von den Fällen absehe, wo es seinen Sitz im Lid hatte und von dort etwas in die Orbita eingedrungen war, und lediglich die Fälle berücksichtige, wo es seinen Ursprung in der Orbita hatte und als Orbitaltumor imponierte, so fand ich nur wenige Angaben. *Sachsalber* beschreibt ein Rankenneurom der Schläfe, des Oberlides und der Orbita, das sich hier durch die Fissura orbitalis inferior in die Fossa zygomatico-temporalis fortsetzte. Der Tumor hatte die quergestreifte Muskulatur, z. B. den M. temporalis durchsetzt, so daß sich wohl ähnliche histologische Bilder fanden wie in meinem Fall. *Sachsalber* leitet die Geschwulst, wie schon erwähnt, von den Lymphgefäßscheiden der Nervenumhüllungen ab. Welche Nerven im einzelnen befallen sind, geht aus der Arbeit nicht hervor. Verändert sind jedenfalls noch die durch die Sklera hindurchtretenden Ciliarnerven, mit welcher Tatsache der Buphthalmus, der hier vorlag, in Verbindung gebracht wird. *Snell* beschreibt 3 Fälle von Rankenneurom der Orbita. Bei allen sind die Lider mitbeteiligt, wenn sie nicht gar den Ausgangspunkt bilden. Der erste Fall kommt als Orbitaltumor in unserem Sinne

nicht in Betracht, da der Krankheitsprozeß im wesentlichen die Lider betrifft. Auch aus der Beschreibung des 2. Falles geht nicht hervor, wie weit retrobulbär sich der Tumor ausgedehnt hat. Im 3. Falle war die Orbita beträchtlich vergrößert, der Bulbus buphthalmisch. Er wurde entfernt mitsamt orbitalem Gewebe, eine eigentliche Exenteratio orbitae aber anscheinend nicht ausgeführt. Auch hier zeigten die Ciliarnerven im vorderen Bulbusabschnitt deutliche Verdickung des Perineuriums.

Bezüglich der Ätiologie seiner Tumoren äußert sich *Snell* nicht, er referiert aber aus der englischen Literatur noch einen Fall eines retrobulbären Rankenneuroms von *Rockliffe*, das sich intracraniell fortsetzte. Auch hier wie bei *Snells* eigenen Fällen fehlt die Angabe, welche Nerven vom Krankheitsprozeß befallen sind. Ein weiterer Fall, ebenfalls in der englischen Literatur, wird von *Beard* und *Brown* beschrieben, der im oberen Teil der Orbita seinen Sitz hatte und sehr weit nach hinten reichte. Der Name des erkrankten Nerven wird nicht genannt. Aus neuester Zeit (1916) fand ich noch einen Fall von orbitalem Rankenneurom von *Knapp* veröffentlicht, dessen Beschreibung mir, wie im vorhergehenden Fall, nur im Referat zugänglich war. Bezüglich der Ätiologie wie des Namens des oder der befallenen Nerven fehlen auch hier bestimmte Angaben. Es wird nur gesagt, daß er sich dicht an den Opticus hielt. So wäre mein Fall, die Fälle 2 und 3 von *Snell* mitgerechnet, der 7., der zur Veröffentlichung kommt.

Und nun noch ein Wort zur Onkologie und Ätiologie. Das Rankenneurom ist eine Gruppe in dem vielgestaltigen Krankheitsbild der Neurofibromatose, die man auch *v. Recklinghausen*sche Krankheit nennt nach dem Autor, der ihr wahres Wesen, d. h. die Beziehungen dieser Tumoren zu den Nerven, besonders denen der Haut, zuerst festlegte. Es tritt einzeln auf, auch an mehreren Körperstellen zugleich, oder auch mit anderen Erscheinungsformen der Krankheit gemeinsam. *Von Recklinghausen* definierte die Neurofibromatose als eine Geschwulstbildung der bindegewebigen Umhüllungen der peripheren Nerven einschließlich des Sympathicus, nachdem vor ihm mehrere Autoren sie als eine Wucherung der Nerven selbst oder doch der mit ihnen in innigem Zusammenhang stehenden Zellen der *Schwann*schen Scheide aufgefaßt hatten. Diese Ansicht von der bindegewebigen Herkunft der Tumoren erhielt sich fast ein Menschenalter lang, bis *Verocay* auf Grund zweier von ihm untersuchter Fälle die Ansicht äußerte, daß seine Tumoren, wenn nicht ausschließlich, so doch weitaus zur Hauptsache eine Wucherung der *Schwann*schen Zellen darstellten. Ihr Hauptmerkmal ist eine sicher nicht bindegewebige Faserbildung mit pallisadenartig parallelstehenden Kernen, die oft eine girlandenförmige Anordnung annehmen. Er nannte sie, ihrer Genese entsprechend, Neurinome, d. h. Fasergeschwülste der Nerven. Der Hauptunterschied zwischen diesen neuen

Befunden und denen vor *v. Recklinghausen* ist der, daß inzwischen die Abkunft der *Schwann*schen Zellen vom Ektoderm sichergestellt wurde (*Cohn*). Bis dahin hatte man sie für bindegewebiger Natur gehalten. Im Zusammenhang mit den *Cohn*schen Feststellungen entwickelte *Held* seine Lehre von den Neurocyten. Danach bilden sich aus ein und derselben Zellart (Neurocyten) im Laufe der embryonalen Periode drei verschiedene Zellen: Ganglienzellen, Gliazellen und die Zellen der *Schwann*schen Scheide. Die Ganglienzellen sind die am höchsten differenzierten. Die Zellen der *Schwann*schen Scheide entsprechen den Gliazellen des Zentralnervensystems (periphere Gliazellen). Dementsprechend setzten *Herxheimer* und *Roth* die bindegewebigen Hüllen des Zentralnervensystems (Pia, Arachnoidea, Dura) und der peripheren Nerven (Endo- und Perineurium), besonders auch hinsichtlich ihrer pathologischen Veränderungen, in eine gewisse Parallele.

Wenn nun auch neuere Autoren, wie *Askanazy*, *Herxheimer* und *Roth*, *Kirch*, die nach *Verocay* alleinige oder doch Ausschlag gebende Rolle des Neurinoms im Bilde der Neurofibromatose ablehnen und dem Bindegewebe wieder eine größere Bedeutung beimessen, so bildet doch die Einführung des Begriffes des Neurinoms einen Markstein in der Lehre von den Geschwülsten des Nervensystems. Es würde zu weit führen, die auf der Neurocytenlehre *Helds* sich aufbauenden Theorien *Picks* und *Bielschowskys* von den aus ausgereiften Zellen bestehenden Geschwülsten (Ganglioneurome) und aus unausgereiften Zellen zusammengesetzten Geschwülsten (Neurocytome, Neurinome) eingehender zu besprechen. Das eine Wichtige geht aus allen neueren Arbeiten auf diesem Gebiet hervor, daß die ganzen verschiedenartigen Erscheinungsformen der *Recklinghausen*schen Krankheit in einem engen genetischen Zusammenhang stehen und letzten Endes auf dieselben Entstehungsursachen zurückzuführen sind. Nach *Kirch* muß man bei den Geschwülsten der peripheren Nerven unterscheiden:

1. Reine Neurinome; 2. Mischformen von Neurinomen und Fibromen; 3. reine Fibrome.

Wie schon oben angedeutet ergeben sich, entsprechend ihrer Entwicklung, weitgehende Analogien zwischen Zentralnervensystem und peripheren Nerven. Besonders trifft dies auch zu für die Tumoren. Nach *Herxheimer* und *Roth* kann man im genetischen Sinne gleichsetzen: Gliome und Neurinome; von bindegewebigen Geschwülsten: Endotheliome der Hirnhäute und geschwulstige Wucherungen des Endo- und Perineuriums, besonders wenn letztere von Endothelien ausgehen.

Herxheimer und *Roth* führen die Entstehung der *Recklinghausen*schen Krankheit auf eine Minderwertigkeit (im weitesten Sinne) im Aufbau des Nervensystems zurück. Die Tumoren würden also Mißbildungen sein im Sinne der Hamartome *E. Albrechts*. In der Tat weist

der oft angeborene Zustand oder doch die Entstehung in frühester Jugend auf die Richtigkeit dieser Annahme hin; ferner das dauernd neue Auftreten von Tumoren gleicher Art im späteren Leben. Diese Minderwertigkeit kann betreffen das gesamte Nervensystem. Es sind Fälle beschrieben worden, wo Endotheliome der Dura, Gliome im Zentralnervensystem, Neurinome und Fibrome der peripheren Nerven, dazu noch Tumoren am Sympathicus bei einem Menschen vorkamen. Oder wenige oder gar nur einzelne Teile sind erkrankt. Zu den letzteren Fällen gehört z. B. unser Rankenneurom des Oculomotorius. Diese Tatsachen aus neuerer Zeit beweisen, in wie innigem Zusammenhang Ektoderm und Mesoderm am Nervensystem bezüglich pathologischer Veränderungen stehen. Man kann sich vorstellen, daß entweder Geschwülste aus beiden Teilen gleichzeitig entstehen, oder daß die Neubildung eines Teils das geschwulstmäßige Wachstum des anderen anregt.

Wir haben gesehen, daß wir das Rankenneurom aufzufassen haben als eine Geschwulst bindegewebiger Abkunft, als eine Wucherung der Endothelien im Endo- und Perineurium. Es hat also für sich genommen nichts zu tun mit dem ektodermalen Neurinom. Und doch stehen beide in enger Beziehung zueinander, insofern als sie zum Gesamtbild der Neurofibromatose gehören und ihre Entstehung letzten Endes derselben Ursache verdanken. Und dieses Krankheitsbild hat für den Augenarzt durchaus Interesse. Kann es doch in verschiedenartigster Form die Nerven des Auges und seiner Adnexe befallen. Das Rankenneurom, besonders das der Lider, ist oft beschrieben worden. Auch Fibrome an Nerven des Auges werden wiederholt erwähnt, einmal auch ein Ganglioneurom des Lides. Das Neurinom im oben beschriebenen Sinne fand ich nicht erwähnt, wohl weil die möglicherweise in Betracht kommenden Fälle vor den Arbeiten *Verocays* veröffentlicht wurden. Ich denke da z. B. an die Fälle von *Tertsch* und *Hanke*. Es wäre wohl der Mühe wert, derartige Fälle, falls noch Material vorhanden ist, daraufhin nachzuprüfen. Nur in einer Arbeit *Elschnigs* taucht der Begriff des Neurinoms auf, der es mit einer Neubildung der Netzhaut in Verbindung bringt.

Trotzdem möchten die obigen Ausführungen über die Neurofibromatose an dieser Stelle überflüssig erscheinen, wenn sie nicht Streiflichter würfen auf ein Gebiet, in dem noch manche Frage der Klärung bedarf, und die ureigenste Domäne des Ophthalmologen ist, die Opticustumoren. Ich selbst hatte Gelegenheit, mich an Hand von 5 Fällen in einer früheren Arbeit mit ihrer Histologie zu befassen. Damals führte ich aus, daß man als den häufigsten Befund eine Neubildung von Glia feststellen könnte, meist in Verbindung mit einer ganz beträchtlichen Wucherung bindegewebiger Elemente der Pia und des Endothels der

Dura, daß es daneben aber auch reine Gliome gibt, andererseits reine bindegewebige Tumoren (Fibrosarkome bzw. Endotheliome). Damals habe ich nur diese Tatsachen festgestellt, mich mit der Ätiologie der Geschwülste nicht näher befaßt. Wenn ich jetzt wieder an die Ergebnisse erinnere, die die Untersuchungen von *Verocay*, *Askanazy*, *Herxheimer*, *Kirch* und andere gezeitigt haben, so liegt es wohl nahe, daß man diese auch auf dem Gebiet der Opticustumoren anwenden kann. Schon *Emanuel* wies (1902) auf nahe Beziehungen zwischen Opticustumoren und Neurofibromatose (von *E.* Elephantiasis neuromatodes genannt) hin, und zwar auf Grund von Erblichkeitsverhältnissen. Vater und Großvater eines mit einer Sehnervengeschwulst behafteten Kindes hatten an allgemeiner Neurofibromatose gelitten. Bei den Parallelen, die er zwischen den Tumoren der peripheren Nerven und den Opticustumoren zieht, setzt er gleich: Endoneurium und Glia. Wie also bei den peripheren Nerven bald die Wucherung des Endoneuriums, bald des Peri- und Epineuriums in den Vordergrund tritt, so bei den Sehnervengeschwülsten mutatis mutandis Gliawucherung oder solche der bindegewebigen Scheiden. Nach den Ergebnissen der neueren Forschung über die Histogenese der peripheren Nerven ließe sich diese Ansicht wohl dahin berichtigen, daß wir die Glia den Zellen der *Schwann*schen Scheide gleichstellen, und wie beim Gehirn auch, die Gliome den Neurinomen *Verocays*. So ergibt sich also auch für die Opticustumoren eine Erklärung für ihre Entstehung aus dem Vergleich mit den Geschwülsten der peripheren Nerven und denen des Zentralnervensystems. Auch sie muß man als eine Mißbildung im oben klargelegten Sinne auffassen. Je nachdem, wo diese auftritt, entstehen reine Gliome, Gliome mit bindegewebigen Tumoren vergesellschaftet und endlich bindegewebige Geschwülste allein. Diese Einteilung bildet ein völliges Analogon zu der *Kirchs* von den Neurofibromen. Für die Annahme, daß auch die Opticustumoren Mißbildungen sind, gibt zunächst eine Stütze die Tatsache, daß es zu allermeist nicht umschriebene Geschwülste sind, sondern daß der Opticus in seiner ganzen Ausdehnung erkrankt ist, daß er also in toto falsch angelegt sein muß. Ja, einige Fälle lassen es möglich erscheinen, daß beide Optici in gleicher Weise erkrankt sind. Auch das Alter der Patienten, in dem die ersten Symptome der Sehnervenerkrankung beobachtet wurden, entspricht genau dem bei der Neurofibromatose, worauf schon *Emanuel* hinwies. Als Schluß dieser Überlegungen möchte ich noch auf die Ähnlichkeit im histologischen Bilde hinweisen zwischen den konzentrischen Lamellierungen des Rankenneuroms und der bindegewebigen Neubildung in den Opticustumoren. Auch bei den letzteren sieht man eine konzentrische Gruppierung von Bindegewebszügen, die allerdings zumeist derber und fester sind als bei den Rankenneuromen. Ich stehe somit nicht

an, auch die Bindegewebsneubildung der Opticustumoren mit einer Wucherung endothelialer Elemente der Opticusscheiden zu erklären, besonders da ich bei einem der Opticustumoren auch andere Zeichen fand, die auf ein Endotheliom deuteten, wie Psammomkugeln und zwiebelschalenförmige Anordnung von Zellgruppen.

Ob auch die ja ebenfalls in frühester Jugend auftretenden Netzhautgliome in den oben beschriebenen Kreis von Krankheitsbildern einzubeziehen sind, war mir mangels Untersuchungen in dieser Richtung nicht möglich festzustellen.

Man wird nun nach den obigen Ausführungen nicht berechtigt sein, ein isoliertes Gliom des Gehirns — besonders wenn es im späteren Leben erst auftritt — oder ein Endotheliom der Opticusscheiden oder der Dura ohne weiteres als eine — wenn auch unvollständige — Form der Neurofibromatose zu bezeichnen. Das hieße über das Ziel hinaus schießen. Daß aber zwischen den verschiedenen Neubildungen des Zentralnervensystems, der Hirnnerven und der peripheren Nerven innere Zusammenhänge bestehen, ist erwiesen. Und daß dieser Fragenkomplex auch in das Gebiet der Ophthalmologie hinüberspielt, das glaube ich mit obigen Ausführungen dargetan zu haben.

Literaturverzeichnis.

[1]) *Anitschkow*, Virchows Arch. f. pathol. Anat. u. Physiol. **214**. — [2]) *Askanazy*, Arb. a. d. Tübinger Pathol. Inst. **2**. — [3]) *Askanazy*, Arb. a. d. Tübinger Pathol. Inst. **9**, 1. — [4]) *Beneke*, Beitr. z. pathol. Anat. u. z. allg. Pathol. **30**. — [5]) *Beard* und *Brown*, Arch. of opth. 1906; ref. in Arch. d'ophth. 1907. — [6]) *Bruns*, Virchows Arch. f. pathol. Anat. u. Physiol. **50**. — [7]) *Finotti*, Virchows Arch. f. pathol. Anat. u. Physiol. **143**. — [8]) *Freifeld*, Beitr. z. pathol. Anat. u. z. allg. Pathol. **60**. — [9]) *Guist*, Klin. Monatsbl. f. Augenheilk. **65**. — [10]) *Hanke*, v. Graefes Arch. f. Ophth. **59**. — [11]) *Harbitz*, Beitr. z. pathol. Anat.. u. z. allg. Pathol. **62**. — [12]) *Herxheimer* und *Roth*, Beitr. z. pathol. Anat. u. z. allg. Pathol. **58**. — [13]) *Kirch*, Zeitschr. f. d. ges. Neurol. u. Psychiatrie **74**. — [14]) *Knauss*, I. Tagung der Pathol. Ges. Virchows Arch. f. pathol. Anat. u. Physiol. **153**. — [15]) *Krauss*, Zeitschr. f. Augenheilk. **28**. — [16]) *Lahmann*, Virchows Arch. f. pathol. Anat. u. Physiol. **101**. — [17]) *Landau*, Frankfurt. Zeitschr. f. Pathol. **11**. — [18]) *Oberndorfer*, Tagung der Pathol. Ges. 1921. — [19]) *Orzechowski* und *Nowicki*, Zeitschr. f. d. ges. Neurol. u. Psychiatrie **11**. — [20]) *Pick* und *Bielschowsky*, Zeitschr. f. d. ges. Neurol. u. Psychiatrie **6**. — [21]) *Pomplun*, Klin. Monatsbl. f. Augenheilk. **67**. — [22]) *Rheinberger*, Frankfurt. Zeitschr. f. Pathol. **21**. — [23]) *Saalmann*, Virchows Arch. f. pathol. Anat. u. Physiol. **211**. — [24]) *Sachsalber*, Deutschmanns Beitr. z. Augenheilk. **3**. — [25]) *Tahacs*, Virchows Arch. f. pathol. Anat. u. Physiol. **75**. — [26]) *Tertsch*, v. Graefes Arch. f. Ophth. **55**. — [27]) *Verocay*, Festschrift für *Chiari* 1908. — [28]) *Verocay*, Beitr. z. pathol. Anat. u. z. allg. Pathol. **48**. — [29]) *Virchow*, Virchows Arch. f. pathol. Anat. u. Physiol. **13**. — [30]) *Wegelin*, Beitr. z. pathol. Anat. u. z. allg. Pathol. **46**. — [31]) *Elschnig*, v. Graefes Arch. f. Ophth. **87**.

Optischer Nystagmus und zentrale Fixation[1]).

Von

G. V. Th. Borries und **Aage A. Meisling.**

(Aus der Oto-laryngologischen Universitätsklinik des Reichshospitals zu Kopenhagen [Chef: Prof. Dr. med. *E. Schmiegelow*].)

Mit 1 Textabbildung.

I. Einleitung.

In einer früheren Arbeit über den experimentellen optischen Nystagmus[2]) wurde die Frage über dessen Verhältnis zur Fixation diskutiert und hier als Resultat dargelegt, daß zentrale Fixation zum Auftreten des experimentellen optischen Nystagmus nicht absolut notwendig sei.

Diese Auffassung wurde auf mehrere Argumente gestützt. Erstens zeigte es sich, daß 2 Patienten, die bei der gewöhnlichen klinischen Probe (Aufforderung des Patienten, eine Fingerspitze zu fixieren) Fehlen der Fähigkeit, zentral zu fixieren, aufwiesen, normalen optischen Nystagmus besaßen, sowohl nach rechts wie nach links, nach oben und nach unten bei Bewegung des Nystagmuslineals in entgegengesetzter Richtung.

Der eine dieser Pat. war ein 76jähriger Mann mit Glaukom, V = Handbewegung vor dem Auge, ÷ Projektion, ÷ Zentralfixation. Sehfeld beschränkt auf eine ungefähr kreisrunde Partie, ausschließlich auf der oberen Hälfte des Sehfeldes liegend, auf welcher sie sich vom Zentrum aus ungefähr 35° nach oben erstreckte.

Der andere Pat., ein 28jähriger Mann, wurde am 18. VII. 1922 aufgenommen mit einer großen Amotio retinae dext. von ca. 10 D., den temporalen und den untern Teil der Retina ungefähr von der Papille aus einnehmend; auch die Macularegion war gelöst, und es waren große, dunkle Pigmentierungen in der Retina zu sehen. Diese Amotio verlor sich bei Druckverband und am 7. VIII. war keine Amotio mehr zu konstatieren; die erwähnten Pigmentierungen sah man nun an der Stelle der Fovea. V. o. dx. = Fgz. 1 m. Fixiert nicht zentral. Gesichtsfeld o. d. für Weiß (10/300): natürlich. Rotes, grünes oder blaues Objekt (10/300) wird nicht als farbig erkannt o. dx.

Weiter wurden 2 Fälle von Augenmuskellähmung besprochen, bei welchen optischer Nystagmus hervorgerufen werden konnte, selbst

[1]) Vortrag in der Ophthalmologischen Gesellschaft zu Kopenhagen am 24. 1. 1923.

[2]) *G. V. Th. Borries*, Weitere Untersuchungen über den experimentellen optischen Nystagmus. v. Graefes Arch. f. Ophth. **111**, 159. 1923.

wenn das Lineal auf eine solche Weise im Verhältnis zum Auge bewegt wurde, daß die Fovea von dem optischen Eindruck nicht getroffen wurde, sowie einige Fälle von relativem zentralem Skotom, bei welchen der experimentelle optische Nystagmus ebenfalls normal war.

II. Den optischen Nystagmus bei absoluten zentralen Skotomen zu untersuchen hatte Autor damals noch keine Gelegenheit gehabt. Auch von anderer Seite scheinen Beobachtungen dieser Art nicht vorzuliegen, trotzdem *Bárány*[1]) schon in 1920 auf die theoretische Bedeutung solcher Fälle in bezug auf die Theorie der Fixation hingewiesen hat. Dies gelang ihm indes später bei *3 Fällen, bei denen trotz vorhandenem absolutem zentralem Skotom vollständig normaler experimenteller optischer Nystagmus ausgelöst werden konnte.* Bei dem 1. dieser Fälle wurde das Skotom von *Meisling* nachgewiesen, bei dem 2. zuerst von *H. Rönne* (dem wir für die Überlassung dieses Falles danken), sodann von *Meisling*, bei dem 3. Falle von *Ejler Holm* auf der Augenabteilung des Reichshospitals, deren Chef Prof. Dr. med. *M. Tscherning* wir unseren Dank für die Erlaubnis, das Journal zu benützen, entgegenzunehmen bitten.

Fall 1. 44jähriger Schiffszimmermann, der am 10. II. 1919 dadurch verunglückte, daß während eines Sturmes eine Tür seinen Kopf gegen den Türstock stieß. Er erlitt eine Verwundung der Palpebrae und lag durch 5 Minuten bewußtlos, kam aber nicht unter ärztliche Behandlung, bis er am 15. IV. 1919 von *A. Meisling* untersucht wurde, der zentrale Veränderungen im linken Augengrund mit Resten von Blutung sowie Chorioidalruptur konstatierte. Bei den späteren Untersuchungen trat die Chorioidalruptur stärker hervor.

Sehstärke ist jetzt: V. o. dx.: normal. V. o. sin.: Fgz. 1 m.

Grenzen des Gesichtsfeldes beim linken Auge normal, jedoch findet sich auf diesem Auge ein zentraler absoluter Gesichtsfelddefekt von 2° vor, von *Meisling* wiederholt sehr sorgfältig untersucht mittels *Haitz'* stereoskopischer Untersuchung und sowohl für Weiß wie für Farben geprüft.

Experimenteller optischer Nystagmus kann auf vollständig normale Weise in alle 4 Richtungen hervorgerufen werden, sowie in Dunkelkammer a. m. *Meisling* (siehe später).

Fall 2. 45jähriger Gerbereiarbeiter mit einer doppelseitigen hereditären skotomatösen Sehnervenatrophie, die ursprünglich von *H. Rönne* diagnostiziert worden war.

Das Sehvermögen des Pat. begann im Alter von 26 Jahren gradweise abzunehmen, bis der Zustand im Verlaufe von 3 Monaten stationär wurde. Eine Schwester soll an einer ähnlichen Krankheit leiden.

Die objektive Untersuchung, welche mit dem gleichen Resultat zuerst von *H. Rönne*, später von *Aage A. Meisling* vorgenommen wurde, zeigte: Vis. o. sin.: Fgz. $^1/_2$ m. Vis. o. dext. < Fgz. $^1/_2$ m. Pupillen inegal, r. < l., rund, reagieren prompt auf Licht und Konvergenz. Ophthalmoskopisch sieht man beide Papillen

[1]) *Bárány*, Zur Klinik und Theorie des Eisenbahn-Nystagmus. Arch. f. Augenheilk. 88, 142. 1921.

entfärbt, weißlich, besonders die rechte, auf der linken Seite ist die Veränderung temporal meist ausgesprochen. Die Papillengrenzen normal. Die Gefäße nicht besonders schmal.

Die äußeren Grenzen des *Gesichtsfeldes* normal o. u.

Auf dem rechten Auge ist für Weiß 20/300, 10/300 und 5/300 ein absolutes zentrales Skotom von ca. 6°, bestimmt mit ringförmigem Fixationsobjekt. Auf dem linken Auge ist ein relatives zentrales Skotom von gleicher Ausdehnung für Weiß 20/300. Für Weiß 10/300 und 5/300 finden sich einzelne Stellen vor, in welchen das Objekt im Skotom nicht gesehen wird. Rote und grüne Objekte unterscheidet der Pat. über das ganze Sehfeld in den Farben gar nicht.

Langsame Augenbewegung (indem der Pat. aufgefordert wird, einen Finger zu fixieren, der vor dem Auge nach links und rechts, aufwärts und abwärts geführt wird) geht nicht ganz gleichmäßig vor sich, indem sie durch kleine Rucke unterbrochen wird, besonders bei der Bewegung von links nach rechts.

Spontaner Nystagmus: schwach nach links bei Blick nach links, schwächer nach rechts bei Blick nach rechts. Hinter den *Bartels*schen Brillen: Andeutung eines Nystagmus nach links.

Kein spontanes Vorbeizeigen.

Frontaler Remanenznystagmus (*Borries*) nach rechts und links normal.

Rot. nach rechts und links: 20 Sek. Nachnystagmus.

Rot. mit vorübergebeugtem Kopf nach rechts: 17 Sek. + Fallreaktion.

Rot. mit vorübergebeugtem Kopf nach links: 15 Sek. + Fallreaktion.

Rot. mit Kopf gebeugt nach rechts: Vertikaler Nachnystagmus abwärts in 23 Sek., aufwärts in 14 Sek.

Kalte kalorische Probe linkes Ohr: + Nystagmus, + Umschlag des Nystagmus bei Kopfbeugung 90° vorwärts.

Kalte kalorische Probe rechtes Ohr: + Nystagmus, kein Umschlag bei Vorwärtsbeugung, es tritt nur ein vertikaler Nystagmus abwärts auf, abwechselnd mit Nystagmus nach links, aber kein Nystagmus nach rechts.

Experimenteller optischer Nystagmus kann ganz deutlich hervorgerufen werden nach rechts und links, aufwärts und abwärts in beiden Augen, sowohl mit *Borries'* Nystagmuslineal wie auch in Dunkelkammer mit den phosphoreszierenden Streifen ad modum *Meisling*.

Fall 3. 20jähriger Knecht mit *Lebers* hereditärer Opticusatrophie. Am 18. I. 1923 von der Augenabteilung an die Ohrenabteilung des Reichshospitals überführt.

Der Bruder der Mutter des Pat. und der väterliche Oheim der Mutter soll ein gleiches Leiden gehabt haben wie der Pat., der selbst früher gesund gewesen ist, speziell Genitalaffektionen und Trauma capitis verneint. Er hat durch mehrere Jahre an Schwindelanfällen mit Schwarzwerden vor den Augen und Übelbefinden gelitten, aber ohne Kopfschmerz, Krämpfe oder Doppelsehen. Diese Anfälle, die besonders nach einer Influenza im Jahre 1918 zunahmen, haben sich in dem letzten Jahr nicht mehr gezeigt. Vor 3—4 Monaten (im Oktober 1922) begann das Sehvermögen ohne nachweisbaren Anlaß auf beiden Augen abzunehmen. Gleichzeitig wurde er ein wenig dusliger und bekam ab und zu ein wenig Kopfschmerz, aber es traten weder subjektiv noch objektiv Symptome in der Richtung eines Hypophysenleidens auf.

Ophthalmologische Untersuchung auf der Augenabteilung am 10. I. und 11. I. ergab: Externa der Augen natürlich, die Medien klar, Pupillen reagieren normal, keine Corneaanästhesie. V. o. d.: Fgz. 1 m. V. o. s.: Handbewegungen $^1/_2$ m. Auf beiden Augen Stasenpapille von 2 Dioptrien, mit geschlungenen Gefäßen und dunklen strotzenden Venen, keine Exsudate oder Blutungen.

Die *Gesichtsfelduntersuchung*, vorgenommen von *Ejler Holm*, ergab absolutes zentrales Skotom auf dem rechten und linken Auge in einer Ausdehnung von ca. 10° bzw. 20° für Weiß (vgl. das Sehfeldschema), Farben werden überhaupt nicht unterschieden.

Da man Eiter in beiden Meatus medii nasi konstatiert hatte, wurde am 20. I. Punktur der beiden Sinus sphenoidales und Resektion des hinteren Endes der beiden Conchae mediae vorgenommen, ohne daß dieser Eingriff eine Änderung in dem Sehvermögen des Pat. hervorbrachte.

Die otologische Untersuchung zeigte am 12. I.: Auf rechter Seite eine Cicatrice in der *Shrapnel*schen Membran, auf linker Seite ein leicht verdicktes Trommelfell. Flüsterstimme rechts 5,00, links normal.

Kein pathologischer spontaner Nystagmus.

Frontaler Remanenznystagmus (*Borries*) nach rechts und links normal.

Experimenteller optischer Nystagmus, geprüft auf jedem Auge für sich mit *Borries'* Nystagmuslineal, ist vollständig normal in allen 4 Richtungen. Bei dem

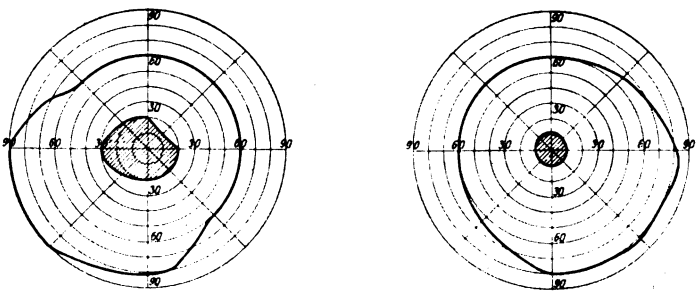

Linkes Auge. Rechtes Auge.

Gesichtsfelder, Fall 8.

*Meisling*schen Dunkelkammerversuch erzielt man dasselbe Resultat, jedoch mit der Einschränkung, daß der Nystagmus vertikal aufwärts unsicher ist.

Rotation: nach rechts: 5 Sek. Nachnystagmus.

Rotation: nach links: 18 Sek. Nachnystagmus.

Rotation: nach rechts, Kopf 90° vorwärtsgebeugt: 13 Sek. + Fallreaktion.

Rotation: nach links, Kopf 90° vorwärtsgebeugt: 16 Sek. + Fallreaktion.

Rotation: nach links, Kopf 90° nach rechts gebeugt: + Nachnystagmus vertikal aufwärts, aber da dem Pat. übel wurde, mußte weitere Untersuchung aufgegeben werden.

Kalte kalorische Probe rechtes und linkes Ohr: + Nystagmus, + Umschlag des Nystagmus bei Kopfbeugung vornüber.

Nystagmusuntersuchung am 3. II. 1923:

Langsame Augenbewegung von Seite zur Seite: Pat. kann recht gut dem Finger folgen, aber doch nicht ganz sicher, indem während der Bewegung ab und zu plötzlich ein Nystagmusschlag in die entgegengesetzte Richtung auftritt, bisweilen auch ein rasches „Zittern" des Bulbus nach rechts und links (als ob der Bulbus nach dem Objekt suchte). Das Verhalten, das für jedes Auge für sich geprüft wurde, ist gleich für beide Augen. In der vertikalen Ebene ist die Bewegung etwas sicherer.

Experimenteller optischer Nystagmus kann auch heute außerordentlich deutlich auf beiden Augen hervorgerufen werden nach allen 4 Richtungen ohne *Bartels*sche Brillen.

Rotation: nach rechts: 7 Sek.

Rotation nach links ca. 30 Sek.

Rotation nach rechts mit Beugung des Kopfes 90° nach rechts: Vertikaler Nystagmus abwärts von 18 Sek.

Rotation nach links mit Beugung des Kopfes 90° nach rechts: Vertikaler Nystagmus aufwärts von ca. 10 Sek.

Röntgenuntersuchung des Craniums: normale Verhältnisse.

Lumbalpunktur in liegender Stellung: Druck 220 mm, keine Zellenvermehrung, keine Wassermannreaktion.

Wassermannreaktion im Blute negativ.

Die Untersuchung der *neurologischen Poliklinik* ergibt, abgesehen von den Augensymptomen, nichts Abnormales (Augenbewegungen, Cornea, Trigeminus, Facialis, Zunge, Rachen, Gehör, Kraft und Sensibilität des Truncus und der Extremitäten sowie alle Reflexe zeigen normales Verhalten).

III. Optischer Nystagmus bei Dunkelskotom.

Zuerst will ich einige Bemerkungen über die Untersuchungstechnik mitteilen. Zur Hervorrufung des experimentellen optischen Nystagmus wurde das früher beschriebene „Nystagmuslineal" benutzt, das jetzt angewendet wird, bestehend aus einem Celluloidstreifen mit schwarzen Querstreifen. Es ist unter gewöhnlichen Verhältnissen außerordentlich leicht mit diesem den Nystagmus zu beobachten, aber bei dem Dunkelkammerversuch, der gleich näher besprochen werden soll, meldet sich das Problem, wie man den Nystagmus unter Verhältnissen observieren soll, die die Beobachtung mit dem Auge nicht zulassen. Es sind hier zahlreiche und gut gelungene Versuche gemacht worden, die Bewegungen des Auges zu nystagmographieren; aber eine einfachere und dem gegebenen Ziel voll entsprechende Vorgangsweise besteht darin, bloß die Bewegungen des Auges zu palpieren. Bei kräftiger positiver Nystagmusreaktion kann man auf diesem einfachen Wege sowohl das Vorhandensein wie auch die Richtung des Nystagmus nachweisen.

Ein jeder kann sich leicht davon überzeugen, wenn er 2 Finger auf die Palpebrae des geschlossenen linken Auges legt und sich hierauf um seine eigene Achse dreht, während das rechte Auge offen gehalten wird: man fühlt dabei einen sehr deutlichen Nystagmus in der Bewegungsrichtung. Führt man bei ruhiger Kopfhaltung das Nystagmuslineal vor dem rechten Auge vorbei, fühlt man dasselbe ebenso deutlich.

Im übrigen ist diese Methode in ihrem Prinzip alt und außerdem von einem gewissen historischen Interesse, wie in einer früheren Arbeit[1]) nachgewiesen wurde. In dieser wird nämlich erwähnt, daß die Entdeckung des vestibulären Rotationsnystagmus nicht — wie dies in anderen früheren Arbeiten sowohl hier in Dänemark wie im Auslande

[1]) *G. V. Th. Borries*, Vestibular nystagmus in the nineteenth century. Acta oto-laryngol. **3**, 348. 1922.

behauptet wird — *Purkinje* zuzuschreiben ist, sondern daß er zumindest 20 Jahre früher von *Wells* und *Darwin* beobachtet wurde, und Letztgenannter benutzte eben die hier erwähnte Methode, den Nystagmus zu palpieren, indem er während der Rotation auf seine geschlossenen Augenlider fühlte.

Wir kommen nun auf die von *Meisling* ausgearbeiteten Dunkelkammerversuche zu sprechen. Diese basieren auf dem bekannten Verhalten, daß sich bei stark herabgesetzter Beleuchtung normalerweise ein zentrales Skotom für schwach bläulich leuchtende Objekte vorfindet[1]). Der Gedankengang war nun dieser, daß, falls man unter diesen Bedingungen, also in herabgesetzter Beleuchtung und mit zentral unsichtbaren Objekten, optischen Nystagmus auslösen könnte, hierin einen Beweis für die extrafoveale Auslösbarkeit des experimentellen optischen Nystagmus hätte.

Was die Versuchstechnik angeht, so wurde ein absolut dunkles Zimmer benutzt. Zur Hervorrufung des Nystagmus wurde ein Lineal von demselben Prinzip wie das von *Borries* angegebene Nystagmuslineal angewendet, jedoch mit dem Unterschied, daß die weißen Querstreifen aus Papier bestanden, das mit *Balmains* selbstleuchtender, bläulich phosphoreszierender Farbe bestrichen war. Diese Papierstreifen wurden auf das schwarze Lineal geklebt, so daß in der Dunkelheit eine deutliche Zebrazeichnung hervortrat.

Auf der Rückseite des Lineals wurden zwei kleine runde Objekte von demselben selbstleuchtenden Stoff angebracht wie die Streifen, und man überzeugte sich davon, daß diese kleinen Scheiben, deren Durchmesser 5 mm betrug, vollständig vor dem eigenen Auge verschwanden, wenn man sie in einem Abstand von 25 cm fixierte. Unmittelbar darauf prüfte man den experimentellen optischen Nystagmus, indem das Nystagmuslineal mit den selbstleuchtenden Streifen an dem einen Auge vorbeigeführt wurde, während der Nystagmus digital durch die Lider des anderen Auges palpiert wurde.

Es zeigte sich, daß in einer Reihe von normalen Fällen, ja selbst wie die oben angeführten Journale zeigen, bei Fällen von absolutem, zentralem Skotom, konstant ein deutlicher Nystagmus hervorgerufen werden konnte, schlagend in die entgegengesetzte Richtung der Bewegung des Lineals, sowohl in horizontaler wie in vertikaler Richtung auf beiden Augen.

Die Versuche wurden vorgenommen nach einem Aufenthalt von ca. einer Minute in der Dunkelkammer, und man sicherte sich gegen das

[1]) Nach Vollendung dieser Arbeit sind wir darauf aufmerksam geworden, daß *Hans Gertz* (Zeitschr. f. Sinnesphysiol. **49**) Versuche mit schwach bläulichen Papierschnitzel ausgeführt hat, um bei Dämmerungssehen die von ihm sog. „gleitende, langsame Augenbewegung" zu untersuchen.

Vorhandensein von Nachbildern sowie dagegen, daß das Auge überhaupt von vorausgehenden Lichteindrücken geblendet war.

Eine Untersuchung der ungefähren Größe des Skotoms zeigte, daß dieses unmittelbar nach Eintreten in die Dunkelkammer sich auf ungefähr 2° belief. Während der zunehmenden Adaptation verringerte es sich etwas, was doch sicher bei der besonderen Anlage des Versuches keine Rolle spielte.

IV. Theoretische Bemerkungen.

Die hier mitgeteilten Beobachtungen, ganz besonders die referierten Fälle von zentralem Skotom mit erhaltenem experimentellem, optischem Nystagmus, müssen betrachtet werden in Verbindung mit den in der erwähnten früheren Arbeit von *Borries* mitgeteilten Fällen anderer Sehfelddefekte verschiedenster Art, bei denen ebenfalls der experimentelle optische Nystagmus unbeschädigt war.

Besonders illustrierend waren einige Fälle von konzentrischer Sehfeldeinschränkung bis auf ca. 10°, weil in diesen Fällen nur der zentrale Teil des Gesichtsfeldes erhalten war, so daß das Verhalten dem der Skotomfälle gerade entgegengesetzt war, bei welchen ja gerade das zentrale Gesichtsfeld erloschen war.

Diese Beobachtungen zeigen, daß *die Auslösbarkeit des experimentellen optischen Nystagmus nicht absolut geknüpft ist an einen bestimmten Teil des Gesichtsfeldes*, sondern daß mit anderen Worten sowohl eine zentrale, wie eine periphäre Fixation existiert. Klinisch ist dies gleichbedeutend damit, daß der Umstand, daß *normaler optischer Nystagmus ausgelöst werden kann, die Folgerung nicht erlaubt, daß das Gesichtsfeld oder ein bestimmter Teil des Gesichtsfeldes im betreffenden Fall normal sei.*

Ein anderer wichtiger Punkt sind die theoretischen Schlüsse, die man aus den genannten Beobachtungen mit Hinblick auf die Fixation ziehen kann.

Es ist wohl allgemein anerkannt, daß die langsame Phase des experimentellen optischen Nystagmus — die wohl der Hauptsache nach identisch ist mit dem, was *H. Gertz* als die gleitende langsame Augenbewegung bezeichnet — eine direkte Funktion des Fixationsvermögens ist.

Unsere Kenntnis der Fixation ist indes recht begrenzt, ja, selbst wenn man auch in der Hauptsache darüber einig ist, was man unter diesem Begriffe versteht, definiert man ihn doch recht verschieden, was zum Teil darauf beruht, daß einige Autoren bei ihrer Definition eine bestimmte Auffassung der Auslösungsstelle der Fixation präjudizieren. Dies ist der Fall bei der gewöhnlichen Definition, welche darauf ausgeht, daß die Fixation ein Festhalten des Gesichtseindruckes

in der Fovea (resp. in einem Teile dieser) sei, eine Definition, nach welcher es nur eine zentrale Fixation geben könnte.

Diese Definition und die ihr zugrunde liegende Auffassung kann kaum aufrecht erhalten werden. Sofern man die langsame Phase des experimentellen optischen Nystagmus als einen direkten Ausdruck des Fixationsvermögens betrachten kann — und dies ist nach allem zu schließen richtig —, muß man nach den hier mitgeteilten Beobachtungen den Schluß ziehen, daß *eine Fixation auch möglich ist seitens der für die Fovea periphär liegenden Teile der Retina, so daß also sowohl eine zentrale (foveale) wie eine periphäre (extrafoveale) Fixation existiert.*

Fragt man nun, was man nach diesem unter Fixation verstehen soll, so könnte man diese etwa folgendermaßen definieren. Eine optisch ausgelöste, willkürlich und reflektorisch aktive Wirksamkeit des Augenmuskelapparates, durch welche ein Gesichtseindruck auf die eine oder die andere Partie der Retina eingestellt gehalten wird, und zwar in der Weise, daß diese Partie das Bild des Objektes genau festhält und derart, daß das Auge, um dies zu erreichen, jeder absoluten oder relativen Bewegung dieses Objektes im Verhältnis zu der betreffenden Partie der Retina magnetisch folgt.

Daß diese Partie der Retina unter normalen Verhältnissen die Fovea ist, kann kaum in Zweifel gezogen werden; aber nach den hier mitgeteilten Beobachtungen muß folgerichtig angenommen werden, daß auch die periphären Teile der Retina — in jedem Falle unter pathologischen Verhältnissen, bei welchen die Fovea nicht fungiert — imstande sind eine Fixation hervorzubringen. Wahrscheinlich steht jedoch die Genauigkeit, mit der unter solchen Verhältnissen fixiert wird, der der Foveafixation nach. Darauf deutet jedenfalls die geringere Präzision, mit welcher die langsame Augenbewegung im Falle 2 und 3 vor sich ging.

Auch *Bárány* (l. c.) erwähnt die extrafoveale Auslösbarkeit des Eisenbahnnystagmus und der Fixation als eine Möglichkeit.

In Wirklichkeit ist der Umstand, daß extrafoveal fixiert werden kann, gar nicht so besonders auffallend. Bei näherer Betrachtung zeigt sich, daß dieses Verhalten mit dem Verhalten des Sehvermögens ganz analog ist. Und es ist jedenfalls nichts Merkwürdiges in dem Umstand, daß man, um zu fixieren, nicht das schärftse Sehen, das Foveasehen, benötigt, sondern sich mit dem weitaus schwächeren extrafovealen Sehen begnügen kann. Dies stimmt durchaus mit den früher mitgeteilten Untersuchungen über den Grad der Sehschwächung, der vorhanden sein muß, bevor der experimentelle optische Nystagmus verschwindet. Es zeigte sich, daß dieser hervorgerufen werden konnte, nicht allein mit der *Bartels*schen und *Abel*schen Brille, sondern auch bei maturen Katarakten, ja sogar in einem Falle, bei welchem die

Sehstärke auf Licht-Dunkelempfindung ohne Projektion reduziert war[1, 2]).

Meisling hat im Anschluß daran geprüft, welches Unterscheidungsvermögen man besitzt, wenn man das Lineal mit seinen Streifen bei durchscheinendem Licht durch ein oder mehrere mattierte Gläser betrachtet. Dabei ergab sich, daß unter diesen Verhältnissen das Abwechseln von Licht und Dunkel in regelmäßiger Abfolge deutlich beobachtet werden kann, was mit dem übereinstimmt, was Kataraktpatienten angeben.

Wie oben erwähnt, ist der experimentelle optische Nystagmus eine Funktion der Fixation. Da dieser Nystagmus ausgelöst werden kann in Fällen, bei welchen jedes eigentliches Sehvermögen ganz verloren gegangen ist, und da es außerdem den Anschein hat, daß er von jedem Teile des Sehfeldes ausgelöst werden kann, muß dieser Nystagmus als der Ausdruck einer fundamentalen physiologischen Funktion des Auges angesehen werden.

[1]) *Borries*, Zur Klinik des experimentellen optischen Nystagmus. Arch. f. Ohren-, Nasen- u. Kehlkopfheilk. **110**, 135. 1922.

[2]) *Borries*, Weitere Untersuchungen über den experimentellen optischen Nystagmus. v. Graefes Arch. f. Ophth. **111**, 159. 1923.

(Aus der Universitäts-Augenklinik zu Tübingen [Vorstand: Prof. Dr. *W. Stock*].)

Zur pathologischen Anatomie der Netzhautzentralgefäße bei der sog. Thrombose der Zentralvene und Embolie der Zentralarterie mit besonderer Berücksichtigung ihrer Beziehungen zu anderweitigen Veränderungen am Sehnervenkopf bei Glaukom und verwandten Zuständen.

II. Die Entwicklung des Verschlusses der Zentralvene.

Von

Dr. med. **Richard Scheerer,**
Privatdozent und I. Assistent der Klinik.

Mit 13 Textabbildungen.

Einleitung.

Im ersten Teil dieser Arbeit habe ich (dieses Archiv **110**, 292 ff.) über Veränderungen vor der Lamina cribrosa berichtet, die vorwiegend bei glaukomatösen oder glaukomverdächtigen Augen vorkommen und darin bestehen, daß im Zusammenhang mit ödematösen Zuständen dieser Gegend die bindegewebige Wand der Zentralvene zugrunde geht und durch wuchernde Glia oder ödematöse Quellung der Umgebung das Lumen eingeengt oder gar verschlossen wird.

In ausgesprochener Form sind diese Bilder gewiß selten, sie sind auch bisher noch kaum bekannt gewesen, und beim gewöhnlichen Verschluß der Zentralvene scheinen sie keine wesentliche Rolle zu spielen. Abgesehen von dem Interesse, das ihnen an sich zukommt, zeigen sie aber auch, daß trotz einer scheinbar schon bisher recht eingehenden Durchforschung die pathologische Anatomie dieser Gegend noch manche Überraschung zutage zu fördern vermag.

Bezüglich des zum Verschluß der Zentralgefäße führenden Vorgangs schienen allerdings seit längerer Zeit die histologischen Untersuchungen auf einem toten Punkt angelangt zu sein. In diesem Sinne kann die fast monographische Darstellung *Lebers* (1915/16) beinahe als eine abschließende bezeichnet werden. Und doch verliert man bei dieser ganzen, so außerordentlich eingehenden und gewissenhaften Darstellung nie den Eindruck eines gewissen lebhaften Unbefriedigtseins, das Gefühl, daß hier unsere Anschauungen eigentlich ganz des festen Grund und Bodens noch entbehren. *Leber* selbst empfindet dies, indem er an ver-

schiedenen Stellen die Untersuchung noch früherer Stadien verlangt, als sie bisher zur Verfügung standen. Wenn ich allerdings richtig vermute, daß er damit Stadien meint, die möglichst dicht an dem Zeitpunkt des tatsächlich eingetretenen Verschlusses liegen, so halte ich es für nötig, noch weit darüber hinauszugehen, und nach Stadien Umschau zu halten, die noch vor diesem Zeitpunkt liegen, da nur so die Entwicklung des Leidens und seine Ursachen erfaßt werden können.

Von diesem Grundsatze bin ich bei meinen eigenen Untersuchungen von Anfang an ausgegangen, und ich glaube berechtigt zu sein, ihn für fruchtbarer zu halten, als den Versuch, aus dem fertigen Bild und seinem meist monate- und jahrealten Folgezustand die Bestätigung eines theoretisch zwar richtigen, aber viel zu allgemeinen Schemas herauszulesen.

Es würde zu weit führen, hier im einzelnen nachweisen zu wollen, wie dies von den verschiedenen Autoren bisher versucht worden ist. Das Werk *Lebers*, das diese Aufgabe fast lückenlos erfüllt, ist in der Hand eines jeden, der sich für diese Dinge interessiert. Hier seien nur einige der wichtigsten, weil auf dem größten Material fußenden Arbeiten kurz erwähnt.

Harms hat (1905) an Hand seiner 9 eigenen und der gesammelten Fälle der damals bekannten Literatur sein Schema auseinandergesetzt, daß der Verschluß der Vene entweder durch primäre Wanderkrankung, oder durch primäre Thrombose oder schließlich durch Thrombose auf Grund einer primären Wanderkrankung erfolge, welch letzterem Modus er die größte Bedeutung beimißt.

Coats (1913) teilt seine Fälle zunächst nach den histologischen Details der Verstopfung in folgende Gruppen ein:

1. Das Gefäßlumen ist eng und von einer homogenen, strukturlosen Masse eingenommen.

2. Die Venengrenze ist verschwunden, deren Lage ist nur durch ein Gebiet losen Zellgewebes angedeutet. Kleinere Gefäße können vorhanden sein oder fehlen.

3. Ausgesprochene Zeichen von Entzündung finden sich an der Verstopfungsstelle und auch im weiteren Verlauf der Vene.

4. Die Venengrenze ist gut erhalten, das Lumen ist von Zellen und netzartiger Grundsubstanz eingenommen.

5. Es besteht Verdickung der Gefäßwand selbst.

Diese Aufstellung ist gewiß an sich möglich, sie entbehrt aber des organischen Zusammenhangs, und zwar nicht nur deshalb, weil nur voll ausgebildete Fälle untersucht werden konnten, sondern besonders auch deshalb, weil *Coats* nicht, oder wenigstens nicht immer, die lückenlosen Serien über die ganzen veränderten Abschnitte untersucht zu haben scheint. Ähnlich verhält es sich mit seiner Ansicht, daß „beinahe

alle Fälle von Verstopfung der Zentralvene wahrscheinlich durch echte Thrombose veranlaßt" seien. Kaum einmal ist die Verschlußmasse so geartet, daß man wirklich mit Sicherheit von einem aus Blutbestandteilen hervorgegangenen Thrombus sprechen könnte, vielmehr bezeichnet *Coats* selbst was er findet in den allermeisten Fällen als „Thrombus in Organisation", eine Auffassung, die, wie übrigens auch in ähnlichen Fällen von *Harms*, schon verschiedentlich angegriffen worden ist.

Es ist daher etwas auffallend, daß sich *Leber* in erster Linie gerade auf diese Untersuchungen von *Coats* stützt, was zum Teil darauf zurückzuführen sein mag, daß *Coats* das bisher größte Material von 32 selbst untersuchten Fällen zur Verfügung stand. Andererseits ist es schade, daß *Leber* die sehr klaren und genauen Untersuchungen von *Verhoeff* (1907 und 1913) nicht im Orginal zur Verfügung standen, die über die primären subendothelialen und endothelialen Wucherungen in der Vene, über direktes Vordringen der Glia gegen die Vene (als einzige Literaturstelle!) sowie über die eigenartigen in der Arterie vorkommenden Veränderungen, die zur Ausbildung eines neuen Rohres im alten führen (worüber ich selbständig 1921 ebenfalls berichten konnte), wichtige Aufschlüsse geben.

Von fast noch größerer Bedeutung aber hat sich mir ein Gedanke erwiesen, den *Hertel* (1901) ausgesprochen hat, den allerdings *Hertel* selbst nicht weiterverfolgt hat und der sich auch bei *Leber* an keiner einzigen Stelle der von den Erkrankungen und Veränderungen des Netzhausgefäßsystems handelnden Kapitel findet. *Hertel* vermutet nämlich, daß die Verdickung des die Zentralgefäße in der Lamina umgebenden Bindegewebes die Vene einschnüren und so zu ihrem Verschluß beitragen könnte. Ich vermag rückblickend nicht mehr zu sagen, ob ich diesen Gedanken von *Hertel* übernommen, oder aus dem Studium meiner eigenen Fälle ganz selbständig gewonnen habe. Eigentlich muß diese Verdickung des Gefäßbindegewebes jedem Untersucher auffallen, sie ist auch in zahlreichen Fällen erwähnt, und wenn sie nicht genauer beachtet worden ist, so ist dies wohl nur so zu erklären, daß man sie an den ja fast ausschließlich vorliegenden sehr alten Fällen für eine rein sekundäre Erscheinung hielt, die keiner besonderen Beachtung wert schien. Auch *Harms* (1905) spricht bei seinem Fall 5 von der Möglichkeit der Kompression der Vene durch die hier sehr weite Arterie oder das umgebende Bindegewebe, scheint aber diesem Umstand so wenig Bedeutung zuzumessen, daß er ihn schon in der Epikrise dieses Falles nicht mehr erwähnt.

Hertel machte nun seine Beobachtung an Augen, die er in einer ähnlichen Absicht wie ich untersuchte. Offenbar aber hatte er keine Gelegenheit mehr, diese Erscheinung weiter zu verfolgen, nachdem der eigentliche Zweck seiner Arbeit, die Abgrenzung der normalen von den

rein durch das Alter veränderten und dieser wiederum von den arteriosklerotischen Zentralgefäßen erreicht war.

Ich habe mir nun die Aufgabe gestellt, zu ergründen, inwieweit tatsächlich eine Kompression von außen am Verschluß der Vene beteiligt sein könnte. Es war dabei auszugehen von dem normalen Verhalten der Gefäße und des sie einhüllenden Bindegewebes in der Laminagegend; sodann mußten Zwischenstadien zwischen diesem Bild und dem vollendeten Venenverschluß gesucht werden. Ließ sich hierin ein organischer Zusammenhang nachweisen, so konnte ich hoffen, auch auf die Frage eine Antwort zu finden, warum der Stammverschluß der Zentralgefäße gerade immer diese Gegend betrifft, was seinerseits wieder zur Aufklärung der allgemeinen Zirkulationsverhältnisse in der Netzhaut beitragen mußte. Mein großes und vielseitiges Material schien hierzu geeignet zu sein; und ich glaube, daß es mir gelungen ist, für einen zusammengehörenden Fragenkomplex von einiger Bedeutung eine befriedigende Antwort zu finden.

Dieser Fragenkomplex lautet:

1. Welches ist die normale Anordnung der Zentralgefäße in der L. cr.?
2. Wie verläuft histologisch der einfachste Fall des Venenverschlusses?
3. Welche hämodynamische Bedeutung haben diese Vorgänge?
4. Wie sind die gewöhnlich zur Beobachtung kommenden komplizierten Bilder des Zentralvenenverschlusses zu deuten?

Der Erörterung dieser Fragen sind die folgenden Ausführungen gewidmet.

1. Das normale Verhalten der Zentralgefäße in der Lamina cribrosa.

Messungen an den normalen Zentralgefäßen und ihren Scheiden sind bisher nur in bescheidenem Umfange mitgeteilt worden und mit ihrer gegenseitigen Lage scheint man sich überhaupt noch kaum beschäftigt zu haben.

Hinsichtlich der letzteren sagt z. B. *Schwalbe* (1874) nur, daß Arterie und Vene etwa die Brennpunkte einer vom zentralen Bgstr. gebildeten Ellipse einnehmen, und daß letzterer nie kreisrund sei. Der wichtige Unterschied, der gerade hierin hinter und in der Lamina besteht, geht aber klar aus seinen Abb. 10 und 11 hervor, in welch letzterer sich der Bgstr. doch bedeutend der Kreisform nähert, die Gefäße dicht aneinander liegen und die Vene sogar etwas abgeplattet erscheint. Dagegen fehlt dieses dichte Aneinanderliegen in der Laminagegend in der schematisierten Figur 1, die einen Längsschnitt durch den Sehnerven und das Gefäßbündel darstellt. Allgemein betont Sch., daß die Form der Arterie im ganzen nur wenig von der Kreisform abweiche, die Vene dagegen vermöge ihrer geringeren Resistenz am gehärteten Präparat sehr unregelmäßig sei. Ein perivasculärer Lymphspalt im ztr. Bgstr. wird

nicht erwähnt. *Vossius* (1883) befaßt sich vorwiegend mit der Eintrittsstelle der Gefäße in den Nerven, sagt aber doch auch einmal: „Nahe dem Bulbus fand ich die Gefäßquerschnitte durchschnittlich dicht aneinanderliegend in ein und denselben bindegewebigen Zentralstrang eingeschlossen, die Vene zur äußeren Seite der Arterie". *Leber* (1872 und 1903) verdanken wir unsere Kenntnisse über die Verteilung der Blutgefäße des Auges, er äußert sich jedoch nicht über die hier in Frage stehenden Verhältnisse. Auch *Hertel* (1901) scheint ihnen weiter keine Beachtung geschenkt zu haben, dagegen hat er, um sich ein Bild von den normalen Zentralgefäßen in den verschiedenen Lebensaltern und ihren Veränderungen durch die Vasosklerose zu verschaffen, zahlreiche Messungen angestellt, von denen jetzt die Rede sein soll.

Auch hier scheinen die ersten Zahlen von *Schwalbe* (a. a. O.) zu stammen. Nach ihm nimmt die Dicke des Bgstr. im allgemeinen gegen das Auge hin ab (z. B. 7 mm hinter der Lamina 0,7596 mm gegenüber 0,569 mm in dieser), eine Angabe, die *Kuhnt* (1879) bestätigt. Die „Wandstärke" des Bgstr. an den Gefäßen, wie auch die Wandstärken der Gefäße selbst, hat *Schwalbe* nicht gemessen; das Lumen der Arterie gibt er beim Eintritt in den Nerven zu 0,23 mm, in der Lamina zu 0,2 mm an, das der Vene fand er auf dem ganzen Verlauf ohne wesentliche Änderung zu 0,139 mm, also beträchtlich enger. Nach *Streiff* (1898) mißt das normale Lumen der Arterie in der Lamina 0,185—0,2 mm, ihre Wand maximal 0,03 mm, eine Wandstärke der Vene von 0,02 mm bezeichnet er als normal, ihr Lumen bestimmt er wie *Schwalbe*. Ein gewisser Widerspruch entsteht dadurch, daß er in seinem 4. Fall eine Venenwandstärke von 0,015 mm im hinteren Abschnitt als „stark verdickt" bezeichnet. *Hertel* (1901) hat wieder den Bgstr. nicht berücksichtigt; seine Messungen gehen aus folgenden Tabellen hervor:

Tabelle I. Wandungen (nach *Hertel*).

Alter	Arterie			Vene		
	Int. u. Med.	Adv.	zus.	Int. u. Med.	Adv.	zus.
Neugeb.	9,2	7,2	16,4	6,0	4,0	10,0
25—30 J.	17,6	14,0	31,6	13,6	8,0	21,6
60 J. ohne Sklerose	20,4	16,4	36,8	15,2	11,2	26,4
70 J. mit Sklerose .	21,0	16,0	37,0	15,0	12,0	27,0

Tabelle II. Lumenweiten (nach *Hertel*).

	Neugeboren		25—80 J.		60 J. ohne Skl.		65—70 J. mit Skl.	
	Umfg.	Dchm.	Umfg.	Dchm.	Umfg.	Dchm.	Umfg.	Dchm.
A. zentral	274	87,2	666	212,1	660	210,2	658	210,0
periph.	250	79,6	540	172,0	520	165,6	529	165,3
V. zentral	380	121,0	718	228,0	734	234,0	800	255,0
periph.	339	108,0	625	199,0	580	185,0	660	210,0

Ich habe nun in meinem Material, das nach den im I. Kapitel genannten Grundsätzen (Augen von Leuten verschiedenster Lebensalter, die aus irgendwelchem Grund Gefäßveränderungen erwarten ließen) gewonnen war, eine Anzahl von Fällen gefunden, deren Zentralgefäßstämme sich als normal erwiesen. Die Messungsergebnisse der folgenden 5 Fälle, die sich jederzeit vermehren ließen, sind in den Tabellen III und IV zusammengestellt. Der an der Spitze stehende Fall erwies sich als besonders charakteristisch in jeder Beziehung, weshalb über ihn in der Tab. III die Messungen aus 3 Schnitthöhen gegeben werden. In allen andern habe ich mich in meinen Angaben auf die Laminagegend beschränken müssen; gemessen wurde auch rückwärts davon. Die Lumenweiten sind nicht wie bei *Hertel* mit Draht ausgemessen, sondern durch 2 aufeinander senkrecht stehende Durchmesser, die ziemlich genau dem längsten und dem kürzesten entsprechen, bestimmt; es sind beide Maße und darunter der Mittelwert angegeben; die Erfahrung hat gezeigt, daß diese Methode hinreichend genau ist, doch dürfte im allgemeinen der längere Durchmesser dem wahren Durchmesser mehr entsprechen, als der Mittelwert, wenigstens wo, wie in den normalen Fällen, der kurze Durchmesser nur durch gegenseitige Abplattung der einander zugekehrten Gefäßwände entstanden ist.

Alle Messungen wurden an einem Zeissschen Mikroskop mit den Objektiven A, C und E, gewöhnlichem Revolver und Tubuslänge 145 mm sowie Okular 3 ausgeführt. In letzterem das Zeisssche Okularmikrometer, das vorher am Zeissschen Objektmikrometer geeicht war. Es entsprach dann je ein Teilstrich des Okularmikrometers bei Objektiv A = 15, C = 6,5 und E = 2,3 Mikren. Die Mikrophotogramme sind mit dem neuen Zeissschen Apparat „Phoku" aufgenommen, Abb. 5, 9 und 13 mit Objektiv AA, alle andern mit Apochromat 16,0 mm, Apertur 0,30, dazu überall Okular L.

Mit Ausnahme von Fall 15, der mit Zencker behandelt ist, sind alle Präparate in 10 proz. Formalin gehärtet.

Kurze klinische und histologische Beschreibung der Fälle 5—9 (fortlaufende Numerierung im Anschluß an die Fälle des I. Kapitels). (Dazu Tabelle III und IV und Fig. 1—6.)

Fall 5. Geiger, Wilhelm. 75 Jahre. P.-Nr. 3396. Frisches Sekundärglaukom bei alter Subluxatio lentis.

Netzhautgefäße stark hyalinisiert. Opticusscheiden und -septen schmal, vielleicht beginnende Sklerose. Mäßige Vermehrung der Gliakerne.

Trotz schwerer Veränderung der Netzhautäste sind die Stämme der Zentralgefäße durchaus normal. Die Wände sind sehr zart, höchstens ist an der Arterie die Intima leicht verdickt; zentral und peripher kein wesentlicher Unterschied. Das Lumen der Vene entspricht ziemlich genau dem der Arterie; beide Gefäße sind in der Lamina etwas enger als weiter hinten. Zu beachten ist die gegenseitige Lagerung der beiden Gefäße: *hinten* (Abb. 1) keine streng gemeinsame Gefäßscheide, jedes Gefäß wird von einem eigenen Bindegewebsring umgeben, die Arterie von einem etwas dickeren, die Vene von einem ganz schmalen, zwischen beide schiebt sich ein kleines Venenästchen ein. Die Lumina sind fast vollkommen rund.

In der *Lamina* (Abb. 2) sind Arterie und Vene in einen gemeinsamen Bindegewebsring eingeschlossen und leicht semmelförmig gegen einander abgeplattet, die Vene etwas mehr als die Arterie. Zwischen beiden Gefäßen nur feinste Bindegewebsfasern, so daß die hier zusammen nur 9,4 Mikra messende Venenwand und Arterienadventitia unmittelbar aneinander grenzen. Der Bgstr. ist in der Lamina

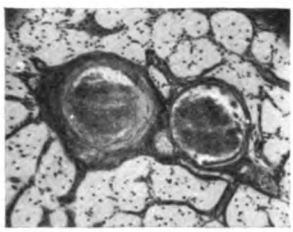

Abb. 1. (Fall 5, Schnitt 100.) Normale Zentralgefäße 2 mm hinter der Lamina; kein gemeinsamer Bindegewebsstrang, gleichgroße, runde Lumina.

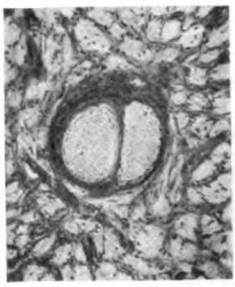

Abb. 2. (Fall 5, Schnitt 200.) Normale Zentralgefäße in der Lamina; streng gemeinsamer Bindegewebsstrang, Gefäße dicht nebeneinander, sich gegenseitig abplattend.

fast rund. Ein perivasculärer Lymphspalt ist im hinteren Teil der Lamina eben noch differenzierbar.

Fall 6. Klaiber, Konrad. 9 Jahre. P.-Nr. 2945. Traumatischer Hämophthalmus am chronisch entzündeten Auge, 8 Jahre nach Extraktion kongenitaler Katarakt. In der *Laminamitte* leichte gegenseitige Abplattung der Gefäße; Vene weiter als Arterie, deren Intima leicht verdickt ist. Kein Bindegewebe zwischen

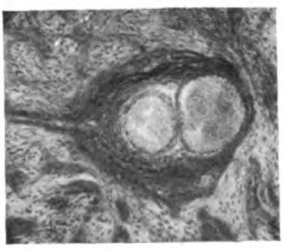

Abb. 3. (Fall 6, Schnitt 90.)

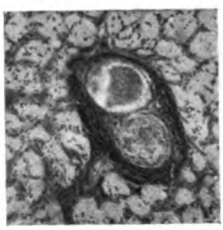

Abb. 4. (Fall 7, Schnitt 80.)

(Erklärung zu Abb. 3 und 4 s. Text und Tab. IV.)

den Gefäßen. Bgstr. auf der Seite der Arterie sehr dick, infolge des Zutritts mehrerer kleiner Ästchen. Septen etwas verdickt und leicht sklerosiert. Lymphspalt kaum abgrenzbar (Abb. 3).

Fall 7. Lachenmaier, Jakob. 40 Jahre. P.-Nr. 2986. Hämophthalmus bei chronischer Iridocyclitis. Starke Infiltration der Netzhautvenen, die in der Papille ganz aufhört. An der *Laminahinterfläche* leichte gegenseitige Abplattung der Gefäße, die in einen streng gemeinsamen, längsovalen und rundum schmalen Bgstr. eingeschlossen sind, ohne daß sich Bindegewebe zwischen sie selbst einschiebt. Schlanke Septen, Vermehrung der Gliakerne (Abb. 4).

Fall 8. Faßnacht, Josef. 58 Jahre. P.-Nr. 3368. Anscheinend frisches Sekundärglaukom bei Katarakta complicata und alter Iridocyclitis. An der *Laminahinterfläche* Gefäße fast rund, durch zartes Bindegewebe getrennt. Gemeinsamer, schmächtiger Bgstr., sehr deutlicher Lymphspalt (Abb. 5). 0,4 mm weiter hinten ist der Bgstr. fast rund, die Gefäße liegen dicht aneinander und platten sich gegenseitig semmelförmig ab; sie sind hier fast genau gleich weit. Septen und Pia mäßig verdickt, Fasern degeneriert, Gliawucherung.

Fall 9. Holzwarth, Christian. 74 Jahre. P.-Nr. 3322. Perforiertes Ulcus serpens. In der *Laminamitte* ist der Bgstr. oval und schmal, die größere Breite

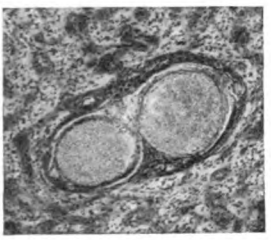

Abb. 5. (Fall 8, Schnitt 190.)

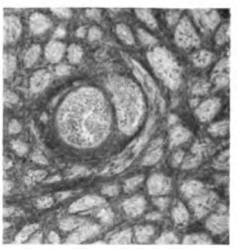

Abb. 6. (Fall 9, Schnitt 170.)

(Erklärung zu Abb. 5 und 6 s. Text und Tab. IV.)

auf der Arterienseite erklärt sich zum Teil aus dem Zutritt kleiner Ästchen. Die durch eine feine Bindegewebslamelle getrennten Gefäße platten sich gegenseitig ab, die Vene wird von der Arterie leicht eingedellt, die Lumina sind im Mittel fast gleich weit, die Vene etwas enger als die Arterie. Ein Lymphspalt ist an einzelnen Stellen abgrenzbar. Es besteht eine leichte Hyalinisierung der Adventitia der Arterie, die Media ist dürftig, leicht bindegewebig durchsetzt, die Elastica fein gekräuselt, die Intima ganz wenig homogen verdickt. Septen leicht sklerotisch (Abb. 6).

Trotz der geringen Zahl der Fälle glaube ich doch berechtigt zu sein, meine Ergebnisse mit denen der anderen Autoren zu vergleichen, da in den wesentlichen Punkten ziemlich eindeutige Befunde erhoben wurden. Auch daß es sich bei mir im Gegensatz zu den anderen Unter-

Tabelle III. Normale Zentralgefäße (Fall 5).

(In der letzten Spalte von Tabelle III—V sind die Maße der einander zugewandten Gefäßwände und des zwischen ihnen liegenden Bindegewebes angegeben; einzelne Zahlen bedeuten die Summe aller 3 Maße, *nicht* die Dicke des Bindegewebes.)

Schnitthöhe (Fall 5)	Arterie				Vene		Zentr. Bindegewebsstr.			V. + Bg. + Adv.
	Lumen	Int. + Med.	Adv.	zusammen	Lumen	Wand	gesamt	Art	Vene	
100) 1,8 mm hint. Lamina (Abb. 1)	195:225 210	11,5	6,5	18	225:225	6,5	—	13	6,5	46; 30; 9,2 = 43,8
190) Hinterfläche der Lamina	150:225 187	9,4—11,5	7,5	16,9—18,5	150:225 187	7,5	320:405 0,79	29	16,2	9,4
200) Vorderfl. der Lamina (Abb. 2)	135:195 165		7,5		135:180 157	7,5	320:320 1,0			

Tabelle IV. Normale Zentralgefäße (Fall 6—9).

Fall und Schnitthöhe	Arterie				Vene		Zentraler Bindegewebsstrang			V. + Bg + Adv.
	Lumen	Int. + Med.	Adv.	zus.	Lumen	Wand	Gesamtdurchmesser	Art.	Vene	
Fall 6 : 90 (Abb. 3)	136 : 156 146	11,5	6,5	18,0	175 : 215 195	9,7	345 : 450 0,765	7,5	12,0	14,0
Fall 7 : 80 (Abb. 4)	130 : 150 140	9,7	9,7	19,4	150 : 182 166	6,5	270 : 375 0,72	26,0	13,0	9,7
Fall 8 : 190 (Abb. 5)	240 : 280 260	13,0	13,0	26,0	208 : 240 224	13,0	345 : 675 0,51	19,5	13,0	18,2
Fall 9 : 170 (Abb. 6)	130 : 150 140	9,7	9,7	19,4	84 : 168 126	6,5	360 : 495 0,73	20,0	0—6,5	11,5

suchern durchweg um kranke Augen handelt, scheint mir nicht ins Gewicht zu fallen, da ja die Zentralgefäße gerade keine Veränderungen aufwiesen, die ins Gebiet des Pathologischen gerechnet werden könnten. Einzelne Ansätze dazu werden besonders namhaft gemacht werden.

Hinsichtlich der Lumenweite zeigen meine Fälle sowohl unter sich wie mit früheren Zahlen keine durchgängige Übereinstimmung, im allgemeinen sind jedoch die Differenzen nicht groß und ich glaube darauf auch, abgesehen von groben Abweichungen, keinen erheblichen Wert legen zu sollen. Hier dürften die Zahlen *Hertels* etwa das Richtige treffen, der in der Laminagegend für die Arterie um 170 und für die Vene um 200 Mikra annimmt. Daß die Vene in der Regel etwas weiter ist, glaube ich auch, obgleich ich sie einigemale enger fand als die Arterie. Letzteres hängt sicher zum Teil mit der Art meiner Messung zusammen, denn eine eingedellte Wand gibt natürlich an dieser Stelle einen Durchmesser, dessen Kürze nur durch diese Eindellung, nicht aber durch einen kurzen Umfang bedingt ist; ein Blick auf die Abbildung klärt dieses Verhalten sofort auf (Abb. 2 und 6). Weiterhin aber wird die Weite der Arterie durch ihren Kontraktionszustand bedingt, den wir in keiner Weise beherrschen, kaum zu beurteilen vermögen. So kann z. B. in Fall 8 Abb. 5 die erhebliche Weite der Arterie auf Erstarrung im Zustand der Diastole beruhen. Die Gefäße dieses Falles zeigen übrigens die größten überhaupt gemessenen Werte, sie sind auf dem ganzen Verlauf außerordentlich weit und unterscheiden sich auch in der Wandstärke merklich von den anderen Fällen. In der Regel dürfte aber, wie gesagt, die Vene etwas weiter sein als die Arterie, wie dies ja auch sonst im Körper und, jederzeit sichtbar, in der Netzhaut der Fall ist.

Im Gegensatz zu dieser Übereinstimmung war es mir um so auffallender, daß ich durchweg viel geringere Wandstärken fand als *Hertel*. Als Höchstzahlen fand ich 26 (Arterie) und 13 (Vene) Mikra, und diese betreffen gerade den Fall mit den außerordentlich weiten Gefäßen, mit denen diese dicken Wände in guter Übereinstimmung stehen,

so daß man hier wohl das Walten einer besonderen Anlage annehmen darf. Im übrigen sind meine gerade in diesem Punkt unter sich sehr gut übereinstimmenden Zahlen kaum größer als die, welche *Hertel* für seine Neugeborenen angibt. Das könnte im ersten Augenblick gegen meine Zahlen sprechen, es ist aber Tatsache, daß sie, und zwar viel häufiger, als ich sie hier im einzelnen angeführt habe, vorkommen, und daß sie nicht auf andere Weise, etwa als Atrophie, erklärt werden können. Wir müssen sie also als die normalen Maße anerkennen und annehmen, daß unter normalen Verhältnissen sich die Wandstärke der Zentralgefäße während des Lebens nur in außerordentlich geringem Umfang ändert. Daran scheint auch eine ziemlich hochgradige Affektion der Netzhautäste, sei es in Form der hyalinen Degeneration, wie in Fall 5, oder entzündlicher Infiltration, wie in Fall 7, nicht ohne weiteres etwas zu ändern. Wenn es zu einer Beteiligung der Stämme kommt, so scheint diese zuerst die Intima der Arterie zu betreffen, die dicker wird (Fall 5 und 6). Doch kann dies natürlich nicht ohne weiteres verallgemeinert werden. So kann sich z. B. andererseits auch eine entzündliche Infiltration ziemlich weit nach hinten erstrecken; worauf in meinen Fällen 6—8 vielleicht ein etwas die Norm überschreitender Kernreichtum des Bgstr. zu beziehen ist.

Wichtig erscheint mir, daß in einer Reihe von Fällen vom 9. bis zum 75. Lebensjahr, also in allen Lebensaltern, Zentralgefäße nachgewiesen wurden, deren Wände an der Arterie 20 und an der Vene 10 Mikra nicht überschritten; nur in Fällen mit ausnahmsweise groß angelegten Gefäßen sind die Wände dicker (Fall 8). Gelegentlich fand ich in einem hier nicht angeführten normalen Fall eine Arterie mit außerordentlich dicker Muskularis (20 Mikra); hier betrug dann aber die Dicke der Intima und der Adv. zusammen kaum 4 Mikra. Worauf diese starke Muskularis beruhte, konnte ich nicht ergründen. Übrigens nimmt auch *Streiff* geringere normale Dicken an als *Hertel*.

Bei dieser Stellungnahme bleibt nun noch zu erklären, wie die Zahlen *Hertels* zu verstehen sind, und ob, bzw. inwiefern das, was *Hertel* als normale Altersveränderungen bezeichnet, vielleicht doch schon als pathologisch anzusehen ist.

Hertel hat die in seinen Tabellen angeführten Veränderungen als diffuse den umschriebenen, arteriosklerotischen Verdickungen gegenübergestellt und sie besonders deshalb als im Rahmen des normalen Alters liegend angesehen, weil er ganz dieselben Werte auch bei Leuten fand, die keinerlei Zeichen allgemeiner Arteriosklerose aufwiesen. Dabei fand er, daß bei 2 25—30jährigen die Gefäßwände etwa doppelt so dick waren, wie bei 2 Neugeborenen, daß die der 60jährigen noch etwa 20—25 % dicker wurden, und daß dann bei den 70jährigen Sklerotikern kaum mehr eine Vermehrung dieser diffusen Verdickung er-

folgte. Wenn man nun in Betracht zieht, daß tatsächlich, wie ich soeben nachgewiesen zu haben glaube, bis in das höchste Alter die Gefäße fast ebenso zart bleiben *können*, wie beim Neugeborenen, so erscheint es doch auffallend, daß sie im *allgemeinen*, gerade während der ersten Lebenshälfte, wo doch die Abnützung eine viel geringere ist, auf etwa das Doppelte dicker werden sollen, als sie bei der Geburt waren, während in der zweiten, sogar bei Leuten mit allgemeiner Arteriosklerose, nur noch eine relativ geringe Dickenzunahme stattfinden würde. Es muß daher folgende Möglichkeit ins Auge gefaßt werden: Wir wissen, daß die Arteriosklerose einzelne Gefäßgebiete befallen kann bei völliger Intaktheit anderer. Insbesondere können die kleinen und kleinsten Gefäße isoliert erkranken; und außerdem kann die Arteriosklerose, wie *Hertel* selbst betont, schon in früher Jugend beginnen. Es ist daher nicht ausgeschlossen, daß die von *Hertel* untersuchten Augen zufällig Leute betrafen, die an einer frühzeitigen Arteriosklerose der kleinen Gefäße (außer den Zentralgefäßen sind anscheinend keine anderen untersucht worden) litten, und daß sowohl seine 25—30jährigen wie die 60jährigen schon tatsächlich nicht mehr normale Gefäße hatten. Wo übrigens die Grenze zwischen einem noch als physiologisch zu bezeichnenden Prozeß der Intimaverdickung (des „Alterns") und pathologischen Veränderungen zu ziehen ist, läßt sich schwer sagen.

Die Verdickung geht sicher immer auf Kosten der Dehnbarkeit, Elastizität und Anschmiegsamkeit und diese Gefäße erfahren dann auch sehr leicht Störungen der auf ihrer normalen Zartheit beruhenden feineren Funktionen.

An Gefäßen von der Größenordnung der retinalen müssen aber Veränderungen, die an sich geringfügig erscheinen, beachtet werden, wenn es sich darum handelt, Dinge zu klären, die bis jetzt jeder Erklärung gespottet haben.

Zu den bisher nicht beachteten Einzelheiten gehört nun nach meinem Empfinden auch das Verhalten des zentralen Bindegewebsstranges. Ich fand ihn durchweg in seinen Gesamtmaßen weniger ausgedehnt als *Schwalbe* angibt (s. o.). Hierauf ist jedoch weniger Gewicht zu legen als auf sein Verhalten im einzelnen. Bei der Messung der gesamten Länge und Breite ist man immer gewissen Willkürlichkeiten ausgesetzt, weil es kaum möglich ist, immer zu entscheiden, was nun etwa noch einem kleinen herzutretenden Laminabalken oder Gefäßästchen angehört oder nicht (s. bes. Fall 6 Abb. 3). Immer ist jedoch der Bgstr. auf der Seite der Arterie etwas dicker als an der Vene, die oft fast unmittelbar an die Nervenfelder angrenzt. Wesentlich ist, *daß der Bgstr. in der Lamina beide Gefäße eng umschließt*, und daß zwar in den Ecken zwischen den Gefäßquerschnitten stärkere Pfeiler, im wesentlichen längs verlaufenden Bindegewebes, auftreten, daß sich aber zwischen

die Gefäße selbst so gut wie kein Bindegewebe hineinschiebt, so daß *diese unmittelbar Wand an Wand liegen.* Die funktionelle Bedeutung dieser Tatsache, die ich sehr hoch anschlage, kann erst weiter unten im einzelnen gewürdigt werden. Erwähnt sei noch, daß anscheinend in einzelnen Fällen (z. B. Fall 8) dieses dichte Aneinanderliegen auch etwas hinter der Lamina schon stattfinden kann, aber auch hier bleiben die Gefäße in der Lamina in einen gemeinsamen Bgstr. eingeschlossen. Aus der ganz verschiedenen Anordnung des Bgstr. hinter und in der Lamina erklärt sich übrigens auch die Anschauung *Schwalbes*, daß der Bgstr. gegen das Auge hin an Dicke abnehme. Das ist insofern richtig, als durch das engere Aneinanderrücken der Gefäße seine lange Achse kürzer wird; an Mächtigkeit aber, d. h. an Wandstärke um die Gefäße nimmt der Bgstr. in der Lamina eher zu, und das ist auch erklärlich, da in der Lamina das Bindegewebe ja überhaupt eine starke Vermehrung erfährt. Die Anschauung, daß der Bgstr. infolge Beteiligung am Aufbau der Lamina schmächtiger werde, kann ich nicht als richtig anerkennen; dafür fehlt sowohl ein anatomischer wie auch ein funktioneller Anhaltspunkt. Was schließlich die äußere Form des Bgstr. in der Laminagegend betrifft, so ist die Kreisform allerdings selten; immerhin ist das Verhältnis des kleinsten zum größten Durchmesser sehr häufig etwa 0,75. Schließlich ist auch noch ein gewisser Wert auf den Nachweis eines perivasculären Lymphspalts zwischen Gefäßen und Bgstr. zu legen. Diesen habe ich in den normalen Fällen eigentlich immer noch nachweisen können, wenn er auch auf den Bildern nicht immer kenntlich geworden ist. Das Verschwinden dieses Spaltes, das Ineinanderübergehen der Adventitia und des Bgstr. scheint mir immer schon ein gewisses Zeichen von pathologischen Veränderungen zu sein, die sich dann weiterhin in einer Hyalinisierung des Bindegewebes zeigt. In dieser Beziehung steht der Fall 9 schon etwa auf der Grenze, und auch in Fall 7 ist etwas Ähnliches angedeutet.

Auf eine Beschreibung der einzelnen Wandschichten habe ich verzichtet; einzelnes wird weiter unten gelegentlich zu erwähnen sein, im ganzen ergaben sich keine Abweichungen von den bisherigen Anschauungen. Betont sei nur, daß ich eine eigentliche Elastica interna in der Vene nicht fand, ebensowenig mit Sicherheit Muskelzellen in ihrer Wand, und daß mir die Möglichkeit, die Venenwand in Intima, Media und Adventitia zu trennen, wie es *Hertel* tut, zweifelhaft erscheint.

Fassen wir das Wesentliche über das *normale Verhalten* der *Zentralgefäße in der Laminagegend* nochmals kurz zusammen, so ist zu sagen:

Die Arterie und Vene liegen Wand an Wand ohne Dazwischentreten von Bindegewebe.

Sie sind von einer gemeinsamen Bindegewebsscheide eng umschlossen und platten sich oft gegenseitig etwas ab.

Die gesamte Wandstärke übertrifft an der Arterie im allgemeinen nicht 20—26 Mikra, an der Vene nicht 10—13 Mikra.

Das Lumen der Vene dürfte im allgemeinen auf dem ganzen Verlauf etwas weiter sein, als das der Arterie.

Abgesehen vom letzten Punkt zeigt dieses Verhalten eine auffallende Beschränkung auf die Gegend der Lamina cribrosa; weiter hinten im Sehnerven liegen die Gefäße viel mehr selbständig nebeneinander, ihre Lumina sind rund oder unregelmäßig kollabiert.

2. *Die Genese des unkomplizierten Verschlusses des Zentralvenenstammes in der Gegend der Lamina cribrosa.*

(Hierzu Abb. 7—13 und Tab. V.)

An die oben beschriebenen Fälle mit normalen oder kaum irgendwie veränderten Zentralgefäßen schließen sich nun einige Fälle an, bei denen das Zentralgefäßbündel in zunehmendem Maße von den geringsten bis zu den höchsten Graden pathologisch verändert ist. Diese Fälle bedürfen daher einer etwas breiteren Darstellung.

Fall 10. Jaudas, Josef. 76 Jahre. P.-Nr. 3168. Akute Infektion nach Kataraktextraktion; Enucleation nach 3 Wochen. Sehr ausgesprochene periphere Arteriosklerose. Urin frei von Alb. und Sacch.

1 mm hinter der Lamina leichte Verdickung der Arterienintima (Intima + Media 13 Mikra), Adventitia 11,5 Mikra. Venenwand 13 Mikra. Fast gemeinsame Bindegewebsscheide, doch liegt zwischen beiden Gefäßen ein 15 Mikren dicker Bindegewebsstreifen. Lumina nicht gegeneinander abgeplattet. Die lange Achse der Arterie (95 : 136) ist gegen die Vene (130 : 195) gerichtet. Lymphspalt schwer abzugrenzen.

In der *Lamina* leichte gegenseitige Abplattung, die an der etwas kollabierten Arterie eben noch kenntlich ist. Wandstärken etwas geringer. Schmächtiger, vom Gefäßbindegewebe kaum zu trennender Bgstr., der aber beide Gefäße eng umschließt; Lymphspalt kaum differenzierbar. Zwischen die Gefäße schiebt sich ein schmaler, aber deutlicher Bindegewebsstreifen ein (Abb. 7). Dicht vor der Lamina verliert das sehr dürftige Bindegewebe der Vene seine Färbbarkeit fast vollständig.

Fall 11. Gütlinger, Matthias. 80 Jahre. P.-Nr. 3436. Phthisis dolorosa, enucleiert 1 Jahr nach Kataraktextraktion. Lebhafte Blutung im Anschluß an die Enucleation. Vor 1 Jahr rechtsseitige Lähmung. Makroskopisch: Blut auf der Netzhaut und im Glaskörper. Mikroskopisch: Opticus etwas geschrumpft und mäßig gliös entartet. Pia und Septen erheblich verdickt, zahlreiche plumpe stark gekräuselte elastische Fasern enthaltend. Bgstr. in der Lamina am stärksten, nicht ganz rund (0,7); hier auch beträchtliche Wandstärke, besonders um die Vene. Lymphspalt in der Lamina schlecht abgegrenzt. Arterie 1 mm hinter der Lamina durch Intimawucherung erheblich eingeengt (85 : 136 Mikra). In der *Lamina* (Abb. 8) tritt die Verdickung ganz zurück, das Lumen erweitert sich auf 150 : 168 Mikra, ist also fast rund, die ziemlich dicke Elastica int. verläuft fast gestreckt, die kernarme Media ist schmächtig und bindegewebig durchsetzt, die

Adventitia verdickt und arm an elastischen Fasern. Zwischen Arterie und Vene schiebt sich ein bis zu 11,5 Mikra dickes Bindegewebsseptum ein. Die Venenwand ist hinter der Lamina auf etwa 18 Mikra verdickt, in der Lamina etwas dünner. Das Lumen ist auf dem ganzen Verlauf etwa gleich weit, aber immer enger als das der Arterie, besonders in der Lamina. Der Rundung der einen kurzen Seite schließt sich das umgebende Bindegewebe glatt an, auf der andern Seite entsteht ein Zwickel in diesem Bindegewebe, auch ist hier die Venenwand selbst am dicksten. Am Elasticapräparat ist das elastische Gewebe der Vene sehr unregelmäßig, wie durcheinandergeraten; an ihrer dicksten Stelle scheint es unterbrochen oder vielmehr es setzt sich eigentlich auf das zwickelförmige Bindegewebe fort. Auffallend ist die erhebliche Dicke des Bgstr. gerade um die Vene. In der Papille, dicht hinter den Gabeln, verengert sich das Lumen beider Gefäßstämme ganz erheblich; immer ist die Vene enger als die Arterie (Art. 51 : 94, Vene 46 : 74). Die Wände beider Gefäße sind dabei auf etwa 23 Mikra verdickt; der Bgstr. ist auf der Seite der Vene nur noch 13 Mikra stark. Es besteht also eine Art einfacher Schrumpfung beider Gefäße, die sich auch noch auf die Netzhautäste fortsetzt.

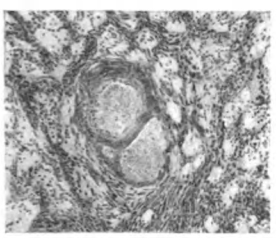

Abb. 7. (Fall 10, Schnitt 90.) Leichte Sklerose der zentralen Gefäße und des Bindegewebsstranges.

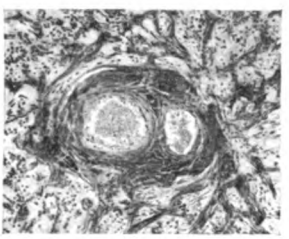

Abb. 8. (Fall 11, Schnitt 80.) Stärkere Sklerose bes. des Bindegewebsstranges.

Epikrise zu Fall 10 und 11. Der Fall 10 zeigt den leichtesten Grad sklerotischer Verdickung der Gefäßwände und infolgedessen eine leichte Verengerung der Lumina, die an der Vene aus dem gleichen Grund etwas übertrieben erscheint, wie in dem vorausgehenden Fall 9. Eine eigentliche Starre der Arterie liegt nicht vor, sie ist leicht gefaltet und die Gefäße platten sich noch gegenseitig ab. Immerhin sind die elastischen Fasern der äußeren Wandschichten beider Gefäße spärlich und die El. int. der Arterie zeigt beginnende Aufspaltung. Im vorhergehenden Fall 9 war nur letzteres eben angedeutet. Diese beiden Fälle gehen also gewissermaßen ineinander über. Fall 11 wiederum zeigt einen höheren Grad der schon in Fall 10 einsetzenden Veränderungen. Sehen wir von der hyalinen Schrumpfung der Zentralgefäße in der Netzhaut ab, die nur im Papillenabschnitt kurz andeutend beschrieben wurde, so begegnen wir der auffallenden Tatsache, daß das Lumen der Arterie in der Laminagegend am weitesten ist; es ist mit 150 : 168 Mikren etwa normal weit. Dies kommt dadurch zustande, daß hier eine sklerotische Intimaverdickung vollständig fehlt; das Endothel grenzt unmittelbar an die leicht gekräuselte, im übrigen gestreckte Elastica int.

Die Media ist schmächtig, etwas kernarm, von kurzen elastischen Elementen durchsetzt. Die elastischen Fasern der aufs Doppelte verdickten Adventitia sind plump. Es handelt sich also offenbar um eine ausgesprochene sklerotische Starre der Arterie. Sklerotisch verdickt und von elastischen Fasern durchsetzt (wie die Balken der Lamina) ist auch der Bgstr.; er erreicht bei durchaus normalen Gesamtabmessungen auf der Seite der Arterie 26 und auf der der Vene die ungewöhnliche Dicke von 39 Mikren. Infolgedessen ist der Raum für die Vene sehr beschränkt; ihre Wand ist hier dünner als hinter der Lamina und in der Papille, ihr Lumen beträchtlich enger als das der Arterie und einer normalen Vene an dieser Stelle. Die Wand zeigt einige leichte Fältelungen, die zwickelförmige Anordnung des Bindegewebes an der einen Schmalseite scheint darauf hinzuweisen, daß vielleicht gerade von dieser Seite her scherenförmig die Einengung der Vene erfolgt. Hier besteht auch eine gewisse Auflockerung der Venenwand selber und eine Störung im Gefüge ihres elastischen Gewebes. Zweifellos sind in diesem Fall die Veränderungen der Stämme und der Netzhautäste als einheitlicher, auf derselben Ursache beruhender Vorgang aufzufassen. Da jedoch, wie wir im Fall 5 sahen, auch bei hochgradiger Veränderung der Netzhautgefäße die Stämme normal sein können, so erscheint es berechtigt, die Veränderungen der letzteren für sich zu betrachten und der Vermutung Ausdruck zu geben, daß die Veränderung der Äste der der Stämme koordiniert oder gar nachfolgend gewesen sei.

Fall 12. Hummel, Lorenz. 61 Jahre. P.-Nr. 3343. Enucleation 3 Wochen nach schwerer Pulververletzung und darauffolgendem Hornhautgeschwür. Netzhautgefäße zart, aber frisch infiltriert.

Stamm der *Arterie*: mäßige Intimaverdickung, die von hinten nach vorn schmächtiger und mehr homogen wird. Lumen in der Lamina fast rund und etwas enger als im Durchschnitt. Elastica int. leicht aufgesplittert; Media sehr dürftig und kernarm; Adventitia verdickt, aber arm an elastischen Fasern. Bgstr. rund um die Arterie erheblich verdickt; in ihn ist auch die *Vene* eingeschlossen. Die Venenwand ist hinter der Lamina auf 15 Mikra verdickt, nimmt aber bis zu deren vorderem Teil auf etwa 7 Mikra ab. Das Lumen, bis zur Lamina etwa 105 : 150 Mikra weit, verengert sich in dieser rasch auf 69 : 94 Mikra an deren Vorderfläche, um dann dicht hinter der Gabel wieder beträchtlich weiter zu werden. Dabei ist die Wand geradegestreckt und vom Endothel glatt überzogen. Das umgebende Bindegewebe umschließt die Vene dicht; eine Zwickelbildung ist im Elasticapräparat auf der einen Seite deutlich; hier liegen in dem den Zwickel ausfüllenden Gewebe zahlreiche dem Gefäß parallel verlaufende, also quer getroffene elastische Fasern. Auf der andern Seite ist das Gewebe mehr kernreich, arm an elastischen Elementen und konzentrisch zum Lumen angeordnet; obwohl von der eigentlichen bindegewebigen Gefäßwand gut abgegrenzt, scheint es dieser doch anzugehören. Zwischen der Arterie und der Vene liegt auf der Höhe der größten Enge (Schnitt 92, Abb. 10) ein bis 52 Mikra dickes, konzentrisch angeordnetes Bindegewebsseptum, das nicht sehr viele elastische Fasern enthält. Die Infiltration der Netzhautgefäße reicht in erheblich abgeschwächtem Maße bis in die Laminagegend, doch ist sie gerade auf der Höhe der stärksten Verengerung der Vene ganz unerheblich.

Epikrise zu Fall 12. Hier handelt es sich zweifellos um 2 voneinander zu trennende, selbständige Vorgänge: Die frische Infiltration der Netzhautgefäße, die bis in die Laminagegend reicht, und die sicher viel ältere Sklerose des Opticusbindegewebes, die sich an den Septen und Balken, aber besonders auch am Bgstr. und, in Form einer zunächst einfachen Wandverdickung, auch an den Zentralgefäßstämmen zeigt und kaum in der kurzen Zeit von 3 Wochen entstanden sein kann. Daß die Infiltration einen gewissen Anteil an der Verengerung der Vene hat, ist nicht mit Sicherheit auszuschließen; er kann aber nicht erheblich sein, dazu ist die Infiltration gerade in diesem Bereich viel zu gering, auch ist die Vene weiter vorn, wo die Infiltration stärker ist, wieder viel weiter. Man muß also annehmen, daß die Verengerung der Vene in erster Linie auf die mächtige sklerotische Verdickung des Bgstr. zurück-

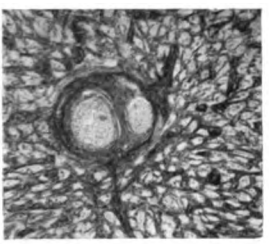

Abb. 9. (Fall 12, Schnitt 80.) Hinterer Teil der Lamina. Mäßige Intimaverdickung mit Aufsplitterung der Elastica int. Sehr dürftige Muscularis. Adventitia verdickt.

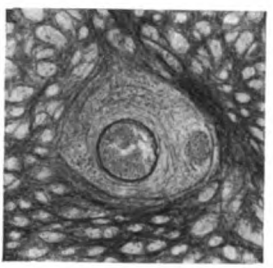

Abb. 10. (Fall 12, Schnitt 92, Elasticapräparat.) Aus der Venenwand sind die elastischen Fasern fast verschwunden. Zwickelbildung nicht so deutlich wie weiter hinten. Das verkleinerte Venenlumen von der Arterie weit abgedrängt.

zuführen ist, die sie von der Arterie abdrängt und ihren Raum beengt. (Abb. 9 und 10). Weiterhin muß angenommen werden, daß die Vene bei diesem Prozeß einfach geschrumpft ist, da ihre Wand keinerlei Faltenbildung zeigt. Die Zwickelbildung auf der einen Seite weist darauf hin, daß sich hier die Wände aneinander gelegt hatten, auf der andern Seite scheint die Einengung mehr durch Verdickung der Wand zustande gekommen zu sein. Die von der Infiltration abgesehen völlig zarte und normale Wand der Netzhautäste läßt die anläßlich des vorhergehenden Falles ausgesprochene Vermutung über die Selbständigkeit des Stammes und der Äste der Zentralgefäße berechtigt erscheinen.

Fall 13. Stöffler, Katharine. 54 Jahre. P.-Nr. 3397. Leukoma adhärens infolge Gonoblennorrhoea adultorum. Enucleiert 3 Monate nach der Perforation. Stark hyalin-sklerotisches Opticusbindegewebe. Nerv sehr kurz abgeschnitten; infolgedessen ist die verdickte Intima fast bis zur Lamina aus der Arterie herausgerissen, unmittelbar hinter dieser wenigstens zum Teil abgelöst. Auf dasselbe Trauma ist wohl auch der Kollaps der Arterie zurückzuführen, die im vorderen Teil der Lamina und in der Papille wieder fast rund ist. Leichte, bei van Gieson-

Färbung fast homogen blaßgelbe Intimaverdickung; bei Elasticafärbung erscheint die Elastica int. als ein breites etwas aufgefasertes verwaschenes Band. Media schmächtig, kernarm. Adventitia verbreitert, aber schwer vom Bgstr. zu trennen, arm an elastischen Fasern. Der Bgstr. ist um die Arterie erheblich verdickt, ein 11,5 Mikra dickes Septum trennt auch die Vene von der Arterie. Die Vene ist kollabiert, leicht gefältelt, ihre Wand mäßig verdickt. Das Lumen ist winklig gegen die Arterie hin abgeknickt, doch läßt sich nicht genau entscheiden, wieweit dies auf die artefizielle Veränderung des Lumens der Arterie zurückzuführen ist, deren lange Achse gegen die Vene gerichtet ist. Das Lumen ist aber auf alle Fälle enger als das der Arterie. Der Bgstr. zeigt entgegen der ziemlich erheblichen Wandstärke keine abnormen Außenmaße.

Epikrise zu Fall 13: Das Bild der Arterienwand und die Art ihres Kollapses: Einknickung an 2 gegenüberliegenden Stellen bei im übrigen fast geradegestreckter Wand läßt auf einen erheblichen Grad von Starre des Gefäßrohrs schließen. Ins Gebiet der Sklerose gehört auch die Ver-

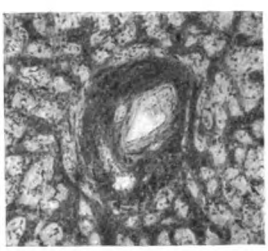

Abb. 11. (Fall 13, Schnitt 40.) Etwa Laminamitte. Knickung des Arterienrohrs, mäßige Wandverdickung, Einschiebung von Bindegewebe zwischen Arterie und Vene.

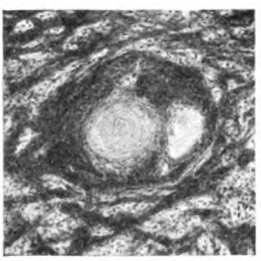

Abb. 12. (Fall 14, Schnitt 5.) Starke Verdickung des Bindegewebes bes. zwischen den Gefäßen, starre Arterie, kappenartig verdrängte Vene.

dickung des Bindegewebes um die Arterie. Das Lumen der Arterie ist auch da, wo es wieder fast rund ist (im vorderen Teil der Lamina), ziemlich eng trotz gestreckter Wandungen. Noch enger ist die Vene, deren Wand auf etwa das Doppelte der normalen verdickt ist. Eine ausgesprochene Zwickelbildung findet sich in diesem Fall nicht; sehr ausgesprochen ist dagegen die mangelhafte Ausbildung des elastischen Gewebes in der Adventitia der Arterie und um die Vene. Alles Bindegewebe ist arm an Kernen und elastischen Fasern, im Zustand der hyalinen Degeneration.

Fall 14. Fellmuth, Veronika. 64 Jahre. P.-Nr. 3341. Glaucoma simplex mit schließlichem Eintritt von Netzhautblutungen. Enucleation 1 Jahr nach Bemerken der Sehverschlechterung. Tiefe randständige Excavation, darin eine frische Blutung. Auffallende Schlängelung der hyalinisierten Netzhautgefäße. Starke sklerotische Verdickung der Opticussepten; gliös degenerierte Nervenfelder. Der in seinen Außenmaßen nicht vergrößerte Bgstr. hat im hinteren Teil der Lamina (Abb. 12) eine Wandstärke von (zusammen mit der Adventitia der Arterie, von der er nicht mehr zu trennen ist) 30—105 Mikren, zwischen Arterie und Vene liegt 45 Mikra starkes Bindegewebe. Die Arterie liegt fast zentral im Bgstr., be-

sonders im hinteren Teil der Lamina, die Vene sitzt ihr wie ein kappenförmiges Dreieck auf mit einer abgerundeten und einer spitzen Ecke an der Basis. Aus der Arterie ist im hinteren Teil die Intima und Elastica herausgerissen, so daß in der Lamina ein Lumen von 96 : 136 Mikren besteht, in Wirklichkeit ist es erheblich kleiner gewesen, denn im vorderen Teil der Lamina ist die nur einseitig abgerissene Intimawucherung erheblich dick. Das Arterienrohr als Ganzes ist fast kreisrund. Das Lumen der *Vene* verengert sich von 66 : 120 Mikren im hinteren Teil der Lamina auf schließlich nur noch 54 : 78 Mikren, anscheinend dadurch, daß an der spitzen Ecke der Basis sich die Wände aneinander legen, das Endothel verklebt und verschwindet; die überall gestreckte und nur etwa 15 Mikra dicke Wand läßt keine andere Deutung zu. Im vorderen Teil der Lamina ist schließlich das Venenlumen auf die Länge einiger Schnitte durch eine rein zellige Wucherung, die von subendothelialen, rein konzentrisch angeordneten und endothelialen Elementen auszugehen scheint, fast vollständig verschlossen. Zwischen diesen Zellen sind noch einige frische Rbk. zu erkennen. In der Papille erweitern sich sowohl Arterie wie die Vene fast unvermittelt wieder, und beide Gefäße sind nun wieder strotzend mit frischem Blut gefüllt.

Epikrise zu Fall 14: Es handelt sich hier um einen fast vollständigen Verschluß beider Zentralgefäßstämme im Gebiet der Lamina cribrosa. Die Arterie ist durch Intimawucherung eingeengt, aber auch von Media zu Media gemessen sehr klein, ohne daß die Wand gefaltet wäre. Anscheinend handelt es sich um ein eigenartiges Zusammenwirken einer umschriebenen „Atrophie" des Gefäßes und einer Einschnürung durch das sehr mächtige umgebende Bindegewebe. Die Verengerung der Vene ist (abgesehen von der kurzen Strecke des fast völligen Verschlusses durch zellige Wucherung) bei geringer Verdickung der Wand anscheinend auf Verklebung aneinanderliegender Wandteile zustande gekommen. Die Einzelheiten der Vorgänge am Endothel usw. der Vene und der Intima der Arterie bleiben einem besonderen Kapitel vorbehalten. Das Gefäßbindegewebe ist stark hyalinisiert, aber überall noch von, wenn auch nicht sehr reichlichen, gekräuselten elastischen Fasern durchzogen. Auffallend ist die wiedereintretende starke Erweiterung beider Gefäße in der Papille.

Fall 15. Buck, Valentin. 54 Jahre. P.-Nr. 2278. Glaucoma haemorrhagicum bei interstitieller Nephritis. Wegen einer angeblich ohne vorhergehende Sehverschlechterung eingetretenen Entzündung war das Auge mit Atropin behandelt worden und innerhalb 14 Tagen völlig erblindet. Jetzt in der Klinik vascularisierte Iris und Hämorrhagien im Fundus bei sehr engen Gefäßen festgestellt. Später ist totale Excavation notiert. Enucleation 2 Monate nach der ersten klinischen Untersuchung. Exitus nach weiteren 4 Monaten. Makroskopisch ausgedehnte Hämorrhagien am hinteren Pol. Gefäße getrübt und eingescheidet, nur stellenweise Blutgehalt sichtbar. *Mikroskopisch*: Atrophie des Opticus mit verdickten, zusammengerückten Septen.

Zentralarterie in den hinteren Abschnitten durch mäßige Intimawucherung eingeengt. In der Lamina wieder normal weites Lumen; leichte Intimaverdickung, sehr dürftige Media; verdickte sklerosierte und vom Bgstr. nicht sicher zu trennende Adventitia.

Vene 3 mm hinter der Lamina etwa normal weit, Wand auf etwa 20 Mikra verdickt, hyalines kernarmes Bindegewebe. Nach vorn verengert sich das Lumen

allmählich bei gleicher Wandstärke, ist aber etwas kollabiert (welliger Verlauf der Wand). Dicht hinter der Lamina Lumen 50 : 90 Mikra bei 20—25 Mikren Wandstärke. Hier fast glatter Verlauf der Wand, jedoch in Form eines Dreiecks, an dessen Basis zwei sehr spitze Zwickel entstehen. Hier liegt das Bindegewebe glatt aneinander, eine Einklemmung von Endothel besteht nicht. Dagegen findet sich eine leichte Kernvermehrung im eben noch abgrenzbaren Lymphspalt und auf der einen Schmalseite der Vene eine kleine subendotheliale Kernvermehrung.

In Schnitt 170—190 entwickelt sich, ganz ausgesprochen auf das *Gebiet der Lamina* (Abb. 13) beschränkt, folgendes Bild: Die Arterie rückt als fast drehrundes Rohr (Weite 150 Mikra) in die Mitte des Bgstr., der sie hier in einer Dicke von 60—90 Mikren umgibt. In dieses straffe, hyalinisierte und an elastischen Elementen arme Bindegewebe ist, mehr und mehr auf einen ganz schmalen Spalt beschränkt, die Vene als konzentrisch zur Arterie verlaufende Sichel eingelagert. Die Wände legen sich aneinander, verkleben offenbar, wobei einige Rbk. mit eingeschlossen werden; es bleibt schließlich nur noch eine kleinste zentrale Lücke blutführend, bis auch diese verschwindet. Solange noch ein Lumen besteht, ist es von frischen Rbk. gefüllt. Diese stammen aus zwei kleinsten Ästchen, die unmittelbar proximal von der völlig verschlossenen Stelle einmünden und hier das Lumen zu einem anscheinend besonders langen und schmalen Spalt gestalten. Dieser Sachverhalt war nur durch die lückenlose Serie zu ermitteln. Die Verschlußstelle selbst, die sich auf nur ganz wenige Schnitte beschränkt, zeigt im ursprünglichen Restlumen einige Endothelzellen und eine hyalinisierte Verdickung der Wand. Die nächsten Schnitte sind wegen Schrägschnitts etwas unübersichtlich, es erscheint jetzt sehr rasch wieder ein weites, mit zahlreichen frischen Rbk. gefülltes Venenlumen.

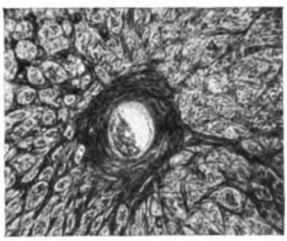

Abb. 13. (Fall 15, Schnitt 181.) Normal weite, fast kreisrunde, starre Arterie in der Mitte des Bindegewebsstranges. Dieser ebenfalls fast rund (0,86). Vene auf schmalen Spalt reduziert.

Epikrise zu Fall 15. Der Fall ist klinisch unklar. Es erscheint unwahrscheinlich, daß der Patient erst in dem Augenblick Sehstörungen bekam, als das Auge sich entzündete und ihn zum Arzt führte. Vielmehr dürfte es sich damals schon um den Ausbruch eines Glaukoms nach Venenverschluß gehandelt haben, worauf bes. die Vascularisation der Iris hinweist. Daß die Exkavation erst später notiert ist, spricht nicht dagegen, daß sie nicht vielleicht schon früher bestand. Auch die hochgradige Optikusatrophie gibt über die Dauer des Prozesses keinen genauen Anhaltspunkt. Schließlich kann noch Komplikation mit Retinitis albuminurica vorliegen. — Demgegenüber ist das anatomische Bild außerordentlich klar. Die Arterie ist starr, wenn auch wenig verdickt, aber von dem erheblich verdickten Bgstr. in die Mitte des ganzen Gebietes gedrängt. Dadurch ist der Raum für die ebenfalls etwas verdickte Vene hochgradig eingeengt, es entstehen zwickelförmige Aneinanderlagerungen der Wände, die verkleben; das so eingeengte Lumen wird schließlich durch eine leichte Endothelwucherung vollends verschlossen. Wichtig ist die Beschränkung dieses Vorgangs auf die Gegend

der Lamina cribrosa; peripherwärts klafft das Lumen sofort wieder völlig normal, wenn auch die Wände der Netzhautäste ebenfalls verdickt sind, zentralwärts dürfte die Verengerung des Lumens teils auf Kollaps, teils auf Wandverdickung und Schrumpfung zurückzuführen sein; es erweitert sich nach Maßgabe der hier wieder einmündenden Äste.

Die hier beschriebenen Fälle entstammten (in dieser Reihenfolge) 2 verlorenen Kataraktaugen, einer Pulververletzung mit Ulcus corneae, einem Leukoma adhärens nach Gonoblennorrhö, einem Glaucoma simplex und hämorrh., sowie einem Glaucoma hämorrh. bei interstitieller Nephritis. Sie führen also von einem noch fast normalen Fall bis in das Gebiet der gewöhnlich mit Venenverstopfung beobachteten Fälle hinein. Zufällig betreffen aber gerade die schwereren Fälle mehr die jüngeren Individuen, während gerade die beiden ältesten Patienten noch die leichtesten Veränderungen zeigen.

Gemeinsam ist all diesen Fällen, deren Abmessungen in der Laminagegend in Tab. V gegeben sind, eine Verdickung der Gefäßwände. Diese betrifft an der Arterie vorwiegend die Adventitia und steigt bis zu etwa 60 % über die normale Wandstärke. An der Vene ist die Wand ziemlich gleichmäßig auf etwa das Doppelte der Norm verdickt. All diese Zahlen liegen, bes. an der Vene, noch erheblich unter den von *Hertel* noch als gewissermaßen physiologische Altersverdickungen bezeichneten Werten. Und doch sind sie schließlich mit den schwersten Störungen der Zirkulation verknüpft. Gerade daraus ergibt sich wohl die Berechtigung der Annahme, daß diese Wandstärken schon als nicht mehr normal zu betrachten sind.

Tabelle V.

Fall und Schnitthöhe	Arterie				Vene		Zentral. Bindegewebsstrang			V. + Bg. + Adv.
	Lumen	Int. + Med.	Adv.	zus.	Lumen	Wand	Ges.-Durchm.	Arterie	Vene	
Fall 10 : 90	124 : 150	11,5	9,5	21,0	110 : 182	11,5	225 : 510	19,5	6,5	23
(Abb. 7)	137				146		0,49			
Fall 11 : 80	150 : 168	13,0	13,0	26,0	91 : 130	7—13	320 : 450	26,0	39,0	26
(Abb. 8)	159				110		0,71			
Fall 12 : 80	124 : 143	13,0	16,0	29,0	104 ; 148	13,0	345 : 390	39,0	6,5	13 : 19 : 13
(Abb. 9)	133				126		0,88			
Fall 12 : 92	150 : 156	13,0	16,0	29,0	69 : 94	15,0	375 : 450	52—118	?	52
(Abb. 10)	153				81		0,75			
Fall 13 : 40	75 : 130	19,5	13,0	32,5	52 : 110	11,5	285 : 465	30—45	26,0	11,5 : 11,5 : 9,5
(Abb. 11)	102				81		0,61			
Fall 14 : 5	96 : 136	Adv. + Bgstr. 105			66 : 120	16,0	320 : 430	30,0	30,0	45
(Abb. 12)	116				93		0,74			
Fall 15 : 181	150 : 182	11,5	16,0	27,5	19,5	15,0	360 : 420	65,0	32,5	13 : 6 : 20
(Abb. 13)	166						0,86			

Der Unterschied der Messungen betrifft sowohl die Intima und Media als auch die Adventitia. Die Adventitia der *Hertel*schen Fälle stimmt mit der meiner 2. (pathologischen) Gruppe nahezu überein, übertrifft aber die meiner ersten (normalen) Gruppe bedeutend; mit letzterer wäre ein Vergleich also nur möglich, wenn man annimmt, *Hertel* habe den Bindegewebsstrang mit eingerechnet. Ob die Dicke der inneren Schichten sich vorwiegend auf die Muscularis oder die Intima bezieht, ist nicht angegeben; letzteres ist das wahrscheinlichere, doch können auch Fälle mit besonders dicker Muscularis vorgelegen haben.

Ein befriedigender Vergleich der Venen gelingt nur, wenn man annimmt, daß, was *Hertel* als Adventitia der Vene bezeichnet, dem von mir dem zentralen Bindegewebstrang zugerechneten Gewebe entspreche; die Maße seiner Intima und Media stimmen dann mit meinen verdickten Venenwänden überein. Doch scheint mir diese Erklärung im Hinblick auf die Beschreibung, die *Hertel* von dem Aufbau der Venenwand gibt, nicht ohne weiteres zulässig, und ich sehe mich gezwungen, die Frage, abgesehen von diesem Hinweis, auf sich beruhen zu lassen.

Tatsache ist die übereinstimmende, ziemlich gleichmäßige Wandverdickung meiner 2. Serie, die sich durch den Hinzutritt noch weiterer Symptome als sicher krankhaft verändert erweist.

Diese weiteren Symptome charakterisieren sich nun folgendermaßen:

1. Es fällt auf, daß die Wand der Arterie auch in den Fällen, wo sie hinter der Lamina verdickt ist, in der Lamina selber keine oder nur eine ganz dürftige homogene Intimaverdickung zeigt (Fall 11, 12, 15). Diese Zone nimmt verwaschene (11 und 17) oder in einzelne Fasern auflösbare (12) Elasticafärbung an, oder sie fehlt ganz (10 und 15). Die Muscularis ist in allen Fällen sehr dürftig und kernarm, vereinzelt auch bindegewebig durchsetzt (11). Die Adventitia ist mit Ausnahme des Fall 10 verdickt, sie verarmt in zunehmendem Maße an elastischen Fasern, die in den mittleren Fällen nur in den Außenschichten der Adventitia sich finden und schließlich im letzten Fall bis auf feinste, schlecht färbbare Fäserchen verschwinden. Eine gewisse Starre des Arterienrohres darf daher mit Bestimmtheit angenommen werden; sie geht auch aus dem Verhalten desselben bei Deformierungen hervor: es treten Knickungen auf, keine Fältelungen (Fall 13).

2. Der ztr. Bgstr. zeigt in keinem einzigen Fall abnorm große Außenmaße. Dagegen ist er um die Gefäße, besonders um die Arterie in teilweise recht erheblichem Maße verdickt, ohne daß dies, wie im Fall 6, auf die Einlagerung kleiner Gefäßchen zurückzuführen wäre.

Eine nennenswerte Kernvermehrung, die aber nur zum geringeren Teil infiltrativen Charakter trägt, findet sich nur im Fall 12. Hierdurch rückt die Arterie immer mehr in die Mitte des Bgstr. Besonders auffallend ist die Einschiebung von Bindegewebe zwischen Arterie und Vene, die nur im letzten Fall in den Hintergrund tritt. Besonders massiv wird dieses Bindegewebe in den Winkeln zwischen den beiden Gefäßen.

3. Der Raum für die Vene wird dadurch mehr und mehr eingeengt. In scharfem Gegensatz zu dem starren Arterienlumen wird das der Vene gerade auf der der Arterie zugekehrten Seite abgeplattet und eingedellt (10, 13, 14, 15) oder die Vene überhaupt von der Arterie abgedrängt (11,12). Auf der einen der so entstehenden Schmalseiten der Vene verläuft die Wand meist dauernd rundlich, das umgebende Bindegewebe konzentrisch; auf der andern, oder auch auf beiden, bilden sich Zwickel, in denen offenbar das Endothel verklebt und verschwindet, oder auch die subendothelialen Wandschichten ins Wuchern geraten. Die Einzelheiten dieser Bilder sollen in einem besonderen Kapitel im Zusammenhang besprochen werden. Hier sei nur noch darauf hingewiesen, daß man den letzten Verschluß meist in Form solcher, schließlich konzentrisch das Lumen umkreisender, subendothelialer Wucherungen oder in Form von Endothelproliferationen findet. In schwachem und daher besonders übersichtlichem Maße sind diese Bilder in den Fällen 12 und 15 zu finden, doch kann darauf hier nicht näher eingegangen werden.

Zusammenfassend ergibt sich, daß in der Lamina cribrosa sklerotisch-atrophische Vorgänge an den Zentralgefäßen sich abspielen können, bei denen die Arterie ein weites, starres Rohr darstellt, die bindegewebigen Anteile sich verdicken, und die Vene, durch zunehmende Verengerung des ihr verbleibenden Raums immer mehr komprimiert wird, bis es zu Verklebungen ihrer nur wenig verdickten Wand und das Lumen schließlich ganz obliterierender Wucherung der Innenschichten kommt. Diese Veränderungen stellen einen eminent chronischen Vorgang dar, bei dem entzündlich-infiltrative Prozesse höchstens eine ganz untergeordnete Rolle spielen.

3. Die hämodynamische Bedeutung des Durchtritts der Zentralgefäße durch die Lamina cribrosa unter normalen und pathologischen Umständen.

Die Untersuchungen über die Strömungsverhältnisse des Blutes in den Gefäßen der Netzhaut haben zu einer Zeit ihren vorläufigen Abschluß gefunden als noch das *Poiseuille*sche Gesetz in seiner An-

wendung auf die Blutzirkulation alleinherrschend war. Dieses Gesetz besagt, daß für die Blutströmung in der ganzen Gefäßbahn lediglich die Herzkraft und die Summe der peripheren Widerstände maßgebend sei, und daß außer der Elastizität der Arterien keine peripheren Triebkräfte in Frage kommen. Unter diesen Gesichtspunkten hat man sich dann auch die verschiedenen Strömungserscheinungen, die unter gewissen Bedingungen in der Netzhaut zur Beobachtung kommen, zu erklären versucht. Und nachdem sich hier einmal gewisse Anschauungen durchgesetzt hatten, sind nur mehr wenige Untersuchungen über diese Dinge angestellt worden, die bisher nichts wesentlich neues ergeben haben.

Aus verschiedenen Gründen können nun aber diese Anschauungen nicht als endgültige angesehen werden. Schon über die Grundformen der hier in Frage stehenden Phänomene wissen wir dafür noch viel zu wenig Sicheres. So kann z. B. hinsichtlich des physiologischen Venenpulses an der Papille nur das eine einigermaßen sicher ausgesagt werden, daß der „Kollaps" der Vene gleichzeitig mit der Herzsystole erfolgt (*Leber*, 1903). Wir kennen weiterhin das Auftreten des Venenpulses und seinen weiteren Verlauf bei Ausübung eines äußeren Druckes auf das Auge, ich habe aber keine Angaben darüber finden können, ob in Augen, die bei normalem Binnendruck Venenpuls zeigen, der Venenpuls bestehen bleibt oder verschwindet, wenn das Auge eröffnet und damit der intraokulare Druck aufgehoben wird; es wird hier nur von der allgemeinen Erweiterung der Gefäße berichtet. Warum in den einen Augen der Puls vorhanden ist, in anderen nicht, ist ebenfalls unbekannt (z. B. müßte hier, worauf mich *v. Szily jun.* aufmerksam gemacht hat und worüber Untersuchungen im Gang sind, festgestellt werden, ob hier gewisse Beziehungen zu den verschiedenen Papillenformen bestehen. Hierzu s. *Eppler*, 1884). Der physiologische Venenpuls wird vorwiegend bei jungen Individuen gefunden; er ist aber auch nicht ganz selten bei älteren Leuten in überraschender Stärke zu sehen und macht dann den Eindruck, daß hier besondere Verhältnisse vorliegen dürften usw.

All diese Dinge bedürfen noch der Klärung und geben einer ferneren klinischen und experimentellen Forschung noch weiten Spielraum. Die manometrischen Untersuchungen von *Baillart*, *Magitot* u. a., der Nachweis physiologischer Arterienbewegungen am Gullstrandschen Ophthalmoskop (*Kümmell*, 1915, *Speyr*, 1916) u. dgl. bedeuten hier einen Anfang. Wir werden uns aber auch zu überlegen haben, ob nicht die neuerdings viel besprochenen, selbständigen peripheren Triebkräfte der Zirkulation (*Hasebroek*, *Natus*, *O. Müller* u. a.) bei den Zirkulations- und Pulsationserscheinungen in der Netzhaut eine wichtige Rolle spielen. Hier sei nur ganz kurz erwähnt, daß diese Autoren der

selbständigen Erweiterung und Zusammenziehung auch der kleinsten Arterien und Capillaren eine große Bedeutung beimessen und daß darüber hinaus besonders *Hasebroek* (1919) unter gewissen Umständen eine Förderung der Strömung in den Venen durch unmittelbare Übertragung der Impulse dicht neben diesen liegender Arterien annimmt. Seine Experimente an stehenden und durchströmten elastischen Systemen beweisen zum mindesten die Möglichkeit, daß durch rhythmische Klopfung eine fördernde Wirkung auf den Inhalt der Venen im Sinne einer Druck- und Saugpumpe ausgeübt wird. Voraussetzung dafür ist eine gewisse Spannung im durchströmten System, besonders die Einschaltung von Klappenvorrichtungen, und ein Optimum der Schlagfolge.

Ob alle Voraussetzungen für diese Phänomene am Auge gegeben sind, mag zunächst fraglich erscheinen. So fehlen z. B. im engeren Bereich der Zentralvene die Klappen; aber man könnte daran denken, daß diese durch die mehrfachen Biegungen des Gefäßes einigermaßen ersetzt wären (z. B. auch durch den intraokularen Druck, unter dem die Vene an ihrer peripherstен Biegung steht). Auch ob diese Anschauungen auf so kleine Gefäße, wie die Zentralgefäße, anwendbar sind, könnte von vorn herein bezweifelt werden.

Dagegen können wir wenigstens die anatomische Voraussetzung des Versuchs ohne weiteres ergründen. Schon *E. v. Jäger* (1854) und *Schön* (1881) haben eine Übertragung des Arterienpulses auf die Vene da, wo beide Gefäße durch den unnachgiebigen Skleralkanal des Optikus hindurchziehen, zur Erklärung des physiologischen Venenpulses herangezogen. Die Unnachgiebigkeit des Scleralkanals dürfte nun freilich hierbei keine Rolle spielen, einmal, weil sie kaum größer anzunehmen ist, als die der Pialscheide weiter hinten (tatsächlich denkt sich auch *Schön* die Einwirkung auf dem ganzen Verlauf der Gefäße im Sehnerven, entgegen dem Zitat von *Leber*, 1903) und dann besonders, weil eine derartige Einzwängung der Gefäße auch auf die zwischengelagerte Nervensubstanz schädlich wirken müßte. Der Einwand *Lebers*, das Fehlen sichtbarer Pulsation an der Arterie, kann aber andererseits auch nicht als entscheidend angenommen werden, weil sehr wohl schon in der Papille ganz veränderte Verhältnisse vorliegen können.

Dagegen bietet die Topographie der Zentralgefäße in der Lamina, wie sie oben beschrieben wurde, geradezu das Musterbeispiel einer „Klopfstelle", wie es schöner nicht gedacht werden kann. Hier ist ja die Vene „Satellitvene" im strengsten Sinn; Wand an Wand, ohne Zwischenlagerung von Bindegewebe, liegen hier die beiden Gefäße in enger gemeinsamer Scheide dicht aneinander und zwar nur auf eine ganz kurze Strecke. Es fällt schwer, hier lediglich an einen Ausdruck

der Raumersparnis zu denken, die auch bei andersgeartetem Eintritt der Zentralgefäße hätte gewahrt werden können; gemeiniglich haben dagegen besondere topographische Beziehungen im Organismus auch einen besonderen funktionellen Effekt und es liegt deshalb sehr nahe, derartige Bildungen zur Klärung besonderer Erscheinungen, die sich in ihrem Bereich bieten, mit heranzuziehen.

Setzen wir nun einmal voraus (und wir dürfen das im Hinblick auf die oben genannten Anschauungen über die peripheren Triebkräfte), der Stamm der Zentralarterie sei normalerweise oder unter bestimmten Umständen, z. B. während der funktionellen Beanspruchung der Netzhaut, wie sie bei jeder Belichtung der Netzhaut, auch zum Zwecke der Untersuchung, stattfindet, zu pulsatorischen Exkursionen fähig, so zeigt sich folgende Möglichkeit: die vom Blut durchströmte Arterie hat einen kreisrunden Querschnitt; besteht also in Ströhmungsruhe am gehärteten Präparat (lebenswarm fixierte Augen!) eine gegenseitige Abplattung beider Gefäße, so wird im Leben die nachgiebigere Vene allein und desto mehr abgeplattet werden, je stärker ausgedehnt die Arterie ist, also am stärksten in deren Diastole während des Einströmens der Blutwelle. Das Venenblut wird also in erster Linie stromabwärts verdrängt werden, vielleicht auch, wenn auch in geringerem Grade, stromaufwärts, sofern nicht hier mit Hilfe der Umbiegung und des intraokularen Drucks eine Art Klappenwirkung zustandekommt. Dagegen wird bei der Systole der Arterie die Vene sich am stärksten erweitern können, was einer energischen Saugwirkung auf das von der Peripherie her andrängende Blut entspricht. Näher soll hier nicht auf die Konsequenzen für die Pulsationserscheinungen im Auge eingegangen werden, es genüge zunächst der Hinweis auf die Möglichkeit eines solchen Mechanismus.

Hier interessieren in erster Linie die Folgen einer Störung desselben, wie sie in den oben beschriebenen Fällen des 2. Abschnittes beschrieben sind. Wird durch „Altersveränderungen", die, wie oben angedeutet, in ihren Folgen dann eben nicht mehr als physiologische angesehen werden können, das Arterienrohr starr, so fällt die fördernde Wirkung auf die Vene weg; dies mag in vielen Fällen völlig belanglos sein; in anderen können dadurch aber doch schon gewisse Stauungsfolgen entstehen, die sich in stärkerer Füllung und Schlängelung der Netzhautvenen äußern. In diesen Fällen wird der Venenpuls an der Papille natürlich fehlen. (Stauung mit fortbestehendem Venenpuls könnte dagegen auf allgemeine arterielle Hypertension mit großer Amplitüde hinweisen, doch fehlen über all diese Dinge noch die klinischen Beobachtungen). Der weitere Effekt einer starren Arterie wäre aber eine dauernde Kompression der Vene, die sich noch weiterhin verstärkt, wenn eine gleichzeitige sklerotische Verdickung des Bindegewebes um und zwischen

den Gefäßen eintritt. Unter dem Einfluß der Drucksteigerung wird dann die Wand der Vene entweder ebenfalls sklerotisch dicker werden, oder aber sie wird dünner, was ich in einigen hier nicht mitgeteilten Fällen ebenfalls beobachten konnte. In der Lamina wird es dabei zu Aneinanderlagerung der Venenwand (Zwickelbildung) kommen oder auch zu reaktiven Wucherungen in den inneren Wandschichten (subendotheliale Wucherung) an die sich zu irgend welchem Zeitpunkt schließlich auch Endothelwucherungen, die das Lumen vollends verschließen, anreihen können. Die Einzelheiten dieses Vorgangs sollen im nächsten Kapitel beschrieben werden.

Mit einer derartigen Anschauungsweise, so sehr hypothetisch sie zunächst sein mag, scheint mir nun so vieles unserem Verständnis näher gebracht werden zu können, daß ich es wage, sie der Kritik der Fachgenossen zu unterbreiten. Wenn wir imstande sind, sowohl die normalen Zirkulationserscheinungen der Netzhaut, als auch ihre Störungen und ganz besonders ein so in die Augen springendes Bild, wie den immer wieder an derselben Stelle eintretenden Verschluß des Gefäßes aus einem gemeinsamen Gesichtspunkt zu erklären, der gerade diese Zirkulationsverhältnisse betrifft und nur an dieser einen Stelle verwirklicht werden kann, so glaube ich dazu berechtigt zu sein.

Es bleibt noch übrig einen letzten Punkt kurz zu berühren. Der Krankheitsprozeß, der die Gefäße in dem genannten Sinne verändert, ist natürlich in erster Linie die *Arteriosklerose*. Es soll nicht ausgeschlossen werden, daß auch einmal eine Entzündung an dieser Stelle denselben Effekt haben kann, doch wird es sich dabei meist um rascher verlaufende und atypische Bilder handeln. In dieser Weise chronisch verläuft dagegen nur die Arteriosklerose. Es versteht sich von selber, daß dabei nur die primäre sklerotische Erkrankung der Zentralgefäße gemeint sein kann, und daß dabei nicht an den Import anderswo gebildeten Materials im Sinne von *Leber* zu denken ist. Fassen wir nun mit *Hueck* (1920) die Arteriosklerose als eine Angelegenheit des Mesenchyms überhaupt auf, so ist ohne weiteres zuzugeben, daß wir unsere Aufmerksamkeit nicht nur (wie es bisher fast immer geschah) auf das Gefäßrohr und seinen Inhalt richten dürfen, sondern daß wir berechtigt, ja verpflichtet sind, auch die bindegewebige Umhüllung der Gefäße zu berücksichtigen und uns zu fragen, ob nicht Verdickungen und Sklerosierungen eben des zentralen Bindegewebsstrangs als primärer, der Gefäßveränderung selbst gleichzuordnender Vorgang aufzufassen sind. Ich möchte diese Frage in dem soeben dargelegten Sinne bejahen und darin die Verwirklichung des von *Hertel* ausgesprochenen Gedankens von der Einschnürung der Vene durch das umgebende Bindegewebe erblicken.

Es handelt sich hier also um eine Systemerkrankung, die letzten Endes auf einer tiefgreifenden Stoffwechselstörung beruht und deren Erforschung auf dem Wege über die Kolloidchemie (*Ruzicka*, 1922) erst in den Anfängen begriffen ist.

Ergebnisse.

An Hand von 5 normalen und 6 pathologischen Fällen ist hier eine neue Grundlegung der Physiologie und Pathologie der Zentralgefäße auf der Strecke ihres Durchgangs durch die Lamina cribrosa versucht worden.

Die Lage der Gefäße in diesem Abschnitt macht es wahrscheinlich, daß hier unter Umständen ein bestimmter hämodynamischer Effekt erreicht wird, nämlich eine Förderung der Blutströmung in der Vene durch eine pulsatorische Einwirkung der Arterie auf die Venenwand. Dies kann zur Erklärung der Pulsationserscheinungen an der Papille, namentlich des physiologischen Venenpulses dienen, doch sind darüber noch weitere klinische und experimentelle Untersuchungen abzuwarten. Wird dieser Mechanismus durch sklerotische Erstarrung der Arterie und Verdickung des die Gefäße eng umschließenden Bindegewebes gestört, so kommt es zu Stauungen in der Vene, besonders aber zu einer Kompression und Verdrängung derselben, sodaß ihre Wände sich aneinanderlegen und verkleben oder auch durch Wucherungsprozesse verdickt werden. Der schließliche Verschluß der Vene erfolgt früher oder später durch Wucherung des Endothels oder des subendothelialen Gewebes oder beider, wodurch die Bilder oft unübersichtlich werden, so, wie wir sie an den ausgeprägten Fällen der sog. Venenthrombose zu sehen gewöhnt sind. Die Einzelheiten dieses Vorgangs an der Vene sowohl wie an der Arterie sollen in einem folgenden Kapitel beschrieben werden.

Literaturverzeichnis.

Die schon im ersten Kapitel benützte Literatur ist hier nicht wieder aufgeführt.

Coats, Der Verschluß der Zentralvene der Retina. Arch. f. Ophthalmol. **86**, 341. 1913. — *Eppler* Über den Venenpuls in der Retina. Mitt. a. d. ophthalmiatr. Klinik Tübingen **2** 1, 83—119. 1884. — *Hasebroek*, Über das Problem der selbständigen extrakardialen Blutbewegung. Berlin. klin. Wochenschr. 1919, S. 678; daselbst sind auch die früheren Arbeiten des Autors zitiert. — *Hertel*, Beitrag zur Angiosklerose der Zentralgefäße des Auges. Arch. f. Ophthalmol. **52**, 191—222. 1901. — *Hueck*, Das Mesenchym. Beitr. z. pathol. Anat. u. z. allg. Pathol. **66**, 330—374. 1920. — *Hueck*, Anatomisches zur Frage nach Wesen und Ursache der Arteriosklerose. Münch. med. Wochenschr. 1920, Nr. 19, 20 und 21. — *Jäger, E. v.*, Über die sichtbare Blutbewegung im menschlichen Auge. Wien. med. Wochenschr. 1854, S. 3 bis 5. — *Kümmel*, Über Pulserscheinungen der Augengefäße. Arch. f. Augenheilk. **78**, 336. 1915. — *Leber*, Bemerkungen über die Zirkulationsverhältnisse des

Optikus und der Retina. Arch. f. Ophthalmol. **18**, 2. 1872. — *Müller, O.*, Die Capillaren der menschlichen Körperoberfläche in gesunden und kranken Tagen. F. Enke, Stuttgart 1922. — *Ruzicka*, Über Protoplasmahysteresis und eine Methode zur direkten Bestimmung derselben. Pflügers Arch. f. d. ges. Physiol. **194**. 1922. — *Schwalbe*, Mikroskopische Anatomie des Sehnerven usw. Graefe-Sämisch. 1. Aufl. **1**, 345ff. 1874. — *Speyr*, Der Puls der Netzhautarterien als ein physiologisches Phänomen. Ann. d'oculist. Dez. 1914 (ersch. Nov. 1915); ref. Klin. Monatsbl. f. Augenheilk. **56**, 309. 1916. — *Scheerer*, Zur Frage des Verschlusses der Zentralarterie. Klin. Monatsbl. f. Augenheilk. **66**, 599—608. 1921. — *Streiff*, Über Altersveränderungen der Vasa zentralia retinae. Diss. Zürich 1898. — *Vossius*, Beiträge zur Anatomie des Nervus opticus. Arch. f. Ophthalmol. **29**, 4, 119—148. 1883.

(Aus der Universitäts-Augenklinik Freiburg i. B. [Direktor: Geheimrat Prof. *Axenfeld*], Experimentelles Laboratorium [Prof. *A. von Szily*].)

Idiotypischer doppelseitiger kompletter Anophthalmus infolge von Aplasie des Vorder- und Mittelhirns bei einem 12 Tage alten Kaninchenembryo.

Ein Beitrag zur Deutung von vererbten Mißbildungen des augentragenden Gehirnabschnittes auf Grund von Plattenrekonstruktionsmodellen.

Von

Dr. J. Kubik,

Assistent der deutschen Augenklinik Prof. *Elschnig* in Prag.

Mit 14 Textabbildungen.

Der hier zur Beschreibung gelangende 12 Tage alte *Kaninchenembryo mit doppelseitigem kompletten Anophthalmus* verdient aus mehreren Gründen besondere Beachtung.

Erstens vom rein *morphologischen Gesichtspunkte* aus, indem hier zum erstenmal für eine derartige Mißbildung das Plattenrekonstruktionsverfahren angewendet worden ist, wodurch es ermöglicht wurde, genaueren Einblick zu gewinnen in die komplizierte Entwickelungsmechanik dieser Mißbildung und in die Korrelationen zu den anderen damit aufs engste verknüpften Bildungsfehlern der Kopfanlage.

Zweitens vom Standpunkt der *kausalen Genese*. Dieser Embryo entstammt väterlicherseits einer Mikrophthalmus- und Kolobomfamilie. Der Umstand, daß in der Descendenz von Tieren mit Mikrophthalmus und Kolobom — wenn auch nur sporadisch — schwere Gehirnmißbildungen vorkommen, dient als nicht unwesentliche Stütze für die von v. *Szily* und anderen vertretene Anschauung, wonach auch diese idiotypischen Mißbildungen des Auges (Mikrophthalmus, Kolobom usw.), primäre, voneinander nur dem Grade nach verschiedene Gehirnmißbildungen sind, und nicht sekundäre Folgezustände eines abnormen Verhaltens von seiten des umgebenden, insbesondere im Bereich der Becherspalte gelegenen Bindegewebes.

Das Bild des kongenitalen Anophthalmus hat seit langem in der okulistischen Literatur intensive Beachtung gefunden, wie aus der ausführlichen Bearbeitung und Literaturzusammenstellung bei *Seefelder*[8]), 1909 und 1913) zu entnehmen ist. Bei den meisten hierher-

gehörigen Fällen wurde die Diagnose Anophthalmus nur klinisch gestellt, mikroskopisch ließen sich in der Orbita oft Augenrudimente oder von Augenanlagen abstammende Bildungen nachweisen (*v. Hippel*). Wirkliche Anophthalmen möchten wir nur jene Fälle nennen, bei denen keine Augenanlage nachzuweisen war (Gruppe 1 der von *Seefelder* aufgestellten Einteilung). Nur drei Fälle waren in der Literatur aufzufinden.

v. Hess[3]) (1892) beschreibt einen einseitigen Anophthalmus bei einem 120 Stunden alten Hühnerembryo, dessen Gehirn entsprechend dem Alter des Embryos entwickelt war und keinerlei Mißbildung aufwies. Makroskopisch sowohl als mikroskopisch ließ sich nichts auffinden, was als Augenanlage hätte gedeutet werden können. Für *Hess* ist das ein schlagender Beweis für das Vorkommen des wirklichen Anophthalmus in dem Sinne, daß es überhaupt nicht zur Bildung einer Augenanlage gekommen ist. Daß eine bereits vorhandene Augenanlage zugrunde gegangen sein soll, oder daß noch mit ihrer nachträglichen Entwicklung hätte gerechnet werden können, hält *Hess* mit Recht für ausgeschlossen. „Über die Ursache, welche dieser Mißbildung zugrunde liegt, können wir selbstverständlich nichts aussagen." Bei der Häufigkeit von Mißbildungen bei künstlich bebrüteten Hühnchen wären auch evtl. Erklärungsversuche nur mit größter Vorsicht auf die Säuger zu übertragen.

Die nächste einschlägige Mitteilung rührt von *Fischel*[1]) (1913) her. Dieser Autor gibt eine genaue Beschreibung eines in eine lückenlose Schnittserie zerlegten, allerdings schwer pathologischen menschlichen Embryos, der der Anamnese nach im Anfang des 3. Monats stehen sollte, aber kaum die Entwicklung eines 2 Monate alten Embryos erreicht hatte. Das Hirnrohr dieses Embryos erschien als ein großes Bläschen mit unregelmäßigen Falten, das nur auf der einen Seite eine primäre Augenblase besaß; im Ektoderm war an etwas atypischer Stelle eine Verdickung nachzuweisen, die die Linsenanlage darstellte. Auf der anderen Seite fehlte jegliches Zeichen einer Linsenanlage, was auf das Fehlen der Augenblase auf dieser Seite zurückgeführt wird. *Fischel* verwertet seinen Befund für die kausale Forschungsrichtung, die die Linsenentstehung auf einen Reiz der Augenblase hin einsetzen läßt.

Der erste, der einen *beiderseitigen Anophthalmus* beim Säuger beschreibt, ist *Seefelder*[2]) (1911). Ein 9 mm langer Schweineembryo, der schwere Mißbildungen (Rachischisis, Encephalocele usw.) aufwies, zeigte makroskopisch und mikroskopisch keine Spur einer Augenanlage. Sein Fall beweist, „daß das Fehlen des Augapfels auf einer mangelhaften Anlage beruhen kann". Leider liegt, was zum Vergleiche mit unserem Falle vorteilhaft gewesen wäre, keine ausführliche Mitteilung darüber vor.

Unser Fall schließt sich, scheint es, dem *Seefelders* an. Es handelt sich um einen Kaninchenembryo von 12 Tagen, der aus einem Wurf sonst gesunder Geschwister stammt. Der eine Elter war ein Kolobombock, über die Ascendenz des anderen war nichts bekannt. Das Vorkommen dieser Anomalie, die nun beschrieben werden soll in einer Zucht, in der schon Mißbildungen (Mikrophthalmus und Kolobome) vorgekommen sind, scheint uns von besonderem Interesse. Es soll darauf noch näher eingegangen werden.

Schon *makroskopisch* fiel der Embryo gegenüber seinen Geschwistern durch seine geringe Größe auf. Größte Länge 1,8 mm, also ungefähr

die Hälfte der normalen in diesem Stadium. Ein weiterer auffälliger Umstand war, daß er ganz gestreckt erschien und kaum eine Andeutung einer Kopf- oder Nackenbeuge, die sonst in diesem Stadium wohl ausgebildet ist, erkennen ließ. Auch die relative Einfachheit in seinen äußeren Formen, die nur mäßig entwickelte Profilierung ließ auf einen zurückgebliebenen oder mißbildeten Embryo schließen.

Das Präparat wurde nach *Lenhossék* (Subl.-Alk.-Eisessig) fixiert und in eine lückenlose Querschnittsserie von 10 μ Dicke zerlegt. Dann wurde der ganze Embryo bei 150facher Vergrößerung nach dem *Born-Peter*schen Verfahren rekonstruiert, und zwar erst das Hirnrohr für sich allein, dann die äußeren Formen mit der Darmanlage, und schließlich die Blutgefäße. Nur das Herz blieb, da es das Ausmaß der Rekonstruktion zu sehr vergrößert hätte, sich auch in seinem Bau sowohl als auch in seinen Beziehungen zum embryonalen Körper nicht von den normalen Geschwistern unterschied, außerhalb der Rekonstruktion. Um gleichalterige Vergleichsobjekte zur Verfügung zu haben, wurden zwei normale Geschwister dieses Embryos ebenfalls in eine lückenlose Serie zerlegt. Es sei gleich vermerkt, daß die Vergleichsobjekte keinerlei Mißbildungen oder Abweichungen von der Norm aufwiesen, wie es die genaue Seriendurchmusterung zeigte.

Abb. 1. Plattenrekonstruktionsmodell der Gehirnanlage und des Gehörbläschens eines 12 Tage alten Kaninchenembryos mit komplettem doppelseitigen Anophthalmus, bei 150facher Vergrößerung. — Profilansicht von links.

Wenn wir mit der Beschreibung unseres Falles gleich auf das Wichtigste eingehen wollen, so beginnen wir mit dem von der Norm ganz abweichend gebauten *Hirnrohr*, das in den Abbildungen dargestellt ist. Man hätte beim äußeren Aspekt des Modells, das war auch unser erster Gedanke, annehmen können, daß einfach ein gestrecktes Hirnrohr mit den vom Ektoderm abgeschnürten Gehörbläschen vorliegt, welches Hirnrohr keine Augenanlage gebildet hätte und dem an seinem apikalen Ende eine große Epiphyse mit langem Stiel aufsitzt. Daß diese Deutung nicht zutrifft, soll noch gezeigt werden.

In der Profilansicht (Abb. 1) stellt sich die ganze Hirnanlage dar als ein gestrecktes, seitlich säbelscheidenartig zusammengedrücktes Rohr, das sich caudalwärts allmählich verschmälert, nach oben zu plötzlich enger wird, und in einen rechtwinkelig abgebogenen Stiel sich fortsetzt, der mit einem ventralwärts gerichteten Bläschen in Verbindung steht. Von dem Bläschen geht ventralwärts ein stumpfer Fortsatz aus, der sich in einen linken längeren und rechten kürzeren Ausläufer teilt. Eine Gliederung im Sinne einer Segmentierung des Hirnrohres ist nur angedeutet. Links und rechts, nahe dem apikalen Ende der Hirnanlage ventralwärts über die Hirngrenze vorgreifend, schließt sich je ein rundliches

Gebilde an, das ganz knapp am Hirnrohr liegt, ohne jedoch direkt damit in Verbindung zu stehen. Diese Gebilde selbst sind annähernd kugelig und entsenden dorsalwärts einen plumperen, ventralwärts einen schlankeren aber kürzeren Fortsatz. In dem dorsalen Teil, annähernd in die Höhe der eben beschriebenen kugeligen Gebilde, kann man den Scheitelpunkt einer nicht zu starken Krümmung verlegen.

Bei der *Ansicht von ventralwärts* (Abb. 2) tritt die Segmentierung des Hirnrohres deutlicher hervor; es sind ungezwungen, wenn wir von dem apikalen An-

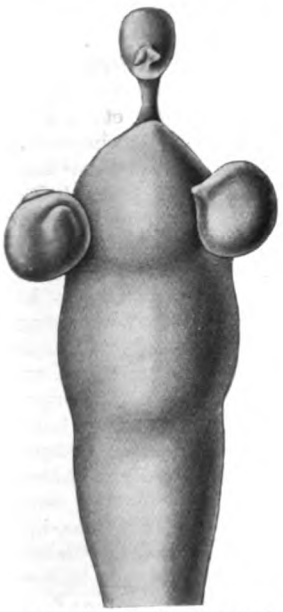

Abb. 2. Plattenrekonstruktionsmodell der Gehirnanlage und der Gehörbläschen eines 12 Tage alten Kaninchenembryos mit komplettem doppelseitigen Anophthalmus, bei 150facher Vergrößerung. — Ventrale Ansicht.

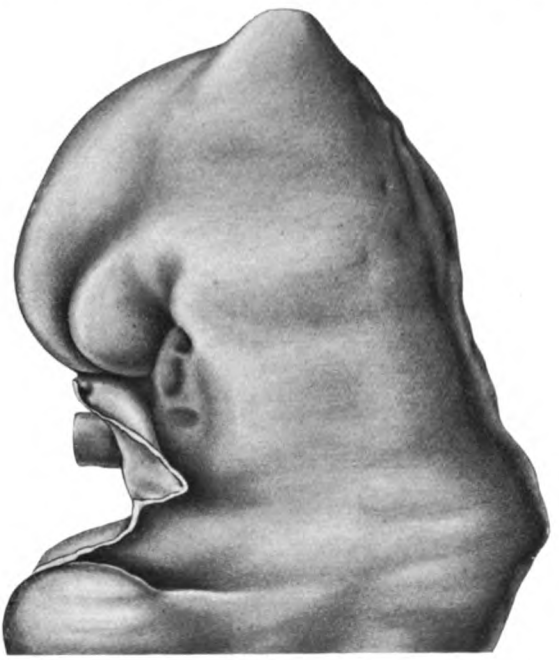

Abb. 3. Plattenrekonstruktionsmodell der äußeren Körperform (apikales Ende der Embryonalanlage, bis zur vorderen Extremität) eines 12 Tage alten Kaninchenembryos mit komplettem doppelseitigen Anophthalmus, bei 150facher Vergrößerung. — Profilansicht von links.

hangsgebilde absehen wollen, drei annähernd gleich hohe Abschnitte, die sich durch flache Einsenkungen absetzen, festzustellen. Der größte Querdurchmesser des Hirnrohres liegt in der Höhe der vorher beschriebenen kugeligen Gebilde, apikal davon verjüngt sich das Hirnrohr rasch, caudalwärts geht es ganz allmählich in eine schlankere Form über. Bei der Ansicht von vorne ist im großen und ganzen die Symmetrie des Hirnrohres gewahrt. Das apikal aufsitzende Bläschen mit seinem Stiel liegt in der Mittellinie, die beiden kugeligen Gebilde rechts und links sind gleich weit von der Mittellinie entfernt, das linke etwas mehr nach oben liegend.

Wir kommen auf die Deutung der verschiedenen Gebilde noch zurück.

Wenn wir nun an die *Beschreibung der äußeren Formen* des ganzen Embryos gehen wollen (Abb. 3 und 4), so imponiert er im ganzen in der Rekonstruktion als

ein etwas nach rechts geneigtes walzenförmiges Gebilde, das unten eben abschließt (die Rekonstruktion wurde nach unten bis in die Höhe der linken vorderen Extremität geführt, die Herzanlage ist in der Zeichnung durch eine doppelte Konturlinie angedeutet), nach oben in eine stumpfe Spitze ausläuft (*Abb.* 3). Die dorsale Seite erscheint ganz einfach, kaum gegliedert, nur in der Nähe der Basis der Rekonstruktion biegt die Begrenzungslinie der Profilansicht nach ventralwärts um. Die ventrale Seite zeigt eine etwas reichere Gliederung, doch ist sie im ganzen ebenfalls viel einfacher als bei einem gleichalterigen Normaltiere, wie ein Blick auf die Abbildungen der Normentafeln des Kaninchens (*Keibel*, Normentafeln zur Entwicklungsgeschichte der Wirbeltiere, 5. Heft, *Minot* und *Taylor*) lehrt. Der dorso-ventrale Durchmesser übertrifft etwas den größten Querdurchmesser. Die etwas reichlichere Gliederung der ventralen Seite ist bedingt einmal durch die Sonderung in einen Kopf- und Rumpfteil, die Grenze liegt ungefähr in der Höhe der Verbindung mit der Herzanlage, weiter durch die symmetrisch an dem Körper auftretenden Falten, die rechts und links in der Zeichnung abgeschnitten sind, und weiter durch das Auftreten von Wülsten oder Fortsätzen im Bereiche der ventralen Kopfseite. Wenn wir uns die Ventralansicht des Embryos vor Augen halten (Abb. 4), so fallen uns im Bilde unten zwei seitliche kolbige Bildungen auf, die den vorderen Extremitätenanlagen entsprechen.

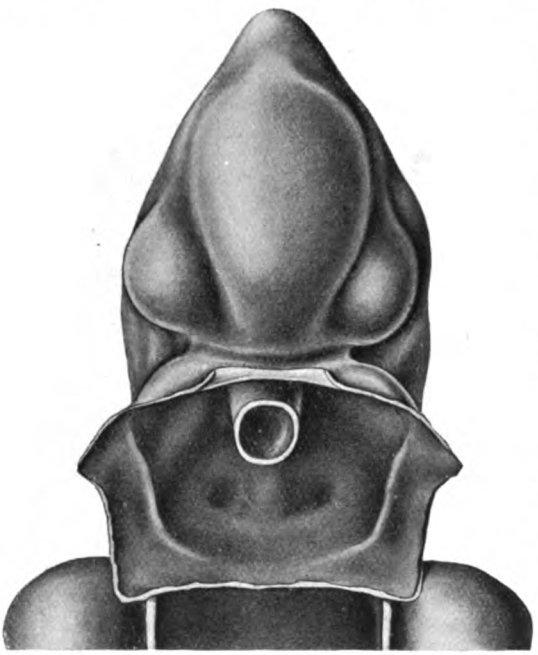

Abb. 4. Plattenrekonstruktionsmodell der äußeren Körperform (apikales Ende der Embryonalanlage bis zur vorderen Extremität) eines 12 Tage alten Kaninchenembryos mit komplettem doppelseitigen Anophthalmus, bei 150facher Vergrößerung. — Ventrale Ansicht.

Die zu beiden Seiten am Rumpf ansetzenden Falten, von denen die linke einen Teil der Extremitätenanlage verdeckt, entsprechen Amnionfalten. Im Kopfteil tritt eine Gliederung in drei Wülste auf, ein unpaarer mittlerer, der größte, der ganz allmählich, oben breit und flach beginnend, nach unten zu schmäler und höher wird und hier scharf absetzt, und zwei kleinere seitliche, die ebenfalls oben seitlich allmählich beginnend nach unten zu höher werden, ebenfalls in gleicher Höhe mit dem mittleren, ziemlich scharf abgegrenzt enden. Zwischen dem mittleren und den beiden seitlichen Wülsten ist je eine tiefe Furche eingegraben, die nach oben und seitlich allmählich verstreicht und unten oberhalb des Eintrittes der Herzgefäße in eine horizontal liegende tiefe Rinne, die Kopf- und Rumpfteil scheidet, einmündet. Seitlich und dorsalwärts grenzen sich die beiden Seitenwülste durch eine etwas unregelmäßig gestaltete, aus einzelnen Gruben

zusammengesetzte Einziehung deutlich ab, die nach unten zu, hinter den beiden seitlichen Amnionfalten, allmählich ausläuft. In diesen seitlichen Einziehungen sind mehr oder weniger deutlich drei Gruben isoliert zu erkennen. Die nach unten vom Eintritt der Herzgefäße liegenden Gebilde sind größtenteils durch Amnionfalten gedeckt. Auffällig ist weiterhin der kappenartige Abschluß der Figur nach oben. An den dorsalen und seitlichen Partien tritt ein undeutliches, stellenweise zusammenhängendes, seichtes Faltensystem auf, das wohl, da ihm keinerlei Beziehungen zu inneren Organen zukommen, als Schrumpfungsprodukt infolge der Härtung und Fixierung angesprochen werden muß.

Um die gegenseitige Lagebeziehung des Darmrohres und der Gehirnanlage einerseits und das Verhältnis beider zu den äußeren Körperformen der gesamten Embryonalanlage andererseits klarzustellen, ist hier noch ein *sagittaler Aufriß* des Kopfendes des 12 Tage alten Kaninchenembryos mit komplettem doppelseitigen Anophthalmus wiedergegeben. (Abb. 5.) Die folgende Beschreibung bezieht sich auf diesen sowie auf Befunde, die auf dem durch horizontale Schnitte in drei Teile zerlegten Modell erhoben worden sind.

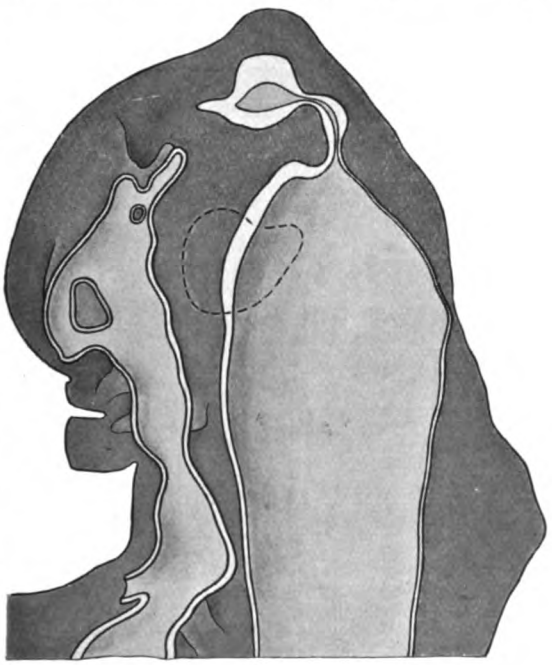

Abb. 5. Sagittaler Aufriß des Kopfendes eines 12 Tage alten Kaninchenembryos mit komplettem doppelseitigen Anophthalmus. — Gleichmäßig getönt: die Innenfläche der äußeren Körperform. Doppelkonturiert, links Darmrohr; rechts Gehirnanlage. Gestrichelt: Gehörbläschen. — Ansicht von links.

Die *Darmanlage* stellt, wie auf diese Weise leicht zu sehen ist, im großen und ganzen ein der ventralen Seite naheliegendes, abgeplattetes Rohr dar, das in den oberen drei Vierteln des Embryos mit seinem längsten Durchmesser (am Querschnitt) quer liegt, im untersten Viertel dagegen durch eine annähernd dreieckige Figur übergeht in einen dorso-ventral gerichteten Spalt. Vom Darmrohr gehen nach den Seitenwänden des Embryos zu beiderseits je drei mit der Oberfläche zusammenhängende Ausstülpungen, die in ihrer Größe von oben nach unten abnehmen; noch weiter unten schließt sich nach rechts und links eine seitliche Ausstülpung an, die die Körperoberfläche nicht mehr erreicht. Die oberste dieser vier Darmausstülpungen hängt mit der Furche zwischen dem mittleren unpaaren Fortsatz und den Seitenfortsätzen in breiter Ausdehnung zusammen, und ist nur durch einen ganz dünnen häutigen Verschluß an der Kommunikation mit der Außenwelt gehindert. Die drei nach unten folgenden Ausstülpungen werden immer schmäler und kürzer, die (von oben gezählt) zweite Ausstülpung tritt mit der oben

beschriebenen Einziehung der seitlichen Fortsätze in Verbindung und ist ebenfalls nur durch eine ganz dünne Haut abgeschlossen. Die dritte Darmausstülpung tritt zu der hinter den Amnionfalten verstreichenden Einziehung und hat dort in einer der früher erwähnten Gruben ihre korrespondierende Einziehung der äußeren Decke. Sie ist durch eine schmale Schicht ektodermalen Gewebes von ihr getrennt. Ektoderm und Darmepithel berühren sich, ohne sich, wie bei den früheren Ausstülpungen, zu einem häutigen Verschluß zu verdünnen. Die vierte, unterste Ausstülpung ist die kürzeste, sie erreicht die Oberfläche nicht, trotzdem die unterste Grube in der vorher beschriebenen Einziehung ihr entgegenkommt. Eine ziemlich breite Schicht mesenchymales Gewebe trennt sie von der Oberfläche. Das Kopfende der Darmanlage hat, wenn wir von den seitlichen eben geschilderten Ausstülpungen absehen, keine Beziehung zur Oberfläche. Sie schließt nach oben durch eine in der Medianlinie nach oben ansteigende Falte ab, die nur an ihren beiden Fußpunkten mit der Darmanlage in Verbindung steht, dazwischen sich bogenförmig erhebt. An der dorsalen Seite der Darmanlage, annähernd in der Mittellinie in gleicher Höhe mit der zweiten und dritten seitlichen Darmausstülpung, steigt ein schmaler First in die Höhe, der fast bis an das Hirnrohr heranreicht und im Mesoderm frei endigt.

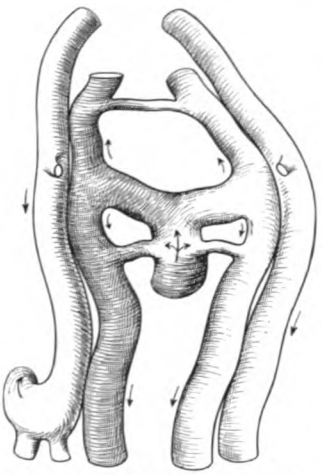

Abb. 6. Rekonstruktionsmodell der Hauptgefäßstämme des 12 Tage alten Kaninchenembryos mit doppelseitigem Anophtalmus. Die Pfeile geben die Richtung des Blutstromes an, ausgehend vom Truncus arteriosus.

Die *Verhältnisse an den Gefäßen* sind an der Hand des ebenfalls für sich allein rekonstruierten Gefäßbaumes (Abb. 6) ziemlich leicht zu überblicken. Das mächtige, aus dem Herzen kommende Gefäß teilt sich in einen rechten und linken Ast, der scharf nach oben aus der Horizontalen umbiegend in den Zwischenraum zwischen zweiter und dritter seitlicher Darmausstülpung nach oben verläuft, eng angeschlossen einerseits an das Darmrohr, andererseits an das Ektoderm, und sich weiter oben verzweigt. Unmittelbar nach dem Durchtritt durch die Lücke zwischen zweiter und dritter Darmausstülpung geht rechts und links je ein mächtiges Gefäß nach unten, das ebenfalls zwischen Darmrohr und Ektoderm liegt. Zwischen den nach unten verlaufenden Gefäßstämmen und dem aus dem Herzen kommenden Truncus besteht je eine bogenförmige Anastomose. Auch die nach oben verlaufenden zwei Gefäßstämme sind durch eine Brücke verbunden, so daß also drei Gefäßschleifen übereinander liegen, von denen nur die oberste nicht mit dem aus dem Herzen kommenden Hauptgefäß, sondern nur untereinander zusammenhängt. Es resultieren also zwei, die ganze Länge des Embryos rechts und links durchziehende Gefäßstämme zwischen Darmrohr und Ektoderm, denen sich jederseits ein zweites weiter dorsal und lateral gelegenes Gefäßrohr anschließt, das nicht mit dem Hauptgefäß des Herzens kommuniziert, sondern sich nach unten, unterhalb der Herzanlage in ein weites Sammelgefäß, das ventralwärts austritt, fortsetzt.

Wenn wir nun *die wichtigsten Abweichungen der äußeren Form des Embryos* kurz rekapitulieren, so fällt vor allem die mangelnde Krümmung des embryonalen Körpers auf, die normalen Embryonen ihre

charakteristische Form verleiht. Weiter das Fehlen von Augenbläschen, die in diesem Alter normalerweise schon ein abgeschnürtes Linsenbläschen besitzen, und das Fehlen jeglicher Bildung, die als Mundöffnung zu deuten wäre.

Bevor wir daran gehen können, die beschriebenen Gebilde zu identifizieren, müssen wir aus der *histologischen Untersuchung* über ihre Natur klar zu werden suchen. Wir wollen dabei so vorgehen, daß an der Hand von Mikrophotographien die markantesten Schnitte vom Kopfende caudalwärts fortschreitend besprochen werden sollen. Zur Orientierung dient die konstruierte Längsschnittfigur (Abb. 5), in der die Höhe der einzelnen Schnitte mit ihrer Nummernzahl (die Schnitte sind von oben nach unten fortlaufend bezeichnet) eingetragen ist.

Schnitt 8 (Abb. 7) geht durch den oberen Teil des apikal aufsitzenden Bläschens. Das Ektoderm, das nur spärlich Karyokinesen aufweist, unterscheidet sich nicht von dem eines gleichalterigen Embryos. Das mesodermale Syncytium, wenn wir so die durch ihre Plasmodesmen zusammenhängenden Mesenchymzellen nennen wollen, zeigt um das Hirnrohr herum eine etwas dichtere Textur. Das Bläschen, das im Schnitt ohne weiteres zu erkennen ist, ist ein Teil des Hirnrohres, das in dorsoventraler Richtung im Schnitt annähernd elliptisch mit einem ebenfalls elliptischen Lumen erscheint. Die Begrenzung des Hirnrohres gegen das Mesenchym zu bildet eine cuticulaartige „Basalmembran"; auch das Lumen des Hirnrohres ist durch eine scharfe membranartige Bildung abgesetzt. Das mehrreihige Cylinderepithel, das das Hirnrohr aufbaut, zeigt noch keine Andeutung einer Randschleierbildung. Seine Kerne stehen außen etwas dichter als gegen das Lumen zu. Karyokinesen finden sich nur an der ehemals freien Oberfläche, das ist an der Innenseite des ventralen Teiles des Hirnrohres. Die dorsale Seite des Rohres, wo auch die Wand am dünnsten ist, läßt in ihren Zellen, die sich nur undeutlich abgrenzen, zahlreiche stärker tingierbare Partikelchen und Körnchen wahrnehmen, die wohl mit den von *Szily* beschriebenen zerfallenden Kernen identisch sind. Im Lumen selbst imponieren einige ausgewanderte gefallene Zellen als feinkörniges Gerinnsel.

Abb. 7. Horizontalschnitt durch das apikale Ende der Embryonalanlage und den Anhang der Medullaranlage (8. Schnitt der Serie).

Schnitt 15 (Abb. 8) geht durch den Stiel des Bläschens, die untere Bläschenwand und die ventral gerichteten Ausläufer. Die mäßige symmetrische Einschnürung an beiden Seiten in der ventralen Partie des Ektoderms ist der Beginn der später tiefer werdenden Furche, die den mittleren von den beiden seitlichen Wülsten trennt. Im Ektoderm treten stellenweise abgeplattete längliche Zellen mit schmalem langgestreckten Kern auf. Das mesenchymale Syncytium enthält Blutgefäße. In dem verjüngten ventralen Teil des Schnittes ist innerhalb des Mesenchyms ein unscharf begrenzter Zellhaufen kenntlich, im Zentrum dichter, an der Peripherie lockerer, der aus „epitheloiden" Zellen besteht, mit rundlichen großen Kernen und ein oder zwei Kernkörperchen. Stellenweise findet man in ihm blasige granulierte Kerne mit schmalem eosinophilen Protoplasmasaum. Der ganze Zellhaufen hebt sich durch seine rötliche Färbung von dem übrigen

Abb. 8. Horizontalschnitt durch das Verbindungsstück zwischen apikalem Anhang und Medullaranlage (15. Schnitt der Serie).

Abb. 9. Horizontalschnitt durch das obere Ende des Hirnrohres und das Blindende des Kopfdarms (41. Schnitt der Serie).

Mesenchym ab. Er enthält nur spärliche Karyokinesen. Zwischen den epitheloiden Zellen erscheinen vereinzelte bündelförmig ausgezogene Zellen mit länglichen Kernen, auch Andeutung zur Fasernbildung macht sich bereits bemerkbar. Die Bläschenwand selbst (das Lumen ist nicht mehr getroffen) zeigt zahlreiche Karyokinesen, daneben aber auch feinste stark gefärbte Granula (Kerntrümmer). Das Bläschen läuft ventralwärts in zwei Fortsätze aus, die mit dem vorhin erwähnten Zellhaufen in Verbindung treten. Die beiden Fortsätze bestehen aus länglichen spindelförmigen Zellen mit faseriger Zwischensubstanz, so daß sie an längs getroffene Nervenfasern erinnern. Sie verlieren sich ohne scharfe Grenze in dem Zellhaufen. Der Bläschenstiel selbst ist ganz dorsalwärts gerückt, nur durch vereinzelte Mesenchymzellen vom Ektoderm getrennt. Der Stiel setzt sich aus zwei- bis dreireihigen zylindrischen Zellen zusammen, die ganz unscharf begrenzt und vakuolisiert sind und durch zahlreiche *Szily*sche Degenerationskerntrümmer offensichtlich einen Rückbildungsprozeß erkennen lassen. Im Lumen selbst bilden degenerierte ausgestoßene Zellen ein körniges und fädiges Gerinnsel.

In den nächsten Schnitten wird Stielquerschnitt und Lumen immer kleiner, so daß im Schnitt 22 kaum mehr ein Lumen kenntlich ist. Nur durch die radiäre Anordnung der Zellkerne wird auf die Entstehung aus einem Rohr hingewiesen. Die wabige Struktur der das Stielrohr bildenden Zellen ist hier ganz auffällig. Ungefähr im Zentrum des Schnittes tritt hier eine Gruppe von einigen Zellen mit größeren Kernen und deutlichem Protoplasma auf, die in den weiteren Schnitten sich zum Darmrohr umbilden. Der ventrale Zellhaufen beginnt sich in Schnitt 22 in zwei zusammenhängende Haufen zu differenzieren, der Verbindungsteil der beiden Haufen besteht fast nur aus zerfallenen Zellen. In den weiteren Schnitten treten dorsal des in zwei Haufen differenzierten ursprünglich unpaaren Haufens zwei große Gefäßlumina auf. In den folgenden Schnitten vergrößert sich das Lumen des Stieles, im ventralen Teil verschwinden die vorher erwähnten Zellhaufen.

In *Schnitt 41* (Abb. 9) sind ventral zwei flache Furchen aufgetreten, der Beginn des Darmrohres markiert sich hier durch ein zusammenhängendes Epithel-

hohlgebilde, von denen eines mit dem Ektoderm in enger Beziehung steht. Das Hirnrohr ist dorsal ganz dünn, die Zellen hier nur einreihig angeordnet und gestreckt. Die Hauptmassen der das Hirnrohr aufbauenden Zellen liegen ventral. An der ventralen Partie des Hirnrohres treten wieder reichliche Karyokinesen an der dem Lumen zugekehrten Seite auf. Von der ventralen Mittellinie des Hirnrohres geht ein aus spindelförmigen Zellen zusammengesetzter Faserzug nach links ventral aus. In den folgenden Schnitten hat dieser Faserzug die Verbindung mit einer Ganglienanlage gewonnen, die zwischen Ohrbläschen und Hirnrohr liegt. In Schnitt 51 ist auch der korrespondierende Faserzug auf der anderen Seite deutlich, im ventralen Teil des Schnittes haben sich die seitlichen Ausstülpungen vom Darmrohr abgehoben. In Schnitt 54 zeigt das Ektoderm dort, wo der aus der linken Ganglienanlage kommende Nerv das Ektoderm erreicht, eine deutliche Verdickung. In den weiteren Schnitten sind die beiden miteinander kommunizierenden Lumina des Darmes mit seinen Ausstülpungen zu sehen. Die in den früheren Schnitten getroffenen kugeligen Gebilde zu beiden Seiten des Hirnrohres sind epithelialer Natur. Ebenso ist allmählich eine Randschleierbildung im ventralen Teil des Hirnrohres aufgetreten.

Der nächste abgebildete Schnitt (Abb. 10) ist der 64. der Serie, und zeigt die beiden neben dem Gehirnrohr liegenden Ohrbläschen und die Gesichtsfortsätze.

Abb. 10. Horizontalschnitt durch das Gehirnrohr, die Ohrbläschen und die Gesichtsfortsätze (64. Schnitt der Serie).

Schnitt 81 (Abb. 11). Ventral an den seitlichen Partien des Schnittes sind im Ektoderm beiderseits zwei tiefe Einschnürungen aufgetreten, die Darmausstülpungen entgegenkommen. Die Wand des Hirnrohres hat sich seitlich mehr als ventral verdickt, nur dorsal schließt eine Reihe von vakuolisierten Zellen ungefähr ein Sechstel des Umfanges ab. Zu beiden Seiten des Hirnrohres, ungefähr in der Mitte desselben, tritt rechts und links ein knapp anliegender, aus spindeligen Zellen bestehender Faserzug auf, der in den folgenden Schnitten ventralwärts gegen das Ektoderm zu umbiegt. In Schnitt 90 ist ein spindelförmig angeschwollener Körper zwischen Dach des Darmrohres (ektodermaler Winkel) und Hirnrohr annähernd parallel dem Ektoderm eingeschaltet. Im Schnitt 96 ist wieder ein in einen spindelförmigen Körper anschwellender Faserzug kenntlich, der zu einer subektodermalen Zellgruppe führt, die wohl wiederum die Anlage eines Gangliums sein dürfte. In Schnitt 106 erscheint ungefähr in der Mitte zwischen Hirnrohr und Darmrohr eine aus wenigen Zellen bestehende Zellgruppe, die sich durch alle folgenden Schnitte fortsetzt.

Die dorsal vom Darmrohr liegenden Gefäße haben sich in Schnitt 119 zu einem mit dem Herzen in Verbindung stehenden Sammelgefäß vereinigt. Das Hirnrohr zeigt jetzt auch an der dorsalen Seite einen soliden mehrreihigen Verschluß.

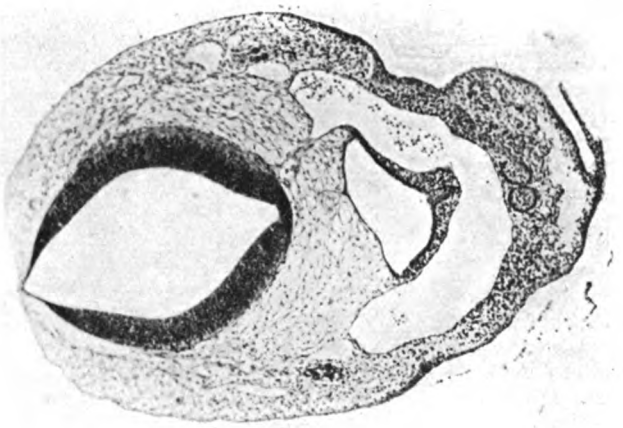

Abb. 12. Horizontalschnitt durch die Übergangsstelle von Kopf- zu Rumpfanlage (100. Schnitt der Serie).

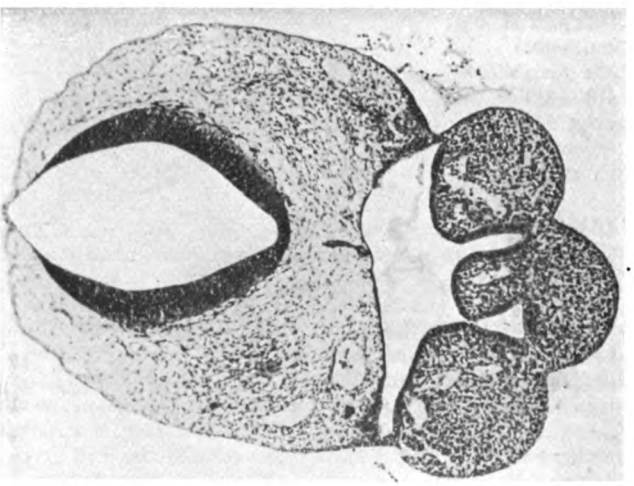

Abb. 11. Horizontalschnitt durch das Gehirn und den Kopfdarm unterhalb der Ohrbläschen (81. Schnitt der Serie).

Abb. 12 zeigt die Übergangsstelle vom Kopf zur Rumpflage am 100. Schnitt der Horizontalserie.

In *Schnitt 141* (Abb. 13) sind seitlich unter dem Ektoderm dichtere Zellgruppen kenntlich, die in allen folgenden Schnitten mehr weniger deutlich

zu sehen sind, und durch ihre wechselnd starke Entwicklung ihren segmentierten Aufbau beweisen. Das Eintreten von Nervenfasern in diese Gebilde läßt ihre muskuläre Natur vermuten. *Schnitt 152*, 1. Hirnrohr, 2. der Darm als dorsoventral stehender Spalt, 3. Gefäße, 4. Zellgruppen, die Verbindung mit Nerven-

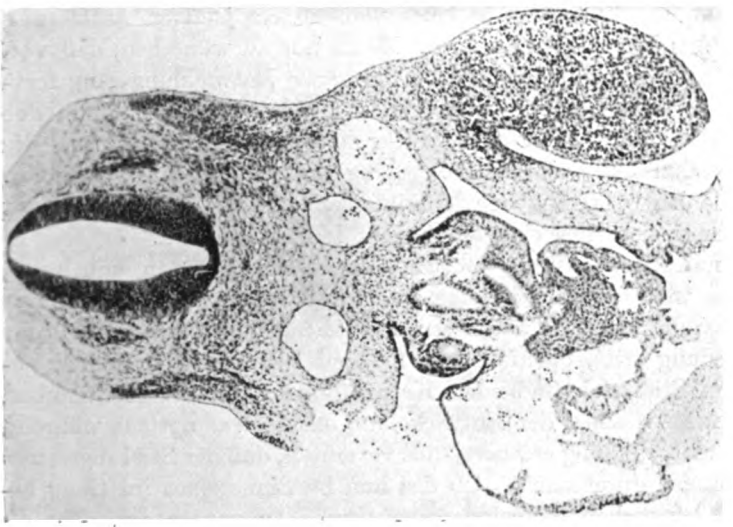

Abb. 14. Horizontalschnitt durch den Rumpf in der Höhe der vorderen Extremität und der Herzanlage. Ganglienleiste zu beiden Seiten der Gehirnanlage, seitlich davon Myomere. (165. Schnitt der Serie).

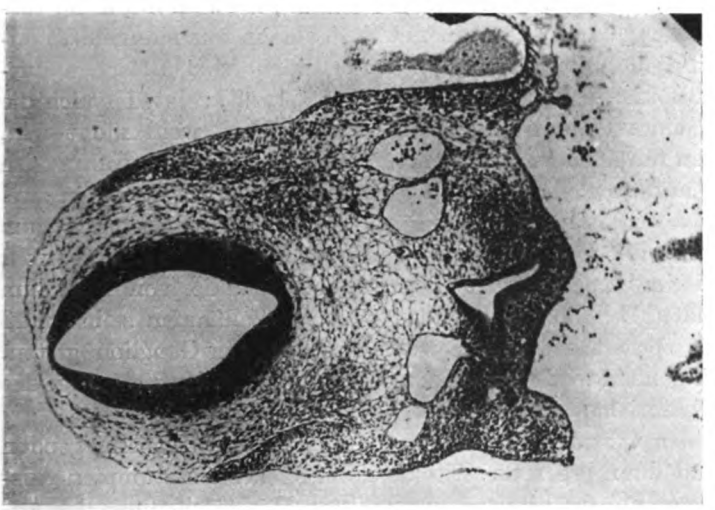

Abb. 13. Horizontalschnitt durch die Myomere des apikalen Rumpfendes zu beiden Seiten des Gehirnrohres. Ventral: Der dreieckige Querschnitt des Darmrohres und darüber zu beiden Seiten Querschnitte der Hauptgefäßstämme (141. Schnitt der Serie).

fasern haben, 5. längsgetroffener Faserzug mit Spindelzellen, 6. Chorda. *Schnitt 165* (Abb. 14) zeigt folgende Einzelheiten: 1. Hirnrohr, 2. Darmrohr, 3. Gefäße. 4. Zellplatten (Myomere), 5. spindelförmige Zellgruppen zu beiden Seiten des Hirnrohres, 6. motorischer, 7. sensibler Nerv.

Wenn nun versucht werden soll, eine *Deutung* der vorliegenden von der Norm abweichenden Befunde zu geben, so sind wir uns wohl der Schwierigkeiten dieser Aufgabe bewußt. Es ist natürlich möglich, daß mit dem Bekanntwerden ähnlicher abnorm entwickelter Embryonen die Identifizierung in einer von unserer jetzigen Auffassung abweichenden Weise erfolgen wird. Es ist nur zu wünschen, daß von den zugänglichen sog. Mißbildungen der ganze Entwicklungsgang festgelegt wird, daß also, wie es *v. Szily*[11]) (1911) bei dem Studium der Kolobome anstrebt, *Normentafeln der einzelnen Mißbildungen*, die ihren gesetzmäßigen Entwicklungsgang haben, festgelegt werden. Gerade die Entwickelung der Mißbildungen wird die Bedeutung der Korrelationen sich entwickelnder Organe klarlegen helfen.

Was nun das Hirnrohr mit seinen Anhangsgebilden anbelangt, so ist ohne weiteres klar, daß das apikal aufsitzende Bläschen, das nur durch einen dünnen Stiel mit engem Lumen mit dem übrigen Hirnrohr in Verbindung tritt, ebenfalls ein Hirnteil ist. Die zahlreichen, besonders im Stiel sich findenden Kerntrümmer, die wabige Struktur, die an gewisse Stadien der Entwickelung des Nervus opticus während der Nervenfaserbildung erinnert, läßt vermuten, daß der Stiel regressive Veränderungen durchmacht. Ob das nun im Sinne eines im Gang befindlichen gänzlichen Schwundes des Stieles zu deuten ist, oder ob die regressiven Veränderngen nur ein Vorstadium einer Neurotisation diese Gebildes, analog zum Opticus, darstellen, ist wohl kaum zu entscheiden. Jedenfalls ist Bläschen mit Stiel als ein nur mangelhaft angelegter Hirnteil aufzufassen. Der zentralwärts vom Bläschen ausgehende Ausläufer, der sich in zwei Fortsätze teilt, zeigt deutlich die Charaktere eines embryonalen Nerven. Wir gehen wohl nicht fehl, wenn wir ihn für einen Verbindungsnerv mit der gleich zu erwähnenden Zellgruppe auffassen, die apikalwärts einfach caudalwärts sich in zwei zusammenhängende Zellhaufen auflöst. Die Ektodermverdickung am ventralen Teil der den Zellhaufen enthaltenden Schnitte stellt wohl eine Plakode im Sinne *Kupffers* dar, die am Aufbau des von ihm kaum zu trennenden Zellhaufens beteiligt ist. Der Zellhaufen selbst muß wohl, dafür spricht das histologische Bild, für ein Ganglion gelten. Aus dem Folgenden wird klar werden, warum wir ihn für die Anlage des Ganglion Gasseri halten.

Die beiden ventral und seitlich dem Hirnrohr eng anliegenden Bläschen mit ihren gegen das Ektoderm zu reichenden stumpfen Ausläufern können nur die bereits abgeschnürten Hörbläschen mit der Anlage des Ductus endo-lymphaticus und Ductus cochlearis sein. Da die in engster Beziehung zum Hörbläschen stehende faserige Zellgruppe zwischen Gehörbläschen und Hirnwand nur das Ganglion acusticofaciale sein kann, der von ihm gegen das Gesicht zu ausstrahlende Faser-

zug wohl der Facialis ist, so blieb für das weiter apikal gelegene Ganglion, das mit dem Hirnbläschen in Verbindung steht, nur die Auffassung als Trigeminusganglion übrig. Die weiter caudalwärts auftretenden, Ganglioncharakter zeigenden, aus spindeligen Zellen bestehenden Zellgruppen wurden dementsprechend als Anlage des Ganglion petrosum, der von da ausgehende Nerv, der zum Dach des Darmrohres zieht, als Nervus glossopharyngeus gedeutet. Die nächste Ganglienanlage, die noch kleiner ist als die vorhergehende, dürfte wohl dem Ganglion nodosum der Vagus-Accesoriusgruppe entsprechen. Die Deutung der weiter caudalwärts sich findenden Ganglienanlagen gibt durch die wohlkenntliche vordere und hintere Wurzel keine Schwierigkeit. Es sind die drei obersten Spinalganglien.

Wenn diese Deutung, die wir den einzelnen Abschnitten des Hirnrohres gegeben haben, richtig ist, so ist es ohne weiteres klar, daß wir es mit einer hochgradigen Hirnmißbildung oder, richtiger gesagt, mit einer *partiellen Hirnaplasie* zu tun haben. Das ganze Vorderhirn und Mittelhirn fehlt. Das apikale Ende des Hinrohres wird von einem in das Ganglion Gasseri sich fortsetzenden Hirnteil gebildet und das ist nach dem Handbuch der Entwicklungsgeschichte von *Hertwig* (*Kupffer*, *Ziehen*, *Neumeyer*) der Boden des vorderen Nachhirns. Die Lage der abgeschnürten Gehörbläschen stimmt damit überein. Sie treten knapp unterhalb des Ganglion Gasseri mit dem Nachhirn in Verbindung. Es liegt also eine Aplasie der vorderen Hirnteile vor, die teilweise auch auf den Beginn des Nachhirns übergreift, wie wir aus den Mißverhältnissen in der Größenentwickelung zwischen Bläschen und dem verbindenden Stiel schließen müssen. Auf diese Weise mußte natürlich auch da der Boden der Augenanlage nicht zur Entwicklung kam, diese unterbleiben. Die relativ mächtige Entwickelung des Ganglion Gasseri erklärt sich ungezwungen damit, daß den einmal angelegten embryonalen Organen eine weitgehende Fähigkeit zur Selbstdifferenzierung innewohnt (*Schwalbe*, Morphologie der Mißbildungen), die normalerweise durch die Korrelationen mit sich entwickelten Nachbarorganen in richtige Bahnen geleitet wird, hier jedoch infolge des Fehlens des ganzen vorderen Hirnabschnittes zur überschüssigen Bildung geführt hat. Auf dieser Grundlage möchten wir auch die fremdartig anmutende Bläschenbildung erklären, die durch Selbstdifferenzierung aus dem entwickelungsfähigen Teil der Nachhirnanlage hervorgeht. Die Stielbildung kann sekundär bedingt sein, indem an dieser Stelle der Nachhirnanlage nur spärliche Bildungsstoffe infolge der abnormen Entwicklung des Bläschens zur Verfügung standen.

Am Darmrohr lassen sich unschwer in den vier seitlichen Ausstülpungen, die mit dem Ektoderm in Verbindung treten, die vier vom Ende des Darmrohres gebildeten oberen Kiementaschen erkennen,

die ja auch bei normaler Entwickelung in diesen Größenverhältnissen angelegt werden. Die Bildung der vier äußeren Furchen im Ektoderm und damit die Sonderung in die drei Wülste ist dadurch erklärt. Schwierigkeiten macht die am oberen Ende des abgeschlossenen Darmrohres aufsitzende Falte, die an zwei Stellen mit dem Darmrohr in Verbindung steht. Es dürfte wohl berechtigt sein, sie als die *Rathke*sche Tasche aufzufassen, die wegen Störungen der Korrelationen infolge Wegfalles des größten Teiles der Hirnanlage unzweckmäßig ausgefallen ist. Der von der dorsalen Seite des Darmrohres aufsteigende First kann wohl als dorsales Mesenterium angesprochen werden. Daß die Bildung einer Mundanlage unterblieben ist, ist wohl durch das Ausbleiben der Kopfbeuge zu erklären, die ihrerseits wiederum ducrh die Entwickelung des vorderen Hirnabschnittes bedingt wird. Die Kopfbeuge bringt normalerweise das Ektoderm in der Gegend der späteren Mundbucht näher an das Darmrohr heran und erleichtert so die primäre Mundanlage.

Die Deutung der Gefäße macht, wenn man sich vor Augen hält, daß die ganze Kopfanlage gewissermaßen zu klein ausgefallen ist, keine besondere Schwierigkeiten. Das große, aus dem Herzen kommende Gefäß ist der Truncus arteriosus, der nach seiner Teilung in seinen rechten und linken Hauptast nur drei Gefäßbogen entwickelt, während normalerweise (*Hochstetter*, *Zimmermann*) sechs solcher zur Entwickelung kommen. Es bestand eben keine Notwendigkeit für ihre Entwickelung, da die vorhandenen Gefäßbogen für die Ernährung des kleinen Kopfes ausreichten. Die beiden den arteriellen Hauptstämmen anliegenden Gefäße, die sich unterhalb des Herzens in ein großes auf der linken Körperseite gelegenes Sammelgefäß ergießen, sind die Hauptkörpernerven. Dieses links gelegene Sammelgefäß ist die linke Vena umbilicalis, die rechte ist, wie es dem normalen Entwicklungsstadium dieses Alters entspricht, nicht mehr vorhanden.

Die drei in der Literatur festgelegten Fälle in Zusammenhang mit unserem gestatten es nun, den wirklichen Anophthalmus, bei dem es also nicht zu einer Entwickelung der Augenanlage gekommen ist, zunächst in *zwei große Unterabteilungen* einzureihen, wobei man sich freilich darüber klar sein muß, daß es eine unendlich große Zahl von Zwischenstadien gibt, und somit ein fließender Übergang von der einen Hauptgruppe zu der anderen existiert.

Da stehen zunächst auf der einen Seite die uns Kliniker in erster Linie interessierenden Fälle von lebens- und fortpflanzungsfähigen Individuen mit einseitig oder doppelseitig komplett fehlender Augenanlage. Infolge der Seltenheit dieser Mißbildungen, im Vergleich z. B. zu den sog. Kolobomen des Auges, ist es gut zu verstehen, daß für diese Gruppe zur Zeit nur spärliche embryonale Frühstadien bekannt

sind. Es wären hier überhaupt nur die beiden Fälle von *Hess* und *Fischel* zu nennen, von einseitigem Fehlen der Augenanlage bei sonst normaler Entwickelung des Vorder- und Zwischenhirns als Matrix der Augenanlage.

Auf der anderen Seite der Reihe stehen diejenigen Fälle von Anophthalmus, bei welchen primär eine Mißbildung des Hirnabschnittes vorliegt, aus welchem die Augenanlage hervorgeht, was sich freilich am auffälligsten durch das vollständige Fehlen der Augenanlage dokumentiert. Man wird diese zweite Gruppe als symptomatischen Anophthalmus bezeichnen können. Hier ist also der Anophthalmus nur der Ausdruck einer primären Aplasie des die Augenblase hervorbringenden Hirnteiles selber. Ein klassisches Beispiel für diese letztere Gruppe enthält die vorliegende Mitteilung.

Während über die formale Genese dieser Mißbildungen uns die genaue Beschreibung der embryonalen Stadien hinreichend orientiert und somit auch die Hoffnung besteht, daß bei darauf gerichteter Aufmerksamkeit bald auch noch weitere embryonale Stadien dieser Mißbildungen bekannt werden, können vorläufig über die *causale Genese* nur Vermutungen aufgestellt werden.

Halten wir daran fest, daß die Mißbildungen in zwei große Gruppen eingeteilt werden können: in *idiogene* (oder idiotypische), d. h. spontan auftretende vererbbare, und *peristatisch bedingte* (oder paratypische), d. h. durch äußere Einflüsse verursachte nicht vererbbare, so ist für den Anophthalmus zunächst so viel mit Bestimmtheit zu sagen, daß er nach allem, was wir darüber wissen, durch äußere Einflüsse hervorgerufen werden *kann*. Die Autoren, die sich viel mit künstlichen Bebrütungsversuchen am Hühnchen befaßt haben, wissen, wie oft sich ohne beabsichtigte Schädigung bei diesen Tieren Gehirn und Augenmißbildungen finden. Es gelingt ferner leicht, durch Einführung von verschiedenen Substanzen ins Hühnerei während der frühesten Stadien der Entwickelung, aber auch durch Anwendung strahlender Energie Mikrophthalmus und Anophthalmus hervorzurufen (*v. Szily*). Diese peristatischen Mißbildungen zeichnen sich durch eine außerordentliche Mannigfaltigkeit der Formen aus, sowie durch den Umstand, daß es vorläufig ein Ding der Unmöglichkeit ist, selbst bei der Anwendung feinst dosierter Schädlichkeiten stets dieselben oder auch nur ähnliche Mißbildungen hervorzurufen; hier scheinen vielmehr Zufälligkeiten verschiedenster Art formbestimmend mitzuwirken. Dazu kommt noch, daß bei den peristatisch bedingten Mißbildungen stets primär eine nachweisbare Schädigung der Embryonalanlage vorliegt. Das gilt auch für die bekannten Zyklopieversuche von *Stockard*, der bekanntlich durch Behandlung von Fundulus heteroclitus, eines maritimen Teleostiers, mit Magnesium und Calcium-Chlorid in großer

Zahl Zyklopien, aber auch einseitigen und doppelseitigen Mikrophthalmus und Anophthalmus beobachten konnte. Dasselbe gelingt auch bei Froscheiern (*Leplat, v. Szily*). Es unterliegt jetzt wohl keinem Zweifel mehr, daß das allmähliche Zusammenrücken der Augenanlagen, ebenso wie das einseitige oder doppelseitige Fehlen derselben in den *Stockard*schen Versuchen, auf einer durch toxische Schädigung bedingten Zerstörung oder Rückbildung mehr weniger ausgedehnter Abschnitte des augentragenden Gehirnabschnittes beruht (*v. Szily*). Wenn somit das Vorkommen eines peristatisch bedingten Anophthalmus auf der einen Seite feststeht, so erhebt sich die Frage, gibt es auch idiogene, d. h. spontan entstandene und vererbbare Anophthalmusformen. Die Vererbung wird freilich nur für diejenigen geringeren Grade der vorhin aufgestellten Gruppen nachweisbar sein, bei denen es sich um einen reinen Anophthalmus, also um Individuen mit sonst annähernd normal entwickelter Gehirnanlage handelt. Dies beweisen in der Tat die Züchtungsversuche *Hoffmanns*, der die Vererbung einer Entwickelungshemmung des Bulbus bei weißen Ratten beobachtete. Ein- oder beiderseitiger Anophthalmus wurde vorwiegend durch anomale Weibchen vererbt, während die jungen anomalen Männchen mit normalen Weibchen diese Anomalien nur ganz vereinzelt aufwiesen.

Für den hier als symptomatisch bezeichneten Anophthalmus, d. h. für den Anophthalmus als Begleiterscheinung einer mehr weniger ausgedehnten Aplasie des angrenzenden Hirnabschnittes wird bei fehlender Zeugungsfähigkeit in erster Linie die genaue Analyse der Ascendenz bei der Entscheidung der Frage, ob idiogen oder peristatisch, von Bedeutung sein. Und hier scheint es das größte Interesse zu bieten, daß unsere Mißbildung einer Zucht entstammt, in welcher der männliche Elter eine wohl charakterisierte idiogene Mißbildung (Mikrophthalmus und Kolobom) hatte. Wenn man sich überlegt, daß *Peters* und *v. Szily* schon seit längerer Zeit gegenüber *Seefelder* und anderen die Ansicht vertreten, daß auch das Kolobom und der Mikrophthalmus primäre Gehirnmißbildungen sind, was neuerdings durch die ausgedehnten Züchtungsversuche von *Koyanagi*[5]) (1921) voll bestätigt worden ist und nicht, wie *Seefelder* will, sekundär durch das abnorme Verhalten von seiten des Bindegewebes im Bereiche der Becherspalte hervorgerufen werden, so war es geradezu zu erwarten, daß bei der Weiterzüchtuug von Kolobomtieren zuweilen auch andere Gehirnmißbildungen auftreten werden.

Ich glaube daher zu der Annahme berechtigt zu sein, daß es *neben den peristatisch bedingten (oder paratypischen) auch richtige idiogene (oder idiotypische) Anophthalmen gibt, und daß, beginnend von geringsten Graden von Kolobomen, über den Mikrophthalmus, Zyklopie und Anoph-*

thalmus bis zu den höchsten Graden mehr weniger ausgedehnter Aplasien des augentragenden Gehirnabschnittes, wir es bei diesen mit einer vererbbaren, in den frühesten Stadien der Entwickelung von innen her wirksamen Entwicklungsstörung der Medullaranlage zu tun haben.

Literaturverzeichnis.

[1]) *Fischel*, Zeitschr. f. Heilkunde **25**, Heft 1. 1903. Abtlg. f. Pathol., Anat. u. verwandte Diszipline. — [2]) *Hertwig*, Handbuch der Entwicklungsgeschichte (*Kupffer*, *Niemeyer*, *Ziehen*). — [3]) *Hess*, Beiträge zur Kenntnis der pathologischen Anatomie der angeblichen Mißbildungen des Auges. v. Graefes Arch. f. Ophthalmol. **35**, Heft 3. 1892. — [4]) *Keibel*, Normentafeln zur Entwicklungsgeschichte der Wirbeltiere. Heft 5, *Minot* und *Taylor*. — [5]) *Koyanagi*, Embryologische Untersuchungen über die Genese der Augenkolobome. v. Graefes Arch. f. Ophthalmol. **104**. 1921. — [6]) *Peters*, Angeborene Fehler und Erkrankungen des Auges. Bonn 1909. — [7]) *Schwalbe*, Morphologie der Mißbildungen. 1909. — [8]) *Seefelder*, In Lubarsch-Ostertag, Ergebnisse der allgemeinen Pathologie und pathologischen Anatomie des Auges 1906—1909, 1910—1913. — [9]) *Seefelder*, Verschiedene Demonstrationen aus dem Gebiet der Entwicklungsgeschichte und Mißbildungslehre des Auges. 37. Heidelberger Bericht 1911. — [10]) *Stockard*, The experimental production of varions eye abnormalities and an analysis of the development of the primary parts of the eye. Arch. f. vergl. Ophthalmol. 1910, S. 479. — [11]) *v. Szily, A.*, Über die entwicklungsgeschichtlichen Grundlagen für die Erklärung der kongenitalen Defektbildungen am Auge. Bericht über die 38. Versamml. d. Dtsch. ophthalmol. Gesellsch. Heidelberg 1911. — [12]) *v. Szily, A.*, Über die primären Ursachen der Mißbildung des Auges. Bericht über die 39. Versamml. d. Ophthalmol. Gesellsch. 1912. Bergmann, Wiesbaden. — [13]) *Szily, v. A.*, Ergebnisse neuer Experimentalforschungen über die verschiedenen Formen der angeborenen Stare und ihre theoretische Bedeutung für die Mißbildungslehre. Ophthalmol. Gesellsch. Heidelberg 1918. — [14]) *v. Hippel*, Mißbildungen und angeborene Fehler des Auges. Handbuch d. ges. Augenheilk. v. Graefe-Sämisch. II. Aufl. Bd. 2, Abtlg. I.

(Aus der Universitäts-Augenklinik zu Heidelberg [Direktor: Geh. Hofrat Prof. Dr. *Wagenmann*].)

Weitere experimentelle Untersuchungen über die Quelle und den Verlauf der intraokularen Saftströmung.

XX. Mitteilung.

Über die Messung des Blutdruckes in dem episcleralen Venengeflecht, den vorderen Ciliar- und den Wirbelvenen normaler Augen.

(Messungen am Tier- und Menschenauge.)

Von

Professor Dr. Erich Seidel,

Oberarzt der Klinik.

Im folgenden möchte ich eine einfache Versuchsanordnung beschreiben, mit der es auf sehr schonende Weise gelingt, den Blutdruck innerhalb des episcleralen Venengeflechtes, der vorderen Ciliar- und der Wirbelvenen zu messen.

Ich verfuhr nach dem bekannten Prinzip der Blutdruckmessung[1]), wie es besonders von *Lombard* für die Messung des Blutdruckes in den Capillaren ausgebildet wurde, daß ich eine entsprechende Vene an umschriebener Stelle mit meßbarem Druck komprimierte und den Druck ablas, durch welchen die Vene kollabierte und die Blutsäule im Gefäß unterbrochen wurde. *Der abgelesene Druck ist nur um ein geringes höher als der in der Vene herrschende Blutdruck.*

Die von mir gewählte Versuchsanordnung war folgende: Ein kleines vom Glasbläser leicht herzustellendes zylindrisches Glasgefäß von etwa 12 mm Durchmesser und 6 mm Höhe mit *planer* Oberfläche, dessen untere *fehlende* Grundfläche durch festes beutelförmiges Aufbinden einer durchsichtigen, äußerst dünnen aber *wasserdichten* Membran, eines sog. „Goldschlägerhäutchens" ersetzt wurde, kommunizierte durch eine seitlich, rechtwinklig einmündende Glascapillare (lichte Weite 2 mm, Länge $3^1/_2$ cm) mittels eines dünnen aber dickwandigen Gummischlauches von etwa 25 cm Länge mit dem früher von mir beschriebenen Bürettenmanometer mit Reserveflasche[2]). Die Reserveflasche wurde mit erwärmter Ringerlösung gefüllt.

Nachdem das beschriebene zylindrische Glasgefäß („Druckgefäß") ebenfalls vollständig mit Ringerlösung angefüllt worden war, so daß sich die seine Grundfläche bildende, *wasserdicht* abschließende Membran halbkugelig oder kegelförmig vorwölbte, wurde das Druckgefäß mit dieser Membran ohne Anwendung einer Anästhesie senkrecht auf die Sclera bzw. sclerale Bindehaut eines völlig reizlosen normalen Auges über einer gut sichtbaren episcleralen Vene oder Ciliarvene zart aufgesetzt, und zwar mit möglichst engumschriebener Fläche, und in dieser Lage festgehalten. Während man nun diese Vene durch die durchsichtige Oberfläche des Druckgefäßes und das Goldschlägerhäutchen hindurch scharf beobachtet (evtl. unter Zuhilfenahme einer Lupe bei gleichzeitig erfolgender Beleuchtung des Versuchsauges mittels einer Nernstlampe), läßt man den Druck im Büretten-

[1]) *Roy* und *Brown*, Journ. of physiol. **2**, 323. 1880; desgl. *Lombard*, Americ. journ. of physiol. **29**, 335. 1912, letztere Arbeit unter *von Freys* Leitung in Würzburg angefertigt. Weitere Literatur bei *Tigerstedt*, Die Physiologie des Kreislaufes. 2. Aufl. Bd. III. 1922. S. 272; desgl. im Lehrbuch der Physiologie des Menschen von *Landois-Rosemann*. 18. Aufl. 1923. S. 167.

[2]) v. Graefes Arch. **107**, 497; vgl. Jenaer Kongreßber. 1922, S. 280.

manometer, dessen unteres Ende vorher in die Höhe der Sclera gebracht wurde, langsam und stetig ansteigen durch Heben der Reserveflasche, bis die Blutsäule innerhalb der eingestellten und beobachteten Vene verschwindet bzw. unterbrochen wird. *Der dann im Manometer vorhandene Druck, der in der Höhe der im Manometer befindlichen Wassersäule zum Ausdruck kommt, ist nur um ein geringes höher als der in der Vene vorhandene Blutdruck.*

Zahlreiche auf diese Weise vorgenommene Messungen an normalen, völlig reizlosen, nicht anästhesierten *Kaninchenaugen* ergaben, daß die Blutsäule in den episcleralen Venen und den vorderen Ciliarvenen bei einem Druck von 9—15 cm H_2O verschwand, was einem Quecksilberdruck von **7—11 mm Hg** entsprechen würde.

Versuche an normalen, völlig reizlosen, nicht anästhesierten *menschlichen Augen* zeigten, daß die entsprechenden Venen bei 12—18 cm Wasserdruck blutleer wurden, was einem Quecksilberdruck von **10—14 mm Hg** gleichkommt.

Da die Höhe des physiologischen Augendruckes bekanntlich etwa 25 mm Hg beträgt, und die episcleralen Venen und vorderen Ciliarvenen die *Abflußwege* des *Schlemm*schen Kanals, bzw. des *Schlemm*schen Venenplexus darstellen, so ist durch die Ergebnisse der geschilderten Messungen auf einem zweiten Wege *der Beweis erbracht vom Vorhandensein eines physiologischen hydrostatischen Druckgefälles* (von etwa **10—15 mm Hg**) *zwischen Vorderkammer und Schlemmschem Kanal.*

Diese Versuchsergebnisse stehen im vollen Einklang mit den Resultaten meiner Einlaufversuche an normalen Augen lebender Kaninchen, in denen ich einen Abfluß gefärbten Kammerwassers nach den episcleralen Venen feststellen konnte, wenn in der Vorderkammer ein Druck von 15 mm Hg erreicht wurde. Es ist ja ohne weiteres verständlich, daß der in den *Einlaufversuchen* ermittelte Druckwert von etwa 15 mm Hg, den man in der Vorderkammer herstellen mußte, um einen Abfluß von gefärbtem Kammerwasser nach den episcleralen Venen nachweisen zu können, etwas höher ist als der tatsächlich in dem abführenden Gefäßbezirk herrschende Blutdruck, da die in der Zeiteinheit aus der Vorderkammer abfließende Menge von Farbstofflösung erst einen gewissen Schwellenwert übersteigen muß, ehe sie die Blutfarbe in diesen Gefäßen in *wahrnehmbarer Weise* zu verändern vermag.

Die beschriebenen Versuche beweisen aufs neue, daß die Behauptung von *O. Weiss*[1]), daß der physiologische Druck in den genannten Venengebieten höher als der Augendruck und daher ein Abfluß des Kammerwassers durch Filtration undenkbar sei, *unzutreffend* ist, zumal ja auch die Experimente, womit er seine Ansicht in den letzten Jahren zu stützen suchte[2]) (Einführen einer *endständigen* Manometerkanüle in eine frei-

[1]) Pflügers Arch. f. d. ges. Physiol. **115**. 1906; desgl. Zeitschr. f. Augenheilk. **25**, 1. 1911 u. Pflügers Arch. f. d. ges. Physiol. **199**, 462. 1923.

[2]) Zeitschr. f. Augenheilk. **43**, 141; desgl. Dtsch. med. Wochenschr. 1923, Nr. 4, S. 134 und Klin. Monatsbl. f. Augenheilk. **70**, 257. 1923 (Referat der Vorträge von *Weiss* und *Lullies* in Königsberg) u. Pflügers Arch. f. d. ges. Physiol. **199**, 462 u. 471.

gelegte *Vortexvene* nach vorherigem Einstechen einer *Leber*schen Kanüle in die Vorderkammer), offensichtlich infolge ihrer eingreifenden Methodik die physiologische Blutströmung beeinträchtigten und künstliche Zirkulationsstörungen, besonders durch *Blutstauung* und Hyperämie, hervorriefen (wie ich das inzwischen tatsächlich nachweisen konnte), so daß viel zu hohe, in physiologischen Zeiten nicht vorkommende Druckwerte bei diesem Vorgehen von vornherein zu erwarten waren. So erhielt *Weiss* in den Vortexvenen am Kaninchenauge Manometerdrucke von 44—85 cm H_2O (= 33—63 mm Hg), die, worauf *Wessely*[1]) schon kurz hinwies, allem widersprechen, was wir sonst in der Physiologie über die innerhalb der Venen herrschende Blutdruckhöhe wissen[2]). Da *Weiss* den Einwand, eine künstlich hervorgerufene Blutdrucksteigerung infolge Blutstauung in seinen Versuchen gemessen zu haben, für hinfällig erklärte unter Hinweis auf die zahlreichen Anastomosen zwischen den einzelnen Vortexvenen, *Leber* jedoch schon vor Jahren nach Unterbindung einzelner Vortexvenen eine Blutstauung im entsprechenden Quellgebiet durch Beobachtung feststellte[3]), die sich erst vom 3. Tage an spontan wieder ausglich, so mußte es von hohem Interesse sein, mit der eben geschilderten Kompressionsmethode die *Blutdruckhöhe in den Vortexvenen* am Kaninchenauge zu bestimmen.

Ich ging so vor, daß ich nach subcutaner, längs des oberen Orbitalrandes ausgeführter Injektion von $^1/_2$ ccm $^1/_2$proz. Novocainlösung, der eine kleine Menge Adrenalin zugesetzt war (auf 4 ccm Lösung 1 Tropfen Adrenalin), einen etwa 3 cm langen Hautschnitt führte, von dem ich stumpf in die Tiefe ging, bis die obere Vortexvene neben dem Musculus rectus superior völlig frei zutage lag. Die für diese Versuche verwandten, etwa 3 Monate alten Kaninchen ertrugen den Eingriff ohne jede Abwehrbewegung (selbst wenn der obere Orbitalrand zum bequemeren Aufsetzen des „Druckgefäßes" zum Teil abgetragen wurde), so daß die Tiere nur aufgebunden zu werden brauchten ohne Anwendung eines Kopfhalters, und die Fixation des Kopfes in „Ohrlage" *manuell* in schonender Weise geschehen konnte, wodurch jede Stauung in den Halsvenen vermieden wurde.

Setzte man das Druckgefäß in beschriebener Weise auf die sorgfältig freipräparierte Vene auf bei völlig in physiologischer Lage befindlichem, sonst unberührtem Bulbus, um darauf den Druck im Manometer ansteigen zu lassen, so ergab sich in zahlreichen Versuchen, daß bei einem Wasserdruck von 15—20 cm der Blutstrom in der Vortexvene deutlich unterbrochen wurde, was einem Quecksilberdrucke von 10—15 mm Hg entsprechen

[1]) Vgl. *Wesselys* kurze Kritik der *Weiß*schen Versuche im Heidelberger Kongreßbericht 1920, S. 66.

[2]) Vgl. *Tigerstedt*, Die Physiologie des Kreislaufes. 2. Aufl. Bd. III. 1922. S. 281—286.

[3]) Die Zirkulations- und Ernährungsverhältnisse des Auges in *Graefe-Saemischs* Handbuch der gesamten Augenheilkunde. 2. Aufl. Bd. II, 2. Abt. S. 206.

würde. Zur Beobachtung besonders geeignet erwies sich wiederholt die kurze dünne Neben-Vortexvene, die in die ampullenförmige Erweiterung des Hauptstammes gleich nach dessen Skleralaustritt einmündet.

Weiter konnte festgestellt werden, daß schon eine geringe, aber *länger dauernde* oder eine kurze, aber *stärkere* Kompression der Vortexvene mit dem „Druckgefäß" den Blutdruck in derselben (infolge Blutstauung) steigerte. Das ergab sich aus folgenden, in wiederholten Versuchen festgestellten Tatsachen: 1. Wenn man den Manometerdruck *sehr langsam* ansteigen läßt, bedarf es zur Unterbrechung des Blutstromes eines etwas höheren Kompressionsdruckes (etwa 25—30 cm H_2O) als bei rascherem Anstieg. 2. Wenn man sofort nach Eintritt der Unterbrechung der Blutsäule den Kompressionsdruck konstant erhält (bei etwa 15—20 cm H_2O), erscheint *nach einiger Zeit* die Blutsäule *spontan* wieder. 3. Wenn man die Blutsäule in der Vortexvene durch Anwendung einer ziemlich hohen Wassersäule von etwa 35 cm Höhe unterbrochen hat und die Höhe dieser Wassersäule darauf *ganz langsam* wieder vermindert, so erfolgt das Einströmen des Blutes in den leergedrückten Venenabschnitt bei einem Manometerdruck (von 25—30 cm H_2O), der höher ist als der, bei welchem beim *Ansteigen* die Blutsäule im Gefäß unterbrochen wurde (15 cm H_2O).

Durch die geschilderten Blutdruckmessungen in den Vortexvenen wird die physiologische *Augendruckhöhe* am Kaninchenauge *nicht* beeinflußt, wie ich tonometrisch bei einer Anzahl von Versuchen feststellte: Der nach Abschluß des Versuches an dem betreffenden Auge erhaltene Ausschlag mit Schiötzschem Tonometer war derselbe wie der *vor* Beginn des Versuches am intakten Auge ermittelte.

Auch habe ich die Blutdruckmessungen in den Vortexvenen in Äthernarkose und einige Male *ohne Anwendung einer Anästhesierungsmethode* vorgenommen und dabei dieselben Messungsresultate erhalten. —

Doch stellte ich fest, *daß mit zunehmender Länge der Versuchsdauer* (oder nach absichtlicher Reizung des Auges) eine stärkere Blutfüllung der epibullären Augengefäße eintritt, und daß dann die Blutdruckhöhe in den Vortexvenen ebenso wie die in den episkleralen Venen *zu steigen beginnt*, so daß am *hyperämischen Auge* die gemessene Venendruckhöhe sich der physiologischen Höhe des intraokularen Druckes (25 mm Hg) allmählich annähert und diese sogar übersteigen kann.

Im Anschluß an die vorstehend geschilderten Beobachtungen möchte ich noch einige technische Einzelheiten beschreiben und darauf einige kritische Bemerkungen zu der angewandten Methodik anfügen.

I. Zur Versuchstechnik.

Wichtig zum Gelingen der Versuche ist, daß die Befestigung der durchsichtigen dünnen Membran, des sog. Goldschlägerhäutchens über dem unteren Ende des zylindrischen Glasgefäßes in richtiger Weise erfolgt, und daß ein *wasserdichter* Abschluß des „Druckgefäßes" *sicher* erreicht wird.

Man schneidet sich am besten ein reichliches, quadratisches Stück von 4 cm Seitenlänge aus geeignetem Material[1]) zurecht und breitet dasselbe glatt über die untere Öffnung des mit der planen Oberfläche auf die Tischplatte gelegten Druckgefäßes, setzt dann in der Mitte auf einen der Zylinderachse entsprechenden Punkt eine stumpfe Sonde vom Durchmesser einer dicken Stricknadel auf das Häutchen auf und drückt dasselbe langsam und sanft nach innen, bis die plane Oberfläche des Glaszylinders berührt wird. In dieser Stellung, bei kegelförmig ins Innere des Druckgefäßes eingestülpter Membran wird diese dann mit einem Seidenfaden am unteren, leicht nach außen gebogenen Gefäßrande fixiert, derart, daß das Gefäß nach unten wasserdicht abgeschlossen wird, was man durch 6—8maliges Umwinden mit einem zum Schluß mehrfach geknoteten Seidenfaden erreicht. Die überstehenden Teile des „Goldschlägerhäutchens" werden darauf in kurzer Entfernung vom Seidenfaden mit der Schere abgetragen. Das so zum Versuch fertige Druckgefäß wird nun mit dem auf einen Druck von etwa 5 cm H_2O eingestellten Manometer verbunden, worauf sich das vorher nach innen eingestülpte Goldschlägerhäutchen nach außen halbkugelig oder annähernd konisch vorwölbt, wobei sich das Druckgefäß gleichzeitig *teilweise* mit Manometerflüssigkeit anfüllt. Um die im Druckgefäß vorhandene Luft zu entfernen, setzt man dasselbe vom Manometerschlauch ab, hält es so, daß die Glascapillare senkrecht nach oben steht und übt darauf auf das vorgewölbte Häutchen mit dem Finger einen Druck aus (wodurch die Luft entweicht), um die Capillare dann sofort wieder mit dem *vollständig mit Flüssigkeit gefüllten* Manometerschlauch in Verbindung zu bringen. Diese Prozedur muß evtl. ein 2. Mal wiederholt werden, um das nach unten wasserdicht abgeschlossene Druckgefäß nach Ausdrücken von Luftblasen *vollständig* mit Manometerflüssigkeit zu füllen. Von dem wirklich erreichten wasserdichten Abschluß des Druckgefäßes überzeugt man sich vor jedem Versuch mit Hilfe von Fließpapier. Das Häutchen muß nach einigen Tagen erneuert werden, da es sich trübt.

Weiter ist das *Aufsetzen des mit Ringerlösung gefüllten Druckgefäßes* auf die zu untersuchende Vene von Wichtigkeit. Man muß anstreben, die Achse des zylindrischen Druckgefäßes *senkrecht zur Venenwand* mit engumschriebener Fläche *zart* aufzusetzen, und sodann das Druckgefäß in der einmal gegebenen Lage festhalten.

Man erreicht dies, wenn man das Druckgefäß an der Glascapillare (als Stiel) mit der aufgestützten *rechten* Hand wie eine Schreibfeder faßt und bei gleichzeitiger Beobachtung der Vene durch die durchsichtige Oberfläche hindurch *eben* den Kontakt mit dem Versuchsauge herstellt, um das Druckgefäß sodann unter Zuhilfenahme des Zeigefingers der aufgestützten *linken* Hand in dieser Stellung unverändert zu erhalten, während man den Manometerdruck durch Erheben der Reserveflasche, was durch einen Assistenten besorgt wird, ansteigen läßt.

Das sanfte Berühren der scleralen Bindehaut mit dem Druckgefäß wird von Kaninchen vollständig reaktionslos ertragen ohne jedes Anaestheticum. Auch an menschlichen Augen habe ich bei 6 jugendlichen Personen Druckmessungen ohne jedes Anaestheticum vorgenommen. Der beim Menschen eintretende geringe Reizzustand wird erheblich verringert bei Anwendung *erwärmter* Ringerlösung. Die Kaninchen werden am besten aufgebunden, jedoch ohne Anlegen des Kopfhalters. Der Kopf wird durch einen 2. Assistenten manuell fixiert, wobei streng darauf zu achten ist, daß jede Stauung der Halsvenen unterbleibt, weil hierdurch, wie ich das schon mit meinen Einlaufversuchen gefunden hatte[2]) und durch meine oben beschriebenen Messungen bestätigt fand, sofort eine meßbare Drucksteigerung um etwa 10 cm H_2O in den episcleralen Venen auftritt.

[1]) Ich benutzte vorzugsweise die als sog. „Fischblasen" im Handel befindlichen, getrockneten tierischen Membranen, die aus dem Blinddarm von Schafen durch ein besonderes Präparierverfahren gewonnen werden.

[2]) v. Graefes Arch. **108**, 420 und **111**, 190.

Die Messungen am menschlichen Auge habe ich meist bei Lagerung der betreffenden Versuchspersonen auf dem Operationstisch vorgenommen bei gleichzeitiger Nernstlampenbeleuchtung.

Wie erwähnt, können die im normalen, ungereizten menschlichen Auge sehr dünnen, gestreckt verlaufenden vorderen Ciliarvenen ebenso wie die episcleralen Venen auch mit optischen Hilfsmitteln, z. B. der Lupe und dem binokularen Mikroskop bzw. Hornhautmikroskop, beobachtet werden. Im letzteren Fall ist es aus optischen Gründen ratsam, die plane Oberfläche des Druckgefäßes aus *geblasenem* Glas durch ein gewöhnliches *Deckgläschen* zu ersetzen.

Man erreicht das nach meinen Erfahrungen am sichersten dadurch, daß man in die Deckfläche des beschriebenen zylindrischen Druckgefäßes einen kreisförmigen Ausschnitt (Durchmesser 5 mm) anbringen läßt, um dann von unten her ein etwas größeres rundes Deckgläschen (Durchmesser 10 mm) an den zurückgebliebenen durchsichtigen Rand der ursprünglichen Deckfläche wasserdicht anzukitten. Der im Druckgefäß mit Hilfe des Manometers hergestellte Druck drückt dann das Deckgläschen nur noch fester an seine Unterlage und verhindert ein Absprengen desselben, was nach kurzer Zeit eintritt, wenn man das Deckgläschen von oben auf den Glaszylinder aufklebt.

Bevor man an die geschilderten Untersuchungen herangeht, ist es ratsam, daß man sich genau über den Gefäßverlauf im vorderen Bulbusabschnitt orientiert. Ich verweise auf die kurze und äußerst klare Darstellung dieses Gegenstandes von *Leber* im Handbuch von *Graefe-Saemisch*[1]), sowie auf die sehr übersichtliche, von mir in Mitteilung XVIII[2]) wiedergegebene schematische Abbildung von *Maggiore*[3]).

Bemerkt sei noch, daß es nach Aufsetzen des Druckgefäßes sehr leicht ist, die konjunktivalen Gefäße von den episcleralen zu unterscheiden, da die ersteren durch leichte Bewegung des Druckgefäßes sich als verschieblich erweisen, während letztere unbeweglich sind.

Zur Einübung der Methode für die Druckmessung an den episcleralen Venen und den vorderen Ciliarvenen tut man gut daran, zunächst den Druck im Manometer von 0 bis auf etwa 35 cm ansteigen zu lassen und ihn darauf rasch wieder zu senken. Man sieht dann beim Absinken des Manometerdrucks, wie das Blut wieder in die leergedrückten Gefäße hineinschießt, was im Anfang bei geringer Übung mit der Methode leichter zu erkennen ist, als die Feststellung des Verschwindens der Blutfüllung in den an ungereizten Augen *sehr dünnen* episcleralen Venen und vorderen Ciliarvenen.

Ist man auf diese Weise auf ein zur Beobachtung geeignetes Gefäß aufmerksam geworden, dann gelingt es leicht, auch das erste Blutleerwerden des Gefäßes bei langsam ansteigendem Manometerdruck wahrzunehmen.

Bei den Versuchen an den *Vortexvenen* ergab sich, daß in geeigneten Fällen das erste Verschwinden der Blutsäule besonders leicht an der Einmündungsstelle der häufig vorkommenden kurzen und dünnen Neben-Vortexvene in die unmittelbar hinter dem Austritt aus der Sclera befindliche ampullenförmige Erweiterung des Hauptstammes zu beobachten war.

Doch kommt es vor, daß die Vortexvenen unmittelbar hinter ihrem Austritt aus der Sclera noch teilweise von Scleralfasern überspannt werden, so daß sie dann einem wirksamen Kompressionsdruck an dieser Stelle mehr oder weniger entzogen sind. In diesen Fällen muß das Druckgefäß weiter nach hinten, der Orbitalspitze

[1]) Die Zirkulations- und Ernährungsverhältnisse des Auges. Bd. II, 2. Abt. 2. Aufl. S. 59—62.

[2]) v. Graefes Arch. **111**, 169.

[3]) Vgl. auch *Heerfordt* v. Graefes Arch. **87**, S. 514 und *Koeppe*, v. Graefes Arch. **94**, S. 115 (Tafel 32 u. 33).

zu, auf die Vene aufgesetzt werden, was sich leicht dadurch bewerkstelligen läßt, daß man erstens außer dem Knorpelrand evtl. einen Teil des oberen knöchernen Orbitalrandes mit *Luer*scher Zange wegnimmt und zweitens das Tier in Ohrlage bringt, d. h. den Kopf so dreht, daß die Medianebene horizontal gelegen ist, wobei bekanntlich beim Kaninchen eine spontane Rollung des Bulbus nach unten eintritt. Stellt man sich jetzt zur Beobachtung nach dem Schädeldache zu auf, so verläuft der zur Blutdruckmessung geeignete Abschnitt der Vortexvene annähernd vertikal, so daß man das zylindrische Druckgefäß mit ungefähr horizontal gerichteter Achse auf den betreffenden Venenabschnitt zart aufsetzen kann, *ohne den Bulbus sonst zu berühren.*

Zur Beobachtung erwies sich auch hier Nernstlampenlicht sehr zweckmäßig. Die schärfsten Beobachtungsresultate an den Vortexvenen erhielt ich, wenn ich künstliches Licht mit Hilfe eines Stirnspiegels auf das Beobachtungsfeld warf und die Vortexvene mit Lupe (+ 20 D) durch das Druckgefäß mit *Deckgläschenbedeckung* hindurch beobachtete.

II. Zur Kritik der angewandten Methode.

Wir müssen uns darüber im klaren sein, daß die direkte Gleichsetzung des bei dem geschilderten Vorgehen gemessenen Kompressionsdruckes mit dem wahren intravenösen Druck deshalb nicht mit mathematischer Genauigkeit möglich ist, weil einmal die Venenwand für ihre Kompression einen kleinen Bruchteil des ausgeübten Druckes in Anspruch nimmt, und weil zweitens die die Vene überdeckenden Weichteile, also Bindehaut und episclerales Gewebe evtl. sogar Scleralfasern, gleichfalls einen gewissen Teil des einwirkenden Kompressionsdruckes tragen, so daß der im Manometer abgelesene Druck etwas höher erscheint als der wirkliche, innerhalb des Gefäßes herrschende Blutdruck.

Bei der gleichen Weichteilbedeckung zweier Venen wird der gefundene Druck dem wahren Gefäßdruck um so näher kommen, je dünner die Venenwand ist. Daher muß die Messung an *dünnen* Venen genauere Resultate ergeben als die an dickeren wegen der größeren Festigkeit der Wandungen an dickeren Gefäßen. Hieraus ergibt sich, daß die dünnen Venen zur Vornahme der Messungen zu bevorzugen sind, und daß weiter bei der Druckmessung an den Vortexvenen die Venenwände auf das sorgfältigste von darüber liegendem Gewebe zu befreien sind.

Weiter muß berücksichtigt werden, daß ja die Sclera nicht vollkommen starr und unbeweglich ist, also keine feste Platte darstellt, wie etwa die fixierte Glasplatte in den bekannten Versuchen von *Roy* und *Graham Brown*[1]), gegen die diese Autoren das Mesenterium des Frosches mit elastischem Druck von unten her komprimierten. Ferner ist es gut denkbar, daß manche Venen infolge ihrer etwas besseren Polsterung auf der Sclera dem ausgeübten Kompressionsdruck mehr oder weniger ausweichen können, so daß man aus der Tatsache, daß 2 verschiedene Venen mit gleicher Weichteilbedeckung und gleichem Kaliber bei etwas verschiedenem Kompressionsdruck verschwinden, nicht ohne weiteres mit Sicherheit auf einen in ihrem Innern herrschenden verschiedenen Blutdruck schließen darf.

[1]) Journ. of physiol. **2**, 323. 1880.

Auch ist zu beachten, daß bei Kompression von Blutgefäßen, wie das aus den geschilderten Beobachtungen an den Vortexvenen hervorgeht, *eine Stauung des Venenblutes* innerhalb der Gefäße eintreten kann, wodurch je nach *Grad* und *Dauer* der einwirkenden Kompression eine Zunahme der in ihnen herrschenden physiologischen Blutdruckhöhe bewirkt wird. Die bei der Kompression zustande kommende Stauung ist somit ein Faktor, welcher ebenfalls nach der Richtung hin wirkt, daß die im Manometer abgelesenen Druckwerte höher erscheinen als der wahre, in der unbeeinflußten Vene vorhandene Druck. Hieraus ergibt sich die Regel, die Kompression, d. h. die Versuchsdauer *nicht zu lange* auszudehnen, mit anderen Worten, den Druck im Manometer bei Kompression der Venen nicht gar zu langsam ansteigen zu lassen.

Die durch Ausüben des Kompressionsdruckes in der Vene bedingte Druckerhöhung wird aber außer von dem *Grad* und der *Dauer* der Kompression auch noch vom Vorhandensein oder vom Fehlen *wegsamer Kollateralen* abhängen und daher an *isolierten* Venenstämmchen mehr in Erscheinung treten als an Venen*geflechten*. Die Wegsamkeit vorhandener Kollateralen wird mehr oder weniger ausgeschaltet, wenn das umgebende Gewebe mit seinen Gefäßen *in größerem Ausmaße gleichzeitig mitkomprimiert wird*. Daher ergibt sich die weitere, für die Messung an dem episcleralen Venengeflecht wichtige Forderung, die Vene *möglichst isoliert* zu drücken durch eine engumgrenzte, gleichsam punktförmige Berührung mit der elastischen Bodenfläche des Druckgefäßes.

Aus diesen ganzen Überlegungen geht hervor, *daß die niedrigsten im Manometer abgelesenen Druckwerte*, die eine Unterbrechung der Blutsäule bewirken, dem im Innern der Vene vorhandenen physiologischen Druck am nächsten kommen, da alle die angeführten Momente, wie die dickere Schicht der eine Vene bedeckenden Weichteile, dickere Wandungen und nachgiebigere Unterlage, Ausweichen des ganzen Bulbus, Stauung und zu breites Aufsetzen des Druckgefäßes *in demselben Sinne wirken und den im Manometer abgelesenen Kompressionsdruck höher erscheinen lassen als der physiologische Venendruck in Wirklichkeit ist.*

Ich glaube, daß wir gut daran tun werden, uns diese Verhältnisse klar vor Augen zu halten, wenn wir daran gehen, die geschilderte, äußerst schonende, auch für das menschliche Auge verwendbare einfache Methode der Blutdruckmessung in den Venen der Augenoberfläche für weitere Fragen des intraokularen Flüssigkeitswechsels experimentell zu verwerten und sie vor allem für die menschliche Pathologie nutzbar zu machen, wo wir von ihr besonders für die Beantwortung der noch gänzlich offenen Frage des Verhältnisses vom intraokularen Druck zum Druck im Sinus venosus Schlemmii unter *abnormen Verhältnissen* wichtige Aufschlüsse erhoffen dürfen.

(Aus dem Physiologischen Institut der Universität Wien [Abteilung Prof. *Kolmer*].)

Beiträge zur Anatomie und Physiologie des Vogelauges.

Von

Dr. **Jinichi Kajikawa.**

Mit 27 Textabbildungen.

Die Tatsache, daß das Auge der Vögel ein so voluminöses und eigenartiges Gebilde, wie es der Pecten darstellt, enthält, hat zahlreiche Untersuchungen über den genannten Gegenstand veranlaßt, aber vorläufig zu keinem befriedigenden Resultat geführt. Wir sind zwar schon einigermaßen über die Morphologie des Organes orientiert, aber wir wissen auch heute noch nicht, welchen Zweck es erfüllt und warum es gerade nur bei Vögeln und etwas ähnliches auch bei einzelnen Reptilien zur Ausbildung gekommen ist, da wir bei den übrigen Wirbeltieren etwas bis auf Rudimente Analoges vollständig vermissen. Es sind über die Bedeutung des Organes verschiedene Ansichten geäußert worden, von diesen hat keine eine allgemeine Geltung erlangt. Auch die verschiedenen neueren Untersucher, nach den größeren, zusammenfassenden Darstellungen von *Franz*, *v. Husen*, *v. Szily*, *v. Hess*, *Wood* heben am Schluß ihrer Darstellungen hervor, daß vorläufig eine physiologische Deutung der Funktion des Pecten nicht möglich ist und verweisen auf physiologische Experimente, um dies zu erreichen. Auch physiologische Resultate liegen aus neuerer Zeit vor, die von großem Wert erscheinen, nämlich die neueren Untersuchungen von *v. Hess*, sowie von *Abelsdorff* und *Wessely*. Aber auch diese letzteren können sich auf Grund ihrer Experimente nicht zu einer Beurteilung der physiologischen Rolle des Pecten entschließen. Es haben aber gerade die letztgenannten Arbeiten so viel neue Aufklärung gebracht, daß es berechtigt erscheint, noch einmal in der Art, wie es schon frühere Bearbeiter des Gegenstandes (*Wagner* und *Beauregard*) ausführten, neuerdings zu versuchen, auf Grund der vergleichenden Betrachtung an möglichst vielen Tiertypen, unter Berücksichtigung der Resultate der genannten Untersuchungen aus Größe, Ausbildung und Beziehung zu den übrigen Eigenheiten des Auges und der Biologie der Tiere die Funktion zu erschließen.

Haben die früheren Deutungen immer mehr minder an zufällig den Autoren vorschwebende auffällige Merkmale angeknüpft, so haben wir

es hier versucht, auf Grund der Berücksichtigung möglichst vieler anatomischer Eigenheiten der einzelnen Typen durch Vergleich auf die Funktion Rückschlüsse zu ziehen.

Früher, als man den Pecten noch für ein mesodermales Gebilde hielt und für einen Bestandteil der Chorioidea wurde er oft mit dem Processus falciformis der Fische homologisiert. Seitdem *Nußbaum* erkannt hat, daß es sich um ektodermales Gewebe handelt, haben wir besonders durch die Arbeiten *v. Husens* und *v. Szilys*, sowie von *Lindahl* und *Jokl* nunmehr klare Erkenntnis, daß zwar die Gefäße ursprünglich im Mesodermkeil entstehen und auch ihre Wandungen mesodermalen Ursprungs sind, daß aber im übrigen die wuchernde Glia schon in relativ frühen Entwicklungsstadien sie einhüllt. Seine physiologische Auffassung ist darum nicht klarer geworden.

Es ist eben diese noch wenig geklärte Rolle des Pecten, die uns zwingt, außer seinen eigenen Größen- und Strukturverhältnissen und der Lebensweise der Tiere, die Konfiguration des Auges, der gefäßhaltigen Gebiete des Ciliarkörpers, die Bestandteile des Akkomodationsapparates und die Retina zu untersuchen. Wir haben somit versucht, in ähnlicher Weise, wie es zuerst *Franz* getan hat, möglichst viel vom Bau der einzelnen Augentypen bei unserer Untersuchung zu berücksichtigen.

Material und Technik.

Das Material, das zu der vorliegenden Untersuchung diente, war natürlich, wie es bei einer breiter angelegten, vergleichend-anatomischen Untersuchung fast immer der Fall sein wird, kein vollkommen einheitliches, d. h. es mußten seltenere Formen, um sie überhaupt in den Bereich der Untersuchung mit einbeziehen zu können, in dem Zustand benützt werden, wie sie erreichbar waren, man mußte folglich auch einzelne Augen benützen, welche nicht von überlebenden Objekten stammten. Einige stammten von Tieren, bei denen die Augen nach dem Tode entnommen waren, eine ganze Anzahl wurden auf der Jagd, möglichst rasch nach der Auffindung des geschossenen Wildes in die Konservierungsflüssigkeit eingelegt. Um aber einzelne Punkte der Untersuchung auf ein möglichst einwandfreies Material zu basieren, wurde auch eine ganze Anzahl von Augen so gewonnen, daß die narkotisierten lebenden Tiere vom Herzen aus injiziert wurden. Die Grundzüge für eine derartige Konservierung, die erfahrungsgemäß jeder anderen vorzuziehen ist, wurden seinerzeit von *Kolmer* auseinandergesetzt. Das Verfahren bietet aber bei den Vögeln gewisse Schwierigkeiten, auf welche *Satoh*, der ein ähnliches Verfahren bei der Fixation des Vogellabyrinthes zur Anwendung gebracht hat, schon ausdrücklich hingewiesen hat, indem bei den Vögeln die hochgradige Gerinnungsfähigkeit des Blutes häufig eine gedeihliche Durchspülung der Blutbahn nur dann zuläßt, wenn man vorher das Blut durch Injektion von Blutegelextrakt oder Hirudin gerinnungsunfähig gemacht hat. Es wurde so vorgegangen, daß am narkotisierten Tier neben dem Brustbeinkamm nach Entfernung der Federn, der Muskel abgelöst und das Brustbein mit der Knochenschwere gespalten wurde. Dann wurde eine Kanüle ins linke Herz eingeführt und zuerst körperwarme Ringerlösung, nachdem das Blut aus dem geöffneten Venensinus fast farblos auslief, die Fixierungsflüssigkeit aus einer Spritze nach-

injiziert. Während die von *Satoh* angegebenen Vorsichtsmaßregeln für die Konservierung des Labyrinthes tatsächlich notwendig zu sein scheinen, wie wir aus Erfahrung wissen, ist die Blutversorgung des Auges bei den Vögeln im allgemeinen eine direktere und günstigere, so daß man manchmal auch ohne die erwähnten Vorsichtsmaßregeln zu einem genügenden Erfolg einer Konservierung von den Gefäßen aus beim Auge gelangen kann; insbesondere erscheinen die Gefäße des Pecten zumeist blutleer, vielleicht manchmal etwas dilatiert. Jedenfalls erlaubt diese Konservierung alle postmortalen Veränderungen in bezug auf den Pecten und den Glaskörper so weit wie möglich auszuschließen. Als Fixierungsflüssigkeit wurde Bichromat-Formol-Eisessig manchmal unter Zusatz von Sublimat verwendet. Präparate, welche zur Darstellung der Nerven verwendet werden sollten, wurden entweder in Alkohol mit Zusatz von 3 Tropfen NH_3, bei Anwendung der *Cajal*schen Nervenfärbungsmethode oder mit Formol-Alkohol nach *Boekes* Angabe vorfixiert und dann nach Einlegen in 4 proz. Formalin nach *Bielschowski* behandelt, manchmal unter Einschiebung eines dreitägigen Aufenthalts in Pyridin oder langem Auswässern nach *Agduhr*. Es ist nicht ganz leicht, die richtige Form für die Weiterbehandlung des Auges zu finden, denn, wenn man Längsschnitte durch den Pecten herstellen will, läßt sich eine gute Orientierung doch nur dann erreichen, wenn man das Auge öffnet. Dabei wird aber leicht etwas verlagert und die Beziehung zwischen Pecten und Linse verschleiert. Wo genügend Material vorhanden war, wurde deshalb so vorgegangen, daß ein Auge uneröffnet in Celloidin-Paraffin eingebettet wurde, ein zweites Auge nach der Härtung am Äquator möglichst vorsichtig geöffnet und dabei am hinteren Bulbusabschnitt der Pecten belassen wurde. Dann wurde der vordere und der hintere Abschnitt getrennt eingebettet. Der vordere Abschnitt wurde zur Darstellung der *Nickhaut*, der Cornea und des Ciliarkörpers erst in der Richtung der Achse bis zur Mitte geschnitten, dann umgebettet und Serienschnitte senkrecht auf die Sagittalachse des Auges gemacht, um so die Verhältnisse der Ciliarfalten, der Linse und des *Fontana*schen Raumes darzustellen. Ferner wurden ebensolche Schnitte im hinteren Abschnitt senkrecht auf die Pectenachse ausgeführt, auf welchen die Anzahl der Falten, die Verteilung der Gefäße, des Pigmentes, die Beziehungen zum Opticus und zur Retina, sowie die umgebende Glaskörperpartie am günstigsten sich studieren ließ. An einem zweiten Auge wurde dann nach Einbettung in dünnes Celloidin die Partie der Retina mit der Fovea centralis parallel zur Längsachse des Pecten und dieser selbst in seiner Längsachse geschnitten, auf welche Weise man am ehesten eintretende Nervenfasern finden mußte. Das Studium der Nerven und der Glia mußte teilweise an depigmentierten Präparaten vorgenommen werden, da besonders in den stark pigmentierten Teilen der Pectenbrücke das Pigment manchmal alle anderen Strukturen verdeckt. Um jene Gebilde zu studieren, welche *Franz* als Sinnesapparate deutet, waren besonders die Längsschnitte geeignet und in diesen ließen sich besonders durch die Färbung mit dem *Held*schen Molybdän-Hämatoxylin das Protoplasma der Gliazellen und evtl. Gliafasern, aber auch evtl. nervöse Elemente darstellen. Am besten bewährte sich nach Beizung mit 4 proz. Eisenalaun eine Färbung mit gleichen Teilen einer frisch bereiteten Mischung von *Weigert*schem und *Held*schem Molybdän-Hämatoxylin, wie sie *Kolmer* für das Labyrinth mit besonderem Erfolge angewendet hat. Werden nach dieser die stark überfärbten, aufgeklebten Celloidin-Paraffinschnitte zuerst mit Eisenalaunlösung differenziert, nach der vollständigen Entfärbung des Celloidins schließlich vorsichtig mit einer gesättigten Lösung von molybdänsaurem Ammon zu Ende differenziert, so lassen sich auch in 20 μ dicken Schnitten neben Kern und Protoplasmastrukturen, Gliafasern und Nervenfasern, die Glaskörperfibrillen und andere sonst schwer erkennbare Einzelheiten ganz ausgezeichnet gleichzeitig nebenein-

ander darstellen, was das Studium erleichtert. Insbesondere geben mit Durchspülung fixierte Objekte dann sehr klare Bilder. In lange chromierten Augen erhalten sich sogar die Lipoide in Ölkugeln der Zapfen. Zur Darstellung des Bindegewebes wurde neben der *Mallory*schen Färbung auch Nachfärbung der Hämatoxylinpräparate mit Säurefuchsin verwendet, was sich gut bewährte. Auch die Pikrofuchsinbehandlung nach *Apathy* wurde gelegentlich angewendet. Dort, wo es sich darum handelte, den Zusammenhang des Pecten mit dem Glaskörper möglichst einwandfrei zu studieren, wurde mit Vorteil die von *St. Györgyi* empfohlene Fixation in Sublimat-Formol-Aceton-Essigsäure mit Weiterführung durch steigendes Aceton in Celloidin und relativ dicke Celloidinschnitte angewendet, wodurch erfahrungsgemäß die Strukturen des Glaskörpers besonders gut zur Darstellung gelangen, wenn auch lange nicht so gut wie bei Säugern. Bei jungen Tieren scheint die empfohlene Fixierung mit Bichromat-Formol-Eisessig ebenso gut zu wirken. Letztere war auch ebenso wie die Fixation in Zenker für die Darstellung der Einzelheiten der Strukturen in Stäbchen und Zapfen von Vorteil, diese sollen allerdings an 2—4 μ dicken Schnitten untersucht werden. Depigmentierung mit H_2O_2, die nicht immer bis zum vollständigen Verschwinden des Pigments fortgesetzt werden muß, ist dabei anzuraten. Celloidin-Paraffineinbettung wurde bevorzugt. Die Gegend der Foveen wurde womöglich 3 μ dick geschnitten, um die feinsten Details der Netzhautelemente möglichst genau darstellen zu können und für solche dünne Schnitte bewährt sich die doppelte Einbettung nur, wenn man höchstens bis zu 3 proz. Celloidinlösung gegangen ist.

Das Depigmentieren wurde mit Wasserstoffsuperoxyd vorgenommen, wobei es sich zeigte, daß die einzelnen Präparate sehr verschieden rasch sich entfärben lassen. Auch hat es den Anschein, daß die distalen Pectenpartien schwerer vollständig den Farbstoff abgeben, als die mehr zentral gelegenen und daß bei dieser Entfärbung in einem gewissen Grade das Licht eine Rolle spielt.

Untersucht wurden lebend durchspülte Exemplare von Gallus, Columba, Turtur, Anas, Anser, Syrnium aluco, Athene noctua, Lanius colyrio, Coleus monedula, Turdus musicus, Parus ater, Fringilla canaria, F. domestica, F. coelebs, Loxia curvirostris, Picus viridis, P. minor, Cypselus apus.

Sofort nach dem Schuß wurden die Augen eingelegt von Ardea cinerea, Vanellus cristatus, Totanus fuscus, Gallinago, Rallus aquaticus, Larus ridibundus, L. canus, L. argentatus, L. maritimus, Sterna macrura, Hydrochelidon, Anser cinerea, Uria troile, Falco palumbarius, Accipiter nisus, Circus pratensis und aeruginosus, Garrulus glandarius, Hirundo rustica, Picus major, Corvus frugilegus, Alauda arborea.

Tot erhalten, teilweise in Formol oder 3 proz. Salpetersäure konserviert: Odicnemis, Ardea purpurea, Sylvia cinerea, Muscicapa, Sitta, Jynx torquilla, Fringilla montana, F. spinus, F. serinus, F. carduelis, F. cannabina, F. linaria, Psittacus eximius, Palaeornis ornatus, Cacatua roseicapilla.

Das Bestreben, wenigstens bezüglich gewisser Gedankengänge unsere Schlußfolgerungen auf ein möglichst ausgedehntes Material zu basieren, machte es wünschenswert, möglichst verschiedene Repräsentanten der Vögel verschiedener Erdstriche, verschiedener biologischer Charaktere und verschiedener Größe, ganz abgesehen von ihrer systema-

tischen Zugehörigkeit, zu untersuchen. In dieser Hinsicht mußten wir auch auf Spiritusmaterial zurückgreifen, da diese seltenen Formen uns anders nicht zugänglich waren. Für dieses Material sind wir dem Wiener Naturhistorischen Museum, besonders Herrn Direktor *Lorenz-Liburnau* und Dr. *Sassi* sehr zu Dank verpflichtet. Herr Bibliothekar Dr. *v. Troll* versorgte uns in liebenswürdiger Weise mit erjagten Vogelaugen, auch Herrn Dozent Dr. *R. Müller* sind wir hierfür zu Dank verpflichtet.

An Spiritusexemplaren wurde untersucht Cariama cristata, ein seiner Zugehörigkeit nach schwer zu deutender Vogel, zwei verschiedene, nicht näher bestimmte Arten von brasilianischen Kolibris, von denen die eine Art besonders klein war, einige Nektarinien von den Nikobaren, zwei Pinguine (Endyptes), ein altes und ein junges Exemplar von Apteryx.

Ferner sind wir Prof. *Tandler* sehr zu Dank verpflichtet, der uns drei der größten aller Vogelbulbi zur Untersuchung überließ, und zwar einen in Alkohol konservierten von Struthio camelus, einen in Formol konservierten, nur wenig kleineren von Rhea americana und einen vorzüglich konservierten Bulbus von Casuarius, in dem die Netzhaut vollkommen anliegend durch das Formol fixiert war und sogar undeutlich noch eine Fovea in der Nähe des Pecten zu erkennen war, sowie ein Auge eines jungen Phalacrocorax.

Einzelangaben.

Im nachstehenden sind von den hier untersuchten Arten der Vögel lediglich jene Einzelheiten angeführt, welche bei dem Studium der Präparate als besonders erwähnenswert auffielen und sich von den bisher beschriebenen unterscheiden. Auf die Gebilde des vorderen Augenabschnittes konnte nicht näher eingegangen werden, da deren Studium nach den Forschungen von *Hess* nur dann lohnend erscheint, wenn reichliches Material lebender Tiere die physiologische Prüfung ermöglicht. Daher werden sie nur bei den allgemeinen Besprechungen herangezogen. In dieser Hinsicht wurde nicht viel von den bisherigen Beobachtungen Abweichendes gefunden.

Es werden hier bei den einzelnen *Tiertypen* hauptsächlich solche Einzelheiten hervorgehoben, die entweder in keiner der uns bekannten Arbeiten erwähnt sind oder die wir als abweichend von den dort gemachten Angaben gefunden haben und physiologisch von besonderem Interesse erscheinen. Auf den vorderen Bulbusabschnitt wurde wenig Rücksicht genommen.

Bei *Gallus domesticus* fanden wir nichts von den bisherigen Untersuchungen Abweichendes.

Die Nickhaut zeigt stellenweise zylindrische Epithelzellen, die durch deutliche Kittleisten miteinander verbunden sind, über diesen liegt ein zarter, an den

Stäbchensaum des Darmepithels erinnernder, feingestreifter Saum. Becherzellen kommen vereinzelt vor. Die Fovea fanden wir wie sie *Slonaker* abbildet.

Von der gewöhnlichen *Haustaube* (*Columba domestica*) wurden eine ganze Anzahl von Augen untersucht. Im Durchschnitt waren sie am Äquator 14 mm breit, der Pecten an der Basis 5,5 mm lang, 4 mm hoch und 1 mm breit. Die Anzahl der Falten war 18. Auch in den Zapfen der Taube lassen sich die Einschlußkörper im Innenglied, wenn auch nicht so deutlich wie bei einigen anderen Vögeln nachweisen. Die Fovea centralis der Taube ist der Typus der seichten und wenig vollkommenen Fovea, wie wir uns an zahlreichen, sehr gut konservierten Exemplaren überzeugen konnten. Hauptsächlich verdünnt ist die Opticusfaserschichte, die innere plexiforme Schichte und die innere Körnerschichte, während die übrigen Schichten nur ganz unwesentlich verdünnt erscheinen. Es sind natürlich diese Einzelheiten an vollständigen Serien der Fovea gewonnen und dabei zeigt sich, daß die Ganglienzellenschichte nirgends unterbrochen ist (Abb. 1). Das bekannte rote

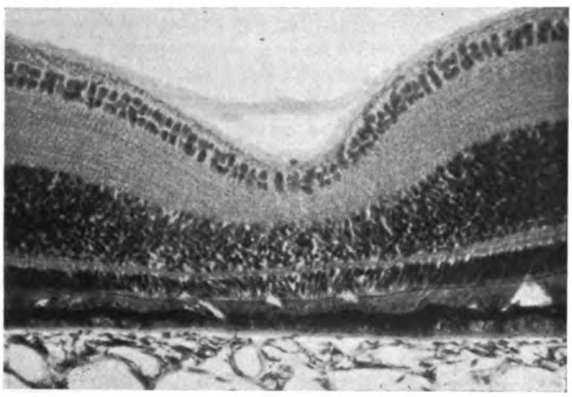

Abb. 1. *Columba domestica.* Unvollkommene Fovea centralis mit ihren Schichten und der Membrana hyaloidea. 8 mm, P. O. 4.

Feld kann möglicherweise die Rolle einer Area oder einer zweiten Fovea spielen, wie verschiedene Autoren vermuteten. Die Tauben zeigen unter allen untersuchten Tieren die eigentümlichste Ausbildung der Nickhautinnenfläche, worauf *Kolmer* vor kurzem hingewiesen hat. (Anatom. Anzeiger 1923.)

Turtur risorius. Das Auge der Turteltaube hat am Äquator eine größte Breite von 13 mm, seine Achsenlänge ist 9, die Maße des Pecten sind 5,5 mm an der Basis, 3,5 mm die Höhe, die Breite der Falten = 1. Der Pecten zeigt 17 Falten. Die Nickhaut ist ganz so wie bei Columba.

Das Auge des afrikanischen *Straußes* (*Struthio camelus*) ist weitaus das größte, das vorliegende Alkoholexemplar war mit einem Äquatorialdurchmesser von 52 × 50 mm und einer Achsenlänge von 44 mm offenbar von einem alten Exemplar stammend, weit größer als das von *Franz* beschriebene. Im übrigen stimmt aber der Befund am Pecten mit dem von *Franz* gegebenen überein, sein elliptischer Grundansatz maß 16 × 10 mm, seine Höhe 18, es fanden sich 17 Falten vor. Die am Äquator 19 mm, in der Achsenrichtung 9 mm messende Linse wurde von bloß 92 Ciliarfortsätzen berührt. In der Netzhaut fanden sich auf große Strecken hauptsächlich Zapfen.

Das Auge des *amerikanischen Straußes* (*Rhea americana*) maß am Äquator 40—38 mm, die Achsenlänge betrug 40 mm. Über die Retina ließ sich wegen starker

Faltung nichts Sicheres aussagen. Der Pecten ist dem des Straußes ähnlich, er inseriert sich oval 6 × 8 mm und bildet einen 11 mm hohen Kegelstumpf, der sich aus etwa 20 Falten zusammensetzt, die sich nur durch Firste vereinigen, aber keine echte Brücke bilden. Die im Äquatorialdurchmesser 13 mm messende Linse wird von 146 Ciliarfortsätzen berührt.

Bei *Rhea* finden sich an der Peripherie sehr plumpe, im vorliegenden Falle vielleicht postmortal noch etwas gequollene, kolbige Stäbchen (Zapfen?).

Das Auge des *Kasuars* (Casuarius) von dem ein absolut nicht deformiertes, in Formol liegendes Exemplar vorlag, zeigt eine Achsenlänge von 35 mm, am Äquator 39 × 41 in beiden Durchmessern. Am eröffneten Auge sah man nahe dem Pecten eine undeutlich erkennbare Area, möglicherweise besteht hier eine kleine, spaltförmige Fovea. Der in der Zeichnung dargestellte Pecten (Abb. 2) ist an der Basis 10—13 mm hoch, die Faltenbreite 3,5 mm, es waren daran 4 größere und 2 kleinere Falten zu erkennen, aber keine Brücke. Sehr auffällig war der Zusammenhang mit der Linsenkapsel durch besonders widerstandsfähige Glaskörperpartien. Der Ciliarkörper wies 160 Falten auf. Die Peripherie der Netzhaut scheint hauptsächlich mit Stäbchen ausgestattet zu sein, die möglicherweise infolge der Fixation ziemlich klobig schienen. Gegen das Zentrum nahmen die Zapfen an Häufigkeit zu, zeigten verschiedene Formen und sehr voluminöse 3 μ dicke Öltropfen.



Abb. 2. Pecten im Auge des *Kasuar*. Natürliche Größe.

Der Vergleich der Augen der 3 großen Vögel ergibt ohne weiteres die nahe Verwandtschaft zwischen *Struthio* und *Rhea* in bezug auf das Auge und das vollkommene Verschiedensein von *Casuarius*. Besitzt, wie schon bekannt, der Strauß einen von allen anderen Vögeln in seiner Form vollkommen abweichenden Pecten, in welchem die Falten in einem Kegel mit ovalem Querschnitt und abgestutzter Spitze durch eine Zwischenwand vereinigt sind, so finden wir auch bei *Rhea* einen spitzen Kegel, der mit relativ schmaler Basis, auf dem Querschnitt sich einem Kreise annähernd, sich aus 25 engen, zusammenstoßenden Falten aufbaut.

Im Gegensatz dazu zeigt der Pecten von *Casuarius* zwar auch eine spitze, hohe Form, aber wie schon *Sömmering* beschrieb, bloß 4 Falten. Man erkennt aus diesem Verhalten, daß für diese eigentümliche Entwicklung des Pecten die Größe des Auges allein nicht maßgebend sein kann, denn sonst müßte sich beim Kasuar etwas Ähnliches wie beim Strauß entwickelt haben. Beim Kasuar zeigt die Mallory-Färbung *reichlich Mesodermgewebe* um die Pectengefäße.

Die *Strauße* sind Tiere, welche ein Bewegungssehen auf große Entfernung und ein relativ gutes Nahesehen, ähnlich wie die Hühner vereinigen müssen. Wer einen Strauß beobachtet hat, wie er einen zugeworfenen Bissen mit den Augen verfolgt und vom Boden aufpickt, wird jedenfalls die Wahrnehmung sehr kleiner Gegenstände und eine ausgiebige Akkomodation für das Gehaben des Tieres voraussetzen. Ob in dieser Beziehung alle 3 genannten Tiere sich gleich verhalten oder ob Unterschiede existieren, ist nicht recht klar.

Der *Kiwi* (*Apteryx*) hat ein außerordentlich kleines Auge, welches am Äquator 8 mm breit ist und die gleiche Dimension in der Längsachse zeigt, so daß es genau kugelig erscheint. Das Auge entstammte altem Alkoholmaterial, war daher histologisch wenig brauchbar. Es fand sich ein einfacher, länglicher Zapfen, an dem keine Faltungen zu unterscheiden waren. Die Dimensionen, soweit sie bei dieser Fixation verläßlich sind, ergaben am basalen Ansatz 1 mm, eine Höhe von 2 mm

und eine Dicke von 0,3 mm, so daß das Objekt stark an den spitzen Zapfen bei den Reptilien erinnert. Der Ciliarkörper ließ ungefähr 80 Falten erkennen. Der Cornealrand war auffallend stark pigmentiert, der Nickhautrand ebenso.

Vom Auge des Apteryx kann man wohl behaupten, daß es unter den Vogelaugen am meisten rudimentär ist, da das Auge dieses nächtlichen Vogels so außerordentlich klein ist und die Orbita nicht annähernd ausfüllt, was an Verhältnisse bei den rudimentären Augen der nächtlichen Insectivoren erinnert. Wir fanden an einem jungen Exemplar von Hühnergröße und einem erwachsenen von Truthahngröße die gleich großen Dimensionen, so daß also das Auge anscheinend kein Wachstum während des individuellen Lebens zeigt. Es wird angegeben, daß dieses Tier bei der Nahrungsaufnahme hauptsächlich durch den Tastsinn seines Schnabels geleitet wird, und so dürften akkomodative Veränderungen hier kaum in Betracht kommen.

Bei dem *Triel* (*Odicnemis*) fanden wir den größten Augendurchmesser mit 20 mm, die Breite des Pecten an der Basis mit 6,5 mm, die Höhe des Kammes 5 mm, die Breite der Falten ca. 2 mm. Die Anzahl der Falten ist eine niedrige und beträgt nur 8. Im Ciliarkörper scheinen 178 Falten die Linse zu berühren. Der Pecten ist nur an der Brücke stark pigmentiert, sonst nur sehr spärlich grau gefärbt. Die Innenfläche der Nickhaut zeigt nur ein einschichtiges, nur stellenweise zweireihiges Zylinderepithel. Fortsätze waren daran nicht zu erkennen. Becherzellen fanden sich nur in der Übergangsfalte.

Das Auge des *Nachtreihers* (*Ardea purpurea*) mißt am Äquator 2 mm, der Pecten an der Basis 8 mm, seine Höhe ist 5 mm, die Faltenbreite 1,5 mm; es sind bloß 9 Falten entwickelt. Was mit den Angaben der Autoren nicht übereinstimmt, die bei Reiherarten 16—20 Falten angeben. Die Ciliarfalten sind etwa in der Zahl von 150 vorhanden. Die Retina enthält eine tiefe Fovea centralis.

Der *Tagreiher* (*Ardea cinerea*) besitzt einen Augendurchmesser von 22 mm, der Pecten mißt an der Basis 9 mm, der eigentümlich zugespitzte Pecten eine größte Höhe von 6 mm, die Faltenbreite an der Basis 2 mm. Es sind 10 Falten entwickelt. Am Ciliarkörper finden sich etwa 120 die Linse erreichende Falten. In der Retina neben einer Area eine Fovea centralis.

Die Nickhaut von Ardea zeigt an der Innenfläche ähnliche protoplasmatische Fortsätze, wie wir es bei der Taube und den Eulen aus den Epithelzellen gefunden haben, doch sind die merkwürdigen Erscheinungen nicht so auffallend wie bei den erstgenannten Vögeln.

Beim *Kiebitz* (*Vanellus*) finden wir die größte Breite des Äquators 17,5 mm, die Länge der Pectenbasis beträgt 6 mm, die Höhe des Kammes 5 mm, die Falten sind 2 mm breit. Es wurden 13 Falten gezählt. Die horizontale, leicht vertiefte Area ist deutlich; in ihr liegt die zentrale Fovea nasalwärts.

Beim *Kiebitz* findet sich eine tiefe, streifenförmige Area, in der die Fovea sitzt. Sie verläuft horizontal, wie es schon *Chievitz* angegeben hat. Die Blätter des Pecten sind schwach, nur die Brücke ist stark pigmentiert. Die Ciliarfortsätze sind sehr stark gegliedert und liegen mit knotigen Verdickungen der Linse an. Es dürften etwa 120 von ihnen die Linsenperipherie berühren. In der Netzhaut finden wir eine tiefe Area, dagegen ist die Fovea centralis nicht sehr deutlich. An der Peripherie der Retina finden sich zahlreiche Stäbchen.

Die Nickhaut ist bei *Vanellus* außen von ziemlich derbem, geschichtetem Plattenepithel, der Cornea gegenüberliegend, im distalen Abschnitt von unregelmäßig, teilweise zylindrische Formen aufweisendem, geschichtetem Epithel bedeckt. Dieses ganze Epithel trägt fast bis ganz an den Rand des Limbus bimarginatus, der hier mäßig pigmentiert ist, feinste, sehr dicht stehende, nur mit Immersionslinsen aufzulösende Härchen. Ob es sich um Flimmerhaare handelt, konnte

ich leider, da die Objekte nicht lebend in meinen Besitz gelangten, nicht feststellen, doch würde ein unbefangener Beobachter diese Gebilde unbedingt für Flimmerhaare halten. Der Nachweis von Basalkörperchen im Epithel war nicht möglich. In der Übergangsfalte zur Conjunctiva finden sich vereinzelte Becher-

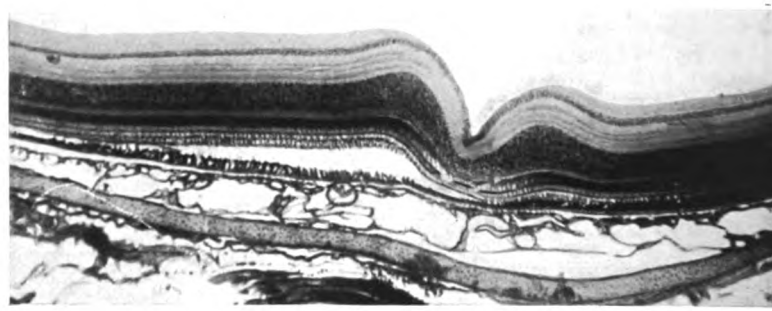

Abb. 3. *Totanus totanus.* Area. Reichert 2, P. O. 4.

zellen. Die Conjunctiva am Limbus zeigt reichliche intraepitheliale Capillarschlingen.

Strandläufer (*Totanus totanus*): Breite des Äquators ca. 10 mm. Maße des Pecten: Länge der Basis 4 mm, Breite an der Basis 1 mm, größte Höhe 4 mm. 17 Falten (*Franz* gibt 12 Falten an), zahlreiche Ciliarfalten 140, die Fortsätze nahe der Linse stark verbreitet und knollig-traubig ausgebildet, mit grobgranuliertem Pigment erfüllt. In der Chorioidea zahlreiche kleine Bündel glatter Muskeln.

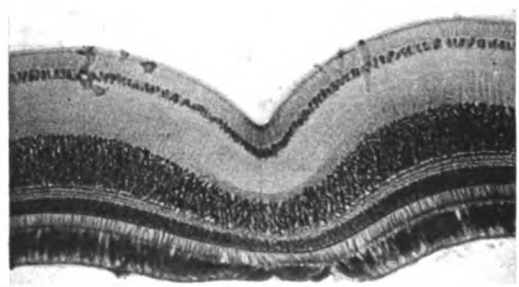

Abb. 4. *Totanus totanus.* Fovea centralis. Reichert 2, P. O. 4. 30 cm Abstand.

In der Netzhaut fanden wir eine deutlich vertiefte, streifenförmige Area (Abb. 3), wie in Bestätigung der *Chievitz*schen Befunde *Franz* schon angibt. Außerdem besitzt der Vogel eine Fovea centralis, diese zeigt einen unvollkommenen Typus der Einsenkung, indem hier zwar in der Umgebung der ziemlich steil sich verjüngenden Grube eine leichte Verbreiterung der Schichten, aber in der Tiefe der Grube keine wesentliche Reduktion eintritt, mit Ausnahme der innersten Schichte, der Opticusfaserschichte (Abb. 4). Die Lage der Opticusganglienzellen ist kaum merklich verdünnt, die der inneren plexiformen Schicht auf etwa ein Drittel reduziert, die der Bipolaren auf etwa die Hälfte, fast gar nicht reduziert ist die äußere plexiforme Schicht, deutlich dagegen die Schichte der Kerne der Sehelemente, was sich daraus erklärt, daß im Zentrum der Fovea nur Zapfen vorhanden sind, wenn auch das Bild kein so reines ist wie bei anderen Vögeln, indem vereinzelte Stäbchen

sich unter den Zapfen finden. Eigenartig ist es, daß die Kerne der Zapfen ziemlich weit ab von der Limitans, dicht an die äußere plexiforme Schicht herangerückt liegen und mit den Innengliedern der Zapfen durch ziemlich lange Fortsätze verbunden erscheinen.

In der Fovea centralis erschien bei mehreren Exemplaren die Limitans externa um das Zentrum herum ringförmig unterbrochen, auch findet sich eine Verdünnung, aber keine vollständige Unterbrechung der Schichten.

Bei *Totanus* finden wir im Pecten, außer den Pigmentkörnchen in den Zellen, mit Hämatoxylin sich blau färbende Schollen, die wir sonst bei anderen Vögeln vermißt haben.

In der Retina finden sich in der inneren plexiformen Schicht 8 offenbar durch die Anordnung der Ganglienzellenfortsätze bedingte, sehr auffallende, parallele Streifen, die wir übrigens auch häufig bei anderen Vögeln gefunden haben.

Die *Bekassine* (*Gallinago*) zeigt am Äquator des Auges eine Breite von 11 mm, der Pecten mißt an der Basis 5 mm, die Höhe beträgt 2,5 mm, die Faltenbreite 1 mm. Es sind 11—14 Falten entwickelt, die Ciliarfalten schwanken zwischen 120—160. Neben einer streifenförmigen Area weist die Retina eine Fovea centralis auf.

Bei *Rallus aquaticus* finden sich ziemlich grobe Stäbchen gleichmäßig mit Zapfen untermischt, zu beiden Seiten des Pecten, vielleicht sind sie im Bereich der streifenförmigen Area etwas zarter, eine Fovea sahen wir wie die früheren Beobachter zentral, histologisch war sie nicht sehr gut erhalten.

Die Nickhaut der *Wasserralle* zeigt ebenfalls einen deutlichen Limbus bimarginatus, die der Hornhaut anliegende Fläche besaß (in kontrahiertem Zustand) ziemlich grobe Falten, die ein eigenartiges Epithel aufwiesen, indem in den Tälern der Falten Zellen vorhanden waren, welche an der freien Oberfläche feinste, nur mit besten Immersionen wahrnehmbare Flimmerhärchen, von einer kleinen Basalplatte ausgehend, erkennen ließen, während auf den Kuppen die Zellen mehr abgerundet schienen und nebeneinander bald saure, bald basische Kerne aufwiesen. Dabei bekam man den Eindruck, daß es sich vielleicht nur um funktionelle oder Alterszustände der zylindrisch geformten Zelle handle. Sie wiesen auch deutliche Kittleisten im Verbande auf. Dabei zeigten manche ebenfalls Basalkörperchen, in den anderen war nichts davon zu sehen. In den vorderen Ciliarnerven bei *Rallus* finden sich Ganglienzellen eingelagert. In der Übergangsfalte von *Rallus* finden wir auch Becherzellen in geringer Anzahl.

Der *Bulbus Lachmöve* (*Larus ridibundus*) zeigt am Äquator eine Breite von 17 mm, der Pecten mißt an der Basis 7,5, seine höchste Erhebung ist 4, die Faltendicke 1,5 mm. Der Pecten weist 13 Falten auf. Die Zahl der Ciliarfalten ist 120.

In der Netzhaut finden wir in einer streifenförmigen Area die ziemlich tiefe, zentrale Fovea gelegen.

Bei der *Sturmmöve* (*Larus canus*) fanden wir die größte äquatoriale Breite mit 19 mm, den Pecten an der Basis 9 mm lang, 5 mm hoch, die Falten etwa 2 mm ausladend. Am Ciliarkörper fanden sich etwa 160 Falten. Eine deutlich streifenförmig vertiefte, zentrale Fovea fand sich nahe dem Pecten innerhalb der sehr deutlichen, im Winkel von etwa 70° auf die Längsrichtung des Pecten gerichteten, streifenförmig vertieften Area. Eine zweite Fovea war in 6 Augen nicht aufzufinden.

In der Nickhaut der *Sturmmöve* finden sich Epithelzellen, welche feinste Härchenbildungen, die nur mit Immersion zu sehen sind, tragen. Basalkörperchen sind nicht nachzuweisen. Becherzellen nur sehr vereinzelt vorhanden.

Das Auge der *Silbermöve* (*Larus argentatus*) weist am Äquator eine Breite von 20 mm auf, der Pecten mißt an der Basis 9 mm, seine Höhe beträgt 6, die

Breite 2 mm. Es sind 17 Falten entwickelt. Die Anzahl der Ciliarfalten ist annähernd 120.

In der streifenförmigen Area der Netzhaut findet sich eine auffallende Verdünnung der äußeren Körnerschichte, der äußeren plexiformen Schicht sowie der inneren Körnerschicht, wodurch die rinnenförmige Konfiguration dieser Netzhautpartie zustande kommt, die hier besonders deutlich hervortritt und auf dem Querschnitt auch makroskopisch sichtbar ist. Innerhalb dieser Rinne liegt auch die Fovea, welche sehr tief ist, gleichwohl zum Typus der unvollkommenen Fovea gerechnet werden muß, da auch an ihrer tiefsten Stelle zwar die Opticusfaserschichte fast vollkommen aufhört, dagegen die vier- bis fünfreihige Schicht der Opticusganglienzellen fast keine, die innere plexiforme Schicht nur eine geringe Verdünnung erfährt, während das Hauptmaß der Einsenkung durch die Verdünnung der inneren und äußeren Körnerschicht und der äußeren plexiformen Schicht hervorgerufen wird (Abb. 5). Gegen das Zentrum der Fovea konvergieren, wie sich in ganz gleicher Weise an einer Anzahl von Exemplaren feststellen ließ, die äußerst verdünnten und verkürzten Zapfen, und die Anordnung ist keine regelmäßige, ja es finden sich sogar kleine Unterbrechungen der sonst im ganzen Auge tadellos erhaltenen Limitans externa

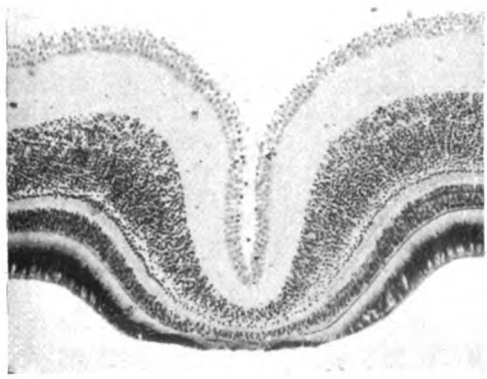

Abb. 5. *Larus canus.* Fovea centralis. Zeiss C. P. O. 4.

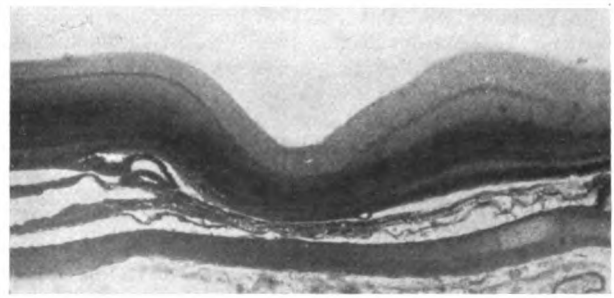

Abb. 6. *Larus canus.* Area, rinnenförmig vertieft. C. P. O. 4.

bei allen Exemplaren, so daß man dies wie bei *Totanus* kaum als Kunstprodukt auffassen darf. Im Gebiete der Area finden wir zwar vorwiegend Zapfen, aber auch noch zahlreiche Stäbchen, auch im rinnenförmigen Teil. Die Fovea centralis ist sehr tief und ziemlich vollkommen ausgebildet (Abb. 5). Das Zentrum der Fovea enthält ausschließlich Zapfen.

In der streifenförmigen Area besteht eine auffallende Verdünnung der äußeren Körnerschicht und der äußeren plexiformen Schicht sowie der inneren Körner-

schicht, während die übrigen Schichten gegenüber der Umgebung keine wesentliche Veränderung aufweisen. Es fiel an dieser Netzhaut auf, daß in ihrem temporalen Anteil sehr reichlich Kerne der Sehelemente vor die Limitans externa gelagert waren. In der nasalen Peripherie fehlte diese Erscheinung.

In der Chorioidea finden sich sehr zarte Züge glatter Muskeln.

Die Nickhaut zeigt an dem Epithel feinste, flimmerartige Härchen, es gelingt aber nicht, diese deutlich zu färben. Gegen die Übergangsfalte zum Conjunctivalepithel zeigen sich Becherzellen eingelagert.

Das Auge der *Mantelmöve* (*Larus maritimus*) mißt am Äquator 21 mm, der Pecten mißt an der Basis 11 mm, seine Höhe beträgt 6 mm, die Dicke der Falten 3 mm an der Basis. Es sind 17 Falten vorhanden.

Die Netzhaut enthält in der streifenförmigen, sehr deutlichen Area eine auffallend längliche, tiefe Fovea centralis, die sehr vollkommen ausgebildet ist, indem in der Mitte der tiefsten Einsenkung die Ganglienzellenschichte vollkommen fehlt und alle Schichten der Retina höchstgradig verdünnt sind.

Die Nickhaut zeigt auf ihren zahlreichen Papillen eigentümlich zugespitzte Epithelien, die an der Spitze auf einem kleinen, annähernd an ein Basalkorn erinnernden Körperchen eine Reihe winziger, sichelförmig angeordneter feinster Fortsätze tragen.

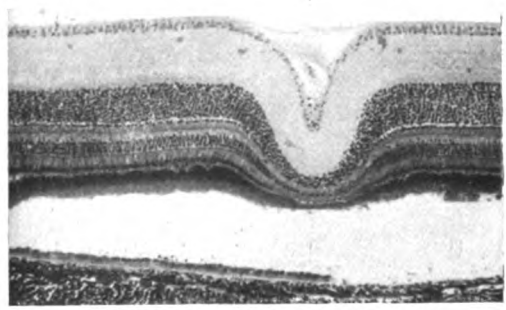

Abb. 7. *Sterna macrura.* Fovea externa, mit ihren Schichtungen und der Membrana hyaloidea. Zeiss C. P. O. 4.

Die *Seeschwalbe* (*Sterna macrura*) zeigt am Äquator des Bulbus eine Breite von 14 mm, die Breite der Pectenbasis ist 6 mm, seine größte Höhe 5, die Faltendicke 1 mm. Der Pecten zeigt 17 Falten. Die Anzahl der Ciliarfalten war etwa 120.

Bei Sterna macrura fanden wir in deutlicher Übereinstimmung mit den früheren Untersuchern eine charakteristische Foeva externa im Bereiche des frontalen Netzhautanteiles nahe dem Rande. Es stimmt der Bau mit den Schilderungen der ersten Darsteller insofern überein, als es sich tatsächlich um ein der zentralen Fovea durchaus ähnliches Gebilde handelt (Abb. 7). Schon seine Umgebung ist dadurch charakterisiert, daß die Opticusfaserschicht im Bogen sie umläuft. Wir finden die meist ein- bis zweireihige Opticusganglienschicht in der Umgebung dieser Macula zwei bis dreireihig gebaut, wobei sich hauptsächlich kleine Elemente vorfinden, die innere plexiforme Schicht ist im Gegensatz zu den übrigen Foveae im Gebiete dieser kaum meßbar verschmälert und folgt der trichterförmigen Einbuchtung der innersten Schicht in voller Breite. Die innere Körnerschichte dagegen ist auf weniger als die Hälfte gegenüber der Umgebung verschmälert, von 75 auf 30 μ. Ebenso die äußere plexiforme Schicht und die Zapfenkörnerschicht. Auch erscheinen die Zapfen sowohl als die dazugehörigen Pigmentzellen gegenüber den Elementen der Umgebung wesentlich verkürzt, so daß von der Limitans externa bis zur äußeren Grenze des Pigmentepithels in der Umgebung der Fovea 75 μ, im Zentrum der Fovea 45 μ gemessen werden. Nicht nur die Fovea, sondern auch ihre nächste Umgebung scheint ausschließlich aus Zapfen zusammengesetzt

zu sein, erst in größerer Entfernung treffen wir wieder Stäbchen an. Der *Querdurchmesser* der Sehelemente im Zentrum ist hier im Gegensatz zu sonstigen Sehgruben *nicht* wesentlich verschmälert. Etwas für die Zapfen dieser Gegend besonders Charakteristisches waren wir absolut nicht in der Lage aufzufinden.

An der Peripherie der Netzhaut von *Sterna* finden wir gewisse auffallende Änderungen der Konfiguration, die wir bei anderen Vögeln nicht antrafen. So in der äußeren plexiformen Schicht Elemente, welche an die bei *Uria troile* auffallenden kernlosen, konzentrischen Fulcrumzellen erinnern, ferner sehr zahlreiche, kugelige, zwischen die Innenglieder der anderen Sehelemente eingeschobene, fein granulierte Körperchen von etwa doppeltem bis dreifachem Durchmesser dieser Innenglieder, Gebilde, welche entfernt an die bei anderen Wirbeltieren beschriebenen *Landolt*schen Keulen erinnern.

Bei der *Seeschwalbe* finden sich in der nasal befindlichen Area fast ausschließlich sehr lange, stäbchenförmige, aber mit Ölkugeln versehene, dicht stehende Zapfen. Die groben Stäbchen finden sich vorwiegend temporal, auch nahe am Pecten. Gelegentlich der Depigmentierungsversuche war es auffallend, daß das Pigment der kugeligen Formen im Pecten fast noch ganz ungebleicht war, während im Pigmentepithel schon eine vollständige Ausbleichung eingetreten war, was für eine chemische Differenz beider Pigmente spricht.

Der Pecten enthält im proximalen Teile übrigens wenig Pigment.

Bei *Sterna macrura* fand sich im vorderen Augenabschnitte, und zwar an der Innengrenze der Fasern des Musculus Cramptonianus, in der nächsten Nähe eines vorderen Ciliarastes, einer radiär distalwärts ziehenden kleinen Arterie parallel gelagert, ein etwa 160 μ langes Lamellenkörperchen, das einen deutlichen Innenkolben, zahlreiche, geschichtete Lamellen mit ihren Kernen aufwies, aber keinen zelligen Inhalt zeigte. An der Außenseite der lamellösen Scheide verliefen noch zarte Nervenfasern.

An den Ciliarfortsätzen finden sich eigentümliche, traubige Verdickungen. Die Nickhaut von *Sterna macrura* zeigt winzig kleine, flimmerartige Fortsätze auf dem inneren Epithelüberzug, die nur mit der Immersion deutlich nachzuweisen sind.

Die von *Franz* betonte Gliederung der Linse in einen zentralen Kern und eine zwischen diesem und dem flüssigkeitsgefüllten Hohlraum gelegene Zwischenmasse ist bei Sterna besonders schön zu beobachten.

Bei *Hydrochelidon* beträgt die größte äquatoriale Breite des Bulbus 11 mm. Der Pecten mißt an der Basis 5 mm, seine Höhe ist 3 mm, er weist 2 Gipfel auf, die Breite der Falten ist 2,5 mm. Die Fovea centralis war deutlich, eine temporale Fovea weniger deutlich zu erkennen.

Die zur Linse in Beziehung tretenden Ciliarfortsätze erschienen nur mäßig verbreitert.

Der Pecten ist sehr wenig pigmentiert, auch die sonst so stark pigmentierte Brücke schwach gefärbt, das Pigment zeigt in den Zellen eine auffallende charaktieristische Anordnung.

Die Augen von *Enten* wurden in größerer Anzahl untersucht. Die verschiedenen Entenarten und die mit ihnen verwandten Taucher sind in bezug auf den vorderen Augenabschnitt von *Ischreyt* und von *Franz* sehr eingehend geschildert worden, so daß ich hier nur die Maße des Pectens bei Hausenten angebe, welche bei einem Äquatorialdurchmesser von 15 mm an der Basis 6 mm zeigte, eine Höhe von 4 mm, eine Dicke von 1 mm, an Ciliarfalten fanden wir etwa 136. In der Netzhaut ließen sich auch die Nerven mit den Silbermethoden sehr vollständig färben. Dabei konnte man das Freibleiben der distalen Pectenpartie von diesen beobachten.

Die Tatsache, daß im Pecten keine eigentlichen Capillaren, sondern viel weitere Gefäßverbindungen vorliegen, tritt bei der Ente besonders deutlich hervor. In

den Zapfen der Netzhaut finden wir die Innenkörper relativ klein, stäbchenfreie Partien scheinen bei der Ente nicht entwickelt zu sein.

An der Nickhaut der *Ente* finden wir nur ein geschichtetes Plattenepithel, keinerlei Fortsätze an den Zellen, dagegen Becherzellen. Bei den albinotischen Tieren ist auch am Limbus bimarginatus das Pigment sehr schwach entwickelt.

Die *Wildgans* (*Anser cinereus*) zeigt einen Äquatorialdurchmesser des Bulbus von 18 mm, der Pecten ist an der Basis 7 mm breit, besitzt eine Höhe von 5 mm und eine Dicke von 1,5 mm. Es sind 14 Falten vorhanden. Die Anzahl der Ciliarfalten, die die Linse erreichen, beträgt 120. In der Chorioidea finden sich vereinzelte Züge glatter Muskeln. Die Netzhaut enthält eine kleine, nicht sehr tiefe, längliche Fovea. Die Netzhaut zeigt sich überall ziemlich reich an Stäbchen, wobei eine kontinuierliche Größenabnahme der Sehelemente gegen das Zentrum zu zu konstatieren ist. An den sehr gut konservierten Stäbchenaußengliedern läßt sich eine deutliche Grenzmembran um den geschichteten Inhalt unterscheiden. Dann folgt eine quergelagerte Scheibe. Das Innenglied ist sehr deutlich parallel gerieft. Weder in Stäbchen noch in Zapfen ist der bei anderen Vögeln so auffallende Innenkörper bei unserer Färbungsmethode nachzuweisen.

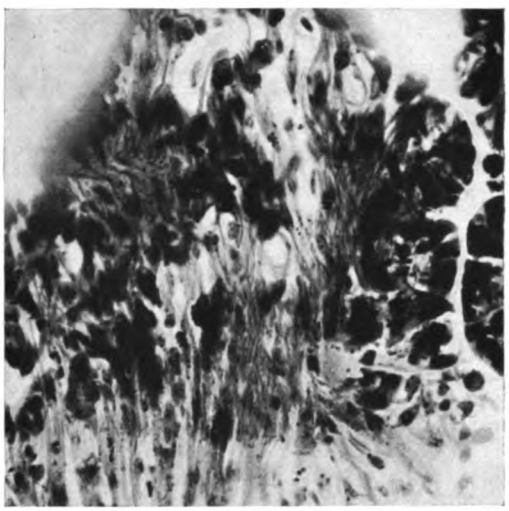

Abb. 8. *Anser cinereus.* Gliazellen und Gliafasern in der Pectenspitze. Zeiss Apochr. 3 mm, 1,40. P. O. P. 4.

Das Gewebe des Pecten zeigt in besonders ausgezeichneter Weise vielfach verästelte, an die *Rouget-Meyer*schen Zellen erinnernde Zellformen, auch treten gerade bei diesem Objekt die Endfüßchen dieser Gliaelemente rings um die Gefäße sehr deutlich hervor, kurzum alle jene Verhältnisse, die schon in der Arbeit *von Husens* ihre eingehende Darstellung gefunden haben. Sehr auffallend sind die dichtgedrängten Gliafasern, die speziell auf Längsschnitten des Brückenanteiles im Pecten besonders deutlich hervortreten (Abb. 8).

Die Nickhaut der Wildgans zeigt in ihrem proximalen Epithel keinerlei Zellfortsätze, dagegen äußerst reichliche Becherzellen.

Bei *Anser domesticus*, der Hausente, hat der Bulbus einen Durchmesser von 15 mm. Der Pecten ist an der Basis 7 mm breit, seine Höhe beträgt 5 mm, die Faltenbreite 2 mm. Es sind 17 Falten vorhanden.

Der Ciliarkörper läßt 90 Falten erkennen, welche den Linsenrand berühren, der Randwulst der Linse ist zart entwickelt.

Bei Anser domesticus haben wir in Übereinstimmung mit *Fritschs* Angabe eine streifenförmige, senkrecht auf die Pectenachse ziehende, horizontale, zarte Area, in dieser nasal eine sehr seichte, kleine, runde Fovea. Im übrigen sei auf die Angaben von *Ischreyt* verwiesen.

Die Retina der *Gans* zeigt in den Stäbchen und Zapfen ein dunkelfärbbares, proximal zu gegen die Limitans sich verjüngendes, netzförmig aufgebautes, färb-

bares Gebilde, das gelegentlich, aber nicht konstant, in seinem distalen Teil einen Querspalt zeigt. Das Gebilde ist zarter in den Zapfen als in den Stäbchen, sehr häufig sieht man einen Teil der Zapfenkerne über die Limitans 3—5 μ weit hinaus ragen.

Das Außenglied der Stäbchen zeigt eine Andeutung von Plättchenstruktur, hingegen konnte ich nicht den Eindruck einer spiraligen Faserung einwandfrei bekommen. Die oberste Lage des Außen- und Innengliedes zeigt eine äußerst zarte, nur bei günstigen Beleuchtungsverhältnissen mit guten Linsen wahrzunehmende, parallele Streifung oder Riefung, die sich bis an die Limitans externa verfolgen läßt, besonders, wenn die Elemente leichte postmortale Veränderungen zeigen.

Die Chorioidea der Gans läßt muskulöse Elemente nirgends mit Sicherheit erkennen. Zahlreiche Faserzüge enthalten nur bindegewebige Elemente in komplizierter Durchflechtung.

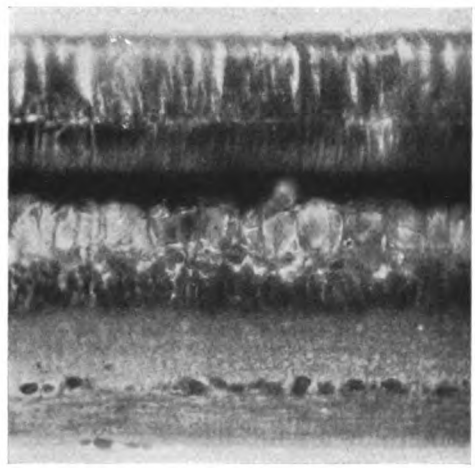

Abb. 9. *Uria troile.* Querschnitt der Netzhaut mit der Schichte der konzentrischen Stützzellen. Zeiss 3 mm, 1,40, P. O. 4.

Bei der *Lumme* (*Uria troile*) fand sich in ziemlicher Übereinstimmung mit den Angaben von *Franz* am Äquator des Auges eine Breite von 17 mm, der Pecten zeigte an der Basis 5 mm, eine Höhe von 4 mm und eine Faltendicke von 1 mm. Es fanden sich 13 Falten. Die Hornhaut fanden wir in Übereinstimmung mit *Franz* ganz ungewöhnlich dick, wie überhaupt die ungewöhnliche Ausbildung aller Augenhäute bei diesem Vogel zu neuerlichen eingehenden Untersuchungen des Auges mit verschiedensten Methoden auffordert.

Wie die Chorioidea und das Pigmentepithel ist auch der proximale Anteil des Pecten sehr *pigmentarm, am ärmsten von allen hier untersuchten Vögeln.*

Die Retina von *Uria troile* ist schon in eingehender Weise von *Franz* untersucht worden oder, besser gesagt, er hat speziell der Struktur der Sehelemente einen größeren Abschnitt seiner Arbeit gewidmet. Um so mehr überraschte es mich, daß er dabei das Vorkommen einer Gewebsformation, die außerordentlich auffallend ist, mit keinem Worte erwähnt, und auch in den zahlreichen mir vorliegenden und in der Literatur niedergelegten Retinabefunden bei anderen Vögeln stand nichts hierüber zu lesen. Es handelt sich um die Schicht der *sog. konzentrischen Stützzellen.* Es sind diese Zellen als Bestandteil aller Vogelretinen längst bekannt (*Schiefferdecker*). Doch wurden sie zumeist nur in den mittels der Golgimethode hergestellten Bildern näher beschrieben und treten sie auch für gewöhnlich sehr wenig hervor. Um so auffallender ist es gerade bei Uria troile eine derartige Schicht zu finden, welche bei einer Gesamtdicke der Netzhaut von 280 μ allein für sich 40 μ und darüber stellenweise einnimmt. Es wird von diesen Zellen so ziemlich der ganze Raum zwischen der äußeren und inneren Körnerschicht eingenommen. Betrachten wir einen gut konservierten Querschnitt dieser Netzhaut (Abb. 9), es handelte sich im vorliegenden Fall um überlebend frisch in Zenker eingelegte

Augen der Helgoländer Lumme, so sehen wir von innen nach außen zuerst eine Opticusfaserschicht von exzentrisch abnehmender Breite, dann eine überall bloß einschichtige Reihe von Opticusganglienzellen, deren Größe außerordentlich variiert, so daß in dieser Reihe zwischen zahlreichen, kleinen einzelne, um ein Vielfaches größere Ganglienzellen vorkommen, besonders mehr gegen die Peripherie zu, dann folgt eine etwa 45 μ dicke, innere, plexiforme Schicht. An diese schließt sich nach außen zu die Schicht der inneren Körner und Bipolaren, etwa 30 μ breit. Auf diese folgt die schmale Lage der besonders in den peripheren Partien stark ausgeprägten Horizontalzellen, und dann folgt die auffallende Schicht der kernlosen Elemente. Diese höchst sonderbar gestalteten, mit langen, durcheinandergewundenen Fortsätzen versehenen Zellen zeigen ein mit Molybdänhämatoxylin gut färbbares, streifiges Protoplasma, in den zentralen Partien finden sich kleine, schmale Hohlräume. Von Kernsubstanz ist nichts mehr nachzuweisen. Diese Schicht imponiert außerdem durch die auffallende, gradlinige Abgrenzung gegen die äußere Körnerschicht, an deren Zustandekommen offenbar auch Querfortsätze der Stützfasern mitbeteiligt sind. Nur stellenweise, und zwar in der Nähe der Papille, sind einzelne, größere Elemente der kernlosen Zellen bis in die äußere Körnerschicht, gelegentlich auch einmal ein Element in die innere Körnerschicht vorgeschoben. Dieser bisher unter allen Vögeln einzig dastehende Befund findet ein Analogon nur in den entsprechenden Verhältnissen bei manchen Selachiern und Ganoiden. Es hat ja *Retzius* den kernlosen Stützelementen bei ersteren eine besondere Untersuchung in seinen Arbeiten gewidmet. Ob das Vorkommen dieser überraschenden Bildung in der Retina der Lumme, die bei den anderen Tieren fehlt, durch die biologischen Bedingungen, das plötzliche, stoßweise Tauchen etwa, bedingt ist, wage ich nicht ernstlich zu diskutieren. Es würde dies sich erst ergeben, wenn andere Tauchervögel etwas Ähnliches auffinden lassen, wofür bisher keine Anhaltspunkte vorliegen.

Was das von *Franz* beschriebene Außenglied der Sehelemente betrifft, so hat, was wir gesehen haben, uns nicht die Überzeugung erweckt, daß eine spiralige Struktur mit Sicherheit zu konstatieren sei, und die Entscheidung, ob es sich nicht bloß um den Zerfall in die Plättchenstrukturen bei diesen Bildern handelt, war nicht immer möglich.

In der Brücke des Pecten von *Uria troile* ist die homogene, die Farbreaktion des Bindegewebes gebende Struktur der Gefäße zwischen den Bündeln der Gliafasern besonders stark ausgebildet. Gegen die Pectenbasis zu ist sie viel zarter. Das Pigmentepithel ist von allen untersuchten Tieren das pigmentärmste, die Krystalloide außerordentlich klein, auch die Chorioidea ist relativ wenig pigmentiert, was vielleicht mit dem Sehen unter Wasser in Beziehung gebracht werden könnte und an den partiellen Albinismus bei Enten erinnert. Es sei noch erwähnt, daß die Chorioidea der Lumme auffallend dick ist, aber zwischen den sehr weiten Gefäßen keine Muskelfasern sich nachweisen lassen.

Bei dem *Kormoran* (*Phalacrocorax carbo*) (Nestjunges) maß der Bulbus am Äquator 15 mm, der Pecten an der Basis 7 mm, 5 mm an der höchsten Stelle, 1,5 mm an der Faltenbasis in der Breite. Die sehr gleichmäßig pigmentierten Falten sind in der Zahl von 16 vorhanden, was relativ wenig erscheint, im ganzen aber ist der Pecten doch ziemlich groß. Es ist dieser Vogel von besonderem Interesse, da *Hess* ausführliche experimentelle Untersuchungen über die außerordentlich hohe Akkommodationskraft dieses Auges angestellt und dabei gefunden hat, daß es befähigt sei, beim Eintauchen ins Wasser durch zylindrische Deformation der Linse, wenn die Brechkraft der Cornea wegfällt, auf 55 Dioptrien zu akkommodieren. v. *Hess* erwähnt auch, daß hier die Linse, diesem Zwecke entsprechend, auffallend weich ist und hier so ziemlich das Maximum der Plastizität der Linse erreicht sei.

Über die Druckverhältnisse im Innern des Auges bei dieser extrem hochgradigen Akkomodation liegen keine Angaben vor.

Beim *Sperber* (*Accipiter nisus*) ist der Bulbus am Äquator 16 mm breit, der Pecten mißt an der Basis 8, seine Höhe 4 mm, seine Dicke 2 mm. Es sind 26 Falten vorhanden. In der Retina sehen wir am frisch eröffneten Auge 2 annähernd gleich große und gleich tiefe, etwa 1,5 mm zu beiden Seiten und etwas scheitelwärts von der dorsalen Kante des Pectens gelegene Foveae. Die eine davon erweist sich auf dem Schnitt als sehr vollkommen, indem in der größten Tiefe der Einsenkung die Opticusfaserschicht und die Ganglienzellenschicht gänzlich aufhören, auch die anderen Schichten äußerst verdünnt sind. In der Mitte finden wir sogar die Zapfenkörner nur in einer einzigen Schicht vorhanden.

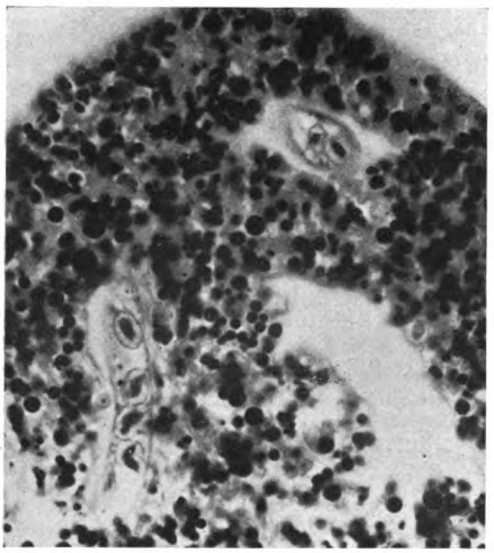

Abb. 10. *Circus pratensis*. Gliazellen mit riesigen Pigmentkörnchen aus der Brücke des Pecten. Zeiss 2 mm, 1,40, P. O. 4.

Beim *Habicht* (*Astur plumbarius*) beträgt der Äquatorialdurchmesser des Auges 25 mm, die Pectenbasis 11, seine Höhe 6 mm, die Faltendicke 2 mm. Es sind 15 Pectenfalten entwickelt. Am Ciliarkörper zählten wir 170 Hauptfalten. Neben einer deutlichen Fovea centralis fand sich eine zweite, nicht weit vom Pecten gelegene, also nicht als laterale Fovea zu bezeichnende Grube, wie es schon *Wood* bei mehreren Raubvögeln darstellte und wir es auch bei *Becto* unverkennbar gesehen haben.

Die *graue Weihe* (*Circus pratensis*) zeigt einen Durchmesser des Bulbus von 21 mm, der Pecten mißt an der Basis 11 mm, seine Höhe beträgt 6 mm, die Dicke 2,5 mm. Es finden sich 14—16 Falten ausgebildet. Die Anzahl der Ciliarfalten beträgt etwa 160.

Wir finden eine Fovea centralis, welche ziemlich tief und auch an der tiefsten Stelle recht vollkommen ausgebildet ist, indem hier die Opticusfaserschicht, die Schicht der Ganglienzellen, sehr verdünnt ist, die innere plexiforme Schicht, die sonst in der ganzen Area sehr dick ist, fast auf Null reduziert wird, auch die innere Körnerschicht und die äußere plexiforme Schicht stark verschmälert sind. Dagegen ist die Verkürzung der Sehelemente keine so hochgradige, wie wir sie bei anderen Tieren finden.

Nicht nur die Fovea und ihre Umgebung, sondern ein großer Bezirk um sie herum scheinen stäbchenfrei zu sein. Die Zapfen zeigen einen nicht sehr deutlichen Innenkörper, im Außenglied einen zarten Außenfaden. An der Peripherie findet sich ein quergestellter Körper im Innenglied der Stäbchen.

Im Pecten fallen die außerordentlich großen Pigmentgranula der Brücke auf, die Dimensionen erreichen, wie sie nur selten bei anderen Tieren angetroffen werden, bis zu 7 μ (Abb. 10). Die Pectenbrücke ist sehr gefäßarm, und die Kerne der Gliaelemente stehen außerordentlich dicht. Die zarten Markscheiden des Nerven

lassen sich genau soweit verfolgen, als die pigmenthaltige Fußplatte des Pectens reicht, aber nicht darüber hinaus. Die Chorioidea zeigt zarte Bündel glatter Muskelfasern. Zwischen größeren Venenstämmen sieht man gelegentlich kurze, geradlinige Capillarverbindungen in der Choriocapillaris sehr deutlich.

Bei *Circus pratensis* finden sich auf der Nickhautinnenfläche nur winzige, 2—3 μ große, sehr zahlreiche Flimmerhärchen auf den Epithelien, die nur mit besten Immersionssystemen bei sehr guter Färbung gesehen werden können. Überraschenderweise kommen sie auch auf dem Limbus des Conjunctivaepithels vor, etwa dort, wo der vordere Rand der skleralen Knochenplatten seine Begrenzung findet. Basalkörperchen sowie größere Haare fehlen durchaus. Die Klappe ist auch bei diesem Vogel am freien Rande sehr deutlich ausgebildet, und es finden sich am Conjunctivalrande Faltungen, in die sie sich wahrscheinlich vorübergehend einhängen kann. Wir müssen hier bemerken, daß offenbar die Hornhautoberfläche der Vögel in einer ganz anderen Weise geglättet und poliert ist als die anderer Wirbeltiere.

Bei der *Rohrweihe* (*Circus aeruginosus*) zeigt der Äquator des Auges eine Breite von 21 mm, die Achse ist ungefähr ebenso lang, so daß das Auge ein annähernd kugeliges ist, der Pecten ist an der Basis 10 mm lang, seine Höhe ist 5 mm, die Faltendicke an der Basis 3 mm.

Diese relative Breite der Pectenfalten ist anscheinend für die Raubvögel charakteristisch. Die Anzahl der Ciliarfalten ist etwa 128. Es fand sich in der Netzhaut nur eine zentrale Fovea nasal. Eine temporale Fovea konnte ich trotz Untersuchung mehrerer Augen nicht finden, obwohl sie ziemlich frisch konserviert waren.

Bei diesem schön entwickelten Raubvogelauge finden wir eine Linse, die besonders gut den von *Franz* erwähnten kompakten Kern von schmal ovoider Gestalt und die ihn umgebende Gleitfaserlage erkennen läßt.

Der Pecten zeigt eine sehr kompakte Brücke, die im Schnitt aus sehr dichtem, pigmenthaltigem Gliagewebe sich zusammengesetzt erwies, in dem wir massenhaft Gliafasern beobachten. Die am meisten vorspringenden Gliazellen lassen eine annähernd epitheloide Anordnung erkennen. In der Umgebung der sehr wenig zahlreichen Blutgefäße, offenbar nur Arterien, sieht man außer dem Endothel und der homogenen Wandschicht eine deutlich mit Fuchsin färbbare, feinfaserige, offenbar mesodermale Schicht, von welcher aber im Bereiche der Falten nicht die geringste Spur nachzuweisen ist. Es handelt sich offenbar um bei den ersten Entwicklungsvorgängen hineingebrachte, mesodermale Elemente, die weit von ihrem Mutterboden verlagert erscheinen, wie wir solche auch sehr auffallend im Pecten des Kasuar sahen. Die Retina zeigt nasalwärts eine sehr ausgebreitete Area, charakterisiert durch ihren Gehalt an äußerst zarten, dichtgedrängten Zapfen und fast vollständiges Fehlen der Stäbchen. Letztere scheinen nur mehr temporal und gegen die Peripherie entwickelt zu sein, gegen diese hin vergröbern sich die Sehelemente zusehends. In der Nähe des Pecten und des Opticuseintrittes finden wir eine nicht sehr tiefe, streifenförmige Fovea, welche dem Typus der unvollständigen Fovea angehört, indem die Retina in ihrer Umgebung durch leichte Vermehrung der Zellen zwar etwas verdickt erscheint, in dem Zentrum der Eindellung dagegen die Schichten nur wenig verdünnt sind, mit Ausnahme der auf die Hälfte reduzierten, inneren, plexiformen Schicht und der auf einen schmalen Streifen reduzierten, äußeren plexiformen Schicht. Die im Zentrum stehenden Zapfen erscheinen wie gewöhnlich verkürzt, sind aber nicht wesentlich zarter als die der ganzen Area, dementsprechend erscheint auch der Längsdurchmesser der Pigmentepithelzellen mit ihren pigmenthaltigen Fortsätzen etwas verringert, die zentralsten Zapfen zeigen eine leichte, konzentrische Gegen-

einanderneigung in leicht unregelmäßiger Anordnung, was möglicherweise als Kunstprodukt aufgefaßt werden muß. In den Innengliedern der Zapfen finden wir einen wenig differenzierten, sehr kleinen Einschlußkörper und außen besonders deutliche parallele Streifungen.

Die Chorioidea ließ keine muskulösen Elemente erkennen.

Das Auge des *Steinkauzes* (*Athene noctua*) mißt am Äquator 20 mm und ist ein typisches Langauge. Die bekannte Asymmetrie ist mehrfach beschrieben worden. Der Pecten mißt 5 mm an der Basis, 4,5 in der Höhe, 1,8 in der Dicke. Es sind 5—6 Falten entwickelt. Der Pecten entbehrt wie der anderer Eulen einer Brücke. Es ist ein besonders günstiges Objekt zum Studium der Gliazellen mit ihren Ausläufern, die sich hier so verhalten, wie es in der Arbeit *von Husens* abgebildet und geschildert wurde. Die Muskulatur der Pectenarterien reicht, im Gegensatz zu anderen Vögeln, durch die Opticuspapille hindurch bis an den unmittelbaren Pectenansatz.

Was die Retina betrifft, so finden sich in den zentralen Partien ziemlich zahlreiche, sehr zarte Zapfen. Sehr eigentümlich ist die Gestaltung der außerordentlich dichtgedrängten Elemente der äußeren Körnerschicht, die alle lang-elliptisch bis spindelförmig erscheinen. Auch die Endfüße der inneren plexiformen Schicht sind ungewöhnlich dichtgedrängt.

Abb. 11. *Athene noctua.* Proximales Epithel der Nickhaut mit Fortsätzen. Vergr. wie 17.

Die Nickhaut zeigt mit langen, protoplasmatischen Fortsätzen versehene Epithelzellen, besonders auch in der Nähe des freien Randes. Einzelne dieser protoplasmatischen, am Ende mit einer Keule versehenen Fortsätze zeigen auch deutliche Verästelungen sowie die Bildung eines Stützfadens im Innern. Andere Zellen zeigen nebeneinander mehrere unverzweigte Protoplasmafortsätze. Da einzelne dieser Zellen auch mehrere solcher verzweigte Fortsätze aufweisen, entsteht ein ungemein kompliziertes Gewirre von nur mit den besten Immersionssystemen aufzulösenden Strukturen an der Nickhautinnenfläche (Abb. 11).

Beim *Waldkauz* (*Syrnium aluco*) fanden wir so ziemlich alle Einzelheiten, den Angaben der früheren Autoren entsprechend.

Beim *Nußhäher* (*Garrulus glandarius*) mißt der Bulbus am Äquator 16 mm, der Pecten an der Basis 5,5 mm, die Höhe 3 mm, die Faltenbreite an der Basis 1,5 mm. Mit 30 Falten weist das Tier fast die Höchstzahl der Pectenfaltung auf.

Die Anzahl der Ciliarfalten ist annähernd 240.

Von einer Kompensation der Faltenzahl des Ciliarkörpers durch Vermehrung der Pectenfalten kann also hier gewiß nicht gesprochen werden.

Die Retina weist eine Fovea centralis auf, sonst soll von ihrer Struktur erwähnt werden, daß speziell an der Peripherie ganz auffallend große, an anderen Augen vermißte Ganglienzellen in der Opticuszellschicht vorkommen, die an derartige Vorkommnisse bei Säugern erinnern. Ganz ungewöhnlich ist auch ein rundliches Bündel von Achsenzylindern, welches im schrägen Verlauf die Schichte der innern Körnerzellen durchbohrt und in schwer zu erkennender Weise in den Opticus eintritt.

Das Auge der *Dohle* (*Coleus monedula*) mißt am Äquator 15 mm, der Pecten ist auffallend groß, mißt an der Basis 7,5 mm, seine Höhe ist 4 mm, seine Dicke 2 mm. Die Anzahl der Falten beträgt 24. In den Zapfen der Netzhaut findet sich ein deutlicher Einschlußkörper im Innenglied. In den Stäbchen der Peripherie ist auch eine Querscheibe distal vom Stäbchenellipsoid auffallend. Die Fovea centralis ist deutlich innerhalb der Area.

Bei der *Saatkrähe* (*Corvus frugilegus*) findet sich eine Achsenlänge von 17 mm, ein Äquatordurchmesser von 17 mm, so daß das Auge vollkommen kugelig ist, der Pecten mißt an der Basis 8 mm, seine Höhe ist 4,5 mm, seine Dicke 2 mm und besitzt 26 Falten. Es ist eine zentrale Fovea vorhanden. Der Ciliarkörper besitzt etwa 200 Falten.

Bei der *Wacholderdrossel* (*Turdus pilaris*) maß die Augenachse 9, der Äquator 13 mm, die Pectenbasis 7, die Höhe 3,5, die Dicke 3 mm. Die Pectenfalten waren 28. Der Ciliarkörper zeigte 152 Falten.

Bei *Lanius colyrio* zeigten sich in dem lebend durchspülten Pecten außerordentlich dichte Pigmentansammlungen, besonders im distalen Teil. Die pigment-

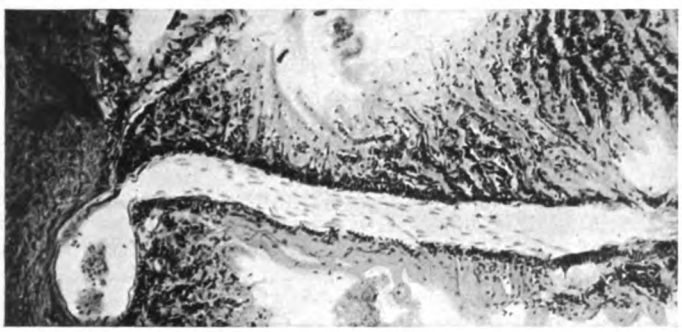

Abb. 12. *Lanius colyrio.* Flachschnitt durch eine Pectenfalte. Eintretendes Gefäß samt Verzweigung. Reichert 2, Comp. Occ. 4, 30 cm Abstand.

haltigen Gliazellen waren in den Maschen des Wundernetzes der Blutgefäße stellenweise auffallend palissadenartig angeordnet. Trotz der vorzüglichen Fixation ließ sich keinerlei den bei anderen Tieren erwähnten Gebilden homologe, mit Fortsätzen versehene Zellform in der Umgebung der Pectengefäße konstatieren. Sehr auffallend war dagegen die Beschaffenheit des Endothels, indem Zellgrenzen vollkommen zu fehlen schienen und daher besonders an den Flachschnitten größerer Gefäße das Bild eines Syncytiums sich darbot. Ferner zeigte sich an zarten Durchschnitten das Endothel auf dem Zellquerschnitt feinstreifig gebaut, etwa wie der Bürstensaum einer Nierenzelle. Auch am Längsschnitt des Endothels und auf Flachschnitten trat diese auffallende Struktur hervor. Dagegen erschien die unmittelbare Umgebung des prominenten Zellkernes homogen, ohne weitere Struktur. Auch hier zeigen sich die Pectenarterien schon innerhalb der Papilla nervi optici ohne Muskeln. Im Pecten liegen die größeren Gefäße hauptsächlich an den Umbiegungsstellen der Falten (Abb. 12).

Auch in der Mitte der Pectenfalten befinden sich größere Gefäße. Es bestehen zwei Lagen von Wundernetzen, nur im distalen Teil wird diese Anordnung unregelmäßig und stellenweise ist dann nur eine Lage mehr zu konstatieren.

In der Retina sind unter den Sehelementen die Stäbchen auffallend stark vertreten, sie enthalten ein dunkel gefärbtes Paraboloid. Die Zapfen, deren Innen-

glied durchwegs stark verlängert war, besitzen einen meist mit einer halbmondförmigen Spalte versehenen, dunkel gefärbten Einschlußkörper in diesem.

Der Bulbus der *Amsel* mißt am Äquator 10 mm, der Pecten an der Basis steigt an einem Ende stark an. Wie bei den meisten Singvögeln nähert er sich sehr stark sowohl mit seiner lateralen Spitze dem Ciliarkörper einerseits, der Linse andererseits. Die Substanz des Pecten ist recht pigmentarm, die Netzhaut zeigt konzentrisch gegen die Mitte zu ein Schmälerwerden ihrer Elemente, in den Zapfen finden wir im Innenglied, besonders ind er Nähe derFövea einen deutlichen Einschlußkörper, während die quergestellte Platte der Ssäbchen besonderr in der Peripherie hervortritt.

Der Pecten der *Amsel* (*Turdus musicus*) zeigt an der Basis eine Breite von 5 mm, eine Höhe von 3,5, die Faltendicke ist 1 mm. Es sind 28—29 Falten entwickelt. Am Ciliarkörper zählen wir 160 Falten.

Die Opticusschicht verdünnt sich schon am Rande der Fovea, die der Ganglienzellen nimmt an Dicke am Rande zu, während sie wie auch die innere und äußere plexiforme im Trichter aufhören und die äußere Körnerschicht innerhalb der tieferen Partien des Trichters bis zum zweireihigen Typus herabsinkt, um im eigentlichen Zentrum ganz aufzuhören, so daß ein kleiner, dem Querschnitt einiger 100 Zapfen entsprechender Bezirk, dieser Schichte vollkommen entbehrt und an ihrer Stelle nur äußerst verdünnte, unmeßbar feine Fäserchen der Stützelemente anwesend sind. Gleichzeitig nimmt auch die innere plexiforme Schichte, die fast ein Drittel der Retina ausmacht, allmählich ab, um im Zentrum der Fovea fast vollkommen zu verschwinden. Die mächtige, innere Körnerschichte, welche die Bipolaren enthält und in der Umgegend der Fovea 18- und mehrreihig, im unmittelbaren Umkreis bis 5reihig ist, erscheint im Zentrum nur 3—4reihig verdünnt. An sie stößt die äußere plexiforme Schicht, bis auf 5 μ verdünnt, sie scheint nur die verbreiterten Enden der Zapfen zu enthalten. Auch die Zapfenkörner (Stäbchen fehlen im Zentrum der Fovea vollkommen) treten nur in 2 Reihen auf. Die Zapfen selbst stehen ähnlich, wie es schon *Fritsch* dargestellt hat, in ziemlich regelmäßiger Anordnung konzentrisch schräg gegen die Mitte der Fovea gerichtet, so daß man auf dünnen Sagittalschnitten der Fovea die verschiedensten Schrägschnitte, aber niemals einen vollkomenen Längsschnitt der Zapfen zur Ansicht bekommt. Innen- und Außenglieder sind fast gleichmäßig 1 μ dick, lassen aber noch den feinen Außenfaden eben erkennen. Die Elemente lassen an Schnittpräparaten nur schwer ihre Länge feststellen, doch sind sie jedenfalls kürzer als alle übrigen Elemente der gesamten Netzhaut, sowohl was das Innen- als auch was das Außenglied betrifft. Während wir bei der Amsel sowie bei vielen anderen Vögeln im Innengliede den eigentümlichen, mit Doppelspalt versehenen Einschlußkörper im ganzen Bereich der Netzhaut nachweisen können, gelingt dieser Nachweis für die Zapfen der eigentlichen Fovea nicht.

Die hier von *Turdus* geschilderte Anordnung ist an mittels Durchspülung fixierten Präparaten gewonnen, es mögen wohl individuelle Schwankungen im Verhalten der einzelnen Schichten vorhanden sein. Doch stimmt dieses Bild absolut nicht mit dem von *Franz* wiedergegebenen nach *Krause* überein, der einen ganz engen Trichter der Fovea abbildet (Abb. 13). Die Muskulatur der Chorioidea soll noch weiter unten besonders besprochen werden.

Die Nickhaut zeigt feinste, protoplasmatische, flimmerartige Fortsätze, die kaum zu färben sind.

Beim *Schwarzblättchen* (*Silvia atricapilla*) mißt das Auge am Äquator 6 mm, der Pecten an der Basis 3 mm, er ist 1 mm hoch und 0.5 mm breit. Er besitzt 20 Falten. Der Ciliarkörper zeigt etwa 90 Falten.

Der *Fliegenfänger* (*Muscicapa*) zeigt einen Äquatorialdurchmesser des Auges

von 10 mm, der Pecten 4 mm, die Höhe 1,5, die Dicke 1 mm. Es sind 17 Falten ausgebildet. Die mäßig konservierte Retina zeigte eine zentrale Fovea.

Das Auge des *Kreuzschnabels* (*Loxia curvirostra*) mißt am Äquator 9 mm, der Pecten an der Basis 3,5, die Höhe ist 2 mm, die Breite 0,8 mm. Es sind 22 Falten vorhanden. Die Retina enthält eine zentrale, rundliche, ziemlich tiefe Fovea, es ist an ihr auffallend, daß an der Peripherie in der Opticusganglienzellenschichte einzelne große oder übergroße Ganglienzellen vorkommen; eine weitere Eigentümlichkeit bestand darin, daß bei überlebender Fixation von den Gefäßen aus eine Anzahl von Sehelementen durch besonderes Festhalten der Farbe bei der Differenzierung im ganzen Verlauf sich von allen übrigen unterschied. Es ist kaum anzunehmen, daß es sich bloß um Zufälligkeiten dabei handelt, da es das einzige Mal ist, daß wir ein derartiges Verhalten an so gut fixiertem Material beobachten konnten.

In der Chorioidea fanden sich radiär zwischen den Gefäßen von der inneren zur äußeren Grenzschicht ziehende, nur teilweise von Pigment umhüllte Bündel äußerst feiner, *quergestreifter* Muskeln — ein Befund, der allerdings erst bei Betrachtung mit starken Systemen auffällt und leicht übersehen werden kann.

In den Zapfen waren die winzigen Einschlußkörper des Innengliedes sehr deutlich, der ebenfalls mit Eisenhämatoxylin sich schwärzende Querstreifen des Stäbcheninnengliedes nur an der Peripherie auffällig. Hier trat auch besonders die die ganze Länge des Innengliedes betreffende, auffallend enge Kanellierung überaus deutlich hervor.

Abb. 13. *Turdus musicus.* Tiefste Stelle der Fovea centralis die hochgradige Verdünnung der Schichten zeigend, darunter in der Chorioidea quergestreifte Muskulatur, quer durch alle Schichten ziehend, sternförmig angeordnet.

Bei den verschiedenen *Finkenarten*, dem *Stieglitz* (*Carduelis*), dem *Zeisig* (*Chrysotonus spinus*), dem *Bergfink* (*Fringilla montifringilla*) fanden wir im wesentlichen die den Angaben von *Chievitz* und der Tabelle von *Franz* entsprechenden, auch in unserer Übersichtstabelle wiedergegebenen Maße. Überall fand sich eine zentrale, ziemlich gut ausgebildete Fovea.

Beim *Edelfink* (*Fringilla coelebs*) fanden wir den Äquatorialdurchmesser mit 8 mm, die Pectenbasis mit 4 mm, dessen Höhe mit 2 mm, die Faltendicke mit 0,5 mm. Der Pecten besitzt 18 Falten. Die Netzhaut zeigt eine gut ausgebildete, ziemlich vollkommene Fovea centralis. In der nasalen Hälfte zeigten sich die Zapfenkörner vor die Limitans vorgeschoben und ziemlich deformiert, die Zapfeninnenglieder wiesen einen sehr deutlich gespaltenen und von winzigen Hohlräumen umgebenen Innenkörper auf. In der Chorioidea finden sich sehr reichliche, zarte, *quergestreifte Muskeln.*

Der Bulbus des *Haussperlings*, (*Passer domesticus*) mißt am Äquator 15 mm, der Pecten an der Basis 8, seine Höhe ist 4, seine Breite 1 mm. Er besitzt 17 Falten.

In der Retina finden wir die von allen Autoren beschriebene, ziemlich tiefe, zentrale Fovea.

Die Zapfen enthalten einen ziemlich weit proximal im Innenglied gelegenen, mit Eisenhämatoxylin färbbaren, oft gespaltenen Innenkörper. Die Stäbchen an der gleichen Stelle eine schmale, dunkle Querscheibe.

Die Innenseite der Nickhaut zeigt auf ihren Falten Epithelzellen, die reichlich mit feinen, protoplasmatischen Fortsätzen versehen sind, die aber der Basalkörperchen ermangeln, nicht als echte Flimmern aufgefaßt werden dürfen. An der Übergangsfalte wurden sie vermißt. Die Conjunctiva des Limbus wird sehr stark vaskularisiert. Der Pecten enthält maximal nur 2 Reihen von Capillaren nebeneinander.

Bei der *Dorfschwalbe* (*Hirundo rustica*) ist das Auge am Äquator 9 mm breit, der Pecten mißt 4 mm an der Basis, ist 4 mm hoch und 1 mm dick. Die Anzahl der Ciliarfalten beträgt 14—17.

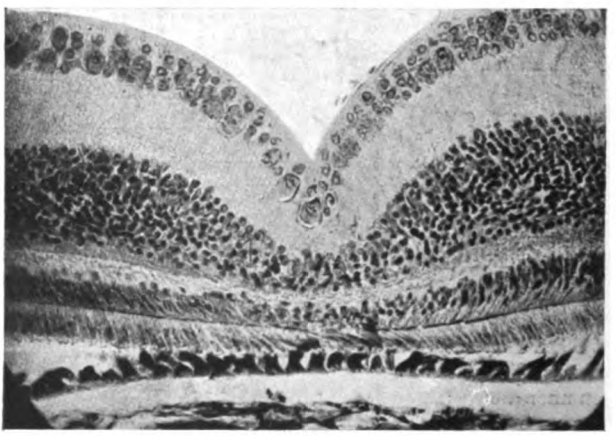

Abb. 14. *Hirundo rustica*. Fovea externa. Zeiss mm, P. O. 4.

Bei *Hirundo rustica* konnten wir mit voller Sicherheit die von *Chievitz* und *Krause* beschriebenen beiden, in der Horizontalebene der Mundspalte gelegenen Foveae finden. Sie sind beide ziemlich tief, gehören aber nicht zum Typus der vollkommenen Foveae, weil die nach Art einer Area verdickten Schichten in der Tiefe der Fovea kaum verdünnt sind (Abb. 14 u. 15). Wie die Retina im zentralen Teile überhaupt sehr stäbchenarm ist, so umfaßt die Gegend der zentralen Fovea ausschließlich feinste Zapfen, die im Zentrum zu so außerordentlicher Feinheit sich verdünnen, daß exakte Maße auch an 3 μ dicken Schnitten nicht mit Sicherheit angegeben werden können. Jedenfalls sind die Außenglieder der im Zentrum der Fovea konzentrisch geneigten und etwas unregelmäßig angeordneten Zapfen nicht über 0,5 μ dick, während sie allmählich gegen die Peripherie zu bis zu 2 μ zunehmen. Die dort auftretenden Stäbchen-Außenglieder haben 3 μ Dicke. In den zentralsten Zapfen sind die im Innenglied beschriebenen, gespaltenen Einschlußkörper anscheinend nicht vorhanden, so daß die Elemente sich von denen ihrer Umgebung durch diesen Mangel auch optisch unterscheiden. Die Öltropfen sind so außerordentlich klein, daß man sie schließlich nicht mehr unterscheiden kann, was an osmierten Präparaten noch nachkontrolliert werden müßte. Die Fovea externa dieses Vogels gehört ebenfalls dem Typus der unvollkommenen Foveen an, be-

sonders dadurch, daß in der Schicht der Ganglienzellen auffallend große Elemente vorkommen, die, stark mit Nissl-Körpern versehen, auch die tiefste Stelle noch einnehmen. Sonst aber ist sie, was die anderen Retinaschichten anbetrifft, ganz ähnlich gebaut wie die zentrale Fovea, was schon *Slonaker* erwähnte. Doch sind die im Zentrum stehenden Zapfen nicht annähernd so außerordentlich zart wie die der Fovea centralis, zeigen keine Konvergenz und enthalten wie alle Zapfen ihrer Umgebung deutlich den Öltropfen und den Innenkörper, so daß, wenn wir diese Details in Beziehung zur Sehschärfe bringen dürfen, die Sehschärfe dieser Stelle als weit geringer als die der Fovea centralis anzunehmen ist. Im Pecten lassen sich auch mit den besten Immersionslinsen keine deutlichen Fortsätze an den Gliazellen um die Gefäße nachweisen.

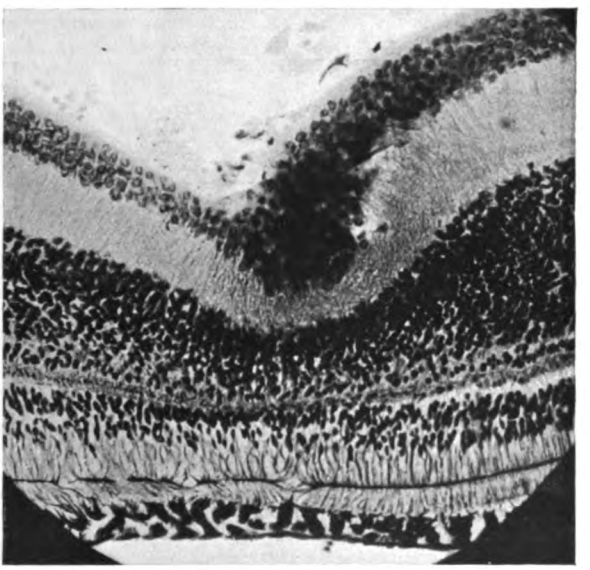

Abb. 15. *Hirundo rustica.* Fovea centralis. 4 mm, P. O. 4.

An der Nickhaut finden wir weder irgendwelche Fortsätze entwickelt noch Becherzellen.

Das Auge des *Halsbandpapageis* (*Palaeornis ornatus*) zeigt einen Äquatorialdurchmesser von 11 mm, der Pecten an der Basis 4,5, die Höhe 3,5, die Faltendicke 1 mm. Es sind 9 Falten vorhanden, keine erkennbare Brückenbildung am Pecten.

An der Retina fiel auf, daß die Zapfenkörper in einem Bereich vor die Limitans vorgeschoben waren. Im Innengliede war ein Innenkörper vorhanden.

In der Chorioidea enthalten die eigentümlich *klobigen Pigmentzellen*, die im Gegensatz zu anderen Vögeln *fast gar keine* verzweigten Fortsätze besitzen, relativ grobkörniges Pigment.

Das Auge des *Kakadus* (*Cacatua roseicapilla*) war am Äquator 13 mm breit, der Pecten an der Basis 9 mm, 3 mm hoch und 1,5 mm dick. Die Anzahl der Ciliarfalten war etwa 100, über die Netzhaut ließ sich wegen der postmortalen Konservierung nicht viel Genaues aussagen. Es fand sich eine zentrale Fovea. Der Pecten ist auffallend stark gleichmäßig pigmentiert und faltenarm.

Der *Grünspecht* (*Picus viridis*) zeigt einen Äquatorialdurchmesser des Auges von 12 mm, der Pecten an der Basis 5 mm, die Höhe ist 4,5, die Faltendicke 1 mm. Es sind 11—12 Falten ausgebildet. Auffällig ist hier das *starke Verschobensein des Pecten* gegen den Ciliarkörper hin, so daß es präparatorisch schwierig ist, den Pecten zu isolieren, ohne den Ciliarkörper zu verletzen, auf welches Verhalten auch *Wood* hinweist. Das Gewebe ist relativ pigmentarm, nur die spindelförmigen Elemente, die die Brücke zusammensetzen, enthalten mehr und verhältnismäßig grobe Pigmentgranula. Die Pectenspitze zeigt sich durch sehr dicke Glaskörperpartien mit der Linsenkapsel auf größere Strecken enge verbunden.

In der Retina prävalieren die Zapfen stark, Stäbchen sind nur an der Peripherie vorhanden und dort auffallend zart. Im chromierten Präparat zeigen sie einen deutlichen Innenkörper.

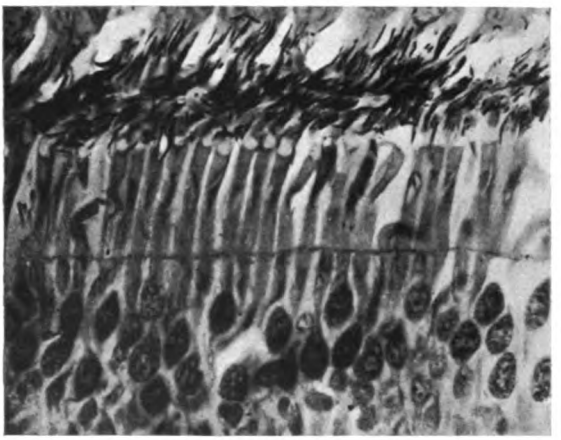

Abb. 16. *Cypselus apus.* Zapfen der Area und Pigmentepithel, Ölkugeln, gespaltener Einschlußkörper in den Innengliedern. Vergr. wie 17.

Der *kleine Buntspecht* (*Picus minor*) zeigt eine größte Äquatorbreite von 12 mm, der Pecten an der Basis 4 mm, die Höhe beträgt 2,5, die Breite 1 mm. Nur die Brücke ist deutlich pigmentiert, während der Rest fast ganz unpigmentiert ist. 12 Falten sind vorhanden.

Die Retina zeigt eine deutliche zentrale Fovea und eine undeutliche Area.

Das Auge des *Wendehalses* (*Jynx torquilla*) mißt am Äquator 10 mm, die Breite der Pectenbasis beträgt 4, 5 mm, die Höhe 2,5, die Dicke der Falten 1 mm. Es sind 16 Falten zu erkennen. In der Netzhaut ist eine Fovea centralis vorhanden.

Der *Segler* (*Cypselus apus*) zeigt einen Äquatorialdurchmesser von 10 mm, der Pecten an der Basis 5 mm, seine Höhe ist 2 mm, die Faltendicke 1 mm. Es sind 10—11 Falten entwickelt. Der Ciliarkörper weist etwa 200 Falten auf.

Hier konnten wir die sehr deutliche Fovea externa nasalwärts konstatieren. Während die centralis weniger deutlich war.

In der Retina finden sich fast lauter schmale, zapfenartige Elemente, nur gegen die Peripherie zu etwas mehr Stäbchen. Im langen Innenglied der Zapfen ein sehr deutlicher, von hellen Spalträumen mehrfach unterbrochener Einschlußkörper (Abb. 16). Der Pecten zeigt 10—11 Falten. Seine Stellung zur Fovea externa ist eine derartige, daß man kaum annehmen kann, daß er auf diese einen

Schatten werfen kann, der physiologisch in Betracht kommt, auf die Fovea centralis nur unter ganz besonderen Umständen. In der Substanz des Pecten finden wir große, gelbbraune, sehr reichliche Pigmentkugeln, die gegen die Brücke hin etwas zunehmen. Sehr auffallend ist auf *Äquatorialschnitten der Linse* die *verschiedene Reaktion einzelner Schichten*, indem der Linsenkern bei sorgfältiger Differenzierung von Molybdän-Hämatoxylinpräparaten mit Ammoniummolybdat und Nachfärbung mit Fuchsin leuchtend rot gefärbte Randpartien zeigt und ebensolche Streifen sich lokal am Randwulst nachweisen lassen. Der Linsenrand zeigt sehr große Zellen.

Bei *Cypselus* finden sich in dem proximalen Teil der Nickhaut, besonders in der Übergangsfalte, außerordentlich dichte *Capillarnetze*, die durchwegs *intraepithelial* gelagert sind, so daß das Bild an das einer Stria vascularis des Säugers erinnert. Das Epithel des Limbus conjunctivae zeigt dieses Verhalten nicht mehr.

Das Auge eines brasilianischen *Kolibris* — es handelte sich um eine kleinere, aber nicht sehr kleine Form, die Spezies konnte ich nicht bestimmen — zeigte einen Äquatorialdurchmesser von 6 mm und annähernd kugelige Form. Der Pecten maß 3 mm an der Basis, besaß eine Höhe von 2 mm und 0,5 mm Faltenbreite. 15 stark pigmentierte Falten waren ausgebildet. Die Retina war ungenügend erhalten.

Bei der so verschiedenen Auffassung der Autoren, welche dem Pecten gegenüber geäußert worden sind, scheint es aussichtsreich, durch eine systematische Untersuchung der vergleichenden Anatomie des Vogelauges Daten als Grundlage für die Beurteilung zu finden, welche Tatsachen im Sinne der einen oder der anderen von den Autoren ausgesprochenen Hypothese sprechen, oder ob sie uns dazu drängen, im Pecten etwas anderes zu vermuten. Es soll im Folgenden daher bei einer großen Anzahl verschiedener, den einzelnen Vogelordnungen angehörigen Augen festgestellt werden, ob aus der Morphologie allein, wenn man sie mit den biologischen Typen der Tiere zusammenhält, irgendwelche Schlüsse zu ziehen sind. Wir haben deshalb wiederholt versucht, die Vögel nach verschiedenen Gesichtspunkten zu gruppieren: a) Größe des Tieres, b) Größe des Auges, c) Lebensweise, langsame oder schnelle Fortbewegung, langsame oder besonders schnelle Nahrungsaufnahme, d) vorübergehende Akkommodation in verschieden brechenden Medien (Tauchen), e) Ernährungsweise, f) Tag- und Nachtleben. Als makroskopisch, teilweise mikroskopisch feststellbare Daten erscheinen wichtig Äquatorialdurchmesser, des Bulbus, Größe der Linse, Morphologie der Linse (Randwulst). Die Zusammenstellung aller dieser Kategorien würde aber hier zu viel Platz einnehmen und geben wir lieber eine Generalübersicht aller bisher untersuchten Vögel. Dabei stellen wir die Daten der in der Tabelle angeführten früheren Untersucher zu diesem Zwecke mit selbst gewonnenen zusammen, was als Grundlage anderer Betrachtungen des Vogelauges dienen möge.

Die Befunde von *Chiewitz* an der Retina wurden von *Slonaker* im wesentlichen bestätigt und auf einige Formen erweitert. Dieser Autor untersuchte Merula wigratoria, Sialia sialis, Regulus satrapa, Junko hiemalis, Corvus americanus, Cyanocitta cristata, Nycticorax, Anser domesticus, Meleagris gallopavo, Numida

Name des Vogels	Untersucher*)	Größter Äquatorial-durchmesser	Anzahl der Pecten-falten	Maße des Pecten			Einfache		*Mehrfache*		Haupt-ciliar-falten**)
				Basis	Höhe	Dicke	Area	Fovea	*Area*	*Fovea*	
Perdix cinerea . . .	S.	—	16—17	—	—	—	—	—	—	—	—
Perdix	S.	—	15	—	—	—	nasal	mittel	—	—	208
Gallus domesticus .	*eig.*, W., Ch., M., Wälchli	18	16—18, 22	8	4	2	nasal	?	—	—	—
Columba dom. . .	*eig.*, W., H., Engelmann, Ch., Bolk, Schultze	14	18	5	5,4	1	r. nasal	seicht	—	—	—
Turtur risorius . .	*eig.*, W.	13—14	15—17	5,5	3,5	1	r. tief	—	—	—	—
Phasianus colch. .	S., Ch.	—	20	—	—	—	nasal	mittel	—	—	—
Meleagris gallop. .	S., Hannover, Ch., Cajal	—	22	—	—	—	nasal	schwach	—	—	160
Pavo cristat. . . .	S., F.	23,5	16,20	10	5,6	4	—	—	—	—	146
Tetrao tetrix . . .	W.	—	14	—	—	—	—	—	—	—	92
Casuarius	*eig.*, S., Wo.	41	4,5	10	13	3,5	nasal	tief	—	—	80
Rhea americana . .	*eig.*	40	25	8	11	6	nasal	—	—	—	—
Struthio camelus .	*eig.*, S., F., Hofmann, Wo.	52	12—25?	16	18	10	streif.	mittel	—	—	—
Apteryx (+) . . .	*eig.*, Wo.	8	1	—	—	—	streif.	mittel	—	—	120
Otis tarda	F., W.	—	9—11	—	—	—	—	—	—	—	—
Odicnemis (+) . .	*eig.*, Heinemann, Wo.	20	8—9	6,5	5,2	—	—	—	—	—	—
Grus cinerea . . .	W., S.	—	14—17	—	—	—	—	—	—	—	—
Ardea cinerea . . .	*eig.*, W., F., Ch., Krause	F. 17, K. 29, eig. 22	13—15	9	6.2	—	nasal	—	—	—	—
Ardea purpurea (+)	*eig.*, Heinemann, Wo.	22	10	9	5	1,5	—	mittel	—	—	—
Ardea stellaris . .	W.	—	14	—	—	—	—	—	—	—	—
Ardea gigantea . .	S.	—	13	—	—	—	—	—	—	—	—
Botaurus (+) . . .	Wo.	—	—	—	—	—	—	—	—	—	—
Cancroma cochlearis	Heinemann	—	—	—	—	—	—	—	—	—	—
Eudyptes chrysocome	*eig.*, Parreidt	—	10	—	—	—	—	—	—	—	—
Phoenicopterus ruber	S., Hofmann	—	9	—	—	—	—	—	—	—	—
Phoenicopt. roseus .	F., Wo.	18	7—9	6	5,1	—	—	—	nas. streif.	streif. mittel	—
Vanellus crist. . .	*eig.*, W., Ch., F.	16,5—17,5	8—13	5,8	4.8	—	—	—	nas. streif.	mittelschwach	120—144
Strepsilas interpres	Ch.	—	—	—	—	—	—	—	nas. streif.	tief schwach	—
Limosa melanura .	W., Ch.	—	14	—	—	—	—	—	—	—	—
Limosa lapponica .	—	—	—	—	—	—	—	—	nas. streif.	tief 0	—

Totanus totanus . .	*eig.*, Ch., Wo.	12	17	5,5	3	1	—		nas. streif.	tief —	140
Machetes pugnax .	W.	—	16	—	—	—	—	—	—	—	—
Charadrius auratus	W.	—	9	—	—	—	—	—	nas. streif.	? schwach	—
Charadrius plavialis	—	—	14	—	—	—	—	—	nas. streif.	tief schwach	—
Numenius phaeops .	W.	—	14	—	—	—	—	—	—	—	—
Numenius arquata .	Ch.	—	—	—	—	—	—	—	nas. streif.	tief mittel	—
Scolopax	S., Heinemann	—	13	—	—	—	—	—	—	—	—
Gallinago media . .	*eig.*, Ch.	11	11	4	2	1	nasal	tief	—	—	120
Recurvirostra avocetta	Ch.	—	14	5	2,5	1	—	—	nas. streif.	tief 0	—
Fulica atra	W., S., Krause	12	13—15	—	—	—	—	—	—	—	—
Haematopus ostralegus	Ch.	—	—	—	—	—	—	—	nas. streif.	mittel 0	—
Gallinula chloropus	F.	13	14	5	3	—	—	—	—	—	—
Rallus aquaticus . .	*eig.*, Heinemann	10	14	3,5	2	1	—	—	—	—	120—148
Squatarola helvetica	Ch., Wo.	—	—	—	—	—	—	—	nas. streif.	? schwach	—
Ciconia	W., Cuvier	—	15—16	—	—	—	—	—	—	—	—
Cariama cristata . .	*eig.*, Wo.	—	16	9	9	3	—	—	—	schwach	200
Podiceps minor . .	W., Jokl-Lindahl, Wo.	—	10	—	—	—	—	—	—	—	—
Colymbus arcticus .	W., *eig.*	28	9	8	6	3	—	—	—	—	120
Tringa islandica . .	Ch., F.	11,3	14	5	3	—	—	—	nas. streif.	tief schwach	—
Urinator septentrionalis	F.	11	11	3,8	2,8	—	—	—	—	—	—
Rissa tridactyla . .	F.	20	16—17	8,5	7	—	—	—	—	—	—
Larus ridibundus .	*eig.*, W., Ch.	17	13—18	7,5	4	15	—	—	nas. streif.	tief schwach	—
Larus canus. . . .	*eig.*, Ch.	20	17—20	9	6	2	—	—	nas. streif.	tief schwach	160
Larus argentatus .	F., Wo., *eig.*	22	18	—	—	—	—	—	—	—	120
Larus maritimus . .	*eig.*, Wo.	21	17	11	6	3	—	—	—	—	140
Sterna macrura . .	*eig.*, Ch.	14	10	5	3	15	—	—	nas. temp. str.	t. schw. schw.	120
Hydrochelidon cantidea	*eig.*	11	10	5	3	15	—	—	nas. temp. str.	t. schw. schw.	140
Procellaria glacialis	F.	—	8—13	—	—	—	—	—	nas. temp. str.	tief mitt. schw.	—

*) W. = Wagner; Ch. = Chievitz; M. = Müller; S. = Soemmering; F. = Franz; Wo. = Wood.

**) Ungefähre Anzahl der die Linse berührenden Ciliarfalten. + = nächtliche Lebensweise.

(Fortsetzung.)

Name des Vogels	Untersucher	Größter Äquatorialdurchmesser	Anzahl der Pectenfalten	Maße des Pecten			Einfache		*Mehrfache*		Hauptciliarfalten
				Basis	Höhe	Dicke	Area	Fovea	*Area*	*Fovea*	
Fuligula glacialis . . .	Ch.	—	—	—	—		—	—	nas. streif.	mittel 0	—
Pagophila eburnea . .	F.	22	16	—	—	—	—	—	—	—	—
Cereopsis nov.-holl. . .	F.	18	6	5	3,5				—	—	—
Anas crecca	W., Heinemann	—	12			—				—	—
Anas boschas fera . .	W., Wo.	10	10	—	—	—	—	—	—	—	—
Anas boschas dom. . .	*eig.*, S., Krause, Fritsch	16	12—13	6.5	4.5	1			nas. streif.	schwach 0	236
Anas turcica	S.		13	—	—	—		—	—	—	—
Anser cinerea	*eig.*	18	14	7	5	15		—	nas. streif.	schwach 0	120
Anser dom	*eig.*, S.	13	13	—	—	—	—	—	—	—	—
Cygnus	S.	—	11	—	—	—			—	—	90
Mergus merganser . .	S.	—	7—11	—	—	—	—		—	—	—
Uria troile	*eig.*, Ch., F.	17—20	13	4,5	4,7	—	—	—	nas. streif.	schw. schw.	240
Mormon	—	—	15	—	—	—		—	nas. streif.	tief schw.	—
Phalacro corax Carbo .	*eig.*, Wo.		12—16	—	—	—			—	—	—
Alca torda		—	—	—	—			—	nas. streif.	schwach 0	—
Nyctaetus melanoleuc.	Kühne	—	—	—	—					—	—
Nyctaetus lacteus (+).	S.	—	12	—	—	—				—	—
Vultur papa	S.	—	12	—		—			—	—	—
Gyps fulvus	F.	27	8	9,5	7		—			—	
Gypaetus barbatus . .	S., Wo.	—	12	—	—	—		—	nas. rund	nas. tief	—
Halietus albic.	Wagner, F.	31	13—16	16	14			—	—	—	
Aquila chrysaetus . .	S., F.	—	13—16	11.5	10.5	—			—	—	—
Falco nobilis	S.	—	11			—			—	—	
Falco buteo	W., M., Schultze, Ch., Krause, *eig.*	26	15—17	—	—	—		—	nas. temp.	tief mittel	—
Falco subbuteo	W., F.	17	12	7	5	—	—	—	—		104
Astur palumbarius . .	*eig.*, W., Krause	25—27	15, 16	11	6	2	n. tief	t. tief	—	—	160
Accipiter nisus	*eig.*, S., Heinemann	16	16	8	4	2	—	—		—	170
Circus pratensis . . .	*eig.*	20—22	14	9,5	6.5	3	n. tief		—		160
Circus aeruginosus . .	*eig.*	21	14	10	5	3	n. tief		—		128

Spilornis melanotis . .	F.	34	17	12,5	9		n. tief					180
Milvus regalis	Kühne											
Tinnunculus alaudarius	Kühne, Wo.								nasal	tief		
Strix bubo (+)	S., W., F.	40	5—8	7,7	12							
Syrnium aluco (+) . .	*eig.*, S., W., F., Kühne Krause, Wo.	28	5—7	6	5	1,5	temp.	temp. mittel	—			
Athene noctua (+) . .	*eig.*, S., F., Ch., H. Müller	22	6—7	5	4,5	1,8	temp.	tief (?)				112
Strix otus (+)	*eig.*, W., F., Ch., H. Müller	21	5—6	—		—	temp.	tief				120
Strix flammea (+) . .	W., Michaelis, F., Krause	18	5—7			—	—					
Pernis apivorus . . .	F. [Wo.	27	14	9,8	7							—
Lanius ruficeps. . . .	W.		30		—	—						
Lanius excubitor . . .	F., Fritsch	14,4	23					—				—
Lanius colyrio	*eig.*	10	—	3,5	3,1							
Corvus corone	W., M., Schultze. Ch., F.	20	21—28	9	6,2							
Corvus cornix	W.	—					nasal	tief				—
Corvus pica	W., Ch., Krause	17	21				nasal	tief	—	—		—
Corvus frugilegus . . .	F., Ch.	17.8	27	8,4	6.2		nasal	tief				80
Corvus corax.	F., Wo.		23—26	—	—		—					
Garrulus glandarius . .	*eig.*, W., Ch.	16—17	27—30	9	4	15	r. nasal	tief				140
Coleus monedula . . .	*eig.*, F., Krause	15	24	7.5	4	2						120
Turdus musicus . . .	*eig.*, W.	10—11	22—25	5	2	1		—				160
Turdus viscivorus. . .	*eig.*, W., Krause	13	22—25						—			
Turdus pilaris	*eig.*, S.	13	28	7	3,5	1		—	—			152
Sturnus vulg.	W., Ch., F.	10.9	28	5.5	3		nasal	tief				
Oriolus galbula . . .	W., Heinemann		22			—	—	—	—	—		—
Sylvia hypolais. . . .	Ch.	—			—		nasal	tief	—			
Sylvia cinerea	*eig.*, Ch.	6	—	3	1	0.5	nasal	tief				90
Sylvia nubecula . . .	W., Ch.		21			—	nasal	tief				
Sylvia hortensis . . .	W.	—					nasal	tief				
Accentor alpinus . . .	W.		24			—	—					
Accentor modularis . .	Ch.		—	—	—	—	nasal	tief	—			184
Alauda arborea. . . .	*eig.*, W.		22	—								
Alauda arvensis . . .	W., F., Ch., Wo.	10.5	22—26	5	2.5	—	r. nasal	tief				—
Troglodytes parvulus .	Ch.						nasal	tief				

(Fortsetzung.)

Name des Vogels	Untersucher	Größter Äquatorialdurchmesser	Anzahl der Pectenfalten	Maße der Pecten			Einfache		*Mehrfache*		Hauptciliarfalten
				Basis	Höhe	Dicke	Area	Fovea	*Area*	*Fovea*	
Anthus pratensis	W.	—	20	—	—	—	—	—	—	—	—
Regulus cristatus	Ch.	—	—	—	—	—	nasal	tief	—	—	—
Parus ater	*eig.*, W.	—	22—24	—	—	—	—	—	—	—	—
Parus major	Ch.	—	—	—	—	—	—	—	—	—	—
Parus biarmicus	W.	—	20	—	—	—	nasal	tief	—	—	—
Parus coeruleus	W., Ch.	—	20	—	—	—	nasal	tief	—	—	—
Muscicapa	*eig.*	10	17	4	1,5	1	—	—	—	—	—
Nectarinia	*eig.*	5,5	13—15	3	1,5	0,3	—	—	—	—	—
Emberiza citrinella	W., Ch.	—	21—23	—	—	—	nasal	tief	—	—	—
Emberiza schoenicus	W., Ch.	—	21	—	—	—	—	—	—	—	—
Emberiza miliaria	Ch.	—	—	—	—	—	—	—	nas. streif.	tief schwach	—
Sitta europea	*eig.*, W.	—	22	3	1,5	0,5	—	—	—	—	—
Certhia familiaris	W.	—	19	—	—	—	—	—	—	—	—
Loxia curvirostra	*eig.*, W.	—	20	4	2	0,5	—	—	—	—	—
Cardinalis virginiana	Hofmann	—	—	—	—	—	—	—	—	—	—
Fringilla montana	*eig.*, Ch.	6	—	4	1,5	0,5	nasal	tief	—	—	—
Fringilla pyrrhula	W.	—	20	—	—	—	—	—	—	—	—
Fringilla spinus	*eig.*, Hofmann, Wo.	6	—	4	2	0,5	—	—	—	—	—
Fringilla canaria	*eig.*, W.	—	16—18	—	—	—	nasal	tief	—	—	—
Fringilla chloris	W., Cajal	—	—	—	—	—	—	—	—	—	—
Fringilla domestic.	*eig.*, W., Ch., Cajal, Krause, Wo.	7—15	17—18	8	4	1	nasal	tief	—	—	—
Fringilla serinus	*eig.*	6	18—20	3	2	0,5	—	—	—	—	—
Fringilla carduelis	*eig.*, W., Krause, Wo.	6	16	—	—	—	—	—	—	—	—
Fringilla coelebs	*eig.*, W., Ch., Wo.	8	18—21	3	1	0,5	nasal	tief	—	—	—
Fringilla cannabina	*eig.*	6	—	3	1	0,5	—	—	nas. streif.	tief schwach	—
Fringilla linaria	—	—	—	—	—	—	—	—	—	—	—
Motacilla alba	Wälchli, F.	8	23	4	2	—	—	—	nas. streif.	tief schwach	—
Motacilla flava	Ch.	—	—	—	—	—	—	—	nas. streif.	tief schwach	—
Gracula religiosa	S.	—	25	—	—	—	—	—	nas. streif.	tief schwach	—

| | | |

falcinellus, Mycteria americana, Platae ea leucorodia, Dendrocygna autumalis, Chen Coerulescens, Phalacrocorax carbo, Sula bassana, Pelecanus conspicillatus, Serpentarius serpentarius, Gipaetus barbatus, Halietus leucocephalus, Haliaetus leucogaster, Tinnunculus alaudarius, Tetrax tetrax, Syrnium aluco, Strix flammea, Chrysotis amazona, Stringops habroptilus, Cacatua galerita, Dacelo gigas, (33 Pectenfalten), Cuculus canorus, Rhamphastus loematus, Centurus uropygialis, Dendrocopus major, Pitangus derbianus, Hirundo rustica, Sialia sialis, Saxicola oenante, Passer domesticus, Cyanospiza versicolor, Parotia lawii, Cyanocitta cristata, Turdus merula, Corvus corax. Er bespricht die Abarten der Pectenformationen, hebt besonders hervor, daß Fulica americana im Gegensatz zu (F. atra) 16 Doppelfalten (also 32 Falten) besitzt. Im übrigen bringt er nichts wesentliches, von unserer bisherigen Kenntnis über den Pecten Abweichendes. Aus den schönen Bildern geht hervor, daß die Stellung des Pecten gegen das Zentrum des ophthalmoskopisch sichtbaren Augenhintergrundes (übrigens sind einige Figuren erst nach dem aufgeschnittenen Hintergrund der in Perenyisflüssigkeit konservierter Augen bezeichnet, gegenüber den Foveen ziemlich variiert und ophthalmoskopisch bei manchen nur teilweise sichtbar ist. Man kann daher aus diesen Bildern auf die Gesamtzahl der Pectenfalten nicht schließen. Manche Bilder wie das von Turdus merula lassen die zahlreichen Falten überhaupt nicht erkennen. Interessant ist ein um einen Teil der Pecten im ophthalmoskopischen Bilde sichtbarer heller Raum, der vielleicht mehr der Grenze der Membrana hyaloidea als dem Rand der Sehnervenpapille entspricht. In vielen Fällen sieht man um die Papille radiär ausstrahlende markhaltige Fasern.

Wood unterscheidet 5 Typen der Gliederung des Augenhintergrundes, solche ohne Macula und Fovea (Lophortyx californicus vallicola), solche mit nasaler zentraler Fovea (Cyanocitta stelleri), solche mit einer temporalen einfachen Fovea wie bei der Schleiereule (Strix flammea), einem 4. Typus mit 2 großen tiefen Foveae die exzentrisch liegen, wie beim Eisvogel (Alcedo ispida), einen 5. mit runder Fovea in streifenförmiger Area (Totanus melanoleucus), einen 6. mit 2 streifenförmigen Foveae in streifenförmiger Area wei beim Flamingo (Phoenicopterus roseus). Im übrigen bei zahlreichen Arten eine 2. temporale Fovea, wo dies bisher nicht beschrieben wurde, wie bei der Rohrdommel (Botaurus), bei der amerikanischen Spottdrossel (Mimus leucopterus), bei Sialia, bei Lanius ludovicianus, deren europäische Verwandte bisher nichts davon erkennen ließen (Fixationstäuschungen?). 2 Foveen in ziemlich zentraler Lage konstatiert er bei Serpentarius, beim Lämmergeier (Gypaetus), beim Seeadler (Halletus leucogaster) und beim Falken (Faleo spavoerius). Histologische Einzelheiten werden in der Arbeit nicht wiedergegeben. Interessant sind seine Bemerkungen, daß manche Foveae sich bei der ophthalmoskopischen Untersuchung als besonders empfindlich erweisen, was er aus reflektorischen Atemstörungen und Abwehrbewegungen bei deren Beleuchtung schließt. Aus seinen Bildern geht auch die recht verschiedene Ausdehnung des Pectens gegen den Ciliarkörper hervor, sowie die Vereinfachung desselben bei nächtlichen Formen, was sich auch beim Eulenpapagei, über den keine frühere Angabe vorliegt, mit 4 größeren und 2 kleineren Falten des Pecten wieder ausdrückt.

Pecten.

Die von den Autoren bisher über das Wesen des Pecten geäußerten Ansichten und theoretischen Vorstellungen sind schon mehrfach zusammenfassend dargestellt worden. So hat *Hans Virchow* zuerst darauf bezügliche Einzelheiten auch bei Reptilien und niederen Wirbeltieren zusammengestellt, auch *Franz* in seiner größeren Arbeit hat sie ein-

gehend einer Betrachtung unterzogen. Neuerdings wurden sie von *v. Szily* auch mit Berücksichtigung der neuesten, besonders embryologischen Literatur ausführlich erörtert. Es sei deshalb hier nur vorläufig auf diese vorzügliche Zusammenstellung hingewiesen und wir wollen uns dann mit den verschiedenen vorgebrachten Theorien, soweit wir sie auf Grund der eigenen Erfahrungen erörtern können, im Einzelnen befassen.

Das Faltengewebe des Pecten präsentiert sich bei allerbester Erhaltung nach entsprechender Fixation an durchspülten Objekten ganz anders, als es insbesondere *Franz* dargestellt hat, indem bei einer derartigen Fixation die die Gefäße umgebenden Gewebselemente viel deutlicher hervortreten, und zwar sieht man, wenn man beispielsweise einen Durchschnitt einer Pectenfalte in querer oder schräger Richtung an der Oberfläche betrachtet, folgendes Verhalten: Oberflächlich befindet sich eine zarte Schichte von Protoplasmaausbreitungen, die man als die verbreiterten Basen der Gliazellen erkennen kann und zwischen denen nur selten und schwer Grenzlinien, dort wo sie zusammenstoßen, wahrgenommen werden können. Dann sieht man das Endothel der Gefäße bei den größeren bis zu den kleinsten hinunter von einer mit Fuchsin leuchtend rot färbbaren, vollkommen hyalinen Substanz umgeben. Diese besonders an den Winkeln der Gefäße oft erheblich verbreiterte Substanz ist dann von einem feinen, sehr regelmäßigen Netzwerk von Protoplasmaausläufern von Zellen umgeben, die die Gefäße einerseits rings umspinnen, andererseits untereinander Anastomosen bilden, was mit der Darstellung *v. Husens* weitgehend übereinstimmt. Diese Protoplasmaausläufer lassen sich insbesondere an Präparaten, welche mit Molybdän-Hämatoxylin hergestellt sind, wo sie für sich allein differenziert werden können, zu den Zellen verfolgen und zwar kann man dabei ganz deutlich unterscheiden, daß zwei Arten von Zellen solche Fortsätze abgeben, pigmenthaltige und pigmentlose. Letztere sind gewöhnlich äußerst zart und liegen der Oberfläche des Gefäßes nur wie ein zarter Schleier auf, wobei man die kerntragende Partie etwas stärker hervortretend findet. Das hyaline Gefäß mit den äußerst zahlreichen, umgebenden Fortsätzen dieser Zellen entspricht durchaus den bekannten und oft wiedergegebenen Abbildungen der sog. *Rouget-Meyer*schen contractilen Elemente der Capillaren in der Froschhyaloidea, jenen Elementen also, deren Zusammenziehung den Kaliberwechsel und die selbständige Contractilität dieser sonst der Muskeln entbehrenden Gefäße gewährleisten soll. Wir können bei diesem allergings nur bei einzelnen Vogelarten nachzuweisenden außerordentlichen Reichtum derartiger Zellen vermuten, daß sie ähnlich denen in der Hyaloidea des Frosches contractil sein müssen und auf irgendwelche spezifische Reize reagieren, wenn wir es beim Frosch als erwiesen ansehen.

Auch an anderen Capillaren des Frosches sind solche als contractil aufgefaßte Zellen von *Vimtrup* in neuester Zeit eingehend beschrieben worden, denen morphologische Ähnlichkeit mit den Elementen im Pecten nicht übersehen werden kann. Ist diese Struktur aber beispielsweise bei der Lumme und Wildgans im proximalen Teile des Pectens, der wenig pigmentiert ist, sehr deutlich und absolut unverkennbar und finden wir diese Lagebeziehung an den größeren Gefäßen ebenso ausgebildet wie an den kleinsten Capillaren, so ist dies nicht in gleichem Maße für die stark pigmentierte Brücke der Fall. Hier sind die Verhältnisse durch die sehr dichte Zusammendrängung aller Elemente außerordentlich kompliziert, indem wohl auch noch die Zellen massenhaft Ausläufer besitzen, diese aber alle nebeneinander zusammengerückt und angespannt erscheinen, so daß die deutliche Lagebeziehung nicht mehr hervortritt. In den Spitzen des Pecten ist diese Struktur am undeutlichsten, unterhalb des Firstes finden sich Bilder, bei welchen vergröberte und verdickte Ausläufer solcher Zellen sich rings an die Peripherie eines Gefäßquerschnittes in der Weise anlegen, wie es *Franz* von seinen Kölbchen, mit denen sie wohl hier identisch sein dürften, abgebildet hat. Ein großer Teil der Zellen mit diesen Ausläufern, und zwar die größeren unter ihnen gehören dem pigmenthaltigen Stroma an, bei optimaler Konservierung kann kein Zweifel aufkommen, daß es sich um feinste Ausläufer der Zellen, die die großen Pigmentkörner enthalten, handelt. Man sieht auch dann einen zu jeder einzelnen Gruppe von Pigmentkörnchen gehörigen Zellkern. Allerdings möchten wir es nicht zu entscheiden wagen, ob nicht stellenweise das Gewebe den Charakter eines echten Synzytiums annimmt. Beim Würger (Lanius colyrio) haben wir trotz lebender Durchspülung die spinnenartig verzweigten Zellen vermißt. Beim *Kasuar* läßt sich um jedes größere Gefäß eine unverkennbare *Bindegewebslage* auch in der Pectenspitze darstellen.

Die Anordnung des Pigmentes in den dem Pecten homologen Zapfen der Reptilien, speziell von *Lacerta viridis*, unterscheidet sich in einigen Punkten von der im Vogelpecten vor allem dadurch, daß die Verteilung eine mehr gleichmäßige ist und daß nur stellenweise Gruppen von Pigmentzellen sich vorfinden. Um sich über den Unterschied in den verschiedenen pectenartigen Bildungen bei den einzelnen Reptilien und den Vögeln klar zu werden, ist es vorteilhaft, die Grenze des Vorkommens des Pigments zwischen Opticus, der umgebenden Retina und dem Pecten genau zu verfolgen, wobei man sieht, daß im Pecten die Pigmentkörnchen durchwegs in Gewebsanteilen liegen, welche ausschließlich dem inneren Retinalblatt angehören, also gliöser Natur sind und als solche die Gefäße mit diesem gliösen Gewebe umscheiden, sich aber nicht auf die adventitiellen Gewebselemente, welche die einzuführende Pectenarterie und die ausführenden Venen umgibt, fortsetzen.

Etwas anders liegen die Verhältnisse bei Eidechsen, worauf *v. Szily* hinweist, ohne vorläufig eingehende Angaben zu bringen. In den *uns* vorliegenden Bildern von Reptilien haben wir ganz dasselbe histologische Verhalten gesehen wie beim Vogel, nur daß die kleineren Gefäße viel zarter sind und auch die kleineren Pigmentkörner weit weniger voluminös. In wieder anderer Weise ist das Pigmentvorkommen in der dunkel gefärbten Papille (dem Polster nach *Virchow*) beim *Krokodil* ausgebildet. Hier durchsetzen pigmenthaltige Zellen die ganze Dicke der Papillengegend und stellen fast einen Zusammenhang bis zum Beginn des Pigmentepithels am äußeren Blatt des Augenbechers her. Bei einem lebend durchspülten jungen Nilkrokodil konnten wir einen kontinuierlichen Übergang der pigmentierten Elemente im Polster des Opticus bis zum Pigmentepithel verfolgen, ja stellenweise hat es sogar den Anschein, als ob einzelne der pigmentierten Zellen geradezu Pigmentstäbchen auf der einen Seite, grobe Pigmentgranula auf der anderen Seite ihres Zelleibes enthielten, wie dünne Serienschnitte ergaben.

Es müssen auch die supponierten Funktionen des Pecten als Sinnesorgan sehr ernstlich geprüft werden, wenn sie auch bereits durch *Nussbaum* von *v. Husen* abgelehnt wurden. Der Gedanke, daß es sich um ein Sinnesorgan handle, ist schon früh aufgetaucht, zu einer Zeit, wo man über die Genese des Organes noch so gut wie nichts wußte und den Pecten daher zur Chorioidea zu rechnen sich veranlaßt sah. Es waren hauptsächlich die embryologischen Untersuchungen, welche die Idee eines Sinnesorganes neuerlich zur Diskussion setzten, besonders nachdem man sich überzeugt hatte, daß der Pecten aus dem gleichen Mutterboden hervorging wie die Retina resp. der Opticus.

Nach *Beauregard* erscheinen die ersten Spuren des Fächers im Hühnchenauge erst am 4.—5. Tag und sind mit freiem Auge erst am 7. Tag erkennbar. Die Embryogenese des Organs wurde in neuester Zeit wieder von *v. Szily*, dann von *Lindahl* und *Jokl* eingehend untersucht. *v. Szily* betont, daß die Eigenart der Entwicklung des Sehnerveneintritts der Vögel gegenüber dem der Säuger darin bestehe, daß es bei den Vögeln, nicht wie bei den Säugern, zu einer Abschnürung der dorsalen Falte auch im ventralen Abschnitt und damit zu der Bildung eines röhrenförmigen Schaltstückes und so letzten Endes zu einer den Gefäßeintritt umschließenden, im Querschnitt runden Papille kommt, sondern daß hier die Falte ihren ventralen Zusammenhang dauernd beibehält. Die Folge davon ist die für die Vögel charakteristische, längliche Papillenanlage.

In seiner neuesten Arbeit erwähnt *v. Szily* ausdrücklich, daß nach seinen Untersuchungen nicht nur der Processus falciformis der Fische, sondern auch der Polster oder Zapfen der Reptilien als Gebilde ausschließlich mesodermaler Herkunft wesentlich verschieden sei von

dem Vogelpecten und diese daher nicht miteinander vollkommen homologisiert werden dürfen. Wir fanden auch im Kasuarpecten sicher mesodermale Elemente.

Nach den Ansichten *v. Szilys* stellt der Zapfen der Reptilien, da bei ihm mehr mesodermale Elemente als nur die Gefäße allein sich an der Bildung beteiligen, nur einen Konvergenzfall dar, ist aber nicht mit dem Pecten vollkommen homolog zu betrachten. Geringe Unterschiede sahen auch wir an einigen Reptilien. Zum Unterschiede vom Verhalten bei den Vögeln sehen wir bei *Reptilien* die zirkuläre Muskulatur der Arterien, deren Verlauf bis zu ihrer Aufzweigung innerhalb des Zapfens begleiten, wenn auch die Muskelfasern sehr zart sind. Auch die Vene führt mitten durch den Opticus parallel neben der Arterie. Es ist dies ein Verhalten, das von dem der Vögel abweicht und an das der Säugetiere erinnert; es stimmt übrigens damit überein, daß wir im zentralen Nervensystem der Lacertilier selbst die kleinsten, arteriellen Gefäße von ihren rückläufigen venösen Gefäßen in parallelem Lauf konstant begleitet finden, war übrigens schon *Sterzi* abbildete.

v. Szily hat in ausführlichen Untersuchungen die Entwicklung der Augenbecherspalte bei der Forelle untersucht und auch speziell die Beziehungen zu den Gefäßen bei ihrer Genese studiert, wobei sich zeigte, daß auch hier Analoga zum Pecten in den Gebilden des Auges nicht gesehen werden dürfen.

Mit der Entwicklung des Pecten beschäftigten sich auch eingehend *Lindahl* und *Jokl*, welche vor allem die erste Entwicklung des sog. Neuropecten zugleich mit der Ausbildung der Retinalanlage speziell auch bei Tauchervögeln eingehend darstellen. *v. Szily* hatt neuestens die Entwicklung des Pecten beim Hühnchen auch in den etwas späteren Stadien verfolgt. Für die spätesten Stadien scheinen gar keine näheren Angaben vorzuliegen. *Lindahl* und *Jokl* haben ja auf Grund ihrer embryologischen Studien beide Gebilde unter dem Namen des „Neuropecten" in eine embryonale Anlage, speziell bei den Vögeln zusammengefaßt. Wenn wir von einem Organ voraussetzen, daß es als Sinnesorgan funktionieren soll, so müssen wir in ihm Nervenendigungen oder mit Nerven in Verbindung stehende Sinneszellen zumindest nachweisen. Diese Bedingung scheint vorläufig für den Pecten noch nicht erfüllt zu sein. Denn wir besitzen bloß eine einzige Abbildung, welche von *Franz* herrührt, in welcher eine einzige Nervenfaser, in dem Pecten verlaufend, dargestellt erscheint. Im übrigen ist etwas derartiges nicht gesehen worden und nervöse Elemente sind nicht auffallend. Immerhin ist es durchaus im Bereiche der Möglichkeit, daß in einem mit dem Opticus zusammen sich entwickelnden Gebilde sich nervöse Substanz entwickle. Nun werden wir uns in diesem Zusammenhang daran erinnern müssen, daß der Teil des Opticus, der mit dem Pecten

zusammen entsteht, der Neuropecten, die Nerven, welche er als späterer funktionierender Opticus führt, nicht aus eigenen Elementen erzeugt, sondern nur als Leit-, Hüll- und Nährgewebe die Nervenfasern, welche als Achsenzylinder von den Ganglienzellen der Retina aus durch den Opticus verlaufen, umgibt. So müssen wir uns auch fragen, welche Elemente als Ursprungszellen jener Nerven gesucht werden sollen, welche sich etwa im Pecten nachweisen lassen. Betrachten wir das Gewebe des Pecten selbst, so können wir wieder zwei Kategorien von Elementen unterscheiden, die der eigentlichen Blätter des Pecten und die der Brücke. In den Blättern, die aus Gefäßelementen und pigmentierten Gliazellen bestehen, finden sich keine als Sinneszellen irgendwie zu deutenden Gebilde, auch nichts, was an Nervenfasern auch nur entfernt erinnert. In der Brücke des Pecten finden wir einzelne Spitzenpartien entwickelt, aber, wie *Franz* besonders hervorhebt, nicht nur bei den einzelnen Arten, sondern individuell in verschiedener Weise ausgebildet. Diese Spitzenpartien hält nun *Franz* für die reizaufnehmenden Teile, in ihnen sieht er receptorenartige Organzellen.

Die neueren embryologischen Untersuchungen sprechen aber nicht zu gunsten einer solchen Auffassung des Pecten als ein Sinnesorgan.

In einer ganz anderen Richtung bewegen sich die Vermutungen, welche *Franz* über die Rolle des Organes ausgesprochen hat. Nachdem schon *Nußbaum*, später *Parreidt* den Kamm genetisch von der Netzhaut abgeleitet haben, betonte *Franz*, daß das Pecten nicht nur als ein Derivat des Ektoderms, sondern großenteils als nervöses Gewebe aufzufassen sei. An der Oberfläche, speziell in den eigentümlichen, weit in den Glaskörper vorragenden, spitzen Partien der Brücke findet er kleine, spitz vorspringende Zellfortsätze, die er als Spitzchen und Hütchen bezeichnet. Von diesem sieht er, in den Glaskörper hineinragend, feine Härchen ausgehen und nimmt an, das Pecten sei ein Sinnesorgan, das zur Wahrnehmung intraokulärer Druckschwankungen diene, die beim Akkommodieren durch die Bewegung der Linse entstünden und wobei auf diese Weise dem Vogel die Entfernung der gesehenen Objekte schärfer zum Bewußtsein komme und das Organ somit im Dienste einer raschen Lokalisation stehen würde. Er hat noch in einer späteren Arbeit die schwer zu erkennenden Details an der Oberfläche des Pecten durch Aufnahmen mit ultraviolettem Licht besonders klar zu machen gesucht. Allerdings ist es auch aus diesen technisch sehr vollkommenen Abbildungen nicht ganz klar zu verstehen, was der Autor sich unter diesen Gebilden vorstellt. Was am wichtigsten gewesen wäre, nämlich den direkten Zusammenhang solcher vermeintlichen Receptoren mit Nerven nachzuweisen, ist aber *Franz* schuldig geblieben. Die wenigen Fäserchen, die er abbildet, reichen nicht aus, seine Ansicht genügend zu unterstützen. Verbindungen mit Endorganen hat er überhaupt

nicht dargestellt. Gegen die von *Franz* so ausdrücklich betonte Auffassung, daß der Pecten ein Sinnesorgan wäre, haben sich *Blochmann* und *v. Husen* gewendet. Sie glauben, ihnen keinerlei Beweiskraft zuerkennen zu müssen, da es ihnen nicht gelang, im Pecten etwas anderes als Blutgefäße, Pigment und Glia nachzuweisen. Sie vermissen Nervenfasern und Sinneszellen vollständig, finden nur eine die Blutgefäße umhüllende Gliawucherung und betonen, daß es auch gar nicht zu verstehen sei, daß plötzlich in der basalen Seite des Retinalepithels, denn nur diese komme bei der Bildung nervöser Elemente in Betracht, sich rezeptorische Einrichtungen entwickeln könnten. Sie glauben somit, jene nervöse Rolle des Pecten im Sinne von *Franz* vollständig ablehenen zu müssen, allerdings haben sie außer dem Hinweis auf die früheren Erklärungsversuche nichts Positives an Stelle dieser Hypothese für die Funktion des Pecten angeführt.

Wir sind gewohnt, wenn wir von Sinnesorganen sprechen, zu verlangen, daß wir irgendwelche reizaufnehmende Elemente finden und zwischen diesen und dem Zentralorgan den nervösen Übertragungsweg nachweisen können. Auf diese Weise sind im Tierreich schon eine Anzahl von Sinnesorganen früher beschrieben worden, als man imstande war, irgend etwas über deren Funktion auszusagen. Das Parietalauge der Saurier, das Infundibularorgan des Amphioxus, der Saccus vasculosus der Teleostier und Selachier, alles Organe, die sich aus besonderen Modifikationen des primären Hirnrohres ableiten. Diesbezüglich fehlt aber noch beim Pecten jeder Beweis. Zwar hat *Franz* von sog. Hütchen und Spitzen des Pecten speziell und feinen auf diesen aufsitzenden Haaren gesprochen, doch haben andere Untersucher keine entsprechenden Bildungen nachweisen können oder in diesen nichts anderes erblicken wollen als vorspringende basale Teile von Gliazellen und an ihnen sich ansetzende Glaskörperfasern, die evtl. bei der Präparation abgerissen sein können. Auch unsere eigenen Erfahrungen sprechen durchaus in diesem negativen Sinn. Wir selbst haben trotz der verschiedensten Varianten der Fixation und bei einem Material, das dem Konservierungszustand der Präparate von *Franz* zumindest ebenbürtig, vielleicht aber, da die Tiere lebend durchspült wurden, teilweise überlegen gewesen sein dürfte, sicher als Sinnesfortsätze von Zellen oder als Sinneszellen anzusprechende Gebilde bisher nicht finden können und wir können im allgemeinen auch den von *Blochmann* angeführten Einwänden uns anschließen, daß bei der ganz richtigen Auffassung der Pectenelemente als Gliazellen, also Bestandteile der Retinalanlage, Sinnesfortsätze an der basalen Seite der Gliazellen (in bezug auf den Augenbecher gerechnet) nicht zu erwarten sind, denn überall, wo in Umwandlung des Hirnrohres Sinneszellen auftreten wie an der Membrana limitans externa des Augenbechers die Stäbchen und Zapfen, am Saccus vasculosus der

Fische die Krönchenzellen und vielleicht die eigentümlichen Elemente des subkommissuralen Organs und die Sinneszellen im Ependym des Rückenmarks (*Kolmer*, *Tretjakoff*) der Wirbeltiere, sehen wir immer alle diese Sinnesfortsätze ausschließlich am freien Ende der Zellen auftreten. So dürfen wir die Gebilde, auf die *Franz* so besonderen Wert legt, einfach als durch die Methodik deformierte oder vielleicht natürlicherweise derartig leicht vorspringende Basalkegel von ependymartiger Glia auffassen, einer Tatsache, die damit nicht im Widerspruch stehen würde, daß evtl. die von diesen Basalkegeln ausgehenden Gliafasern durch die ganze Länge des Pecten reichen und somit bei Tieren, wie der Strauß, zentimeterlang werden können; wissen wir doch, daß derartig lange, gliöse Gebilde auch sonst im Zentralnervensystem vorkommen. Man braucht nur beispielsweise an die so leicht beobachtbaren Gliaelemente zu denken, die das Tectum opticum von Selachiern oder Vögeln senkrecht stützend durchziehen. Wenige Nervenfasern konnten wir wohl eine Strecke weit längs der Gefäße in besonders gut gelungenen mittels Durchspülung fixierten Bielschowskypräparaten von der Ente längs der gröberen Äste der Pectenarterie verfolgen. In die distalen Teile des Pecten hinein ließen sie sich aber nicht mehr nachweisen. Es erhebt sich hier allergings die Frage, ob wir diese Fasern dann als sensible oder als vasomotorische Elemente sympathischer Natur ansehen sollen. Wir können *Franz* darin nur beistimmen, wenn er darauf hinweist, daß auch an den größeren Pectengefäßen das Gefäßrohr nur aus einem Endothelrohr gebildet wird, das von einer eigentümlich homogenen, wenn auch ziemlich dicken Substanz umgeben wird, aber in der wir in Übereinstimmung mit früheren Untersuchern (*Denissenko*) keine Muskulatur nachzuweisen in der Lage sind. Es wäre also kein muskulöses Substrat zu finden, an dem jene Nerven, wenn sie motorischer Natur wären, ihr Ende finden könnten. In dieser Hinsicht ist noch vieles durchaus unklar. Um aber mit möglichster Sicherheit ein Urteil darüber zu gewinnen, ob man das Vorkommen von Nervenfasern im Pecten ausschließen und die Hypothese von *Franz* endgültig abweisen könne, haben wir in Übereinstimmung mit *Bloch* und *v. Husen* auch an schwach pigmentierten Tieren, speziell der *Hausgans*, nochmals verschiedene Versuche mit vitaler Methylenblaufärbung angestellt, da ja erfahrungsgemäß auf diese Weise feinste, marklose Nervenfasern am wenigsten leicht übersehen werden können. Während nun bei der Anwendung einer etwa 1 proz. Lösung von *Ehrlich*schem rektifiziertem Methylenblau in warmer Ringerlösung nach etwa $^1/_2$ Stunde in der ziemlich konstant beobachtbaren Weise zuerst sich die Opticusfasern, bald darauf die Elemente der Opticusganglienschichte mit ihren Ausläufern, etwas später auch tiefer gelegene Elemente im ganzen Bereiche der ausgebreiteten Netzhaut deutlich gefärbt hatten, zeigte sich davon an dem

auf dem gleichen Objektträger ausgebreiteten und entfalteten Pecten keine Spur. Keinerlei Nervenfasern traten hervor und schließlich kam es zu der bekannten diffusen Bläuung und Färbung der Kerne, die gleichzeitig mit dem Absterben des Präparates jenen Zeitpunkt erfahrungsgemäß anzeigt, in dem eine weitere Nervenfärbung nicht mehr zu erwarten ist. Es darf nunmehr mit Sicherheit bei dieser Übereinstimmung des Verhaltens gegen Methylenblau mit den Bildern der Silberimprägnationsmethoden das Freisein von Nervenfasern, wenigstens der distalen Teile des Pecten angenommen werden. *Franz* betont, daß er seine Untersuchungen hauptsächlich an Formolmaterial angestellt hat. Die Oberflächengebilde des Pecten, auf die er so besonderes Gewicht legt, sollen außerordentlich klein sein. Die Nervenfasern, die er an der Basis in den Pecten eintreten fand, konnte er wegen der starken Pigmentierung allerdings nicht weit verfolgen. Überraschenderweise findet man in seiner Arbeit keinen Hinweis darauf, daß er auch am depigmentierten Präparate gearbeitet hätte.

Ganz auffallend ist die eigenartige und außerordentliche Ausbildung des Pigments im Pecten einzelner Vogelarten. Es finden sich speziell bei manchen Raubvögeln besonders große Pigmentgranula im Gebiete der Pectenbrücke. Diese Granula können so groß werden, daß sie alle ähnlichen Bildungen, die wir in der gesamten Tierwelt kennen, übertreffen (Circus pratensis). Kommen doch Pigmentgranula von über 10 μ Durchmesser vor, ohne daß man einen Anlaß hat, an eine evtl. Verschmelzung aus mehreren kleineren Elementen zu denken. Es wäre von Interesse, im Verlaufe der Tierentwicklung das Zustandekommen so großer Pigmentmassen näher zu verfolgen, ob sie im individuellen Leben sich vergrößern oder schon bei ihrer Anlage diese Dimensionen besitzen. Auch *Franz* ist die Größe der Pigmentkugeln aufgefallen. Er fand, daß ihre Verteilung in Gruppen nicht sicher auf die Zugehörigkeit zu einzelnen Zellen schließen läßt, da nicht zu jedem Häufchen ein Zellkern zu gehören scheint. Er spricht von der bedeutenden Größe der Körnchen und meint, daß sie mit denen des Außenblattes der Retina, wobei er an die Pars iridiaca und ciliaris denkt, übereinstimmen; er erwähnt ferner, daß sie auch in ihrer Größe den von *Krückmann* beschriebenen, in pathologischen Gliawucherungen vorkommenden Pigmentkörnchen gleichen, was für ihn ein weiterer Beweis ist, daß ihre Abstammung ektodermal sei und sie somit als Bildungen nervöser Art erkannt würden, die die Rolle hätten, die angenommenen „Sinnesapparate" zu schützen.

Im *Opticus* bemerken wir bei den meisten Vögeln eine Ausbildung von Markscheiden genau in dem Bereiche, wo die Opticusfasern durch das pigmentierte gliöse Gewebe, das die Basisplatte des Pecten bildet, bedeckt wird, wie man am besten an genauen Längsschnitten des Pecten

wahrnimmt. An solchen kann man nämlich konstatieren, daß diese pigmentierte Platte etwas weiter reicht als der Faltenansatz des Gebildes. Dies ist sehr auffallend beim Strauß, Rhea und Casuar. Nur bei Nyctaetus lacteus sollen nach *Kühnes* Angaben markhaltige Fasern sonst in der Retina vorkommen. *Wood* hat ophthalmoskopisch ausstrahlende zarte Markfasern bei zahlreichen Arten nachgewiesen. An ihrer Grenze hörte die Markscheide unvermittelt auf. Auch *Franz* hält das Pigment im Pecten für ein Schutzmittel für die Fasermassen, die er als nervöse im Pecten ansieht. Nach unseren eigenen Untersuchungen erscheint der Ausdruck Fasermassen nicht mehr berechtigt, da wir in Übereinstimmung mit *v. Husen*, abgesehen von der Wurzel im Pecten, gewiß keine größeren Mengen von Fasern gefunden haben und, wo solche im First der Brücke massenhaft auftreten, ihre Glianatur unverkennbar ist.

Schon *Franz* hat auf die Varianten, die das Pecten bei den verschiedenen Arten durch die wechselnde Pigmentation erleidet, hingewiesen, die er ja speziell bei *Haliaetus* beobachtet hat. Wir haben Derartiges bei sehr vielen Vögeln, speziell bei Arten von *Turdus*, aber auch bei großen Formen, wie *Cariama cristata*, deutlich beobachtet, wo bei letzterem Vogel makroskopisch das Pecten nur einen ganz schmalen, schwarzen First zu tragen scheint. Dasselbe sahen wir bei einem jüngeren *Bussard* (*Butco*). Dies mag damit zusammenhängen, daß die Lagen der pigmenthaltigen Zellen im proximalen Teil viel dünner sind als im distalen, bei einigen scheint es aber auch dadurch hervorgerufen zu sein, daß im distalen Teil das Pigment selbst dunkel erscheint. Die Angabe *Beauregards*, daß das Pecten der Pinguine pigmentlos sei, konnten wir nicht nachprüfen, zwei alte Spiritusexemplare von *Eudyptes chrysocome* waren zu schlecht erhalten, um noch ein Urteil zu gestatten. *Parreidt* hat offenbar bei Endyptes Pigment im Pecten gefunden.

Die Methoden der Depigmentierung, die *Krause* für die Taube empfiehlt, scheinen wenigstens von *Franz* in ausgiebigem Maße beim Studium des Pecten nicht angewendet worden zu sein. Vitalfärbung läßt sich am Pecten albinotischer Tauben vielleicht am besten studieren, wir haben aber darüber (nur *v. Hess* untersuchte solche Tiere) keine Angaben gefunden.

Sehen wir uns um, inwieweit unsere Erfahrungen mit anderen Hypothesen über die Funktion des Pecten sich vereinbaren lassen.

Fassen wir den Pecten mit *Rabl* als Einrichtung auf, die bestimmt ist, rasch Druckänderungen auszugleichen, in der Weise, daß das einströmende Blut, wenn es zulässig, das Volum des Organ vergrößert oder abfließend es vermindert, müssen wir seine ganze Oberflächenentwicklung zwecks vergleichend-physiologischer Beurteilung heranziehen. Da bei der außerordentlich wechselnden Form eine genaue

Oberflächenberechnung, wie es etwa bei einem so gebauten Rippenkörper in der Technik möglich wäre, hier ganz illusorisch ist, da ja die wirksame Oberfläche auch von dem Gehalt und dem Ausbildungsverhältnis der Arterien, Venen und Capillaren innerhalb der Falten, abgesehen von ihrer Gesamtoberfläche, abhängt, so müssen wir uns zu einer annähernden Beurteilung damit zufrieden geben, wenn man die Anzahl der Faltungen, die größte Länge an der Basis, die größte Höhe in distaler Richtung und die Breite an der Basis berücksichtigt. Die von *Franz* so besonders hervorgehobenen, aber schon von diesem Autor als sehr individuelle, selbst in beiden Augen desselben Tieres verschieden ausgebildet bezeichnete Spitzchen sollten bei diesen Messungen nicht miteinbezogen werden, da sie, wie überhaupt die ganze Brückenpartie, in der die Gefäße nur mäßig entwickelt sind, für diese Komponente der supponierten Funktion nicht von Bedeutung sind. Es ist deshalb auch die konische Verjüngung der Falten gegen den Brückenteil hin bei dieser Annahme nicht besonders störend und so können wir mit Beziehung auf die angegebene Tabelle die Maße des Bulbus zu den hier angeführten 3 Dimensionen des Pecten in Relation bringen. Ferner kommt auch in Betracht, in welchem Ausmaß die Gefäßnetze sich in den distalen Teil des Pecten hineinentwickeln oder ob hier größere Partien mehr kompakt angelegt sind, wofür sich natürlich Maße nicht angeben lassen. Es ergibt sich übrigens aus Messungen an Augen verschieden alter Tiere derselben Art (Nußhäher, Ente, Amsel, Seeschwalbe wurden untersucht), daß mit der Zunahme des äquatorialen Durchmessers konstant auch alle Dimensionen des Pecten gleichsinnig in geringem Maße zunehmen.

Der Einfachheit halber wurde am Auge bei den vorstehenden Angaben und in der Tabelle nur immer der größte Durchmesser, meist der Horizontaldurchmesser gewählt, was ja natürlich bewußt ungenau ist, aber die ja ohnehin nur approximativ die Verhältnisse schildernden Zahlen durften nicht unnötig kompliziert werden.

Unter den Raubvögeln haben die größte Faltenzahl im Pecten die kleinsten, welche auch eine relativ kleine Beute aufsuchen. Diese gehen sie nicht nur mit den Krallen, sondern wie andere pickende Vögel auch mit dem Schnabel an und wahrscheinlich akkommodieren sie wie diese wegen der Schnabelbewegungen in der Nähe wohl auch unter Verwertung des binokulären Gesichtsfeldes ausgiebiger.

In der vorstehenden Tabelle sind unsere eigenen Befunde an etwa 60 Typen mit denen von *Franz* und den in den Arbeiten von *Wilhelm Krause*, *Chievitz* und *anderen* uns zugänglichen Daten vergleichsweise zusammengestellt, um die Orientierung zu erleichtern. Nicht gut vereinbarte Werte, die wohl vor allem darauf zurückzuführen sind, daß der eine Untersucher junge, der andere ausgewachsene Exemplare zur Untersuchung bekam, sind, als seien sie Ausdruck der Variationsbreite

der Merkmale, da es schwer anders geht, als gleichwertig nebeneinander gestellt worden. Wo es sich um den engeren Vergleich handelt, ist es uns wohl gestattet, für die Typen, die wir selbst untersucht haben, uns auf die eigenen in bezug auf die Fixation und den Erhaltungszustand von uns allein kontrollierbaren Objekte und ihre Dimensionen zu beziehen.

In welcher Weise können wir die im Vorstehenden angegebenen Befunde im Zusammenhalt mit den in der Literatur angeführten Tatsachen für die mögliche Bedeutung des Pecten verwerten?

Übersieht man an dem uns vorliegenden Zahlenmaterial der 178 untersuchten Arten die Tiere nach der Art ihrer Lebensweise, insbesondere nach ihrem Fliegen, so kann man im allgemeinen solche Vögel unterscheiden, die zeitlebens nur niedrig fliegen oder gar nicht (Kasuarkiwi), ferner solche, die ein Auge mit relativ großer Achsenlänge und schlecht entwickeltem Pecten besitzen (Eulen, Podargus), dann solche mit langachsigen Augen und etwas besser entwickeltem, faltenreicherem Pecten (Raubvögel), ferner Tiere mit relativ kurzachsigem Auge und fast alle letzteren besitzen ein in bezug auf Faltenentwicklung des Pecten bevorzugtes Auge. Die meisten dieser Tiere sind relativ klein und zeigen wenigstens zeitweise den Flug in großen Höhen. Man wird wohl annehmen dürfen, daß alle in Höhen über 1000 m fliegenden Vögel (daß die Vogelzüge in wesentlich größerer Höhe stattfinden, wie früher behauptet wurde, erscheint nach den neueren Angaben für die meisten Arten nicht mehr sehr wahrscheinlich) sehr großer Kälte ausgesetzt sind. Wir werden dabei uns wohl richtig vorstellen dürfen, daß das Auge, da es von den edleren Teilen das einzige Organ ist, das nicht von Federn und der zwischen ihnen enthaltenden Luftschicht geschützt ist, besonders der Abkühlung ausgesetzt ist; dieser Abkühlung, der die vordere Kammer die Cornealoberfläche und eine Retina, wenn sie gefäßlos ist, in einem kurzachsigen Auge viel mehr unterliegt als in einem langachsigen, da, etwa bei einem kleinen Singvogel der Abstand des Augenfundus vom Cornealpol fünfmal kleiner ist als bei einem Uhu, wird ein gut durchbluteter Pecten vorzüglich entgegenwirken und besonders, wenn er weite Gefäße mit geringer Stromverlangsamung enthält und sehr viele Falten besitzt. Er wird also auf das Augeninnere *wie* die in der Technik angewendeten *Rippenheizkörper wirken*. Wir werden uns dabei erinnern, daß gewisse funktionell analoge Blutgefäßeinrichtungen an den Extremitätenspitzen bei Vögeln und Fledermäusen von *Großer* und *v. Schumacher* beschrieben worden sind. Auch bei den hier vorkommenden arteriovenösen Anastomosen ist für eine rasch erwärmende Durchblutung mit Umgehung enger Capillaren (auch im Pecten fehlen diese) gesorgt.

Entsprechend dieser Vorstellung besitzen relativ sehr große und besonders langachsige Augen einen weniger gefalteten Pecten, welcher

im Verhältnis zum Augenvolumen auch viel kleiner ist. Bei den wenig akkommodierenden und gleichzeitig nur in niederen Regionen sich bewegenden Tieren, wie Eulen, Podargus, Kasuar, Apteryx wäre ein zur Größe des Auges unverhältnismäßig kleiner und in seiner Oberflächenentwicklung eingeschränkter oder gar rückgebildeter Pecten vorhanden.

In diesem Sinne spricht es auch, wenn wir bei Dohlen und Krähen einen besonders gut in bezug auf Faltenzahl und relative Größe entwickelten Pecten finden. Neben den oft zitierten Geiern und Adlern sind bestimmt die Dohlen und Alpenkrähen in Europa wenigstens jene Tiere, welche gewöhnt sind, besonders die Eisregionen des Hochgebirges aufzusuchen, und wie *Kolmer* selbst zu beobachten Gelegenheit hatte, auch bei größter Kälte sich in Höhen von 5—6000 m längere Zeit herumtreiben und dort ihre Flugkünste zu zeigen. Die Mount-Everest-Expedition sah Lämmergeier bei 7600 m! Es würde dies gewiß dafür sprechen, daß diese Tiere in hervorragendem Maße an den Aufenthalt in diesen Höhen angepaßt sind, wozu auch eine Hinderung der Abkühlung der Augenoberfläche und der vorderen Kammer gerechnet werden muß, der ja diese Teile besonders leicht ausgesetzt werden.

Nicht ganz leicht ist es, sich darüber klar zu werden, ob auch bei tauchenden Vögeln eine entsprechende Beziehung zu der abkühlenden Wirkung des Wassers auf das Auge sich nachweisen läßt, da man ja annehmen kann, daß die größere Wärmekapazität des Wassers dem Auge mehr Wärme entzieht. Leider liegen nicht genügend Angaben über die Augen der tauchenden Vögel vor, um diese Frage ausführlich zu erörtern; die *absolute Temperaturdifferenz,* die hier in Betracht kommt, *ist aber viel geringer,* als beim Aufsteigen in große Höhen.

Daß die Falten des Pecten, wie von einigen Autoren vermutet wurde, zur *Stabilisierung* dienen, darf nicht angenommen werden. Nur dort, wo das ganze Gebilde ohnehin durch derbere Entwicklung seines Gewebes fester geworden ist, ist es so stabil, daß es nicht umknickt, wenn man den Glaskörper vorsichtig wegpräpariert. Alle zarteren Pectenarten aber knicken um, wenn der Glaskörper auch sehr vorsichtig entfernt wird, werden also durch die Glaskörperstruktur und die durch diese garantierte Ausspannung der das Pecten einhüllenden Membrana hyaloidea in ihrer Lage erhalten. Die dünnen Zapfen der Reptilien werden auch durch den Glaspörper stabilisiert.

Am plausibelsten scheinen jene Annahmen, welche voraussetzen, daß der Pecten die Funktion habe, den normalen Druck im Auge aufrecht zu erhalten, wenn Verschiebungen des Augeninhaltes, wie sie bei der Akkommodation auftreten, zu Druckschwankungen führen. Also jene Annahme, zu der der ausgezeichnete Anatom *Rabl* in seiner so viele Wirbeltiertypen umfassenden Linsenarbeit gekommen ist. Wenn *Rabl*

ausführt, daß er speziell bei solchen Tieren, die an der Linse einen Randwulst und rasch arbeitende, quergestreifte Akkommodationsmuskeln besitzen und infolgedessen eine besonders rasche und ausgiebige Akkommodation ausführen können, also bei Vögeln den Pecten, bei Reptilien den Zapfen gefunden habe, den er mit dem Pecten homologisiert, so ist dies auf Grund der neueren Untersuchungen sehr einleuchtend. Er fand den Zapfen beim Scheltopusik und beim Chamäleon besonders gut ausgebildet, wo auch der Ringwulst der Linse seine stärkste Entwicklung zeigt. Nunmehr wissen wir, daß tatsächlich die Akkommodation der Vögel sehr ausgiebig ist, aber wohl erst bei größerer Annäherung an die Fraßobjekte in Aktion tritt oder, wenn Tauchervögel untertauchen.

In diesem Zusammenhange wird man gut tun, sich daran zu erinnern, daß, wie besonders *v. Hess* wiederholt hervorgehoben hat, die Linse der Vögel viel weicher ist als die anderer Tiere mit Ausnahme vielleicht der Reptilien, welche auch einen Gefäßzapfen, der weit in den Glaskörper hineinreicht, besitzen. Es zeigt sich auch, daß bei diesen Tieren die durch die hohe Verschieblichkeit der einzelnen Linsenteile untereinander bedingte Akkommodationskraft zeitlebens erhalten bleibt, denn sie ist für die Vögel und Reptilien als ausgesprochene „Sehtiere" biologisch von eminenter Wichtigkeit. Wir dürfen daher annehmen, daß, wenn diese Plastizität der Linse bis ins hohe Alter erhalten bleibt und nicht, wie bei Säugern, Amphibien, Fischen nach und nach einem mehr starren Zustand Platz macht (enthält ja doch auch bei alten Vögeln die Linsenspalte noch Flüssigkeit und Sekrettröpfchen), die Bedeutung der zentralen Augengebilde, Pecten und Zapfen, teilweise auch darin zu suchen ist, daß eben die Linse bessere Stoffwechselbedingungen bei deren Trägern besitzt und dadurch zeitlebens weich und plastisch bleibt. Gelegenheit, alte Vögel zu untersuchen, hatte ich nur bei einem sicher 14 Jahre beobachteten Kanarienvogel. Dieser zeigte allerdings keine wesentlichen Alterserscheinungen an der Linse, nicht wie wir sie bei alten Säugern als Erhärtung des Linsenkerns finden. Es fehlen leider Angaben über die Linse und Cornea alter Vögel, trotzdem Raubvögel und andere über 100 Jahre in Tiergärten beobachtet wurden. *Wood* erwähnt, daß Gefangenschaft und Domestikation das Auge stark verändern.

Aus den Untersuchungen von *Hess* sind wir darüber unterrichtet, daß zur Prüfung der extremen Formveränderungen welche die Linse durch die verschiedenen Funktionsveränderungen der Ciliarmuskulatur erfährt, sich deren Bilder dadurch festhalten lassen, daß man auf den vorderen Abschnitt des halbierten Bulbus Miotica, resp. Mydriatica, insbesonders Nikotin überlebend vor der Fixation einwirken läßt. Diese Behandlungsweise ist geeignet, auch für unsere Fälle Aufklärung

zu verschaffen, und es sollte versucht werden, gleichzeitig die Stellung resp. den Füllungszustand des Pecten bei Einwirkung der genannten Mittel festzuhalten, wobei man versuchen wird, sie von der Oberfläche des vorderen Bulbusabschnittes ohne Eröffnung des Bulbus einwirken zu lassen und dann durch Durchspülung das Auge zu fixieren. *Makroskopische Änderung* sahen wir nach einem solchen Versuch mit Nikotin *bei Turtur am Pecten nicht.*

Für die Ausbildung des Pecten, speziell bei den Vögeln, kommt evtl. auch in gleicher Hinsicht in Betracht, daß die außerordentlich raschen Bewegungen, die die Tiere ausführen und besonders die Inanspruchnahme der vorderen Augenfläche beim Flug durch den Luftdruck eine ganz ungewöhnliche Beeinflussung der Form des ganzen Bulbus bedingen kann. Wenn wir uns vor Augen halten, daß bei einem Vogel, der sich aus großer Höhe auf eine relativ kleine Beute am Boden stürzt, wie wir es bei den Raubvögeln beobachten, jedenfalls der Zielgegenstand eine genaue Abbildung auf der Fovea oder ihrer nächsten Umgebung erfahren muß, so müssen wir logischer Weise annehmen, daß dieses Bild während des Niederstürzens und des raschen Fluges scharf festgehalten werden muß und dazu ist eine sehr exakte Emmetropie nötig, welche wieder nur dann bestehen kann, wenn der Abstand vom vorderen Cornealpol bis zur Fovea mit möglichster Genauigkeit eingehalten wird. Es ist nun äußerst wahrscheinlich, daß der plötzlich einwirkende Luftdruck, wie er unfehlbar beim raschen Fluge oder beim Niederstürzen des Vogels aus größer Höhe sich geltend machen muß, zu einer Deformierung des Auges in der Richtung des erwähnten Abstandes leicht Anlaß geben kann. Daß derartige Einflüsse in Betracht kommen, lehrt auch schon, daß speziell bei den Vögeln nicht nur der Bulbus durch die Ausbildung einer knorpeligen Scleraverstärkung eine größere Festigkeit erhält, sondern bei den meisten Vögeln — und darin sind wieder die Raubvögel quantitativ bevorzugt — durch die Ausbildung von Knochenplatten im vorderen Abschnitte des Auges ausgezeichnet ist, bei manchen auch der Opticus eintritt von einem Knochenring umgeben ist. Allerdings finden wir die Einrichtung des Zapfen, die möglicherweise dazu dienen könnte, Druckschwankungen im Innern des Auges, die nicht nur durch die Akkommodation entstehen, sondern auch durch die Einwirkung des Luftwiderstandes bei den raschen Bewegungen, ebenso wie Verknöcherungen schon bei manchen Reptilien, allerdings hauptsächlich bei solchen, welche eine rasche und ausgiebige Akkommodation zeigen und gleichfalls besonders rasche Bewegungen ausführen. Daß die gleiche Einrichtung wohl noch bei den Nachtvögeln vorhanden ist, wenn auch der Pecten hier viel weniger Faltungen aufweist, also im Sinne einer durch seine Oberflächenentwicklung bedingten Funktion rückgebildet erscheint, läßt sich in der gleichen Richtung

verwerten. Es fehlt in der Literatur anscheinend bisher eine Erörterung, inwieweit die verschiedenen Arten des Sehens, wie wir sie aus der Physiologie des Menschen kennen, für die Vögel in Betracht kommen. So ist von vornherein durchaus nicht klar, ob die Vögel während des schnellen Fluges konstant ihr foveales Sehen gebrauchen oder wieweit außerdem bei ihnen ein Bewegungssehen mit hauptsächlicher Stäbchenfunktion in Betracht kommt, wie es beim Menschen (wenigstens im Sinne der Dualitätslehre) zustande käme, wenn er einen Wald durchfliegen würde. Dieses Bewegungssehen kommt vor allem auch bei den Nachtvögeln in Betracht, von denen wir ja wissen, daß eine Fovea mehr minder rückgebildet ist und die Stäbchen den Hauptanteil der Retinafunktion übernommen haben, wenn auch für das Tagsehen wohl ihre Zapfen in Aktion treten. Daß auch diese Vögel, die langsamer fliegen wie die übrigen, den Pecten, wenn auch rückgebildet, besitzen, so ist das weiter nicht verwunderlich, da sie ja wahrscheinlich von den Raubvögeln abtsammen. Diese Ansicht, daß es speziell die außerordentlich raschen Flugbewegungen sind, die wegen der durch den Luftdruck bedingten Augendeformationen die Bildung des Pecten hervorgerufen haben und begünstigen, steht auch mit der Tatsache, die wir leider nur an unvollkommenem Material zu verifizieren in der Lage waren, in guter Übereinstimmung, daß der einzige Vogel, bei dem die Flügel vollkommen zurückgebildet sind, Aptergyse in seinem auffallend kleinen Nachtvogelauge einen sehr rudimentären Pecten besitzt. Im Anschluß daran kann hier erörtert werden, warum auch bei einzelnen Reptilien, die schnell akkommodieren, sich ein Pecten entwickelt hat, bei anderen, die ebenso schnell akkommodieren, wie manche Schildkröten, dies nicht der Fall ist, worauf schon *v. Hess* hingewiesen hat. Offenbar handelt es sich nicht um Tiere mit so raschen Körperbewegungen wie die der Echsen. Schwer zu vereinbaren mit der geäußerten Vermutung erscheint es allerdings, daß Fische, trotzdem sie sehr rasche Bewegungen und noch dazu gegen ein mehr Widerstand bietendes Medium als die Luft ausführen, nichts Derartiges aufweisen. Doch läßt sich dies vielleicht dadurch erklären, daß hier gänzlich andere Ernährungs- und Akkommodationsverhältnisse in Frage kommen, da wir aus den Untersuchungen von *Beer, Hess* u. a. erfahren haben, daß letztere in einer anderen Weise als bei den Säugetieren bewerkstelligt werden.

Wir finden speziell bei den Vögeln in der Einrichtung der streifenförmigen, bei manchen Formen rinnenförmig ausgebildeten Area centralis, der äußerst scharf lokalisierten Fovea centralis und bei manchen Formen so auffallenden zweiten Fovea lateralis jedenfalls Einrichtungen ausgebildet, welche dafür sprechen, daß es Übergänge, und zwar wahrscheinlich sehr rasche Übergänge von einem peripheren Sehen im Sinne des Menschen zu einem zentralen Fixieren geben muß. Ja zahlreiche

Beobachter stimmen darin überein, dem Vogelauge eine ganz besondere Distinktionskraft bei der Fixierung, vor allem bei den Raubvögeln zuzusprechen. Andererseits lehrt schon die Beobachtung des Aufpickens kleinster Objekte mit dem Schnabel, daß es sich dabei um außerordentlich fein abgestufte, unter der Wirkung des fixierten Bildes stehende Bewegungen handeln muß. Für eine derartige akkommodative Betätigung des Auges bei Nahesehen ist es nun nötig, daß der Augendruck in besonders feiner Weise reguliert wird und gerade hierfür ist die Anordnung der Gefäße des Pecten anscheinend sehr geeignet. Diese Gefäße gestatten eine rasche Zunahme ihres Volumens durch die zuführenden Arterien und durch die Venen eine sehr rasche Blutentleerung, so daß wir uns eine Regulation des Druckes auf diesem Wege sehr gut vorstellen können.

Die Tatsache, daß eine eigentliche Muscularis durchwegs den Pectengefäßen der Vögel (sowohl zu- wie abführenden) zu fehlen scheint, spricht dafür, daß Füllung und Entleerung dieser Gefäßnetze eine vom Gefäß selbst unabhängige, durch äußere Verhältnisse bedingte sei. Das heißt, erhöhter Binnendruck im Glaskörper und damit fortgesetzt auf den Raum, in welchem rings umgeben von Hyaloidea der Pecten sich befindet, wird ein Auspressen der Gefäße, Nachlassen dieses erhöhten Druckes, ein Wiederfüllen der Gefäße durch den Blutdruck bedingen, was in gewissen Grenzen den Druck des Glaskörpers und damit die Konstanz der Entwerfung eines scharfen Bildes auf der Netzhaut bei den akkommodativen Formen bei Druckänderungen garantiert. In dieser Hinsicht ist zum Unterschied von den Reptilien, die noch in den Zapfengefäßen Muskeln besitzen, durch Nichtausbildung der Muskulatur Passivität der Pectengefäße gegeben.

Mit dieser Auffassung steht es in vorzüglicher Übereinstimmung, wenn wir ein hochentwickeltes Pecten bei solchen Vogelformen finden, bei denen die Fixation einerseits, hochgradige Unterschiede der Akkommodation andererseits unbedingt angenommen werden müssen (Körnerfresser, Singvögel), wenn wir dagegen andererseits die schlechteste Entwicklung des Pecten bei denjenigen Tieren finden, welche relativ wenig akkommodieren und schwach fixieren wie die Nachtvögel. Wie weit die Akkommodation bei diesen Vorgängen eine Rolle spielt, muß ein Vergleich der tauchenden Vögel und nicht tauchenden Verwandten ergeben, indem wir nach den Untersuchungen von *Hess* gerade bei den Tauchervögeln wegen des plötzlichen Wegfallens der Brechkraft zwischen Hornhaut und Luft beim Eintauchen eine besonders hohe plötzliche Akkommodation annehmen müssen (Podiceps, Enten, Uria, Phalacrocorax, Eudyptes).

Übrigens liegen über diesen Gegenstand aus neuerer Zeit eingehende Untersuchungen vor, die uns zur Orientierung dienen können.

Die Untersuchungen, welche *Hess* an Tauchervögeln vorgenommen hat, lassen sich auch in Hinblick auf diese Frage verwerten. v. *Hess* fand, daß, wie zu erwarten war, die Tauchervögel beim Eindringen ins Wasser mit sehr raschen, geschickten Bewegungen in geraden Stößen ihre Beute erfassen und Fische selbst zwischen Steinen hervorholen, wozu ein gutes Sehen nötig ist, und er setzte voraus, daß bei diesen Tieren die im Wasser wegfallende Brechkraft der Cornea durch besonders rasche Akkommodation ersetzt werden müsse. Tatsächlich konnte er mit entsprechender Methodik nachweisen, daß speziell beim Kormoran, den er untersuchte, unter Wasser die Brechung des Auges um 55 Dioptrien zunimmt, was durch eine ganz ungewöhnliche Deformation der Linse durch die Ciliarmuskulatur bedingt wird. Wir müssen uns deshalb die Frage vorlegen, ob, wenn die Annahme *Rabls* richtig ist, nicht gerade bei allen Tauchervögeln in besonders hohem Maße Druckänderungen infolge der hochgradigen Akkommodation zu erwarten sind und müßten bei diesen Tieren eine besonders hohe Entwicklung des Pecten, etwa durch Zunahme seiner Falten oder seiner Größe erwarten, damit er der an ihn gestellten höheren Leistungsanforderung auf sofortige Druckverminderung im Auge gerecht werden könne. Denn nur dann kann ein Druckausgleich in die Richtung der Blutbahn durch die Gefäße des Pecten erzielt werden. Aus den Angaben von *Parreidt*, von *Franz* und von *Wood* an Tauchervögeln geht dies aber nicht hervor. *Ischreyt* hat leider nicht über den Pecten berichtet.

Am Kormoranauge fand *v. Hess*, entsprechend dem enormen Betrag der akkommodativen Brechkrafterhöhung, hochgradige Änderungen an Linse und Ciliarkörper. Die Iris rückt mit ihrem ganzen Gewebe bei der Akkommodation sehr stark gegen die Augenachse vor, so daß an der Peripherie ein den Übergangsteilen zum Ciliarkörper entsprechender, weißer Saum sichtbar wird, woran man erkennt, daß auch der ciliare Rand der Iris dabei gegen die Augenachse hin verlagert wird. Am Linsenrand wurden 130 Ciliarfortsätze, gegen die Peripherie etwa 300 gefunden. Entsprechend der starken Akkommodation ist auch die Linse besonders weich und es sind die Binnenmuskeln, die die Gestaltsveränderung der Linse direkt oder indirekt herbeizuführen haben, besonders in der Nähe der Iriswurzel als ein Compressor lentis auffallend stark entwickelt. Auch sind die Gewebe um die Linse herum besonders stark verschieblich, damit die zur Akkommodation nötige Annäherung an Linse und Iriswurzel möglich wird. Trotzdem meint v. *Hess*, daß auch hier der Akkommodationsmechanismus gegenüber dem bei anderen Vögeln nur dem Grade nach, nicht der Art nach verschieden ist.

In neuerer Zeit hat *Ischreyt* eine Anzahl von Wasservögeln in bezug auf die anatomischen Eigenschaften ihrer Augen und ihres Akkommodationsapparates untersucht und so gezeigt, wie eine solche Unter-

suchung ausgeführt werden müsse. Wir haben im Vorstehenden leider den vorderen Abschnitt mangels Möglichkeit der Lebenduntersuchung wenig berücksichtigen können. *Ischreyt* prüfte eine Reihe von sog. Schwimmenten, und zwar die Märzente (Anasboschas), die Pfeifente (Anas Penelope), die Knaeckente (Anas querquedula), ferner die Teichenten, und zwar die Bergente (Fuligula marula), die Schellente (Fuligula clangula), die Eisente (Harelda hiemalis), den Säger (Mergus merganser). Er findet 2 Typen unter diesen Augen vertreten, die er als den Boschastypus und Clangulatypus bezeichnet. Diese beiden Typen unterscheiden sich besonders durch die Länge der Augenachse, welche bei den tauchenden Enten auf Kosten der Verlängerung des präääquatoriellen Teiles erfolgt. Er findet auch entsprechende Unterschiede bezüglich der einzelnen Portionen des Ciliarmuskels ausgebildet. Was die Anzahl der Ciliarfortsätze betrifft, so zeigte er, daß die Schwimmenten die größte, die tauchenden Enten die kleinste relative Anzahl der Ciliarfortsätze, die die Linsenperipherie berühren, aufweist, wobei sich auch Fuligula marula mehr der Gruppe der Schwimmenten annähert, wie dies auch für andere Charakteristica erfolgt. In bezug auf die Vorgänge bei der Akkommodation stimmt er mit den Darstellungen, die *v. Hess* vom Vogelauge gegeben hat, überein, daß die Akkommodation dadurch zustande kommt, daß die Ciliarfortsätze einen Druck auf die vornseitlichen Teile der Linsenoberfläche ausüben und den zirkumpolaren Teil der Vorderfläche stärker vorwölben, während zugleich in der Peripherie eine Abflachung eintritt. Die Bewegung der Ciliarfortsätze gegen die Linsenoberfläche wird durch eine Kontraktion der Irismuskulatur verursacht, während Kontraktionen des Ciliarmuskels unterstützend wirken. Der *Crampton*sche Muskel nähert die Corneoscleralgrenze der Iriswurzel und entspannt damit die Fasern des Ligamentum pectinatum, die zwischen beiden hinziehen. Der Protractor corporis ciliaris zieht den Ciliarkörper nach vorn und entspannt die zirkumlentalen Partien. Bei den Entenarten, die im Wasser sehen, fand sich im Gegensatz zu den Schwimmenten ein sehr kräftiger Sphincter iridis, in einem Falle auch Muskeln in der Grundplatte des Ciliarkörpers, ein sehr kräftiger *Müller*scher und *Brücke*scher Muskel, ein stark entwickeltes elastisches Band, ein sehr schwach entwickelter *Crampton*scher Muskel und weniger zahlreiche, aber keilförmige Ciliarfortsätze. Auch diesbezüglich macht Fuligula marula eine Ausnahme, indem sie den Schwimmenten näher steht. Alle diese Veränderungen werden als im Sinne der beim Tauchen nötigen stärkeren Akkommodation aufgefaßt. Später untersuchte er noch die Krickente (Anas creca), die Löffelente (Spatula clypeata) und die Spitzente (Daphila acuta). Von Tauchenten auch die Reiherente (Fuligula fuligula), wobei letztere eine vermittelnde Stellung zwischen beiden Gruppen nach ihren Ver-

hältnissen einzunehmen scheint. In einer weiteren Arbeit behandelt er den großen Lappentaucher (Colymbus cristatus), den rotkehligen Seetaucher (Gavia lumme) und den Tordalk (Alca torda). Es zeigte sich, daß von den untersuchten Tauchern Colymbus noch die meisten anatomischen Ähnlichkeiten zum Auge der Enten aufweist, während Gavia lumme, Alca torda und nach *Franz* Uria troile untereinander zwar gut übereinstimmen, aber von den anderen stark abweichen. Die drei letzteren gelten als besonders gute Taucher. Die Lebensweise von Colymbus unterscheidet sich nach den Angaben des Vogelforschers *Naumann* von denen der anderen Taucher nicht genügend, um die Abweichung im Bau der Augen zu begründen. Später dehnte *Ischreyt* die Untersuchungen auch noch auf die Sammtente (Oidemia fusca) und die Eiderente (Somateria mollissima) aus. Zusammenfassend erklärt er bei den Schwimmenten das Auge als relativ kurz, das Verhältnis von Länge und Breite nicht größer als 1,3. Die Sclera hat im ciliaren Abschnitt keine Anschwellung, ein Verbindungsstück ist nicht vorhanden. Die Iris ist dünn, ihre Muskulatur relativ schwach. Am Ciliarmuskel ist die *Crampton*sche Portion stark, die *Müller*sche schwach entwickelt, die *Brücke*sche fehlt fast ganz. Die Zahl der wirksamen Ciliarfortsätze ist relativ groß. Nicht so einheitlich charakterisiert ist das Auge der Tauchenten; wo es typisch ist, hat es eine relative lange sagittale Achse, daher der Längenbreitenindex unter 1,3. Ein Verbindungsstück zwischen Sclera und Cornea ist vorhanden, ebenso eine Anschwellung in der Sclera und ciliaren Gegend. Der Knochenring ist verbreitert, unter Bildung von Hohlräumen in der Substanz der Plättchen. Die Irismuskulatur ist kräftig, der *Müller*sche und der *Brücke*sche Muskel sind stark entwickelt, der *Crampton*sche bis zum Schwund verkümmert. Die wirksamen Ciliarfortsätze nehmen an Zahl ab, die Charaktere des Tauchentenauges kommen auch bei verwandten Formen mit ähnlicher Lebensweise wie Gavia und Alca vor.

In früheren Untersuchungen haben *Hess* und *Heine* bei den Akkommodationsvorgängen keine Druckschwankungen im Auge gefunden. Erst bei neuerlichen Untersuchungen, die mit einer feineren Methodik ausgeführt waren, indem mit Hilfe einer *Leber*schen Kammerkanüle unter Anwendung eines *Hering*schen Mikromanometers die Schwankungen einer Luftblase mikroskopisch beobachtet wurden, konnten selbst bei Augen von nur 4 mm Achsenlänge die Druckschwankungen konstatiert werden und es zeigte sich, daß im Gegensatze zu den Säugeraugen bei der Kontraktion der Binnenmuskulatur im enukleierten Reptilien- und Vogelauge deutliche Druckzunahme erfolgte. Dabei ist, wie *Hess* angibt, die Akkommodationsbreite des keine Drucksteigerung zeigenden Affenauges dreimal größer als die bei Nachtvögeln, die eine solche Drucksteigerung erkennen ließen. Im Sinne der Ideen von *Rabl*

findet sich auch tatsächlich bei diesen Tieren nur eine geringe Druckschwankung und es zeigt sich, daß der Pecten hier relativ schwach ausgebildet ist. Schon *Franz* machte darauf aufmerksam, daß der Pecten des Uhus nicht sehr viel Falten aufweise, und beim Eulenschwalm (Podargus) fand er einen geradezu nur rudimentären Pecten mit anderthalb Falten. Dieser Befund würde mit der geringen Beanspruchung der Akkommodation dieser Nachttiere übereinstimmen. *Hess* untersuchte Alligator, Eidechse, Würfelnatter, Schildkröte und Taube. Bei Nachtvögeln fand sich nur eine Akkommodationsbreite von 4 Dioptrien.

In Anbetracht dieser Befunde am enukleierten Auge nimmt *Hess* an, daß die Druckschwankungen bei der Akkommodation im lebenden Tiere, deren Registrierung vielleicht wegen der gleichzeitig beobachtbaren, vom Blutdruck abhängigen Schwankungen größeren Schwierigkeiten unterliegt, unter Umständen noch größer sein können. Hier haben wir ein gemeinsames physiologisches Moment beim Reptilien- und Vogelauge, die beide eine größere Entwicklung von Binnengefäßen besitzen (Zapfen und Pecten), und es würde sich daher die Funktion des Pecten hier ganz gut dadurch erklären lassen, daß bei Drucksteigerung aus den zahlreichen weiten Gefäßen dieses Organes, der Zunahme entsprechend, ein Überschuß an Blut in die Venen abgegeben wird, bei Drucknachlaß Blut einströme und so wieder ein mittlerer Augendruck, der in einer gewissen Beziehung zum Blutdruck des Tieres stehen müßte, hergestellt würde. In der gleichen Weise können wir uns die Funktion des Organes auch dort vorstellen, wo infolge der bei anderen Tieren kaum in jenem Maße vorkommenden raschen Bewegungen plötzliche Drucksteigerungen bei der Zunahme der Beschleunigung und Abnahme bei der Rückkehr zur Ruhe bei den raschen Sprüngen der Eidechsen und dem Flug der Vögel eintreten würden. Daß ähnliche Druckschwankungen bei anderen Tieren vorkommen können, ohne diesen Mechanismus zu benötigen, ließe sich dann damit erklären, daß bei diesen Tieren (Fische, einzelne springende Säuger) es sich nicht um ein foveales Sehen, sondern um ein Bewegungssehen handelt, das die wichtigste biologische Rolle spielt und deshalb die für das erstere so wichtige Bedingung wegfiele, nämlich den Abstand zwischen den wichtigsten brechenden Medien und der Fovea, der durch evtl. Druckschwankungen verändert werden könnte, und damit die Emmetropie um jeden Preis zu bewahren. Es würde damit stimmen, daß die flüchtigsten Säuger, Hasen, Hunde, Pferde, Gazellen, Känguruhs im Laufen nicht von einem fovealem Sehen Gebrauch machen, sondern wohl hauptsächlich das Bewegungssehen der Peripherie dabei in Betracht kommt.

Skiaskopische Untersuchungen in Verbindung mit elektrischer Reizung, Beobachtung der Linsenbildchen usw. ergaben *Hess*, daß die Akkommodationsbreite der Nachtvögel nur 2—3 Dioptrien, die der

Tagvögel dagegen mindestens 8—10 Dioptrien beträgt. Es ist somit bei Tagvögeln die Akkommodationsfähigkeit etwa so wie beim 10- bis 15jährigen Menschen. *Hess* führt die Differenzen zwischen Tag- und Nachtvögeln auf die Lebensweise, resp. Nahrungsaufnahme zurück, da die Tagvögel kleine Körner aufpicken, die Nachtvögel relativ große Beute mit den Füßen erfassen. Ebenso wie die Akkommodation zeigt auch die Härte der Linse eine Beziehung zur Lebensweise, indem im allgemeinen die Linse um so weicher ist, je größer die Akkommodationsbreite des Tieres ist. Der Ringwulst tritt in der Tierreihe zuerst da auf, wo zuerst die Wölbungsänderung durch akkommodativen Druck auf die Linse erfolgt. Er verschwindet wieder, wo diese Formänderung nicht mehr durch Druck stattfindet, somit hat er die Aufgabe, den Muskeldruck zweckmäßig auf die eigentliche Linsenmasse zu übertragen. Die Größe des Ringwulstes steht mit Ausnahmen im direkten Verhältnis zur Akkommodationsbreite. Er ist am breitesten, wo die Ciliarfortsätze am stärksten sind. Seine dioptrische Funktion ist nicht von der der Linse prinzipiell verschieden. Gegen Chemikalien verhält er sich teilweise anders als die Linse selbst.

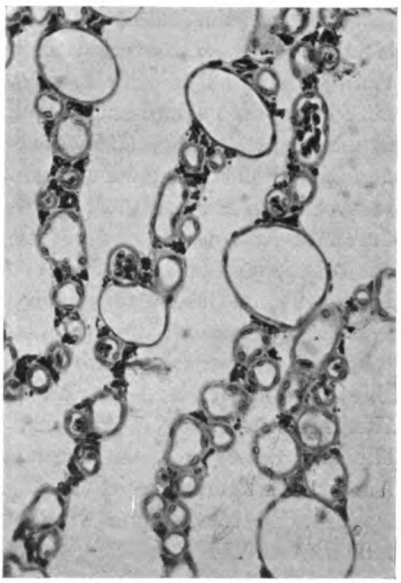

Abb. 17. *Hirundo rustica.* Querschnitt der Gefäße in 8 Falten des Pecten. Zeiss Apochr. 4 mm, Comp. 4.

Das Verhalten der Blutgefäße im Pecten läßt sich auf mannigfache Weise studieren. Die älteren Autoren (z. B. *Denissenko*) haben sich der naheliegenden einfachen Ausbreitung der Pectenfalten auf dem Objektträger bedient und haben konstatiert, daß die Arterien des Pecten durch reichliche Capillarnetze miteinander Anastomosen bilden. Bei manchen Formen kann man auf dem Längsschnitt eines Pectenblattes im proximalen Teile, seltener aber auch im distalen Teile zwei getrennte Capillarnetze unterscheiden, die durch ein gliöses Stützblatt getrennt erscheinen (Abb. 17).

Bei den Raubvögeln (Circus) finden wir auch die großen Gefäße auf Querschnitte des Pecten sehr kompliziert entwickelt. Während an der Seite gegen die Umschlagstellen der Falten ziemlich unregelmäßig einzelne weite Gefäße vorhanden sind, finden wir gegen die Mitte der Falten 3—5 ziemlich weite Gefäße, von denen es schwer zu erkennen

ist, ob es sich um arterielle oder venöse Gefäße handelt, da in vielen Fällen alle diese Gefäße prall mit Blut gefüllt erscheinen — ein Verhalten, das eher für Venen spricht. Die Capillaren zeigen recht wechselndes Kaliber und sind zumeist ähnlich wie die der Choriocapillaris so weit, daß eine ganze Anzahl Blutkörperchen nebeneinander passieren können. Echte enge Capillaren haben wir nirgends, bei keinem Vogel oder Reptil gefunden. Die Gefäßverhältnisse des Pecten sind insofern recht komplizierte, daß die Arterien auf ihrem Wege zu den eigentlichen Pectengefäßen bei manchen Vögeln 2 Wundernetze durchlaufen, deren eines an der Basis des Pecten gelegen ist und aus dem dann erst die eigentlichen Pectenarterien austreten. Über die Bedeutung dieser Wundernetze ist es schwer, sich klar zu werden, da sie in diesem Falle aber kaum eine ernährende Funktion besitzen, so ist es vielleicht anzunehmen, daß sie einen möglichst gleichmäßigen arteriellen Druck in den eigentlichen Pectengefäßen zu erhalten bestimmt sind.

Dort, wo wir in günstiger Weise den Durchtritt der *Pectenarterie* durch die Netzhaut in das eigentliche Pectengewebe beobachten, können wir sehen, daß bei manchen Vögeln (Taube) die Arterie etwa bis zur Hälfte des im Bulbus gelegenen Teiles des Opticus noch im Bulbus gelegen ist, dann aber die Muscularis hier glatt aufhört.

Bei der Beurteilung, ob der Pecten für die Zirkulation des Auges eine Rolle spielt, wird man auch bis zu einem gewissen Grade sich der älteren Anschauungen erinnern, welche in dem Pecten eine Art von Hilfsorgan für die Ciliarfortsätze erblickt haben, da ja einige ältere Autoren im Pecten direkt eine Art von besonderem Ciliarfortsatz sehen wollten. Heute verfügen wir diesbezüglich über wichtige experimentelle Daten.

Abelsdorff und *Wessely* haben das Auge von Taube, Huhn, Waldkautz, Steinkautz, Bussard, Turmfalke und Gabelweihe untersucht. Die Autoren weisen darauf hin, daß die Form des Vogelauges dadurch bedingt sei, daß zwischen dem vorderen und hinteren Abschnitt ein trichterförmiger Verbindungsteil, als solchen bezeichnen sie den Sklerotikalring, eingeschaltet sei. In diesem sind die zahlreichen Ciliarfortsätze, die weit nach hinten reichen, enthalten. Dadurch daß sie noch weit den Glaskörper umgeben und sich der Linse anlegen, ist die hintere Kammer sehr schmal. Das Ligamentum pectinatum fanden sie sehr stark entwickelt, den *Schlemm*schen Venenplexus von einem arteriellen Gefäßring begleitet. Im Pecten fanden sie das halskrausenartig gestaltete Gewebe hauptsächlich aus Blutgefäßen mit Pigment, spärlichem Bindegewebe und wenigen Nervenfasern zusammengesetzt. Vom Glaskörper sei er vollständig durch eine Fortsetzung der Membrana hyaloidea getrennt.

Sie erwähnen, daß die scheinbaren Bewegungen desselben im oph-

thalmoskopischen Bilde durch die Verschiebung der Pupillenränder bedingt sei.

Sie untersuchten den Flüssigkeitswechsel im Auge, indem sie die Zusammensetzung der Augenflüssigkeit im normalen Zustand und unter abnormen Bedingungen, sowie ihren Wiederersatz in quantitativer und qualitativer Beziehung beobachteten, ferner studierten sie die Erscheinungen des Übertritts einer in den Blutkreislauf eingeführten fremden Substanz am Beispiel des Fluoresceins. Weiter beobachteten sie auch die anatomischen Veränderungen bei Entleerung und Wiederersatz der Augenflüssigkeiten, schließlich suchten sie durch Exstirpation der einzelnen, für die Flüssigkeitsproduktion in Betracht kommenden Teile ihre Bedeutung oder Entbehrlichkeit für den Flüssigkeitswechsel zu ermitteln.

Sie entfernten dabei das Kammerwasser mit einer Glasspritze und einer sehr feinen Kanüle. Zur chemischen Untersuchung des Kammerwassers aber ließen sie das exstirpierte Auge frieren und stellten dann aus dem ausgeschälten, von anhaftenden Teilen gereinigten Glaskörper die Flüssigkeit dar. Auch haben sie Glaskörperpunktion durch den hinteren Augenabschnitt speziell bei Eulen ausgeführt. Am Tagvogelauge fiel ihnen auf, daß im Vergleich zum Säugerauge nach der Entleerung die Vorderkammer sich außerordentlich schnell wiederherstellt. Wenn auch diese Geschwindigkeit mit der Zeit etwas nachläßt, kann man doch in $^1/_2$ Stunde die Kammer etwa 10 mal entleeren. Allerdings enthält die erneuerte Flüssigkeit immer weniger gerinnungsfähiges Eiweiß. Beim Eulenauge braucht es zur Wiederherstellung des Kammerinhaltes 10 Minuten bis $^1/_4$ Stunde und das erneuerte Kammerwasser zeigt das 1. Mal eine erhebliche Zunahme des Eiweißgehaltes, ja kann sogar spontan gerinnen. Es beteiligt sich somit bei den Vögeln die Glaskörperflüssigkeit an der Wiederherstellung der Kammer. Man kann aber auch durch den Glaskörper hindurch den ganzen Kammerinhalt mit der Spritze aspirieren, was offenbar durch die Pupille hindurch geschieht, wie der Fluorescinversuch ergab. Andere Versuche ergaben auch einen relativ raschen Ersatz der Glaskörperflüssigkeit.

Wird Fluoreszein intravenös dem Vogel gegeben, so sieht man im ophthalmoskopischen Bilde eine intensive Grünfärbung des Pecten, die Falten des Fächers zu beiden Seiten mit leuchtend grünen Massen ausgefüllt und glaubt, den Farbstoff hier direkt austreten zu sehen. Am enucleierten Auge läßt sich dieser Befund nicht mehr erheben, indem, wie Verf. angeben, die Manipulationen bei der Entnahme des Auges genügen, den Farbstoff gleichmäßig im Glaskörper zu verteilen.

Sie haben auch die Diffusion des Farbstoffes in die Vorderkammer beobachtet, wobei beim Waldkautz die Intensität der Glaskörperfärbung sich zu der des Kammerwassers wie 2: 1, bei der Taube wie

1:2,5, beim Kaninchen wie 1:5 verhielt. Die Unterschiede erklären sich aus der relativen Kleinheit des Glaskörperraumes beim Nachtvogel und das Fehlen des Pecten beim Säuger.

Am Pecten beobachteten sie nach derartigen Eingriffen ausgiebige Abhebungen der den Pecten umhüllenden Membran und Gerinnselbildungen daran. Sie erachten diese auf Grund von Kontrollpräparaten für Kunstprodukte, bedingt durch die Schrumpfung des Glaskörpers, der diese Membran mitnimmt. Auch glauben sie nicht, daß Glaskörperflüssigkeit beim Austritt zur Bildung von Eiweißgerinnseln Anlaß gebe.

Die Erscheinungen von Aderhauthyperämie, Hyperämie der Iris und der Ciliarfortsätze sowie des Pecten fanden sich nach Glaskörperpunktionen genau in der gleichen Weise wie nach mehrmaligen Kammerentleerungen, ebenso die Eiweiß- und Fibrinmassen in der Vorderkammer, sowie Niederschläge im Bereiche der Zonula Zinii. Auch kleine Blutungen beobachteten sie nach ihren Eingriffen. Weiter versuchten sie die einzelnen, für die Flüssigkeitsproduktion in Betracht kommenden Teile im Vogelauge nach Möglichkeit auszuschalten. Der Versuch der Irisausreißung zeigte, daß die Vorderkammer sich am irislosen Auge ebenso rasch wieder herstellt wie am Kontrollauge. Sie halten es somit für erwiesen, daß der Irisverlust bei Taube und Huhn wenigstens für die Produktion und Regeneration des Kammerwassers sowohl in qualitativer und quantitativer Beziehung vollständig bedeutungslos ist. Nach diesen Ausreißungen kommt es zu einer enormen Hypertrophie des Pecten. Der im Waldkautzauge sonst schwach entwickelte Pecten wird so groß, daß seine Länge das Doppelte des Normalen erreicht und er im linsenhaltigen Auge die Hinterfläche der Linse sogar berühren kann. Es handelt sich dabei wesentlich um ein Längswachstum, denn es ergaben Querschnitte, daß die einzelnen Falten des Fächers an Tiefe gar nicht, an Dicke nur verhältnismäßig wenig, durchschnittlich etwa im Verhältnis von 3:4 zugenommen haben. Dabei war der hypertrophische Pecten keineswegs hyperämisch, sondern die Gefäße zeigten durchwegs engeres Lumen und geringere Blutfülle. Auch zeigten sich interessante Veränderungen an den Gefäßen; während diese normalerweise nur aus einem Endothelrohr und einer feinen, homogenen Grenzmembran bestehen, zeigten sich im hypertrophischen Pecten die Endothelien außerordentlich verdickt und von kubischer Gestalt, die Grenzmembran ziemlich unverändert. An größeren Gefäßen war das Endothel sogar mehrschichtig geworden, die Wandung dadurch stark verdickt, im Gefäßlumen fanden sich abgestoßene Endothelien, trotzdem fanden sich keine Mitosen im Endothel. Das Zwischengewebe und das Pigment war gegenüber der Norm nicht verändert. Diese Hypertrophie war nach 3 Monaten stärker entwickelt als wenige Wochen nach der Exstirpation.

Trotzdem folgern Verf. nicht sicher daraus, welche Rolle der Pecten im Vogelauge spielt, da sie nicht entscheiden können, ob bei der in allen Gefäßen des Auges nach der Ciliarkörperentfernung auftretenden Hyperämie, die zur Wiederherstellung der Flüssigkeit im Auge führt, die Gefäße des Pecten oder der Chorioidea mehr beteiligt sind. Sie halten es sogar für möglich, daß ein Teil der Verlängerung des Pecten auf einer Art chemotaktisch bedingten Wucherung seiner Gefäße in der Richtung des verletzten Augenteiles beruhen. Immerhin meinen sie, daß die Beteiligung des Fächers an der Ernährung des Glaskörpers durch ihre Versuche erwiesen scheine.

Bei der Ohreule gelang es ihnen auch, den Pecten zu entfernen, wobei immer die Arterie verletzt wird und neben anderen Operationsfolgen nach 8 Tagen Trübung der Netzhaut und in 3 Wochen Phthisis bulbi eintritt. Gleichzeitig tritt sehr starke Hyperämie der Chorioidea ein.

Es wurden dann auch Durchschneidungen des Opticus mit gleichzeitiger Zerstörung der Pectengefäße durchgeführt. Erst nach 8 Tagen nach diesem Eingriff macht sich eine Trübung der Netzhaut und eine Abnahme der Tension des Auges bemerkbar. In anderen Fällen wurde der Sehnerveneintritt mit dem aufsitzenden Pecten umschnitten und aus dem Auge entfernt. Es kam im Anschluß daran schließlich zur Phthisis bulbi. Das Verhalten der Retina bei allen diesen Eingriffen ergab, daß ihr Erhaltenbleiben nur von der Chorioidea und nicht vom Pecten abhängig ist, so daß entgegen der Annahme von *Mihalkovics* und *Denissenko* die Annahme einer Ernährung der Netzhaut durch den Pecten fallen gelassen werden muß. Der Glaskörperraum schwindet nach und nach trotz guter Blutfülle in Iris und Ciliarfortsätzen. Auch nach totaler Pectenexcision erhielt sich das Auge noch einige Wochen. Auch die Punktion an solchen Augen ergibt, daß sich die Kammer in 10—15 Minuten wieder herstellt und normale Tension auftritt. Sie schreiben also nach diesen Versuchen der Aderhaut die Hauptrolle bei der Bildung der Augenflüssigkeiten zu. Es ist dies ja übrigens eine Schlußfolgerung, die man aus der vergleichenden Betrachtung der ganzen Wirbeltierreihe ziehen muß, da die Funktion der Aderhaut bei allen Wirbeltieren als relativ sehr konstant in die Erscheinung tritt. Der Vogel ist aber imstande, mit Hilfe des Pecten das Auge zu erhalten, während beim gleichen Eingriff beim Kaninchen Phthisis bulbi eintritt.

Bei der Erörterung, ob aus dem Vorstehenden eine Funktion der Ernährung des Glaskörpers und damit vielleicht auch der inneren Netzhautschichten erschlossen werden kann, so läßt sich gegen diese Annahme einwenden, daß es ja zahlreiche, ebenso große Augen gibt, welche vollkommen anangische Netzhäute besitzen und auch im Innern des Glaskörpers keine entsprechende Ernährungseinrichtung zeigen und trotzdem genügend ernährt werden (Abb. 18).

Aber manche Beweise dafür, daß die Zirkulation im Pecten mit der Ernährung des Glaskörpers etwas zu tun hat, lassen sich doch aus den Versuchen von *Abelsdorff* und *Wessely* herauslesen. Ein direkter Beweis, etwa indem man histologische Veränderungen nach Eingriffen am Pecten konstatiert, wird wohl kaum einwandfrei mögich sein.

Sie folgern daraus, daß die Retina ausschließlich von der Aderhaut ernährt wird. Nach ihren Ergebnissen, die in bezug auf den Pecten ebenfalls keine vollständige Klarheit erbringen konnten, besteht der wesentlichste Unterschied des intraokularen Flüssigkeitswechsels zwischen Säugetieren und Vögeln darin, daß beim Vogelauge größere Selbständigkeit in der Produktion des Kammerwassers einerseits und der Glaskörperflüssigkeit andererseits besteht. Für die Absonderung des ersteren kommen die Ciliarfortsätze, für die des letzteren Aderhaut und Pecten in Betracht.

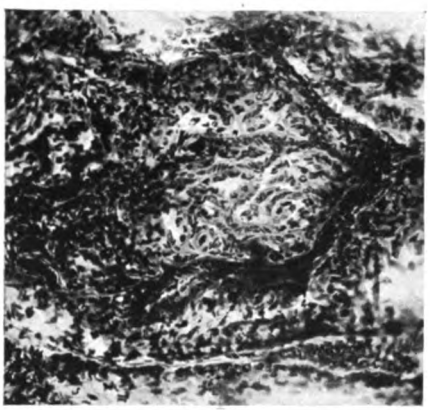

Abb. 18. *Sterna macrura.* Flachschnitt der Gefäßverzweigungen eines Pectenblattes, im Längsschnitt viele Blutkörperchen nebeneinander, 4 mm Proj. oc. 25 cm Abstand.

Mit den Erfahrungen von *Abelsdorff* und *Wessely* steht der von uns erhobene Befund in guter Übereinstimmung, daß, wie durchspülte Objekte zeigen, die Endothelien manchmal eine eigenartige, zur Oberfläche senkrechte Strichelung feinster Art im Protoplasma erkennen lassen, wie wir sie sonst nur an absondernden Zellen kennen. Es ist somit die Annahme gestattet, daß die Pectenendothelien mehr wie andere sekretorisch tätig sind. In bezug auf die schon angeführten Angaben von *Abelsdorff* und *Wessely* war es auch von Interesse, vergleichend an unserem Material zu untersuchen, wie sich die Pectenentwicklung zur Ausbildung der Ciliarfortsätze und ihrer Vascularisation, also zu einer 2. Komponente der Gefäßversorgung des Auges verhält. Der Versuch, eine sekretorische Funktion des Pecten aus seiner Entwicklung relativ zur Oberflächenentwicklung der Ciliarfalten zu erschließen, ergibt kein eindeutiges Resultat. Es wurde für solche Rückschlüsse in der Tabelle einiges Material festgelegt. Um vollständig zu sein, müßte man allerdings auch die Gefäßausbildung der Chorioidea im einzelnen Falle vergleichen, doch ist dies eine äußerst schwierige Aufgabe, da sie nur an Injektion oder Korrosionspräparaten, die unter einem ganz bestimmten, für jede Tiergattung erst zu ermittelnden Drucke ausgeführt werden müßten, Sinn hätte. Denn wir konnten uns an den mittels Durchspülung fixierten

Augen überzeugen, daß das Bild und die Entfaltung der Chorioidealgefäße selten derartig ist, daß die erhaltenen Bilder ohne weiteres miteinander verglichen werden können. Dabei zeigt sich, daß für die Gestaltung der Chorioidea und damit des ganzen Bulbus überhaupt, wie *Kolmer* dies schon seinerzeit zugunsten der Fixation von den Gefäßen aus hervorgehoben hat, diese Konservierungsart viel einwandfreiere Bilder liefert als die übliche Untersuchung herausgeschnittener Bulbi. Schon deshalb, weil im funktionierenden Auge die Gefäße der Chorioidea immer bis zu einem gewissen Grade unter dem Einfluß des Blutdruckes stehend, gefüllt angetroffen werden, am enucleierten Auge aber, wie wir es unter Bestätigung der Angaben der alten Autoren oftmals konstatieren konnten, durch die Beeinflussung der Muskulatur der Chorioidea teilweise entleert erscheinen und somit in den meisten Fällen von der Lagerung der Choriocapillaris schwer eine Vorstellung zu gewinnen ist. Die wirksame Oberfläche der Ciliarfalten dabei anzugeben, unterliegt noch größeren Schwierigkeiten als beim Pecten, da außer der Anzahl der Falten, ihre Länge, Tiefe und der Grad der proximalen Verzweigung in Rechnung zu ziehen wäre. Die angegebenen Zahlen in der Tabelle sind so gewonnen, daß die unmittelbar die Linse berührenden Falten von rückwärts mit der Lupe entweder im ganzen Umfange oder in einem Quadranten gezählt wurden; wenngleich nicht alle Quadranten die gleiche Faltenzahl enthalten, ist der Fehler bei der Multiplikation mit 4 nicht groß. Die Anzahl der Falten auf nur 1 mm anzugeben, wie *Franz* es getan hat, führt keineswegs zu einer klareren Erkenntnis. In vielen Augen wurde in einem Quadranten auf den Serienschnitten quer zur Achse des vorderen Bulbusabschnittes eine Kontrollzählung ausgeführt, wobei sie mit dem Zeichenapparat entworfen wurden.

Ob der Pecten mit der Ernährung der Linse etwas zu tun hat, diese Frage wurde uns auch deshalb nahegelegt, weil die Entwicklung des Pecten, wie sie uns bei den Eidechsen und Vögeln engegentritt, eine gewisse Ähnlichkeit mit dem Auftreten der Arteria hyaloidea bei den Säugern besitzt. Als einen durchgreifenden Unterschied dieser beiden Bildungen müssen wir aber erkennen, daß die Arteria hyaloidea der Säugetiere durch die Augenspalte schon frühzeitig in den Glaskörperraum eindringt, während die Arterien des Pecten eine viel spätere Anlage darstellen, wie *v. Szily* gezeigt hat. Durch Einwanderung von Gefäßen, welche Gliaelemente der primären Neuropectenanlage vor sich herschieben, kommen sie sustande. Es ist aber auch die nur im Embryonalleben ausgebildete Arteria hyaloidea dem Glaskörper unmittelbar eingelagert, während die Gefäße des Pecten durch eine dünne Schichte von Gliagewebe und die Membrana hyaloidea immer von ihm getrennt bleiben. Wie schon die verschiedenen Untersucher erwähnten, hängt

der Pecten nur an der Spitze mit dem Glaskörper direkt zusammen, und zwar ist er hier so fest mechanisch mit ihm verbunden, daß bei nicht sehr schonender Präparation konstant, besonders bei kleinen Augen, Teile der Pectenbrücke leicht abgerissen werden. Im histologischen Bilde sieht man, daß es sich vorwiegend darum handelt, daß dichtstehende, gewellte Glaskörperfibrillen sich an die Basen der Gliazellen hier unmittelbar fest ansetzen. Etwas derartiges findet an der übrigen Oberfläche des vielfach gefalteten Pectenblattes nicht statt. Der Glaskörper liegt nur der Oberfläche des ganzen Gebildes, d. h. den Umkehrstellen der Faltungen dicht an, ist aber getrennt durch eine zarte, jedoch



Abb. 19. *Taube.* Spitze des Pecten. Pigmentation, Glia und Gefäße. Zeiss C. Comp. oc. 4, 25 cm.

deutlich abgrenzbare und wohl auch isolierbare, homogene Membran, die offenbar der Membrana hyaloidea, wie wir sie der Limitans interna, der Retina der Säugetiere und des Menschen anliegend finden, homolog ist. Es liegt die Annahme nahe, daß in dieser Region der Glaskörper bei den Vögeln schon eine abgrenzende Oberflächenschicht in jenem Zeitpunkt entwickelt hat, da sich der Pecten auszubilden beginnt, und dieses relativ feste Gebilde dann beim Wachstum des Pecten nach allen Seiten hin zurückgedrängt wird. Nur an der Spitze des Pecten scheint ein innigerer Kontakt noch aus frühester Zeit zu bestehen (Abb. 19). *v. Husen* meint, daß die Zellen, die später die Brücke des Pecten bilden, sich an der Bildung des Glaskörpers direkt beteiligen, indem hier offenbar die von einigen Autoren befürwortete doppelte Genese des Pecten unter Mitwirkung ektodermaler und mesodermaler Elemente angenommen wird.

An dem unpigmentierten Zapfen im Auge der erwachsenen *Ringelnatter* bemerkten wir am auffallendsten die feste Anheftung von Glaskörperfasern, welche in ziemlich senkrechter Anordnung zur Linse hinziehen, deutlicher als bei den meisten anderen Tieren. Ob der Pecten durch besondere Faserzüge direkt mit der Linsenkapsel fest verbunden ist, ist schwer zu entscheiden. Bei manchen Formen scheint eine so innige Verbindung zu bestehen, daß man nur schwer die vordere von der hinteren Augenhälfte trennen kann, ohne daß kleine Reste von der Pectenbrücke an der Linse befestigt bleiben. Bei anderen ist ein relativ weiter Abstand beider Gebilde gegeben, besonders weit ist er bei einzelnen größeren Raubvogelaugen, wie z. B. Astur palumbarius, dem Habicht, wo der Pecten relativ zur Augengröße wenig weit hineinreicht. Diesbezügliche Unterschiede hat *Wood* eingehend dargestellt. Fest verbunden ist er auch in den großen Augen der drei untersuchten Straußenarten, selbst einer der macerierenden Einwirkung von jahrelangem Aufenthalt in verdünntem Alkohol widersteht er.

Diese verschiedene Pigmentierung könnte zu einer optischen Rolle des Pecten in Beziehung gebracht werden. Besonders wenn man sich der von *Schleich* ausgesprochenen Hypothese anschließt, welche im Pecten ein abblendendes oder schattenwerfendes Organ erblicken will, wäre es vorstellbar, daß unter Umständen Teile der Retina durch die untere, durchscheinendere Partie des Pecten beschattet, andere Partien durch den dichteren Schatten der Pectenrandleiste getroffen würden. Vielleicht könnten derartige Vorgänge beim zentralen Sehen zur Herbeiführung größeren Kontrastes an einzelnen Netzhautstellen Veranlassung geben und sich hieraus die *verschiedene Formbildung* des Pecten erklären lassen. Man wird sich aber vor Augen halten müssen, daß der Pecten wahrscheinlich bei schwacher Beleuchtung überhaupt keinen Schatten wirft. Dagegen wäre es wohl möglich, daß er bei sehr heller Beleuchtung und bei bestimmten Richtungen des Lichtes zur Augenachse einen solchen Schatten werfen kann und dabei werden wir uns erinnern, daß es speziell die Gegend der Fovea und Area centralis ist, die in nächster Nähe vom Pecten liegen, von diesem Schatten getroffen werden kann. Wir werden in dieser Hinsicht die Gruppe der Nachtvögel mit ihrer vom Pecten weit entfernten Fovea externa, sowie die Gruppe der mit 2 Foveen versehenen Netzhäute der besonders raschen Flieger, wie Hirundo, Sterna und Hydrochelidon, den übrigen Vögeln vergleichend gegenüber stellen müssen. Auch die beiden Foveae mancher Raubvögel kommen, wie Astur palumbarius, hierfür in Betracht, doch ist die Lage beider Foveen zum Pecten hier eine wesentlich andere.

Es ist die Beschattungshypothese eine solche, deren Prüfung allerdings auf außerordentlich große Schwierigkeiten stoßen dürfte. Interessant ist die hierhergehörige Angabe, daß bei den besonders gut tauchen-

den Alken, die wohl auf das Fixieren im Wasser und bei sehr schwacher Beleuchtung (Polarvögel) viel mehr als auf ein scharfes Sehen am Lande biologisch angewiesen sind, der Pecten gar nicht pigmentiert sein soll. Eine Angabe, die ich leider nicht nachzuprüfen in der Lage war (*Beauregard, Parreidt*?) hat bei *Endyptes* den Pecten pigmentiert gefunden, die Brücke sogar recht dunkel.

Um uns ein Bild zu verschaffen, in welcher Weise ein optischer Einfluß des Pecten sich geltend machen könnte, verfuhren wir folgendermaßen. Es wurde der Schädel frisch getöteter Vögel halbiert und dann unter möglichster Belassung in situ die rückwärtige Fläche des Bulbus möglichst glatt abpräpariert. Man gewinnt auf diese Weise die Möglichkeit, die Entstehung des Bildes im Auge einigermaßen beurteilen zu können, wie das ja von jeher an albinotischen Kaninchenaugen demonstriert wurde. Nun sind echte albinotische Vogelaugen, die sich am besten für diesen Zweck eignen würden, recht selten und eigentlich nur von ganz weißen Turteltauben zu gebrauchen, die uns nicht zur Verfügung standen. Doch läßt sich ein genügend klares Bild auch an den sehr pigmentarmen Augen albinotischer Hausvögel (Enten und Gänse) bekommen, wobei besonders letztere sich als geeignet erweisen, da sie zwar ein annähernd normales Pigmentepithel, aber eine vollkommen unpigmentierte Chorioidea besitzen. Man kann nun im Zimmer entweder das Bild der Glühfäden einer elektrischen Birne in verschiedenen Stellungen zum Auge und zum Kopf entwerfen lassen oder ein Kreuz schwarzer Streifen auf einer nahen, von einer Bogenlampe beleuchteten Mattscheibe abbilden. Man kann so beobachten, daß von rückwärts gesehen, das Vorhandensein des Pecten in dem auf dem Augenhintergrunde entstehenden Bilde nur dadurch bemerkbar wird, daß er einen Schattenstreifen genau auf den Querschnitt der streifenförmigen Papilla nervi optici entwirft. Bei anderen Richtungen des Einfalls des hellsten Lichtes wirft er anscheinend keinen derart intensiven Schatten, daß man dies durch das Pigmentepithel hindurch erkennen könnte. Dieser Versuch sollte natürlich auch mit einem ganz albinotischen Fundus wiederholt werden. Sicher läßt sich aus der dabei gewonnenen Erfahrung der Schluß ziehen, daß die Beschattung der Retina nur bei gewissen Einfallsrichtungen des stärksten Lichtes und nur bei denjenigen Tieren für das foveale Sehen eine Rolle spielen kann, bei denen die Fovea ziemlich nahe dem Pecten gelegen ist, nicht aber für ferner gelegene zentrale Foveen (Raubvögel); noch weniger für das Sehen mit der Fovea externa. Eine Kontrastbildung unter Einwirkung dieses Schattens ist gleichwohl in der Nähe des Pecten im Gebiet der Area denkbar. Keinesfalls aber kann man sich durch solche Experimente unmittelbar den Eindruck verschaffen, daß etwa durch so eine Beschattung die zentrale Fovea und Area soweit ausgeschaltet wäre, daß

die 2. Fovea allein für das binokulare Sehen in Aktion treten könnte und es wird die Schwierigkeit, die uns das Verständnis mehrerer ausgezeichneter Punkte im Sehfelde der Vögel ergibt, dadurch nicht gemindert.

Netzhaut.

Die ganzen, das Vogelauge betreffenden Fragen kann man nicht erörtern, ohne dabei des Näheren die Struktur der Retina zu behandeln. Wir wissen seit langer Zeit, daß die Retina der Vögel durch das Vorhandensein besonders ausgezeichneter, sehtüchtiger Regionen sich von der anderer Tiere unterscheidet. Überraschenderweise sind in dieser Beziehung troz der zahlreichen eingehenden, schon vorliegenden Untersuchungen die Ansichten nicht voll übereinstimmend. Während wir bei einzelnen Fischen eine ausgesprochene Fovea centralis, bei manchen Reptilien eine Area centralis, daneben oder für sich allein eine Fovea centralis unterscheiden, während unter den Säugern nach der bisherigen Erfahrung ausschließlich die Primaten und mit ihnen der Mensch mit einer Fovea versehen sind, während alle übrigen nur mit mehr minder deutlichen Areen ausgestattet sind, finden sich bei den Vögeln nicht nur sehr weit verbreitet eine deutliche Area, sondern auch eine mehr minder deutlich ausgebildete Fovea. Es besteht aber bei den verschiedenen Autoren keine Übereinstimmung darüber, ob allen Vögeln eine Fovea zukommt und ob außer dieser überall eine Area ausgebildet ist; noch mehr strittig ist es, ob neben der zentralen Fovea bei einzelnen Vögeln auch noch eine zweite exzentrische Fovea, nasal oder temporal gelegen, sich nachweisen läßt. Ein gewiß sehr erfahrener Autor, wie *Fritsch*, hat noch vor nicht langer Zeit, trotzdem gerade er sicher Gelegenheit hatte, ein besonders reiches Material für seine Untersuchungen heranzuziehen, eine 2. Fovea durchaus in Abrede gestellt, während *W. Krause*, *Slonaker* und später *Franz*, die Gelegenheit hatten, die daraufbezüglichen, grundlegenden Untersuchungen von *Chievitz* nachzuprüfen, dessen Befunde im großen Ganzen bestätigen. Worauf beruht nun diese mangelnde Übereinstimmung der Resultate? Es scheint vor allem damit zusammenzuhängen, daß es mit den meisten Techniken, welche eine gute zytologische Erhaltung der Retina erfahrungsgemäß gewährleisten, schwer ist, auch eine entsprechende topographische Erhaltung der Retina zu erreichen und umgekehrt, was sowohl *Krause* als *Franz* betonen. Sehr häufig werden auch bei den besten Fixationen mehr minder starke Faltungen der Retina beobachtet. Diese lassen sich nur dann einigermaßen unserer Erfahrung nach mit Sicherheit vermeiden, wenn man die Flüssigkeiten auf das überlebende Tier mittels Durchspülung von den Gefäßen aus einwirken läßt. In allen übrigen Fällen kann man auch, wenn man unmittelbar nach dem Tode des Tieres den Bulbus einlegt, Falten-

bildung nicht in jedem Falle mit Sicherheit vermeiden, wie wir es immer wieder erfuhren. Es wurden außer den hier bevorzugten Bichromat-Formol-Eisessig-Gemischen Heidenhains Susafixation, die von *R. Krause* besonders empfohlene *Bouin*sche Flüssigkeit und andere mehr ausprobiert. Die besten Resultate ergaben relativ noch 2,5% Salpetersäure mit geringem Formelzusatz und die von *St. György* empfohlene Mischung: Sublimat-Formol-Essigsäure-Aceton. Es geht aus der Literatur hervor, daß auch andere Untersucher analoge Schwierigkeiten gehabt haben. Es ist charakteristisch für die Vogelretina, daß gerade bei ihr sich oftmals ganz lokale, tief eingesenkte, kleine Falten bilden, die der nicht immer kreisrunden, zentralen Fovea zum Verwechseln ähnlich sehen. Eine Entscheidung, ob es sich neben dieser um eine zweite echte Fovea handeln kann, ist natürlich nur durch eine Schnittserie von höchstens 5 μ Dicke durch die betreffende Gegend zu erzielen, da sonst makroskopisch die Sache nicht zu entscheiden ist. *Fritsch* sagt ausdrücklich:

„Nach *Chievitz* Angaben soll die Schwalbe, nach *Max Schultze* der Falke zwei Netzhautgrübchen besitzen. Es ist kaum anzunehmen, daß so prinzipielle Unterschiede im Bau eines edlen Sinnesorganes bei nahe verwandten Tieren, wie es die Familien der Vögel sind, vorkommen werden. Die Vermutung läge ja andererseits nahe, daß in den Fällen, wo die angeblich doppelte Fovea nicht beobachtet wurde, sich die zweite zufällig der Beobachtung entzogen hätte, was von den Vertretern des doppelten Vorkommens zu beweisen wäre. Wie dem auch sei, jedenfalls hat die Netzhaut des Vogels wohl ganz allgemein eine sehr deutliche, typische Fovea; ob auch noch eine andere Region der Netzhaut durch ihre abweichende Ausbildung als Ort des deutlichen Sehens in Frage kommt, erscheint sehr zweifelhaft, keinesfalls ist nach meinen Erfahrungen noch eine zweite, der typischen Fovea gleichwertige Bildung vorhanden. Eine atypische Area würde die Bezeichnung Fovea aber ebenso wenig wie bei der Katze verdienen. Wenn nun *Max Schultze* bei Huhn und Ente eine Fovea centralis überhaupt vermißte, so hatte er sie eben übersehen. Ich bin bereit, sie bei beiden Tieren zu demonstrieren."

Wenn es trotz der Fortschritte der Technik noch möglich ist, daß ein so erfahrener Anatom wie *Fritsch* das Vorkommen einer 2. Fovea in Frage stellt, so war es wohl berechtigt, deshalb besonders unser Augenmerk darauf zu richten, an möglichst frisch konserviertem Material diese Frage nochmals einer Prüfung zu unterziehen. Tatsächlich kann man bei entsprechender Fixation alle Angaben *Chievitz* durchaus bestätigen, auch daß sich bei Hirundo neben einer streifenförmig vertieften Area eine 2. Fovea nachweisen läßt und daß etwas Ähnliches, wenn auch weniger deutlich bei Sterna maritima und Hydrochelidon sich findet, sie wurden deshalb auch in die Übersichtstabelle aufgenommen. Unter den von uns untersuchten Raubvögeln waren die Foveen makroskopisch nur bei *Accipiter nisus* beiderseits auffallend, wo außer der bei allen Vögeln konstatierbaren zentralen Fovea noch eine 2. Fovea makroskopisch zu konstatieren war, bei der allerdings erst die histologische Untersuchung ihre Natur zu verifizieren hatte.

Es scheint, soweit das vorliegende Material ein Urteil zuläßt, mehrere Typen von speziell ausgebildeten Retinastellen bei den Vögeln zu geben: 1. Foveen vom Typus der menschlichen Fovea, d. h. es sind in ihrem Bereich alle Schichten der Retina konzentrisch verdünnt, besonders auch die Schichte der Ganglienzellen, welche in der Mitte der Fovea kaum mehr durch eine Ganglienzellenschichte repräsentiert erscheint. 2. Foveen, bei denen eine Einbuchtung besteht, ohne daß aber eine Reduktion der inneren Schichten in so auffälliger Weise ausgesprochen wäre (mittlere nach *Chievitz*). 3. Solche, wo auch die Einbuchtung sehr unwesentlich ist und die sich dann der Struktur der streifenförmig vertieften Area nähern.

Es ist aber, abgesehen von den Fragen der Foveen und Areen, durchaus nicht überflüssig, neuerdings trotz der zahlreichen bereits vorliegenden Arbeiten die Struktur der *Vogelretina* eingehend zu behandeln. Die früheren Arbeiten sind meist unter Anwendung der *Müller*schen Lösung oder von Osmiumsäure ausgeführt worden, in späteren Arbeiten, bei denen auch andere Fixationsflüssigkeiten, wie beispielsweise v. *Hesse* zur Anwendung gebracht wurden, wurde zumeist nur auf die Struktur der Sehepithelien eingegangen und das, wie es scheint, nicht an größerem Material vergleichend durchgeführt. Nun haben die beiden erstgenannten Lösungen die Eigenschaft, die morphologischen Elemente bis zu einem gewissen Grade zu homogenisieren und durchaus nicht alle jene Einzelheiten hervorzuheben, die wir bei Anwendung kombinierter saurer Lösungen und fein abgestufter Beizfärbungen in der Retina zur Darstellung bringen können. Es ist deshalb gelegentlich der von uns durchgeführten Untersuchungen auch in dieser Hinsicht so manches Neues zu beobachten gewesen. Was die Stäbchen und Zapfen betrifft, so hat man, von außen nach innen gehend, das Außenglied des Stäbchens, ferner ein Ellipsoid, evtl. dazwischen noch eine Zwischenscheibe und dann das contractile Innenglied unterschieden. Im Zapfen sprechen die Autoren von einem Außenglied, einem Öltropfen, einem Zapfenellipsoid und ebenfalls von einem contractilen Zapfeninnenglied, das, die Limitans externa durchsetzend, in den kerntragenden Hauptteil der Zelle und schließlich in die zur Verbindung mit der äußeren plexiformen Schicht dienende Fortsatzbildung übergeht. Im allgemeinen ist die Unterscheidung der Stäbchen und Zapfen der Vogelretina dadurch sehr erleichtert, daß das Vorkommen der Ölkugeln zumeist mit dem konisch zulaufenden und auffallend zarten Außengliede in unverkennbar solchen Bildungen sich findet, die man als Zapfen bezeichnet. Dagegen werden ziemlich allgemein die durchwegs plumperen, des Öltropfen entbehrenden Elemente mit dem breiteren, mit einer stumpfen Kappe oder geradlinig abgegrenzten Außengliede als Stäbchen bezeichnet. Gleichwohl finden sich auch bei den Vögeln wie bei anderen Wirbeltier-

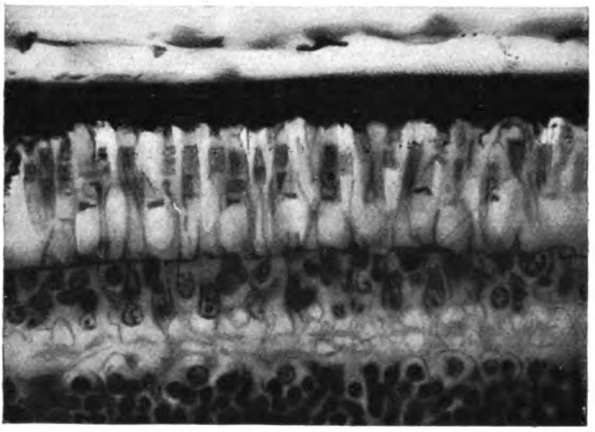

Abb. 20. *Lanius colyrio.* Stäbchen und Zapfen. 2,0 mm, 1,40. P. O. 4. Querscheiben oberhalb des Stäbchenellipsoids und Innenkörper im Innenglied der Zapfen.

ordnungen, Fälle, in denen die Form des Außengliedes stark an Stäbchen erinnert und trotzdem Ölkugeln in diesen derberen Elementen vorkommen, wie dies etwa in den zentralen Regionen von *Uria troile* der Fall ist.

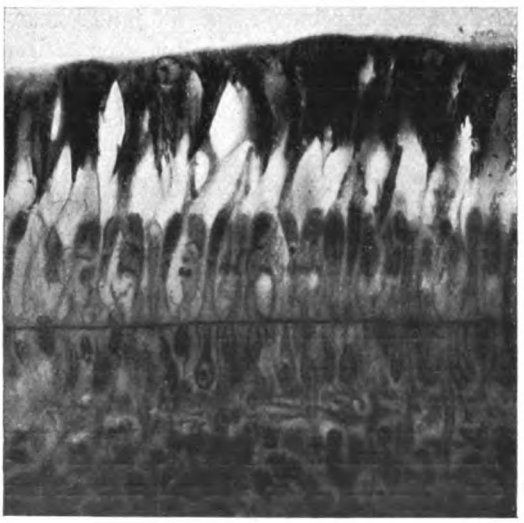

Abb. 21. *Columba domestica.* Stäbchen und Zapfen der Peripherie 2 mm, 1,40. P. O. 4.

Über die Begriffe Ellipsoid, sowie das sog. Paraboloid oder Hyperboloid, das bald nur in den Stäbchen oder Zapfen, bald in beiden beschrieben wurde, herrscht bei den Autoren, wie *Max Schultze*, *Wilhelm Krause*, *Franz* u. a. so wenig Übereinstimmung, daß neue Untersuchungen erwünscht erscheinen. Besonders schwer ist es, sich ein klares Bild davon zu verschaffen, was die Autoren eigentlich beim Vogel unter diesem Namen verstehen, da diese Abschnitte von denen bei Reptilien und Säugern ganz verschieden sind (Abb. 20 u. 21).

Bei der Durchsicht der zahlreichen Präparate von Vogelaugen fiel uns ein Bestandteil auf, der speziell nach den Fixationen in sauren Medien, chromhaltigen und Sublimatgemischen, durch die Beizhämatoxyline, im Innenglied sehr auffallend und in konstanter Lagerung hervorgehoben wird, ohne daß er eigentlich mit irgendeinem der von den Autoren beschriebenen Gebilden übereinstimmt. Es handelt sich um einen länglich, die Beizhämatoxyline länger als der Kern, wenn auch nicht so lange wie manchmal die Lipoide der Stäbchenaußenglieder festhaltenden Körper, der gewöhnlich durch einen minimalen Spaltraum vom Protoplasma der Zelle getrennt ist. Charakteristisch sind auch eine bis zwei scharfrandige Spalten, die meist in schräger, seltener in gerader Richtung diesen Körper, im wesentlichen in der axialen Richtung des Zapfens durchziehen. Da der Körper immer ziemlich weit von den in den Zapfen befindlichen Öltropfen entfernt ist und Fixation in Alkoholgemischen ihn durchaus nicht deutlicher zeigt als lange Behandlung in wässerigen, so hat er auch kaum etwas mit den als Glykogen erkannten Bestandteilen der Sehelemente (den Ellipsoiden) zu tun. Manches spricht dafür, daß es sich um ein aus Lipoiden bestehendes Körperchen handeln könnte, bei dessen Konstanz man wohl auch an eine funktionelle Wirksamkeit denken muß. In allen anderen Wirbeltierklassen, Fischen, Amphibien, Reptilien und Säugern, haben wir umsonst nach einem gleichwertigen, gleichgelagerten Gebilde Umschau gehalten, so daß wir diesen Körper vorläufig als *nur für die Zapfen der Vögel charakteristisch* auffassen müssen. Deshalb ist es auch wenig wahrscheinlich, daß er etwa einen modifizierten Netzapparat, der doch auch bei den anderen Klassen auffallen müßte, entsprechen dürfte. Dieser Bestandteil ist mit ziemlicher, aber nicht absoluter Konstanz bei guter Fixation, besonders längerer Einwirkung von Chromverbindungen nachzuweisen. Ob er allen Vögeln zukommt, müssen wir noch unentschieden lassen, da er bei schlechterer Konservierung nicht hervortrat. Er wurde in den „Einzelangaben" als Innenkörper des Zapfeninnengliedes bezeichnet (Abb. 22).

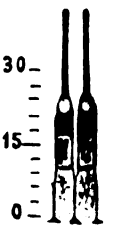

Abb. 22. Proximales Nickhautepithel von *Vanellus* mit flimmerartigen Härchen ohne Basalkörner. Wie 24.

Eine Analyse der Retina sollte bei den Vögeln, nach den Erfahrungen, die an den bestuntersuchten Tierarten vorliegen, in der Weise durchgeführt werden, daß jede einzelne der zahlreichen Regionen getrennt behandelt wird, da wir ja wissen, daß die regionären Unterschiede bei diesen Tieren weit stärker als bei den übrigen Vertebraten ausgebildet sind. Diese Forderung setzt voraus, daß man von jeder einzelnen Art eine größere Anzahl lebender Exemplare vor sich hat, bei denen man dann die verschiedensten Betrachtungsweisen, wie Ausbreitung der

vom Pigmentblatt getrennten Netzhaut auf der Zapfenseite zur Darstellung der Verteilung der Ölkugeln, Isolationspräparate, Vitalfärbung, Nervenfärbungen, Färbung der Netzapparate usw. durchführen kann. Eine Untersuchung in idealem Umfange, wie sie etwa schon *W. Krause* an der Retina von Gallus und Columba durchführte, konnte im vorliegenden Falle, da von den einzelnen Tierarten nur eine bescheidene Anzahl von Augen der Untersuchung zur Verfügung standen, nicht ausgeführt werden und wir sind uns dieses Mangels bewußt. Wir müssen bis zu einem gewissen Grade also von dem Verhalten von einzelnen Tieren Rückschlüsse auf Details bei verwandten ziehen, verfallen also, wenn auch nur in gleichem Grade, in den Fehler zahlreicher früherer Untersuchungen. Doch dürfte es nur ganz selten jemandem möglich sein, von vielen Vogelarten zahlreiche Exemplare lebend zu einer Untersuchung heranzuziehen.

Die Fixation durch Räucherung mit Osmiumsäure und die Anwendung dieser Substanz überhaupt konnte ebenfalls nur in verschwindend geringen Fällen durchgeführt werden. Man kann nicht leugnen, daß die Anwendung der Osmiumsäure in mancher Beziehung durch keinerlei anderes Fixationsverfahren sich vollkommen ersetzen läßt, vor allem nicht in bezug auf die vollkommen gerade Streckung und Erhaltung der unveränderten Form der Außenglieder der Sehelemente. Ihre Anwendung hat aber gleichzeitig den Nachteil, daß sie, wie nicht nur die Erfahrung an der Retina allein lehrt, eine gewisse Homogenisierung der Struktur in den Sehelementen hervorruft und damit nicht mehr gestattet, die mit unseren feinsten Differenzierungsmethoden darstellbaren Einzelheiten zum Ausdruck zu bringen. Wenn wir uns gegenüber diesen Details auf den Standpunkt stellen, daß es sich um wirklich präformierte, latente Struktur und nicht um bloße Niederschlagsbildungen durch die Vorgänge der Fixation handelt, so dürfen wir, abgesehen von der gleichen Argumentation zahlreicher namhafter Untersucher es durch die Erfahrung begründen, daß in ganz gleichmäßiger Weise am gleichen Orte und im gleichen Ausmaße diese Strukturen bei den von uns untersuchten Tieren gefunden wurden. Es wird sich wohl hauptsächlich um regelmäßige Lagerung von Lipoiden, Glykogentropfen u. dergl. handeln, deren Konstanz bei manchen Vogelarten einerseits, ihr Fehlen bei anderen Arten und bei anderen Wirbeltieren andererseits für ihre physiologische Bedeutung spricht.

Franz hat speziell am Vogelauge die Struktur der Außenglieder der Stäbchen und Zapfen genauer beobachtet und glaubt auf Grund seiner Präparate die Befunde *Hesses*, insbesondere was das Vorhandensein einer spiraligen, das Außenglied durchziehenden und bis ins Innenglied verlaufenden Struktur, vor allem bei *Uria troile*, bestätigen zu können. Ob das Konservierungsverfahren, das seinen Präparaten

zugrunde liegt, diese Frage zu entscheiden gestattet, muß dahingestellt bleiben.

An den Außengliedern der Stäbchen und Zapfen von Vogelaugen, die mit verschiedensten Fixierungsflüssigkeiten (Sublimat, Sublimateisessig, Zenker, Bichromatformol, Formoleisessig usw.) konserviert waren und sehr sorgfältig auf 3 μ dicken Schnitten ohne oder mit Beizung nach starker Überfärbung in Eisenhämatoxylin differenziert wurden, konnten wir nirgends den Eindruck einer echten Spiralstruktur gewinnen. Vollkommen homogene Blaufärbungen der Inhaltsmasse der von einer deutlichen, meist gerieften Membran umschlossenen Außenglieder führten in fließenden Übergängen zu allerlei Bildern des Plättchenzerfalls, auch bei bester Beleuchtung in künstlichem Licht und unter Anwendung der stärksten Apochromatimmersionen. Das vollständige Versagen einer Darstellung fibrillärer Elemente mit an anderen Stellen erfolgreichen Silber- und Goldimprägnationsmethoden, das wir immer beobachten und das auch bei allen anderen Wirbeltieren bisher gefunden wurde, wie dies aus dem Fehlen diesbezüglicher Angaben bei allen einschlägigen Untersuchungen anderer Autoren hervorgeht, die mit Silbermethoden die Retina bearbeitet haben, spricht gegen fibrilläre, jedenfalls gegen neurofibrilläre Strukturen in den Außengliedern, mag man in diesen mit *Apathy* und *Bethe* ausschließlich leitende oder mit *Goldschmidt* und *Koltzoff* stützende Elemente erblicken. Gemäß den Untersuchungen von *W. Krause*, *Fürst*, *Kolmer*, *Held*, *Retzius* sehen wir in ihnen umgewandelte kutikulare Bildungen der dem Ependym entsprechenden innersten Zellage des Sehventrikels. In diesen geht nach *Kolmer* und *Leboucq* eine randständige Fibrille, der Außenfaden, vom distalen Korne des Diplosoms, das in beiden Arten der Sehelemente an der Grenze zwischen Innen- und Außenglied liegt, aus. Ihre Dicke ist gegenüber dem vom inneren Zentralkörperchen proximal durch das Innenglied ziehenden Innenfaden sehr auffallend. Bei den Vögeln ist letztere nur sehr schwer zu sehen. Daß diese von den Silbermethoden dargestellten Körnchen dem Diplosom der Zelle entsprechen, ist in neuerer Zeit dadurch klarer geworden, daß *Rio Hortega* mit Modifikationen der Silberreduktionsmethodik solche Zentralkörper sehr häufig und auch andere Untersucher aus *Cajals* Schule nicht nur in anderen nervösen Elementen samt ihren Modifikationen darstellen konnten, sondern auch in allerlei Epithelien.

Wie weit die an dem Auge der Säuger, Amphibien und Telestier von *Fürst*, *Kolmer* und *Held*, an dem der Selachier von *Retzius* beobachteten Strukturen der Stäbchen Außen- und Innenglieder, vor allem die *Fürst-Kolmer*sche Außenfaser und die *Kolmer-Held*sche Innenfaser sich beobachten lassen, ist am Vogelauge noch nicht untersucht. Dasjenige, was daraufbezüglich *Franz* an Zapfen von Uria abbildet, ist, da es nicht

mit spezifischen Methoden ausgeführt wurde, schwer zu deuten. Bei der Ente, beispielsweise, finden wir in den Außengliedern der Stäbchen einen nach der *Bielschowski*schen Silbermethode intensiv sich färbenden Faden, welcher immer einseitig an der Peripherie des Stäbchens sitzt, er läuft gegen das freie Ende des Außengliedes in eine äußerst zarte Spitze aus, nach innen zu geht er unmittelbar in 2 Körnchen über, von denen das distale fast doppelt so voluminös ist wie das proximale; in den Zapfen liegen diese beiden Körnchen in unmittelbarer Nähe des farbigen Öltropfens. Der Innenfaden ließ sich nicht deutlich wahrnehmen.

Die *Fovea centralis* ist überraschenderweise bisher, obwohl zahlreihe Untersucher sich mit ihr beschäftigt haben, nirgends in einwandfreier Weise dargestellt worden. Sowohl die älteren wie die jüngeren Darstellungen zeigen in bezug auf sie Undeutlichkeiten und Unvollständigkeiten sowie zahlreiche Widersprüche. Es dürfte dies darauf beruhen, daß die verschiedenen Autoren nicht nur sehr verschiedene Tiere, sondern selbst, wenn sie die gleichen Objekte untersuchten, nach verschiedener Vorbehandlung die Retina zur Ansicht bekamen, was hier offenbar von großem Belang ist. Die innerste Schichte, die Schichte der Optikusfasern, fehlt beispielsweise bei *Turdus*, wo wir eine besonders schön ausgebildete, nicht nur sehr tiefe, sondern auch ziemlich breite Fovea finden, fast vollständig im eigentlichen Trichter derselben und ist im tiefsten Anteil auf nur vereinzelte, mit starken Immersionen nachweisbare Faserzüge reduziert. Die Schichte der Optikusganglienzellen verhält sich ähnlich wie beim Menschen, indem die fünfreihige Anordnung dieser Zellen, die wir in der ganzen Umgebung der Fovea finden, am Rande der Fovea sich verdickt und einen siebenreihigen Typus annimmt, dann aber rasch innerhalb des Trichters sich verdünnt.

Die Scharfsichtigkeit eines Tieres hängt bei vollständiger Emmetropie von der relativen Größe des von einem bestimmten Objekte entworfenen Bildes im Verhältnis zum Querschnitt der Außenglieder der rezipierenden Sehelemente der Fovea ab, wenn wir für diese eine isolierte Querleitung bis zum Zentrum annehmen. Ferner ist sie direkt proportional dem Anastigmatismus aller brechenden Medien und damit verkehrt proportional der durch Inhomogenität der brechenden Medien (Verschiedenheit der sie zusammensetzenden Gewebselemente und besonders der unmittelbar den Receptoren [Außenglieder der Sehelemente] vorgelagerten, zerstreuenden Medien). Sie ist somit indirekt proportional der Dicke und der Zerstreuungskraft der vor den Außengliedern gelagerten inneren Retinalschichten. Funktionell kann demnach ein ähnlich günstiger Endeffekt der Auflösung der Umwelt erreicht werden:

1. Durch Vergrößerung des ganzen Auges oder mit Einschränkung des Gesichtsfeldes durch Umwandlung zu einem größer abbildenden Teleskopauge.

2. Durch Verringerung des Außenglieddurchmessers mit gleichzeitiger Vermehrung der Elemente in einem Retinalbezirk (Verkleinerung der Seheinheit).

3. Möglichste Verdünnung des Fundus foveae, wobei schwer zu deuten ist, wie in diesem Sinne auch die Verkürzung der fovealen Außenglieder, die konstant bei Vögeln auftritt, im Gegensatz zu der bei Primaten und Reptilien auftretenden Verlängerung dieser Elemente zu bewerten ist.

4. Soweit extrafoveales Sehen wohl auch in der Area centralis in Betracht kommt, durch Zunahme des Grades der Isolierung der Querleitung zum Zentrum, also Vermehrung der Opticusfasern entsendenden Zellen des Ganglion opticum retinae.

Äußerst kompliziert gestalten sich diese Verhältnisse bei den einzelnen Vogelarten dadurch, daß, wie teilweise schon bekannt, in den einzelnen Regionen die bei ihnen wahrscheinlich biologisch in verschiedener Weise funktionieren, das Mengen- und Größenverhältnis der Stäbchen und Zapfen sehr großen Varianten unterliegt, worauf ja schon öfters hingewiesen wurde.

Tatsächlich finden wir bei den einzelnen Vogeltypen die verschiedensten Kombinationen der oben angeführten Möglichkeiten miteinander vereinigt, so daß zu deren richtiger Beurteilung jeder Typus eigentlich ein besonderes Studium erfordern würde. Erst dann könnten wir uns auf Grund einer alle genannten Faktoren zusammenfassenden Überlegung ein sicheres Urteil bilden. Die biologische Beobachtung allein kann zwischen Abbildungsschärfe und relativem Bewegungssehen, das, wie die Erfahrung am Menschen, für gewisse biologisch wichtige Reaktionen vor allem in Frage kommt, nicht entscheiden. Wir dürfen vermuten, daß alle Vogelaugen emmetrop auf Unendlich eingestellt sind und die Akkommodation erst auf große Nähe in Aktion tritt. Natürlich abgesehen von Tauchervögeln, bei denen sie beim Eintauchen in Aktion tritt. Wir können vorläufig über die Sehfähigkeit der meisten Augen nicht viel aussagen, nur bei Huhn und Taube liegen genügend Vorarbeiten vor.

Unter sonst gleichen Verhältnissen muß der Vogel, der die am stärksten verdünnte Retina besitzt, das beste *foveale Sehen* zeigen, da ja keinesfalls auch die scheinbar durchsichtige Netzhaut jemals vollkommen glasklar wie der Glaskörper werden kann, wie schon die Erfahrungen mit der *Koeppe*schen Untersuchungstechnik lehren, und daher, durch dickere Partien der inneren Netzhautschichten gesehen, die Bilder nicht jenen Grad von Freiheit von Zerstreuung haben können, die dort vorhanden ist, wo der Fundus foveae nur mehr praktisch 2 Schichten umfaßt. Allerdings unterscheidet sich, wie schon *Fritsch* ausführlich darlegte, die Vogelfovea centralis dadurch von der der Säuger und Rep-

tilien, daß die Elemente der Foveazapfen nicht nur verschmälert, sondern auch auffällig verkürzt sind, während im Gegensatz dazu bei der Säugerfovea diese zentralen Zapfen bekanntlich außerordentlich verlängert erscheinen. Es sei hier übrigens bemerkt, daß die Fovea der Reptilien, besonders bei *Hatteria*, diesbezüglich der der Säuger näher steht, indem sich auch hier konstatieren läßt, daß die Zapfen im Zentrum der Fovea stark verlängert sind. Dies sei hier besonders erwähnt, da ein uns zur Verfügung stehendes, von den Gefäßen aus lebend konserviertes Auge von *Sphenodon punctatum* im Gegensatz zu den bisher publizierten Abbildungen von *Kallius* aufs klarste diese Verhältnisse aufwies. Wenigstens ist die von *Franz* wiedergegebene Abbildung (Oppels Handb. S. 81) eines Mikrophotogramms von *Kallius* offenbar durch postmortale Veränderungen durchaus nicht als richtig zu verwerten, indem nämlich die tatsächlichen Verhältnisse viel mehr der Abbildung vom Chamäleon, nach *Heinrich Müller* im gleichen Werke S. 78 reproduziert, sich annähern. Die Bedeutung dieser Erscheinung ist noch unklar.

Eine andere Frage ist es, wie weit verbreitet eine deutliche, streifenförmige Area bei den Vögeln vorkommt. Im allgemeinen scheinen solche Bildungen speziell solchen Tieren eigen zu sein, die ihre Nahrung auf dem Boden suchen, wie es schon *Chievitz* bemerkte. Während bei den Säugern dort, wo eine Area ausgebildet ist, diese meistens einem verdickten Streifen der Retina entspricht, erscheint die Area beim Vogel als eine Rinne mit verdickten Rändern, deren Details besonders die Querleitungsverhältnisse noch genau untersucht werden müßten.

In Übereinstimmung mit den Angaben von *Franz* fanden wir die streifenförmige Area bei Totanus, Tringa, Vanellus, Uria, Larus, Cypselus, Hirundo, Sterna, Hydrochelidon. Bei den drei letztgenannten fanden wir auch die beiden runden Foveae, aber nur die eine, wie es *Franz* betont, im Verlauf der streifenförmigen Area, was auch schon *Slonaker* sah.

Nur bei gewissen Vögeln, die ihre Nahrung auf dem Boden suchen, und einzelnen Möwen, deren Nahrungsaufnahme vielleicht damit eine gewisse Ähnlichkeit hat, finden sich die typischen *streifenförmigen, vertieften Areae*. Eine zweite temporale Fovea konstatierten wir in Übereinstimmung mit früheren Untersuchern und *im Gegensatz zu Fritsch* bei *Cypselus, Hirundo, Sterna und Hydrochelidon*. Eine anders angeordnete, mehr neben dem Pecten also mehr zentral gelegene, 2. Fovea fand sich bei einigen Raubvögeln, wie *Accipiter, Astur palumbarius* und *Buteo*. Es fällt schwer, irgendwelche Beziehungen zur Pectenausbildung mit diesen Eigentümlichkeiten zu konstruieren, wenn auch gerade hier der Ort wäre, die behauptete verschiedene Funktion der einzelnen bevorzugten Stellen der Vogelnetzhaut zu erkennen.

Überall, wo Foveen im Vogelauge ausgebildet sind, finden wir im Gegensatz zu den einer rinnenförmigen Vertiefung einer Area entsprechenden Dellen als wichtigen Unterschied, daß die Membrana hyaloidea über den Fovealtrichter glatt hinüberzieht, während sie die seichte Vertiefung der Area mitmacht. Diese Einzelheiten geben in bezug auf die Ableitung des Glaskörpers von der Retina, für die sich einzelne neuere Autoren einsetzten, zu bedenken. Man müßte annehmen, daß an diesen Stellen der einmal gebildete Glaskörper bei der letzten Ausbildung der Fovea sich zurückzieht bzw. Flüssigkeit sich zwischen ihn und der Hyaloidea ansammelt.

Chorioidea.

Schon im Jahre 1859 hat *Pagenstecher*, der sich übrigens auf noch ältere Angaben *v. Wittichs* beruft, einen hinteren Chorioidealmuskel im Auge der Vögel beschrieben. Die Angabe *v. Wittichs*, daß diese Muskeln geeignet sind, die Chorioidea zusammenzuziehen, die Konvexität dadurch zu verringern und entweder Glaskörper und Linse nach vorn zu bewegen oder auch durch Druck auf die Vasa vorticosa der Chorioidea zu wirken, zitiert er und teilt mit, daß er ebenfalls, und zwar beim Kanarienvogel, ihre sternförmige Anordnung, die von Knotenpunkten ausgeht, bestätigen konnte.

Heinrich Müller erwähnt ausdrücklich, daß dieser von *Pagenstecher* konstatierte Muskel quergestreift sei, und erörtert, ob die glatten Muskeln, die er in der menschlichen Chorioidea gefunden hat, in ihrer Wirkung der der quergestreiften der Vögel analog zu setzen sind. Spätere Autoren, so insbesondere *Franz*, der der Frage besondere Aufmerksamkeit gewidmet hat, sagt ausdrücklich, daß er trotz vielen Suchens bei keinem Vogel irgendeine Spur von Muskulatur in der Chorioidea gefunden hat, obwohl er eine ganze Anzahl von Arten seiner Untersuchung zugrunde legte.

Auch *Leplat*, der die Entwicklung des Auges bei *Gallus*, *Columba* und *Turdus*, sowie die Chorioidea des erwachsenen Auges bei *Anser*, *Alauda*, *Fringilla*, *Ligorinus*, *Passer*, *Corvus*, *Accipiter* und *Strix* untersucht hat, leugnet strikt jegliches Vorkommen von Muskelfasern in der Chorioidea. Auch *Hess* erwähnt nichts davon.

Um so auffallender war es, daß sich an sehr gut konservierten Präparaten mehrerer Augen von *Turdus* sehr schöne quergestreifte Muskeln konstatieren ließen, die in annähernd sternförmiger, aber doch vorwiegend ziemlich unregelmäßiger Anordnung die innere und äußere Oberfläche der Chorioidea verbanden, während zwischen ihnen die Gefäße derselben ohne deutliche Beziehung zu diesen Muskeln hindurchzogen. In einer Serie der Retina, in welcher, wie an anderem Orte besprochen wurde, die Fovea centralis in besonders gelungener Weise

dargestellt war, zeigte sich ein Bündel quergestreifter Muskeln in ganz ähnlicher Anordnung, wie wir sie häufig im Herzen sehen, mit der dem Zapfenmosaik des Fundus fovaea und seinem Pigmentepithel dicht anliegenden Oberfläche der Chorioidea verbunden. Man gewinnt durchaus den Eindruck, daß durch die Aktion derart angeordneter Muskeln einerseits eine leichte Lageveränderung größerer Retinalabschnitte und vielleicht auch der Fovea bewirkt werden könne, andererseits ein Druck auf die blutgefüllten Gefäße der Aderhaut in eigenartiger Weise ausgeübt werden kann. Die Nachforschung, ob auch in anderen Aderhäuten der Vögel derartige Bildungen sich nachweisen lassen, führte zu dem überraschenden Resultat, daß offenbar diesbezüglich sehr wechselnde Verhältnisse relativ selten quergestreifter Muskeln vorhanden sind, in anderen Fällen solche aber vollkommen fehlen, so daß offenbar diese Bildungen mit der herrschen, indem nicht selten Bündel glatter, Biologie des Tieres stark wechseln können. Überraschenderweise haben wir gerade bei einem lebend konservierten Kanarienvogel diese Muskeln nicht auffinden können; auch bei Nestjungen von Turdus vermissen wir sie, wo *Pagenstecher* sie nachwies (Abb. 23 und 24). Häufig fanden wir bei vielen anderen Vögeln zartere Bündel glatter Muskulatur und scheint in dieser Beziehung ein sehr wechselndes individuelles Verhalten in der Vogelwelt zu herrschen. Für die Amsel wenigstens hat aber die Annahme Berechtigung, daß diese Muskeln nicht nur die Dicke

Abb. 23. *Loxia curvirostris.* Quergestreifte Muskelbündel in der Chorioidea. Vergr. wie 17.

Abb. 24. *Ardea pupurea.* Bündel glatter Muskeln aus der Chorioidea. Vergr. wie 17. Photographie überzeichnet.

und den Blutgehalt der Chorioidea wesentlich beeinflussen können, sondern es ist die Möglichkeit nicht von der Hand zu weisen, daß selbst die Lage des Fundus foveae durch sie beeinflußt werden könne, so daß man gewissermaßen von einem hier vorkommenden Chorioidealakkommodationsmuskel sprechen könnte. Es sei dabei erinnert, daß ja manche Autoren den Füllungszustand des Wundernetzes in der Chorioidea mancher Fische in ähnlicher Weise im Sinne akkommodativer Netzhautverlagerung gedeutet haben. Man denke, daß beim Menschen sich minimale Veränderungen in der Foveola foveae schon sehr störend geltend machen können, die sich der ophthalmoskopischen Beobachtung erst bei allergünstigsten Bedingungen und stärkster Vergrößerung verraten und somit minimalste Verlagerungen sich geltend machen.

Auch die Anordnung der Gefäße der Chorioidea scheint einigermaßen bei den einzelnen Arten verschieden zu sein. Die Choriocapillaris besteht aus ziemlich weiten Gefäßen, wo sie wie sehr häufig in den Präparaten kollabiert sind, erkennt man sie kaum.

Die Beziehungen der Ausbildung des Pecten zu den *einzelnen systematischen Vogelgruppen* zu erörtern, bereitet außerordentliche Schwierigkeiten, trotzdem ja diese schon von mehreren Autoren, wie *Huschke*, *Beauregard*, *Wagner*, *Franz* mehrfach eingehend erörtert wurden. Es liegt dies nicht zuletzt daran, daß ja die *Systematiker* nicht immer mit Bezug auf die Zurechnung zu einer bestimmten Ordnung im System in ihren Ansichten übereinstimmen und die einzelnen Typen mehr als sonst bei Wirbeltieren in ihrer Zugehörigkeit stark von dem persönlichen Standpunkt des jeweiligen Systematikers ihre Zuteilung finden. Auch sind ja die Ansichten über Verwandtschaft im Vogelsystem mehr wie irgendwo strittig. Die Möglichkeit, zahlreiche Vogelarten zu untersuchen, hat uns Gelegenheit gegeben, unsere eigenen Befunde mit den Angaben der früheren Untersucher zu vergleichen und zu ergänzen, was in der vorstehenden Tabelle wiedergegeben ist. Wir sehen, daß im allgemeinen die Angaben dieser Autoren aufrecht bleiben. Die Singvögel haben den relativ größten Pecten und das Maximum der Faltenzahl, ihnen folgen Hühner, Tauben, Kletter-, Tagraub-, Sumpf- und Wasservögel. Am wenigsten Falten besitzen die Eulen, mit ihnen andere nächtliche Vögel und der Kasuar und der Kiwi.

Aus unseren Erfahrungen können wir uns den Ansichten derjenigen Autoren anschließen, welche schon festgestellt haben, daß die *Größe des Pecten* nicht der *Größe des Auges* parallel geht, daß es ebensowohl große Augen mit großem Pecten als große Augen mit kleinem Pecten gibt. Beispielsweise Strauß, Kasuar, Raubvögel und Eulen. Auch kleine Augen können einen relativ stark oder schwach entwickelten Pecten besitzen, wie der Vergleich kleiner Singvögel mit dem kleinen Auge des truthahngroßen Kiwi zeigt. Was die Augenform betrifft, speziell

die Ausbildung und Wölbung des vorderen Augenabschnittes, läßt sich sagen, daß mit der starken Ausbildung dieses Abschnittes, die in der teleskopartigen Verlängerung bei den Raubvögeln und Eulen ihren vornehmsten Ausdruck findet, eine relativ geringere Größenentwicklung und auch geringere Faltenentwicklung parallel geht. Daß dagegen die Singvögel, die den vorderen Abschnitt nicht besonders entwickelt zeigen, einen stark gefalteten und relativ großen Pecten aufweisen.

Wollen wir uns die Beziehungen der Pectenausbildung zur *Lebensweise* veranschaulichen, so müssen wir uns darüber klar sein, daß wahrscheinlich bei den einzelnen Vögeln das Verhältnis der biologischen Wichtigkeit eines peripheren Sehens oder Bewegungssehens, wie wir es für den Menschen kennen, einerseits, und des monokulären bzw. binokulären Fixierens andererseits, ein sehr wechselndes ist. Von den Säugetieren wissen wir, daß ein foveales Sehen und, Hand in Hand damit gehend, die höchste Ausbildung des binokulären Sehens auf die Primaten beschränkt ist, d. h. auf Tiere, welche unter Kontrolle des Auges mit gewissen Muskeln, wohl den Handmuskeln sehr exakte, abgestufte Bewegungen nicht reflektorischer Art ausführen. Bei den Vögeln scheint es sich um etwas ähnliches zu handeln, indem solche Tiere vorkommen, bei denen *fein abgestufte Bewegungen* unter Kontrolle der Augen *mit dem Schnabel* ausgeführt werden, andere Vögel führen nur relativ grobe Bewegungen mit den Fängen aus und von der einmal festgehaltenen Nahrung (Raubvögel) werden Stücke mehr nach einer Art von Reflexmechanismus mit dem Schnabel abgerissen. Das *Aufpicken der Körner* durch die verschiedenen Körnerfresser, das Hämmern der Spechte, das rasche Picken von Krähen macht oft durchaus den Eindruck eines reflektorisch von einem optischen Eindruck ausgelösten, dann gewissermaßen automatisch verlaufenden Vorganges. Dagegen scheint wieder die Nahrungsaufnahme von insektenfressenden Vögeln mehr die abgestufte willkürliche Bewegung auf optische Eindrücke uns zu repräsentieren. Damit würde übereinstimmen, daß in dem einen Falle eine flachere, weniger vollständig perforierte Fovea, im anderen Falle eine tiefere, äußerst vollständig gegliederte Fovea zur Ausbildung gelangt ist. Es ist schon von *Hess* hervorgehoben worden, daß die Akkommodationsleistung der Raubvögel erst beginnt, wenn sie, auf die Beute herabstoßend, sich ihr bis auf wenige Meter genähert haben, und wir müssen das hervorragende Erspähen des Raubvogelauges und der Stoßvögel überhaupt durch eine besonders hohe Auflösungsfähigkeit des in dem Emmetropen auf Unendlich eingestellten Auges voraussetzen. Während dagegen die Nahrungsaufnahme einer Eule, wenn sie überhaupt, wie Vogelkenner, wie *Reichenow*, bezweifeln, stets unter der Kontrolle des Auges erfolgt, nur ein Bewegungssehen ohne höchste Auflösung eines fixierten Bildes zur Voraussetzung hätte. Viel schwieriger ist es,

uns eine Vorstellung zu machen, weshalb 2 Stellen oder mehrere, eine zum Sehen im monokulären, eine andere zum Sehen im binokulären Gesichtsfeld dem Vogel nützlich sind, da es für uns sehr schwer ist, uns das Nebeneinander zweier derartiger Gesichtsempfindungen in entsprechender Weise vorzustellen, und uns die antropomorphe Vorstellung naheliegt, daß das Tier bald die eine, bald die andere Art der Wahrnehmung anwendet bzw. unterdrückt.

In welcher Weise hierbei *Beziehungen zwischen Pecten und den Foveen* zustande kommen können, ist nicht ganz leicht vorzustellen, da manchmal es ganz leicht möglich erscheint, daß dieser Schatten der Randpartie des Pecten bei bestimmten Beleuchtungen auf die Fovea zu liegen kommt, bei anderen Formen wieder, speziell bei den Raubvögeln, das viel schwerer vorzustellen ist, da die Lage der betreffenden Teile eine ganz abweichende ist.

In ganz anderer Weise wurde die Funktion des Pecten in früherer Zeit dahin gedeutet, daß man annahm, daß er eine Art von Abblendungsvorrichtung im Innern des Auges beim Sehen darstellen könne. Wir wollen hier nicht auf die nicht mehr ernstlich zu erörternden Vorstellungen Rücksicht nehmen, bei denen angenommen wurde, daß der Pecten sich funktionell mehr oder weniger entfalten, aufrollen usw. könne, denn es haben die Untersuchungen *von Abelsdorff* gezeigt, daß es sich keinesfalls um irgendwelche Gestaltänderung des Pecten bei normaler Funktion handeln könne, selbst wenn man starke elektrische Reize auf den Bulbus und seine Innenmuskulatur einwirken läßt. Jene Volumsänderungen, welche zur feineren Regulation des Druckes im Auge genügen, müssen allerdings nicht mit dem Augenspiegel sichtbar sein. Große Schwierigkeiten macht es, zu beurteilen, welche Tiere ein binokuläres Gesichtsfeld nicht nur besitzen, sondern auch tatsächlich benützen. Sicher ist es, daß bei vielen Arten etwas Derartiges vorkommen muß, bei der außerordentlich raschen und sicheren Bewegung, mit der sie auf ganz kleine Objekte losgehen. Man beobachte Amseln, die Würmer aus der Erde ziehen. Für Eulen und Papageien wird es schon lange ziemlich allgemein angenommen. Auch für andere Vögel, speziell Huhn und Taube, hat *Tschermak* einen zweiäugigen Gesichtsraum von 15 bzw. 20° festgestellt. Neuerdings hat auch *Rochon-Duvigneaud* derartige Untersuchungen angestellt, indem er in situ belassene Augen hinten möglichst glatt freipräparierte und an einem Perimeter mit einer kleinen, verschieblichen Lichtquelle deren Abbildung auf der Netzhaut kontrollierte.

Ob aber bei der komplizierten Ausbildung der Vogelnetzhaut mit möglicherweise drei verschiedenwertigen besonderen Sehbezirken nicht bei Schwalbe, Seeschwalbe und ähnlichen raschen Fliegern eine ganz andere Art auch von monokulärer Fixation in Frage kommt, ist für

uns, die wir in diesen Fragen weitgehend auf Analogisierung mit menschlichen Vorgängen angewiesen sind, vorläufig kaum sicher zu entscheiden. Dagegen scheint das *nächtliche Leben* unbedingt mit einer Reduzierung der Ausbildung des Pecten verbunden zu sein, indem wir mit den anderen Autoren bei den *Eulen*, *Coprimulgus*, *Podargus* und *Apteryx* eine geringe Ausbildung des Pecten gefunden haben. Hier wären noch Vögel wie der Wachtelkönig (Crex), die Nachtigall zu untersuchen, über die nichts bekannt ist. Die Rohrdommel (Botaurus) hat nach *Wood* die gleiche Pectenausdehnung wie andere Reiher. Schwerer fügt sich in diesen Gang der Überlegung die Tatsache, daß auch der Kasuar ein, wenn auch nicht besonders kleines, aber doch nur schwach gefaltetes Pecten besitzt, da wir über eine Bevorzugung der nächtlichen Nahrungsaufnahme bei diesem Vogel nichts wissen. Die Tatsache dieser geringen Entwicklung bei nächtlichen Tieren mag damit zusammenhängen, daß bei ihnen die Akkommodation keine große Rolle spielt und Hand in Hand damit die für das Vogel- und Reptilienauge so spezifische Ausbildung der Linse, die sich in der Gliederung in Kern, Zwischenschichte, Flüssigkeitsspalte und Randwulst ausdrückt, bei diesen Tieren kaum mehr nachzuweisen ist.

Nickhaut.

Wie *Kolmer* bereits beschrieben hat, finden sich eigenartige Modifikationen des inneren epithelialen Überzuges der Nickhaut, welche darin bestehen, daß das am Rande vorkommende geschichtete Plattenepithel in der Richtung gegen die Umschlagstelle des Konjunktivalepithels zuerst oberflächlich Zellformen zeigt, die in der Mitte einen kleinen, protoplasmatischen Fortsatz mit einem Endkolben besitzen; um diesen herum sind auf der Oberfläche der Zelle fast borstenförmige, zugespitzte, protoplasmatische Ausläufer angeordnet. Dieses Epithel wird dann weiter nach innen zu von Formen abgelöst, bei welchen ein bis zu 25 μ langer, kegelförmiger Protoplasmafortsatz vorhanden ist, der am Ende eine protoplasmatische Endkeule trägt und rings von wirtelförmig gestellten, zahlreichen, spitz zulaufenden, protoplasmatischen Fortsätzen umgeben ist (Abb. 22). Dieses in seiner Eigenart einzig dastehende Bild ist bisher im gesamten Reich der Wirbeltiere und Wirbellosen unbekannt gewesen und wir müssen, da es auf einen ganz bestimmten Bezirk der Nickhaut beschränkt ist, in ihm eine besondere Modifikation funktioneller Art erblicken. Wir haben daher unser Augenmerk darauf gerichtet, zu untersuchen, bei welchem der uns zugänglichen Typen (leider war nur bei einer Minderzahl die Nickhaut in entsprechender Konservierung vorhanden) diese Einrichtung vorkommt. Denn es zeigte sich bald, daß diese sonderbare Einrichtung von Zellfortsätzen, die man ganz wohl als einen feinsten Abbürst- und Polierapparat der Hornhautoberfläche betrachten muß, nicht in gleicher Weise bei den verschiedenen Vogel-

typen vorhanden ist, sondern bei einzelnen von ihnen fehlt; in solchen Fällen finden wir dann, was bei den anderen Typen gewöhnlich nicht der Fall ist, höhere, zylindrische Epithelformen, untermischt mit Becherzellen auf der Innenseite des Lides (Abb. 25, 26 u. 27).

Wir haben es uns nebenbei zur Aufgabe gestellt, zu untersuchen, wie weit derartige Bildungen unter den Vögeln verbreitet sind, da sich bei einer oberflächlichen Durchsicht gezeigt hatte, daß sie durchaus nicht als konstant für alle Vögel anzusehen sind, sondern offenbar bei der Ausbildung des Epithels der Nickhaut sehr interessante, den biologischen Verhältnissen des Tieres angepaßte Einrichtungen sich entwickelt haben. Es zeigt sich dabei, daß die kompliziertesten Epithel-

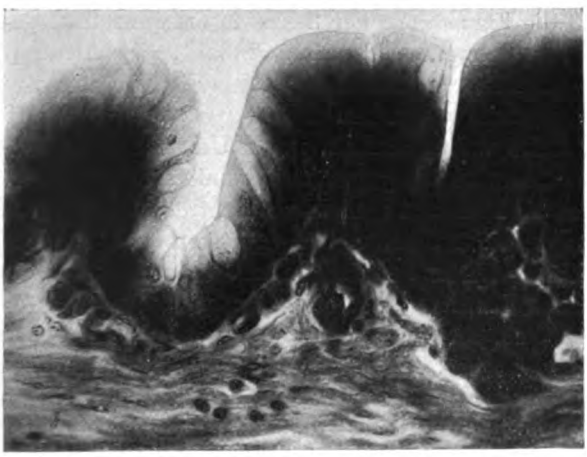

Abb. 25. *Anser domesticus.* Proximales Epithel der Nickhaut mit Becherzellen. Vergr. wie 17.

Abb. 26. Zwei Zapfen von *Cypselus apus.* Innenkörper des Innengliedes. 2 mm, 1,40, C. O. 6.

Abb. 27. Dasselbe von *Rallus.* Gruppen von Härchen auf einem Basalkörperchen. Wie 24.

formen solche Vögel aufweisen, die am meisten Gelegenheit haben, durch staubende Teilchen bei der Nahrungsaufnahme ihr Auge zu verunreinigen, andere, wie die Raubvögel, sie fast ganz entbehren, die Vögel, die oft Gelegenheit haben, den Kopf einzutauchen, entbehren der Epithelfortsätze und besitzen anstatt dessen Becherzellen.

Eigentümlich ist auch die Ausbildung einer mit besonders derbem Epithel versehenen und scharfkantig geformten Falte am freien Rande der *Nickhaut* aller Vögel. *Riehl* hat sie schon genau als Limbus bimarginatus beschrieben. Das Stroma dieser Falte ist übrigens, im Gegensatz zur meist unpigmentierten Nickhaut, die bei den Vögeln durchwegs keinen Knorpel enthält, ziemlich stark pigmentiert, oft auch der epitheliale Rand der Falte. Die Rolle dieser Falte ist nicht leicht zu erkennen, da es nicht zu gelingen scheint, ein Vogelauge mit vollständig geschlossener Nickhaut in situ zu konservieren. Wir können aber ohne weiteres

konstatieren, daß bei der Schlafstellung oder bei reflektorischer Bewegung, wie wir sie bei Eulen beobachten, die Nickhaut vollkommen über den Bulbus gezogen erscheint. Ein Vorgang, der offenbar sonst mit dauernder Anwendung von Muskelkraft ausgeführt werden müßte, da elastische Kräfte vorhanden sind, die die Nickhaut in ihre normale Lage bei offenem Auge zurückzuführen bestrebt sind. Vielleicht ist dieser Falte, deren Form und Querschnitt bei den verschiedenen Arten ziemlich typisch ist, eine ähnliche Aufgabe zugedacht, wie sie als mechanische Einrichtungen an anderen Punkten des Vogelkörpers, beispielsweise in den von *Schaffer* an Extremitätensehnen beschriebenen Zahnleisten erkannt wurde. Der Vogel erhält sich beim Sitzen, besonders während der Nachtruhe, auf den Ästen nicht durch Muskelkraft in dieser Lage, sondern dadurch, daß die Zahnstange der Sehne in entsprechend gezähnte Vertiefungen der Sehnenscheide sich einhakt, Verhältnisse, die an den entsprechenden Extremitätensehnen der Fledermäuse von *Grosser* ja ebenfalls nachgewiesen wurden. Es ist ganz plausibel, daß die erwähnte Nickhautfalte wahrscheinlich, unter Umständen in entsprechende Schleimhautfalten an der gegenüberliegenden Konjunktivaseite sich einfügt und so die Nickhaut ohne Muskelanstrengung dauernd über den Bulbus gezogen erhält, bis wieder durch eine willkürliche Innervation die so bedingte Sperre aufgehoben wird und sie durch die oben erwähnten elastischen Kräfte zurückgezogen wird.

Es ist höchst auffallend, wie außerordentlich konstant, die oben erwähnte Pigmentierung des sog. Limbus bimarginatus der Nickhaut sich erhält und wie an ihr das Bindegewebe und das Epithel sich beteiligen. Wir finden sie ebensowohl bei den größten Augentypen, wie Strauß und Kasuar, wie bei den kleinsten Singvögeln, bei Tagvögeln ebensowohl wie bei Nachttieren, wie den Eulen und dem Kiwi. Es ist daher berechtigt, hier eine funktionelle Einrichtung zu vermuten. Betrachtet man das Spiel der Nickhaut am lebenden Tier, so kann man wahrnehmen, daß ihr Rand nicht genau senkrecht auf die Lidspalte sich verschiebt, sondern etwas schräg von nasal oben nach temporal unten, annähernd parallel zu dem Rande des pigmentierten Pecten; hierdurch wird die Vermutung nahegelegt, daß vielleicht bei dieser Bewegung ohne oder mit gleichzeitiger Verengerung der Lidspalte durch die Lidränder von der wenig durchsichtigen, stark pigmentierten Nickhautfalte und vielleicht, in einem Teil des Auges vom Pecten, ein zirkulärer Abblendungseffekt nach Art einer stenopäischen Lücke erzielt wird.

Zusammenfassung.

Bei Ausdehnung einer vergleichenden Untersuchung auf 60, den verschiedensten Ordnungen entnommener Vögel, die an eigenen Prä-

paraten vorgenommen wurde, und bei gleichzeitiger Heranziehung der bisherigen Angaben in der Literatur erkennen wir

1. im *Bau des Pecten*, in wesentlicher Übereinstimmung mit den Angaben von *Blochmann* und *v. Husen*, ein in pigmentiertes Gliagewebe eingelagertes System von Blutgefäßen, die ihrem Baue nach weder als Arterien noch als Venen, sondern Gefäße sui generis aufgefaßt werden müssen. Sie bilden reichlich anastomosierende, die zuführenden Gefäße mit den abführenden verbindende Netzwerke, die aber nicht als Capillaren aufgefaßt werden dürfen, da sie viel weiter als die Körpercapillaren, weiter auch als die der Choriocapillaris überall den Durchtritt zahlreicher Blutkörperchen nebeneinander gestatten. Es ist demnach anzunehmen, daß das Blut rascher durch sie strömt als durch ein Capillarsystem.

2. Der Bau und das Resultat des Vergleiches der Vogelarten spricht einigermaßen zugunsten einer *Funktion der Regulierung des im Augeninnern herrschenden Druckes*. Dessen Schwankungen, die bewirken könnten, daß der Bulbus deformiert würde und damit die exakte Entwerfung des Bildes auf der Retina zu stören geeignet wären, können durch Druckänderungen während der Akkommodation im Innern oder von außen besonders auf die Cornea einwirkenden Druck bei raschen Bewegungen gegen das äußere Medium bedingt sein.

3. Diese Funktion besteht neben einer *sekretorischen Funktion*, indem die Struktur der Gefäßendothelien bei guter Fixation für diese spricht, ebenso wie sie sich aus den Versuchsresultaten von *Abelsdorff* und *Wessely* erschließen läßt.

4. Die vergleichende Betrachtung macht es wahrscheinlich, daß die besonders rasche Durchströmung der Pectengefäße mit Blut eine *Nebenfunktion der Erwärmung des Auges* bei rascher Bewegung in kalten Außenmedien ermögliche. Hiermit stimmt die Größe und Oberflächen entwicklung des Pecten in kleinen Augen hochfliegender Tiere gut überein und diese Funktion würde das Beschränktsein des Pecten auf das Vogelauge einigermaßen erklären. Die Funktion des Pecten erscheint somit als eine *komplexe*, aus *mehreren* Komponenten bestehende.

5. Bei der vergleichenden Untersuchung der *Netzhäute* wurden im allgemeinen die Ergebnisse von *Chievitz* und *W. Krause* gegenüber den Einwendungen von *Fritsch* bestätigt. In dem Bau der Foveen wurden verschiedene Grade von Vollkommenheit der Ausbildung ermittelt, so daß manche als wahrscheinlich funktionell der Primatenfovea überlegen, andere Formen ihr gleich, vielleicht andere als etwa minderwertig zu erachten sind. Natürlich kann die Funktion des ganzen Auges dessenungeachtet durch ein vollkommeneres Funktionieren des dioptrischen Apparates eine höherwertige sein.

6. In der *Chorioidea* wurde gegenüber von neueren Ableugnungen das Vorkommen quergestreifter, in anderen Fällen glatter Muskeln allerdings nur für einzelne Vogeltypen bestätigt und somit die Möglichkeit einer teilweisen Entleerung der Chorioidealgefäße sowie einer Verschiebung der Retina und der Fovea centralis nach rückwärts bei diesen Formen zur Diskussion gestellt.

7. Der Bau des *proximalen Nickhautepithels* wurde sehr verschieden befunden und gezeigt, daß es offenbar der Lebensweise angepaßt, bei den einzelnen Typen bald kubisch geschichtetes, bald zylindrisches, flimmerartige Haare tragendes, bald mit langen protoplasmatischen Fortsätzen mit Seitendornen versehenes Epithel aufweist, bald arm, bald reich an Becherzellen sich erweist.

Wer die große Aufmerksamkeit verfolgt, mit der nicht nur Anatomen und Physiologen, sondern auch die vorzüglichsten unserer ophthalmologischen Kliniker in neuester Zeit wieder ihre Zeit vergleichend-anatomischen und histologischen Studien zuwenden, ersieht daraus, daß man ganz allgemein erkannt hat, daß die Vertiefung unserer Kenntnisse über die vergleichende Anatomie des Auges das Verständnis auch der menschlichen Physiologie zu fördern geeignet ist. Man wird zwar kaum sagen können, daß irgendeiner der akkommodativen oder ernährenden Mechanismen, wie wir ihn bei den Vögeln finden, sein direktes Analogon in der Säugetier- oder menschlichen Retina hat. Aber gerade die Erfahrung, daß in der Natur in den einzelnen Tierklassen mit verschiedenen Mitteln ähnliche Zwecke erreicht werden, führt uns dazu, diese Zwecke selbst möglichst klar herauszuarbeiten und dann die einzelnen Anteile der physiologischen Funktionen im menschlichen Auge viel deutlicher zu erkennen wie bisher. So lernen wir beispielsweise aus den Versuchen von *Abelsdorff* und *Wessely*, daß im Vogelauge die ernährende Funktion eines Gefäßapparates von einem anderen bei Ausschaltung des ersteren abgelöst werden kann, was gewiß auch in der menschlichen Pathologie gelegentlich Analogien findet. In ähnlicher Weise haben die neueren embryologischen Untersuchungen uns erkennen gelehrt, daß der Processus falciformis der Fische, der Zapfen der Reptilien und der Pecten der Vögel auf jede Wirbeltierklasse beschränkte, für diese spezifische Bildungen darstellen, und daß die bei Säugetieren auftretende Arteria hyaloidea mit diesen Gebilden nicht einmal den Ursprungsort gemeinsam hat. Es müssen die Spekulationen im Sinne einer phylogenetischen Ableitung der Arteria hyaloidea und ihrer nicht seltenen persistierenden Reste im menschlichen Auge als ein Rest einer phylogenetisch alten ancestralen Anlage noch geprüft werden, wenn auch beim Menschen vorübergehend Gliazapfen an der embryonalen Arterie beobachtet werden.

Aus seinen Untersuchungen an dem Vogelauge zieht *Franz* die Fol-

gerung, daß das Vogelauge dem des Menschen weitaus überlegen sei, und begründet dies nicht nur mit der Entwicklung der quergestreiften Muskulatur und der damit verbundenen ausgiebigeren und rascheren Akkommodation, sondern auch durch die Ausbildung mehrfacher Foveen. Während wir ersteres Argument ohne weiteres anerkennen müssen, ist letzteres nicht ohne weiteres anzunehmen, indem, wie im Vorhergehenden auseinandergesetzt wurde, die verschiedene Ausbildung des Auges des Menschen und der Affen einerseits, der Vögel andererseits beide Organe nicht ohne weiteres vergleichen läßt. So wäre es ganz gut möglich, wenn auch schwer exakt festzustellen, daß die Durchsichtigkeit der Foveola foveae beim Menschen einen höheren Grad erreicht als bei manchen Vögeln, da die Schichten so sehr verdünnt sind und aus diesem Grunde eine bessere Abbildung der Gegenstände hier zustande kommen könnte. Ferner wird man auch die zentralen Verbindungen bei derartigen vergleichenden Betrachtungen, die übrigens nur von recht problematischem Wert sind, berücksichtigen müssen, was vielleicht nicht zur gleichen Einschätzung des Vogelauges führen würde.

Die verschiedenen diskutierten Auffassungen der Pectenfunktion ergeben eine Möglichkeit, die *phylogenetische Entstehung des Kammes* uns vorzustellen. Wir wissen, daß eine Pigmentation der Gegend der Papilla nervi optici bei verschiedenen Reptilien vorkommt. Wir wissen auch, daß bei den verschiedensten Tieren in der Ontogenese zentrale Gefäße sich ausbilden, die, ursprünglich mit einem Mesodermkeil in die Augenbecherspalte einwachsend, bei manchen Formen sekundär, unter Rückbildung des Mesoderms von der wuchernden ektodermalen Glia umscheidet werden. Nehmen wir an, daß bei phylogenetisch frühen Reptilien oder vielleicht schon bei Stegocephalen eine solche pigmentierte Papillenpartie und von ihr aufgenommene Gefäße sich in einzelnen Fällen dauernd im Auge erhalten hat und dadurch, daß diese Gefäße bei der Zunahme der Akkommodationsbreite und Schnelligkeit ihren Trägern von Vorteil waren, indem durch sie die Konstanz des Druckes im Auge und damit eine schärfere Fixation ermöglicht wurde, so können wir uns ganz gut vorstellen, daß aus dieser Einrichtung sich allmählich bei den rasch akkommodierenden Formen, wie den Eidechsen, dem Chamäleon und Pseudopus, sich der pigmentierte Zapfen entwickelte. Die allmähliche Zunahme der Pigmentation würde sich daraus erklären, daß wieder die Individuen mit stärker pigmentierten Gefäßen im Auge dadurch, daß an diesen weniger Lichtreflexe auftraten, den anderen überlegen war. Man kann sich nun vorstellen, daß gleichzeitig mit dem Übergang von springenden Reptilienformen in fliegende wie Archäopteryx alle jene Faktoren in Aktion traten, welche das Bestehen und die Ausgestaltung eines druckregulierenden Organes zu einem

Vorteil für den Träger erscheinen ließen, und somit dürfte sich wohl schon damals bei manchen Stammformen aus dem einfachen Zapfen ein gefaltetes Organ entwickelt haben. Durch die Faltung und die gleichzeitige erhebliche Zunahme der Gefäßentwicklung konnte dann die supponierte Wirkung einer Sekretion der Augenflüssigkeiten, sowie einer besseren Ernährung und Sauerstoffversorgung von Netzhaut und Linse sich immer mehr entwickeln. Bei dem Aufsteigen aus relativ konstanten Temperaturen in die eisigen Höhen der oberen Luftschichten, die sich mit der Zunahme der Flugtüchtigkeit einstellte, dürfte dann die wärmende Funktionskomponente an Bedeutung gewonnen haben, und so sehen wir schließlich bei Formen mit kleinen Augen, die sich aber in große Höhen erheben, ein gut entwickeltes Pecten, bei großen Formen, deren Augeninneres besser geschützt ist, ein weniger großes faltenärmeres.

Literaturverzeichnis.

Abelsdorff, Über das Verhalten des Pecten bei der Akkommodation des Vogelauges. Arch. f. vergl. Ophth. **1**. — *Abelsdorff* und *Wessely*, Vergleichend physiologische Untersuchungen über den Flüssigkeitswechsel des Auges in der Wirbeltierreihe. Arch. f. Augenheilk. **64**. — *Ballowitz*, Stab- und fadenförmige Krystalloide im Linsenepithel. Arch. f. Anat. u. Physiol., Anat. Abtl. 1898, S. 253 (Cavia). — *Beauregard*, Recherches sur les réseaux vasculaires de la chambre posterieure de l'oeil des vertébrés. Ann. scienc. nat. **6**, Zool. 1876, S. 158. — *Beer*, Studien über die Akkommodation des Vogelauges. Pflügers Arch. f. d. ges. Physiol. **53**. — *Behr*, Besteht beim Menschen ein Abfluß aus dem Glaskörper in den Sehnerven? v. Graefes Arch. f. Ophth. **83**. 1912. — *Bernt*, Die Entwicklung des Pecten im Auge des Hühnchens aus den Blättern der Augenblase. Diss. Bonn 1905. — *Biagi*, La fovea centrale nei lophobranchi. Spezia 1898. — *Canfield*, Vergleichend-anatomische Studien über den Akkommodationsapparat des Vogelauges. Arch. f. mikroskop. Anat. **28**. 1886. — *Carlier*, Note on the elastic tissue in the eye of birds. Journ. of anat. pysiol. London **40**, 110. — *Carriere*, Die Sehorgane der Tiere Leipzig 1885. — *Chievitz*, Arch. f. Anat. u. Physiol. 1889, Suppl., S. 149. — *Chievitz*, Über das Vorkommen der Area centralis retinae in den vier höheren Wirbeltierklassen. Arch. f. Anat. u. Entwicklungsmech. d. Organismen. 1891. — *Denissenko*, Über den Bau und die Funktion des Kammes (Pecten) im Auge der Vögel. Arch. f. mikroskop. Anat. 1881, S. 733. — *Duval* et *Real y Beiro*, Homologie du peigne des oiseaux et du corps vitre embryonnaire des mammifères. Cpt. rend. des séances de la soc. de biol. **1**, 679. — *Fick* und *Gürber*, Über Erholung der Netzhaut. Arch. f. Ophth. **36**, 245. 1890. — *Franz*, Das Pecten der Fächer im Auge der Vögel. Biol. Zentralbl. **28**. 1908. — *Franz*, Die Akkommodation des Fischauges. Arch. f. mikroskop. Anat. **58**. — *Franz*, Versuch einer biologischen Würdigung des Vogelauges. Verhandl. d. dtsch. zool. Ges. 1909. — *Franz*, Das Vogelauge. Zool. Jahrb. **28**, 73. — *Franz*, Sehorgan. Lehrbuch der vergl. mikroskop. Anat. Oppel 1913. — *Franz*, Photographien mit ultraviolettem Licht: vom Vogelauge. Arch. f. vergl. Ophth. **1**, 283, 215. — *Fritsch*, Der Ort des deutlichsten Sehens in der Netzhaut der Vögel. Arch. f. mikroskop. Anat. **78**, 245. — *Fumagalli*, Über die feinere Anatomie des 3. Augenlides. Internat. Monatsschr. f. Anat. u. Physiol. **16**. 129. — *Gadow*, Vögel. Bronns Klassen und Ordnung des Tierreiches. Leipzig 1891.

— *Giebel*, Über den Sklerotikalring, den Fächer und die Hardersche Drüse im Auge der Vögel. Zeitschr. f. d. ges. Naturf. **9**, 338. 1857. — *Grosser*, Anat. Hefte 1901 und Arch. f. m. Anat. **60**, 1902. — *Hahn*, Über den Farbensinn der Tagvögel und die Zapfenölkugeln. Zeitschr. f. wiss. Zool. **110**. 1916. — *Hauschild*, Untersuchungen über die Pigmentation im Auge usw. Zeitschr. f. Morphol. u. Anthropol. **12**, 473. — *Heine*, Physiologisch-anatomische Untersuchungen zur Akkommodation des Vogelauges. v. Graefes Arch. f. Ophth. **45**. — *Heinemann*, Arch. f. mikroskop. Anat. 1876, S. 438. — *Heinemann*, Onderzoekingen gedaan in het physiol. Labor. d. Utrecht. Hoogsch. 1883 und 127. — *Henning*, Optische Versuche an Vögeln und Schildkröten über die Bedeutung der roten Ölkugeln im Auge. Pflügers Arch. f. d. ges. Physiol. **178**. — *Hertel*, Experimentelles über die Verengerung der Pupille auf Lichtreize. Verhandl. d. ophth. Ges. Ber. **33**. 1907. — *Hess*, Arbeiten aus dem Gebiet der Akkommodationslehre. Arch. f. vergl. Ophth. **42**. 1896. — *Hess*, Untersuchungen über Lichtsinn und Farbensinn bei Tagvögeln. Arch. f. Augenheilk. **57**. 1907. — *Hess*, Untersuchungen über das Sehen und die Pupillenreaktion bei Tag- und Nachtvögeln. Arch. f. Augenheilk. **59**. — *Hess*, Untersuchungen zur vergleichenden Physiologie und Morphologie des Akkommodationsvorganges. Arch. f. Augenheilk. **62**, 345. 1908. — *Hess*, Experimentelle Untersuchungen zur vergleichenden Physiologie des Gesichtssinnes. Pflügers Arch. f. d. ges. Physiol. **142**. 1911. — *Hess*, Messende Untersuchungen zur vergleichenden Physiologie des Pupillenspieles. v. Graefes Arch. f. Ophth. **90**. 1915. — *Hess*, Der Farbensinn der Vögel und die Lehre von den Schmuckfarben. Pflügers Arch. f. d. ges. Physiol. **166**. — *Hess*, Wintersteins Handbuch der vergleichenden Physiologie. Bd. IV. Gesichtssinn. — *Hesse*, Über den feineren Bau der Stäbchen und Zapfen einiger Wirbeltiere. Zool. Jahrb. 1904. — *Hoffmann*, Niederl. Arch. f. Zool. 1876, S. 217. — *Home*, The marsupium in the birds eye. Legt. on comp. anat. **4**. 1823. — *Honigmann*, Methoden zur Erforschung von Licht- und Farbensinn der Tiere. Jahresber. d. schles. Ges. f. vaterl. Kultur 1916. — *Honigmann*, Untersuchungen über Lichtempfindlichkeit und Adaptierung des Vogelauges. Pflügers Arch. f. d. ges. Physiol. **189**, 1. — *Huschke*, Commentatio des pectinis in oculo avium potestate. Anat. u. Physiol. 1827. — *von Husen*, Zur Kenntnis des Pecten im Vogelauge. Zool. Jahrb., Anat. Abt. **36**. 1913. — *Ischreyt*, Vergleich. Anatomie des Entenauges. Arch. f. vergl. Ophthalmol. **3**. — *Krause*, Die Retina der Vögel. Internat. Monatsschr. f. Anat. u. Physiol. **11**. 1894. — *Kühne*, Untersuchungen a. d. physiol. Inst. Heidelberg 1878, S. 106. — *Leplat*, Recherches sur le dévelopment et la structure de la membrane vasculaire de l'oeil des oiseaux. Arch. de biol. **27**, 403. — *Lindahl* und *Jokl*, Über den Verschluß der fötalen Augenbecherspalte, die Entwicklung der Sehnerveninsertion und die Anlage des Pecten bei Vögeln. Zeitschr. f. Anat. u. Entwicklungsmech. d. Organismen **36**, 227. — *Lindahl* und *Jokl*, Upsala läkareföreningen förhandl. **26**. 1921. — *Lindsay-Johnson*, Ein Versuch zur Klassifizierung der Säugetiere, Reptilien, Amphibien usw. Ges. Natur-Freunde, Berlin 1909, S. 249. — *Mihalkovics*, Untersuchungen über den Kamm des Vogelauges. Arch. f. mikroskop. Anat. **9**, 1873. — *Müller*, Anatomisch-physiologische Untersuchungen über die Retina der Menschen und der Wirbeltiere. Zeitschr. f. wiss. Zool. **8**. 1856. — *Müller*, Würzburg. naturwiss. Zeitschr. 1861, S. 139. — *Nussbaum*, Die Pars ciliaris retinae des Vogelauges. Arch. f. mikroskop. Anat. **57**. 1900. — *Pagenstecher*, Notiz über den hinteren Chorioidealmuskel im Auge der Vögel. Verhandl. d. phys.-med. Ges. Würzburg **10**. 1859. — *Parreidt*, Beiträge zur Anatomie des von Eudyptes chrysocome und zur Entwicklung des Pecten im Vogelauge. Inaug.-Diss. Leipzig 1901. — *Rabl*, Über den Bau und die Entwicklung der Linse. Zeitschr. f. wiss. Zool. **67**. 1900. — *Retzius*, Biologische Untersuchungen. — *Riehl*, Über die Augenlider der Vögel.

Internat. Monatsschr. f. Anat. u. Physiol. **25**. — *v. Schumacher*, Arch. f. mik. Anat. **78**. 1915. — *Slonaker*, A comparative study of the area of acute vision in vertebrates. Journ. of morphol. Boston **13**, 455. — *Smirnow*, Über die Zellen der Descemetschen Haut bei Vögeln. Internat. Monatsschr. f. Anat. u. Physiol. **7**, 312. 1890. — *Svenander*, Die Iris des Schwarzspechtes und des Grünspechtes. Zitiert nach Neapler Berichte. — *v. Szily*, Vergleichende Entwicklungsgeschichte der Papilla nervi optici und der sog. axialen Gebilde. I. Morphogenese des Schnerveneintritts und des Fächers für den Typus Vögel. Arch. f. vergl. Opth. **107**, 317. — *v. Szily*, Vergleichende Entwicklungsgeschichte der Papilla nervi optici und der sog. axialen Gebilde. II. Morphogenese des Sehnerveneintritts und der Leiste des Linsenmuskels der Bachforelle. Ein Beispiel für die primitivste Papillenform in der Wirbeltierreihe oder eines reinen Becherspaltentypus der Knochenfische. v. Graefes Arch. f. Ophth. **109**. — *Wälchli*, Arch. f. vergl. Ophth. 1883, S. 205. — *Wagner*, Beiträge zur Anatomie der Vögel. Abhandl. d. mathem.-phys. Klasse d. Akad. München **2**. 1837. — *Wood, Casey Albert*, The fundus oculi in birds. Chicago 1917. — *Ziehm*, Das Schwellgewebe des Auges. Virchows Arch. f. pathol. Anat. u. Physiol. **126**. 1891.

(Aus dem Pathologischen Institut zu Jena [Direktor: Prof. Dr. *Berblinger*].)

Meine Beweismomente für die tatsächliche Existenz eines kranzförmigen Lymphraumes in der Kammerbucht.

(Erwiderung auf *E. Seidels* XIX. Mitteilung aus v. Graefes Archiv, Bd. 111, H. 1/2.)

Von

Dr. Ada Stübel.

Seidels Kritik an der *Magnusschen Methode* zur Darstellung der Lymphgefäße im Auge sind eine Reihe, zum Teil neuer, Überlegungen und Beobachtungen von *Magnus* und mir entgegen zu stellen, über die an anderer Stelle[1]) bereits eingehend berichtet worden ist.

Zunächst muß betont werden, daß wir von einer Verbindung des lymphatischen Kranzgefäßes in der Kammerbucht mit den Hornhautröhren niemals gesprochen haben. Die schmale Zone am Corneoscleralrande, die ganz frei von Lymphräumen rings um die Hornhaut herum läuft, ist auch uns wohl bekannt. Dagegen halten wir nach wie vor an dem Vorhandensein von lymphatischen Kanälen *in der Iris* des Menschen- und des Schweinsauges und an ihrer Verbindung mit dem *Plexus* im Kammerwinkel fest. Beide Gebilde fehlten allerdings bei den übrigen von uns untersuchten Tieraugen: denjenigen des Rindes, des Kaninchens wie der Ratte, waren aber *bei Mensch, Schwein* und *Hund* mit Sicherheit *immer* in der gleichen Weise darstellbar. An der Zuverlässigkeit der von *Seidel* so gründlich ausgeführten Farbinjektionsversuche am Kaninchenauge[2]), soll trotzdem keineswegs gezweifelt werden, da ja gerade bei diesem Tier Lymphräume im Bereich der forderen Augenkammer nicht nachweisbar waren. — Vorsichtiges Auftropfen auf die Irisvorderfläche von Menschen- und Schweinsaugen mit feiner Morphiumkanüle und bei Benutzung sehr verdünnter Wasserstoffsuperoxydlösungen (unter 3%) brachte die „Irisbuckel" *und* den Gefäßkranz immer zur Ansicht, wenn der Kammerwinkel in bekannter Weise aufgeklappt wurde. Daß sich *Irisblutgefäße* durch *Auftropfen* von Wasserstoffsuperoxyd

[1]) *Magnus*, Abderhaldens Lehrbuch der biologischen Arbeitsmethoden. 1923. — *Magnus*, Chirurgenkongreß 1923. — *A. Stübel*, Virchows Archiv 1923.

[2]) *E. Seidel*, v. Graefes Arch. **111**, H. 1/2, 167.

füllen lassen, muß *entschieden verneint* werden. Auf Grund unserer Untersuchungen an menschlichen und tierischen Geweben können *Blutgefäße nur* nach ihrer Eröffnung durch Gas sichtbar gemacht werden, so daß wir das Auftreten von sauerstoffgefüllten Blutgefäßen geradezu als Beweis dafür ansehen, daß das Gewebe geschädigt ist oder sich im Zustande beginnender Fäulnis befindet. Man dürfte, wenn es sich anders verhielte, ja auch niemals Wunden mit Wasserstoffsuperoxyd behandeln, da eine Luftembolie die sichere Folge des Diffundierens dieser Flüssigkeit durch die intakte Gefäßwand sein müßte. Wenn *Seidel* also 3 Minuten nach Auftropfen von Wasserstoffsuperoxyd auf die isolierte, *trockene* Iris in dieser eine Blutgefäßfüllung konstatieren konnte, so ist dieses auf eine *Schädigung der Gefäßwand* zurückzuführen. Wird ja sogar die *intakte Haut* durch längere Benetzung mit Wasserstoffsuperoxyd so gereizt, daß man ein leichtes Brennen verspürt; wie viel intensiver muß demnach die Reizwirkung auf ein so zartes Gebildes, wie die Iris, sein! — Es ist nach unseren Erfahrungen also sehr wohl möglich, Blut- und Lymphgefäße in frischen, unverletzten Geweben mit dieser Methode sicher zu identifizieren, insofern jedenfalls, als *Auftropfen von Wasserstoffsuperoxyd* eine Blutgefäßfüllung in keiner Weise bewirken kann. Die gegenteilige Erfahrung von *Seidel* beruht ohne Zweifel auf der im wesentlichsten Punkte *abweichenden Versuchsanordnung*. Die der Luft und der intensiven Bestrahlung konzentrierten Nernstlichts ausgesetzten Präparate geben natürlich viel unsichere Resultate und werden viel schneller unbrauchbar, als die in einer Tauchwanne mit physiologischer Kochsalzlösung untersuchten, die sich in einem die Austrocknung hintanhaltenden Medium befinden. Wie diese *rasche Austrocknung* der *Seidel*schen Gewebsstücke die Darstellbarkeit *der lymphatischen Räume* beeinflußt, läßt sich schwer übersehen. Jedenfalls können die so gewonnenen Ergebnisse mit den unsrigen nicht unmittelbar verglichen werden, wie auch meine persönlichen Erfahrungen mit Trockensystemen mir gezeigt haben.

Daß die Irislymphräume und das Ringgefäß im Kammerwinkel sich nicht bei allen Tieren finden, sagt nichts gegen die Bedeutung dieser Räume für die Kammerwasserresorption. Das gleiche Verhalten zeigt übrigens der *Schlemmsche Kanal* auch, der nach *H. Virchows*, *C. Hamburgers* und meinen eigenen Beobachtungen bei vielen Tieren, so beim Schwein und Pferd — entgegen den *Seidel*schen Mitteilungen — fehlt. Auf zahlreichen durch normale Schweinsaugen gelegten mikroskopischen Meridionalschnitten habe ich nie eine dem *Schlemm*schen Kanal entsprechende Vene auffinden können.

Auch wir machten die Erfahrung, daß die *Injektion* von Wasserstoffsuperoxyd in die intakte Vorderkammer durch die Cornea, ebenso wie das Einlegen des ganzen vorderen Bulbusabschnitts in diese Lösung

hinein zu keiner Füllung des Plexus führte. *Auftropfen auf die Iris* oder *in den Kammerwinkel* sind unerläßlich, aber, und hier gehen *Seidels* und meine Beobachtungen auseinander: allerdings genügt es, wenige Tropfen an eine *beliebige Stelle* des *nicht aufgeklappten* Kammerwinkels zu bringen, um eine Füllung des *ganzen* Ringgefäßes zu erzielen, wie später durchgelegte Sektorenschnitte durch die erst nachher aufgeklappte Vorderkammer uns zeigten. Bei der Anfertigung histologischer Präparate, von denen eins sich in meiner oben erwähnten Arbeit[1]) abgebildet findet, tropfte ich mit größter Vorsicht nach Abtragung der hinteren Bulbushälfte und der Linse, wobei das Kammerwasser natürlich abfloß, ganz wenig stark verdünntes Wasserstoffsuperoxyd von hinten her mit der Kanüle in die Kammerbucht, ohne die Iris aus ihrer normalen Lage zu bringen. Darauf wurde das Präparat abgespült, in vier Quadranten zerschnitten, von denen zwei sofort in Formol gelegt, die beiden anderen in üblicher Weise mit aufgeklappter Vorderkammer der binokularen mikroskopischen Untersuchung zugänglich gemacht wurden, um das Vorhandensein des gasgefüllten Plexus festzustellen, der auch jedesmal *vorhanden war*, und der sich dann auch im mikroskopischen Schnittbild mit einwandfreier Deutlichkeit wiederfinden ließ. Er zeigt sich hier als weiter, wohlbegrenzter Hohlraum, der tatsächlich, „die vordere Ausladung des *Fontana*schen Raumes" ist, aber ohne „eine künstliche Eröffnung dieses durch ein System capillärer Spalten eingenommenen Raumes" darzubieten. Es sind hier „keine Läsionsstellen als Eintrittspforten" geschaffen worden, wie auch das histologische Präparat bei der erwähnten Vorbehandlung und bei sorgfältiger Fixierung und Einbettung keine Gewebsrisse aufweist, im Gegensatz zu dem von *Seidel* in der Abb. 1 reproduzierten Mikrophotogramm, das die Kammerbucht im Schweinsauge wiedergibt. Meine Versuche sind nun auf die *Seidel*sche Erwiderung hin in neuester Zeit nochmals nachgeprüft worden. Ich ging dabei so vor, daß ich mit dem *stumpfen Ansatzteil* der Pravazspritze ohne aufgesetzte Kanüle nach Entfernung der Linse von hinten her Wasserstoffsuperoxyd auf den vorderen Bulbusteil brachte, um jede Verletzung durch die spitze Hohlnadel zu vermeiden, und das Präparat darauf in Wasser von den reichlich aufperlenden Gasblasen befreite. Erst jetzt wurde die Iris, aber nur *diese*, an drei oder vier Stellen eingeschnitten und nach hinten umgelegt, wobei keine Gasblasen mehr zu sehen waren, und die so eröffnete Kammerbucht im binokularen Mikroskop beobachtet. Der kranzförmige Lymphraum war nun in derselben Weise wie früher als breiter Plexus sichtbar. Wurden austretende Gasblasen mit dem Pinsel entfernt, so geschah es mitunter, daß Teile vom Pigment abgestreift wurden, niemals aber wurde dadurch die Gasfüllung im mindesten beeinträchtigt. Bei einem durch äußere Gewalt

[1]) *A. Stübel*, Virchows Archiv 1923.

eingerissenen Gewebe müßte das Gas, so wie es eindrang, die Gewebsspalten durch die Risse auch schleunigst wieder verlassen. Das ist nicht der Fall, sondern die Füllung *bleibt bestehen*, auch wenn man sie durch nicht unerhebliche äußere Einwirkung zu vertreiben versucht, so lange, bis das Gas resorbiert ist. Das Wasserstoffsuperoxyd dringt demnach mit Sicherheit durch präformierte Stomata oder Poren in den Plexus ein, „ein luftdichter Abschluß dieses Raumes" nach vorn existiert *nicht*. Daß auch das anderorts abgespaltene Gas die Füllung verstärken kann, ist wohl möglich, aber unwesentlich.

Eine andere Frage ist, ob dieser Lymphkranz in morphologischem Sinne als *Gefäß* zu werten ist, eine Frage, die andern Orts eingehend diskutiert wurde[1]), und deren Lösung großen Schwierigkeiten begegnet. Wir beschränken uns darauf, ihn, wie auch die peritonealen Gaskanäle als Lymphräume, Lymphspalten, als Gefäße im funktionellen Sinne anzusprechen, bis zur definitiven Klärung des Problems. —

Die Tatsache, daß das Kammerwasser *in vitro* keine Katalase enthält, schließt die Möglichkeit, kammerwasserführende Räume nach der *Magnus*schen Methode füllen zu können, nicht aus. Nach Analogie mit dem Liquor cerebrospinalis, der außerhalb des Körpers gleichfalls katalasefrei ist, und der Hydrocelenflüssigkeit, darf man annehmen, daß das Kammerwasser *in den Geweben und Gefäßen* entweder mit Lymphe und Gewebssaft gemischt ist, oder aber, daß die Zellen der Wandungen Katalase enthalten. Solange über das Wesen und die Wirksamkeit dieses Agens so wenig bekannt ist, wird sich diese Frage schwer lösen lassen.

Seidel gesteht den durch Betropfen mit Wasserstoffsuperoxyd erzeugten Gaskanälen im Peritoneum in *morphologischer* Hinsicht Lymphgefäßcharakter zu. Der Beweis, daß sie es in *morphologischer* wie in *funktioneller* Hinsicht sind, ist einmal durch das Schnittpräparat, und ferner durch Parallelversuche mit Tusche- und Gasfüllung an den serösen Häuten von Ratten[2]) erbracht worden. Daß zwischen der Resorption in den serösen Höhlen und der Vorderkammer kein prinzipieller Unterschied bestehen kann, hat *C. Hamburger* schon früher ausgesprochen. Doch wird die Art des Flüssigkeitskreislaufs im Auge auch durch die *Magnus*sche Methode noch nicht völlig geklärt, wie wir selbstverständlich zugeben. Wissen wir doch über die Dynamik der Lymphe in den übrigen Geweben des Körpers auch nichts. —

Seidel schneidet die Frage nach dem Verhältnis der Gewebsspalte zum Lymphgefäß an. Wir werden gut tun, diese Diskussion zunächst zurückzustellen, wie auch *Bartels* in seiner Monographie getan hat.

[1]) *A. Stübel*, Virchows Archiv 1923.
[2]) Ebenda.

Daß durch Gasexplosionen in der Grundsubstanz Gewebszerreißungen vorkommen und neue Räume geschaffen werden können, ist bereits in der ersten Publikation[1]) gesagt worden. Um diese Fehlerquelle auszuschalten und um Trugschlüsse zu vermeiden, müssen wir die Verwendung *lebensfrischen* Materials fordern und seine Untersuchung unter physiologischen Bedingungen, speziell unter Vermeidung der Austrocknungsmöglichkeit. Bei einiger Übung und *kritischer* Betrachtung wird man dann sehr wohl imstande sein, die resorbierenden Lymphbahnen von Sprenglücken zu unterscheiden und auch das Kaliber der gasgefüllten Kanäle richtig zu werten.

[1]) *Magnus*, Deutsch. Zeitschr. f. Chir. **175**, 147—178.

Kurze Bemerkung zu vorstehender Erwiderung von A. Stübel auf meine Mitteilung XIX in v. Graefes Archiv Bd. 111, S. 196, die in der Vorderkammer angeblich nachgewiesenen Lymphgefäße betreffend.

Von
Prof. E. Seidel.

Meine in Mitteilung XIX geschilderten Untersuchungen „*Über die von Magnus und Stübel angeblich nachgewiesenen Lymphgefäße im Bereich der Irisvorderfläche und des Kammerwinkels*", auf die sich die vorstehende Erwiderung von Frau *Stübel* bezieht, hatten zu folgenden *Hauptergebnissen* geführt:

1. Die Behauptung von *Magnus* und *Stübel*, im Kammerwinkel nahe am Hornhautrande verliefe ein zirkuläres, bisher übersehenes *Lymphgefäß*, ist *unrichtig*, da *Magnus* und *Stübel* irrtümlicherweise die in der *längst bekannten* vorderen Ausladung des *Fontana*schen Raumes (nach Auftropfung von H_2O_2 auf den freigelegten Kammerwinkel des Schweinsauges) stattfindende Ansammlung von Gasbläschen *falsch lokalisiert* haben in ein von ihnen *angenommenes* Lymphgefäß, was in Wirklichkeit nicht vorhanden ist.

2. Die Behauptung von *Magnus* und *Stübel*, daß die nach H_2O_2-Auftropfung auf die intakte Irisvorderfläche lebensfrischer Augen auftretenden Gasblasen im Irisgewebe („Irisbuckel") *Lymphgefäße* darstellen sollen, ist ebenfalls aus verschiedenen Gründen *unrichtig*, besonders deshalb, weil bei der *mikroskopischen* Untersuchung solcher Irisstücke im Schnitt die in der Iris vorhandenen gaserfüllten Cavernen *niemals eine eigene Wandung* erkennen lassen. Da eine erkennbare eigene Wandung ein *wesentliches* Merkmal eines jeden *Lymphgefäßes* ist, können Gebilde *ohne* eine solche eigene Wandung niemals als Lymphgefäße angesprochen werden[1]).

ad 1. In vorstehender Erwiderung gibt Frau *Stübel* zu, daß das von

[1]) Vgl. *P. Bartels*, Das Lymphgefäßsystem. Im Handbuch der Anatomie des Menschen von v. Bardeleben. Band III, 4. Abt. 1909, vgl. S. 51 (Definition des Lymphgefäßsystems), desgl. S. 77, 78, 79. „Für eine morphologische Untersuchung scheidet also alles aus, was sich auf nicht mit eigener Wand versehene Kanäle bezieht" S. 79.

ihr und *Magnus* angeblich entdeckte, bisher „nirgends beschriebene"[1]) Kranzlymphgefäß der Kammerbucht „tatsächlich die vordere Ausladung des *Fontana*schen Raumes ist", wie ich das nachgewiesen hatte.

Damit ist diese Hauptfrage erledigt.

ad 2. Auf das zweite Hauptergebnis meiner Untersuchungen geht Frau *Stübel* in ihrer Erwiderung nicht ein; sie erklärt nur, daß sie nach wie vor an ihrer früheren Behauptung, d. h. am Vorhandensein von Lymphgefäßen in der Iris festhalte, *erbringt aber keine Beweise dafür.*

Alles weitere, was den Hauptteil der *Stübel*schen Erwiderung einnimmt, sind im Vergleich zu den eben berührten beiden Hauptpunkten *nebensächliche* Dinge, (wie Füllungsmodus des vermeintlichen „lymphatischen Kranzgefäßes" und Füllbarkeit der Blutcapillaren der Iris mit Gas), die *je nach der angewandten Technik* sich in etwas verschiedener Weise darstellen können.

Zur angewandten Technik.

Die von *Magnus* und *Stübel* empfohlene und auf dem Jenaer Kongreß (1922) demonstrierte Technik bestand bekanntlich darin, daß sie die auf eine Glasplatte aufgespannten Gewebsstücke nach H_2O_2-Auftropfung *in eine Tauchwanne* mit physiologischer NaCl-Lösung *versenkten* und bei Beleuchtung mit einer elektrischen Bogenlampe mittels einer Wasserimmersion beobachteten.

Ich versenkte die lebensfrischen Gewebsstücke nach H_2O_2-Auftropfung deshalb *nicht* in eine Tauchwanne, weil die in Betracht kommenden Erscheinungen *innerhalb weniger Minuten* am Präparat zur Beobachtung gelangten, während welcher Zeit eine Austrocknung des Gewebes ganz unmöglich war, zumal die betreffenden lebensfrischen Gewebsstücke, wie von mir beschrieben, während der Beobachtungszeit wiederholt mit H_2O_2-Flüssigkeit betropft wurden, *so daß sie dauernd von dieser Flüssigkeit benetzt waren.* Eine Versenkung in Flüssigkeit erschien mir auch deshalb nicht nötig, weil die meist von mir zur Beleuchtung benutzte Nernstlampe (in 50 cm Entfernung vom Präparat) keine schädigende Wärmewirkung hervorbrachte, was u. a. daraus hervorging, daß genau dieselben Erscheinungen am Präparat *ohne Anwendung einer künstlichen Lichtquelle*, d. h. bei gewöhnlichem Tageslicht, beobachtet wurden.

Der *wesentliche* Unterschied zwischen der beiderseits angewandten Technik liegt klar zutage:

1. Während *Magnus* und *Stübel* nach H_2O_2-Auftropfung die betreffenden Untersuchungsobjekte durch ihre Versenkung in die Tauchwanne *unter einen künstlichen Druck* setzen, untersuche ich bei gewöhnlichem Atmosphärendruck.

---

[1]) *A. Stübel*, v. Graefes Arch. **110**, 130.

2. Während bei *Magnus* und *Stübel* durch das Versenken in die Tauchwanne die aufgetropfte H_2O_2-Flüssigkeit nur *kurze Zeit* auf das Gewebe einzuwirken vermag, da sie durch die NaCl-Lösung abgespült wird, verweilen meine Präparate durch das beschriebene, wiederholt erfolgende Auftropfen von H_2O_2-Flüssigkeit *während der Beobachtungsdauer von einigen Minuten unter einer dünnen Schicht von Wasserstoffsuperoxyd.*

Hält man sich diese *wesentlichen* Unterscheidungsmerkmale der beiderseitigen Untersuchungstechnik vor Augen, so wird man leicht die geringen Differenzen in den Beobachtungsresultaten erklären können:

Durch die künstliche Druckwirkung, der *Magnus* und *Stübel* ihre Präparate aussetzten, kann einerseits eine Gasfüllung bestimmter Räume (Blutcapillaren) infolge *Kompression des Gewebes* mehr oder weniger verhindert werden, andererseits aber kann das an bestimmten Stellen (z. B. im Balkenwerk des *Fontana*schen Raumes) sich entwickelnde Gas durch den künstlichen Überdruck in Spalten gepreßt werden, wohin es sonst (am unverletzten Präparat) nicht zu gelangen vermag (z. B. in die vordere Ausladung des *Fontana*schen Raumes).

Auch ist bei meinem Vorgehen die Einwirkung von H_2O_2 auf das betreffende Gewebe *intensiver*, (da doch wohl *Magnus* und *Stübel* ihre Präparate nach einmaligem Auftropfen von H_2O_2 *sofort* oder nach sehr kurzer Zeit in die Tauchwanne versenken), was sicher auch mit dazu beitragen wird, die von mir *nach einigen Minuten* festgestellte Gasfüllung der *Blutgefäße* der intakten Iris lebensfrischer Augen zu erzeugen, die *Magnus* und *Stübel* bisher nicht beobachteten.

Selbstverständlich hatte ich entsprechend der *ursprünglichen Angaben* von *Magnus* und *Stübel* das vorsichtige Auftropfen von „Wasserstoffsuperoxyd" mit Augentropfglas in *unverdünnter* Lösung vorgenommen, wie sie von der Apotheke geliefert wurde, während *neuerdings Magnus* und *Stübel stark verdünnte* Lösungen empfehlen, die sie mit feiner Morphiumkanüle auf das Gewebe bringen.

Ich bemerke zum Schluß nochmals, daß diese technischen Einzelheiten nur für eine Reihe *mehr untergeordneter Fragen* von Bedeutung sind, da ja in der *Hauptfrage* durch die von mir nachgewiesene und *jetzt von Frau Stübel zugegebene Identität* ihres vermeintlichen zirkulären „Randlymphgefäßes" der Kammerbucht mit der *längst bekannten vorderen Ausladung des Fontana*schen *Raumes* erfreulicherweise *volle Übereinstimmung erzielt ist.* —

Anfügen möchte ich noch kurz, daß ich auch beim Kaninchen im Kammerwinkel, nahe am Hornhautrande eine Gasansammlung in Kranzform in der vorderen Ausladung des *Fontana*schen Raumes feststellen konnte, wie ich das bereits früher erwähnte. Ich verweise bezüglich

Einzelheiten auf meine Ausführungen in Mitteilung XIX, *die ich in allen Punkten*, auch bezüglich der kritischen Wertung der *Magnus*schen Methode, *aufrechterhalte*[1]).

Die Bemerkung von Frau *Stübel*, daß manche Säugetieraugen keinen *Schlemm*schen Kanal besäßen, wobei sie sich bezüglich des Pferdeauges auf *H. Virchow* beruft, beruht wohl auf einem Mißverständnis. Wie seit langem bekannt, ist an allen Säugetieraugen an Stelle des sich nur noch am Affenauge findenden *Schlemm*schen Kanals als *Äquivalent* desselben ein *Kranzgeflecht zarter Venen* hart an der Innenseite der Sclera vorhanden (Plexus ciliaris), das besonders deutlich hervortritt, wenn man diese Venen von einer Vortexvene aus injiziert.

H. Virchow weist bei Besprechung des Pferdeauges auf diese Venen besonders hin (Handbuch der gesamten Augenheilk. von Graefe-Sämisch, 2. Aufl., Bd. I, S. 286, Zeile 15), die er ausdrücklich als „*Äquivalent*" des am Pferdeauge nicht „ausgeprägten" *Schlemm*schen Kanals bezeichnet.

Da *H. Virchow* offensichtlich in erster Linie ein Übersichtsbild der Kammerbucht beim Pferd in seiner oben genannten Arbeit zu geben bestrebt war, mußte er natürlich bei der großen Dimension des Pferdeauges eine Zeichnung bei sehr mäßiger Vergrößerung (8fach) anfertigen lassen (Fig. 73), auf der Einzelheiten, wie das zarte Venengeflecht im scleralen Gerüstwerk nicht sichtbar sein konnten. Deshalb erfolgte im Text der ausdrückliche Hinweis auf die „sowohl in der Sclera selbst wie in der angrenzenden Formation R. s. der Fig. 73" vorhandenen nur von Endothel bekleideten Gefäßlumina (S. 286).

Ich verweise auf die von mir kürzlich in Mitteilung XVIII (v. Graefes Arch. **111**, 172) wiedergegebenen beiden Mikrophotographien von der Kammerbucht des *Pferdeauges*, auf denen das dichte Geflecht dünner Venen dicht an der Innenseite der Sclera deutlich erkennbar ist[2]), sowie auf die in Mitteilung XIX (v. Graefes Arch. **111**, 209) abgebildete Mikrophotographie der Kammerbucht des *Schweinsauges* und die von mir in Mitteilung IX (v. Graefes Arch. **104**, 360) gebrachte Abbildung der Kammerbucht beim *Kaninchen*.

Über die *vergleichende Anatomie* des *Schlemm*schen Kanals findet man außer in der erwähnten Arbeit von *H. Virchow* eine Übersicht mit Li-

---

[1]) Ich verweise bei dieser Gelegenheit auf die scharfe abweisende Kritik, die die *Magnus*sche Methode auf dem letzten Anatomenkongreß (Heidelberg 1923) seitens hervorragender Forscher erfuhr, die teilweise noch weit über das hinausging, was ich zur Kritik der Methode in v. Graefes Arch. **111** ausgeführt hatte.

[2]) Vgl. *Möller*, Augenheilk. f. Tierärzte. 4. Aufl. 1910. Auf Fig. 14 (S. 91), Kammerbucht vom Pferd, sind die Durchschnitte durch Zweige des Plexus ciliaris venosus (Schlemmscher Kanal) ebenfalls deutlich sichtbar.

teraturangabe bei *Th. Leber*[1]), bei *Schwalbe*[2]) sowie in der neueren ausführlichen Arbeit von *Maggiore*[3]). Letzterer Autor bringt auf Taf. V Abbildungen von der Kammerbucht des Affen, des Hundes, der Katze, des Kaninchens, des Ochsen und des Schweines. Auf allen Bildern sieht man das den *Schlemm*schen Kanal ersetzende Venengeflecht sehr deutlich, was auch an *meinen* zahlreichen Präparaten von Tieraugen *stets der Fall war*[4]).

Auf Grund meiner eigenen eingehenden Untersuchungen an Augen von *Kaninchen, Katze, Hund, Schwein, Pferd, Hammel* und *Ratte* kann ich die Angaben der genannten Autoren daher nur *bestätigen, so daß mir ein weiteres Eingehen auf diese Dinge nicht nötig erscheint.*

---

[1]) *Th. Leber*, Die Zirkulations- und Ernährungsverhältnisse des Auges im Handbuch der ges. Augenheilk. von Graefe-Sämisch. 2. Aufl. II. Band, 2. Abt. S. 70 u. 97 (Literatur). 1903.

[2]) *Schwalbe*, Lehrbuch der Anatomie der Sinnesorgane. In Hoffmanns Lehrbuch der Anatomie des Menschen. S. 179. 1887.

[3]) *Maggiore*, Struttura, Comportamento e Significato del Canale di Schlemm Nell' Occhio umano, in Condizioni normali e patologiche. Pavia 1917. (Estratto dagli Annali di Ottalmologia e Clinica Oculistica. **40**. 1917.) Referiert in d. Klin. Monatsbl. f. Augenheilk. **62**, (I), 826—829. 1919.

[4]) Ich verweise besonders auf die älteren Arbeiten von *Angelucci*, Archiv f. mikroskop. Anat. **19**, 175. 1880 und von *Lauber*, Anat. Hefte **18**, II, 424. 1901. Beide Autoren beschrieben ebenso wie *Maggiore* den venösen Plexus der Kammerbucht des *Pferdeauges* und des *Schweinsauges*, der nach Frau *Stübel* bei diesen Tieren fehlen soll.

(Aus der augenärztlichen Praxis des Herrn Professor Dr. *J. Ohm*, Bottrop i. W.)

Über die Beziehungen des Augenzitterns zur Blickrichtung.

Von

Dr. med. **Wilhelm Zaun,**

Assistenzarzt.

Mit 9 Textabbildungen.

In der Literatur finden sich über die Beziehungen des Augenzitterns zur Blickrichtung nur spärliche Angaben.

Nach *Böhm* (1857) besitzt jeder Nystagmuskranke einen Punkt im Gesichtsfeld, für den er seinen Blick ruhig einstellen kann. Dieser liegt etwas seitlich von der Mittellinie in nicht allzu weiter Entfernung. Das Zittern entsteht und wächst in dem Grade, als der Blick abweichend von dem Punkte der Ruhe nahe oder fern gestellt wird. *Alfred Gräfe*[1]) führt 1875 aus: „Die Lebhaftigkeit der nystagmischen Bewegungen ist bei verschiedenen Richtungen der Blicklinien, namentlich auch bei verschiedenen Graden der Sehachsenkonvergenz in der Mehrzahl der Fälle eine verschiedene. Bei gewissen, nicht allzuselten vorkommenden Formen von horizontalem Nystagmus gelangen die Zitterbewegungen durch Einleiten eines hochgradigen Konvergenzzustandes zur Ruhe." 1898[2]) berichtet er über eine Fall von horizontalem Nystagmus, der seit erster Lebenszeit bestand und bei Wendung der Blickebene um 25° nach rechts zur Ruhe gelangte; bei weiterer Rechtsdrehung trat er von neuem ein; am lebhaftesten war er bei Linksblick. Der beruhigende Einfluß der Konvergenz wird 1878 auch von *Raehlmann* festgestellt; er fand weiter bei einem Falle, daß das Zittern beim Blick geradeaus gering, bei Rechtsblick fast aufgehoben, bei Linksblick bedeutend verstärkt war. Außerdem beobachtete er, daß der Nystagmus in einer großen Anzahl von Fällen bei erhobenem Blick stärker wurde und in seltenen Fällen nur bei Seitenblick auftrat. Nach *Ohm*[1]) beeinflußt die Blickrichtung nicht nur das Auftreten des angeborenen und bergmännischen Zitterns, sondern auch Ablauf, Ausschlag und Schnelligkeit desselben. Durch zahlreiche Hebelregistrierungen stellte er fest, daß das Augenzittern nicht selten in einem kleineren, mittleren Bezirk mehr oder weniger ganz fehlt, oder pendelförmiger Art ist, während es bei Rechtsblick in Rechtsrucke, bei Linksblick in Linksrucke übergeht, wobei der Ausschlag nach der Peripherie schrittweise zunimmt. Dies wird auch von *Kestenbaum* bestätigt, der die mittlere Zone, wo das Zittern pendelförmig ist, als neutrale bezeichnet.

Von besonderem Interesse ist der Einfluß der Blickrichtung beim Augenzittern der Bergleute. *Schroeter* sah zwei Fälle, bei denen die kreisförmigen Augenbewegungen nur bei gesenkter Blickebene aufhörten. *Schenkl* fand dasselbe beim Blick in der Horizontalen und bei Seitenblick. *Rode* stellte Zittern nur bei erhobener Blickebene fest. Dieselbe Anschauung wurde längere Zeit von *Dransart* und *Snell* vertreten, die hierauf ihre Theorie von der Ermüdung der Heber aufbauten. *Alfred Gräfe*[2]) fand das bergmännische Augenzittern bei verschiedenen

Blickrichtungen. *Nieden* beobachtete es beim Blick über der Horizontalen und bei Seitenblick.

Romiée nahm 1892 als erster genauere Untersuchungen über die Abhängigkeit des Augenzitterns von der Blickrichtung vor. Nach ihm ist die Zu- und Abnahme des Zitterns nur durch sorgfältige Messung festzustellen. Er bediente sich zunächst einiger Merkzeichen, die er in 2 m Abstand von dem Kranken auf einer vertikalen Linie und in Abständen von 10, 20 und 30° über und unter der Horizontalen aufstellte und fixieren ließ. Da jedoch die Ergebnisse zu ungenau waren, ging er bald zu einem anderen Verfahren über, indem er sich einen Apparat nach Art eines einarmigen Hebels baute, den er *Nystagmometer* nannte. Derselbe bestand aus einem vertikalen fixierten Arm, welcher der Größe des Kranken angepaßt werden konnte, und aus einem horizontalen beweglichen Arm. Beide waren mittels eines Scharniers verbunden. Der bewegliche Arm war in Meterlänge mit Zentimetereinteilung versehen und trug nahe dem Endpunkte eine halbkreisförmige Scheibe mit herunterhängendem Bleigewicht und als Fixiermarke ein Laufgewicht. Am Fuße des Instrumentes war noch ein Gradbogen angebracht, der auch Drehungen des Apparates nach rechts und links abzulesen gestattete. Durch Heben und Senken des horizontalen Armes stellte er Beginn und Abschluß des Zitterns fest, wobei er das Laufgewicht des beweglichen Hebels in einer bestimmten Entfernung fixieren ließ und das Instrument in Augenhöhe des zu Untersuchenden brachte. Er wies mit seinen Messungen nach, daß das Augenzittern nicht selten auch unterhalb der Horizontalen in die Erscheinung tritt.

Diese dann später lange vernachlässigten Untersuchungen wurden im Jahre 1916 von *Ohm*[2]) wieder aufgenommen. Er fixierte den Kopf des Kranken durch Kinn- und Hinterhauptstütze bei wagerechter Lage der Ohr-Augenlinie. Sodann wurde an einer $1^1/_2$ m, später 1 m entfernten Tangententafel eine Glühlampe von dem Kranken fixiert und in der mittleren Vertikalen von tiefster Senkung langsam nach oben geführt (↑), und der Punkt festgestellt, wo das Zittern auftrat. Bei weiterer Hebung der Lampe blieb das Zittern in der Regel bis zur obersten Grenze des Blickfeldes bestehen. Darauf ermittelte er durch Senkung (↓) der Lampe den Punkt, an dem das Zittern aufhörte. Die Messungen wurden sowohl nach rechts wie links von 10 zu 10° wiederholt. Das Gebiet des Zitterns nannte er *Zitterfeld*. Was oberhalb der Linie lag, wo das Zittern bei Aufwärtswendung des Blickes begann, bezeichnete er als *absolutes Zitterfeld*. Was unterhalb derselben lag bis zu dem Punkte, wo es bei Senkung des Blickes aufhörte, nannte er *relatives Zitterfeld* und den Abstand zwischen beiden *Differenzwinkel*. Nach *Ohm*[2]) ist das Augenzittern eine Störung im mittleren Bezirk des Blickfeldes; dabei ist es meistens nach oben, seltener nach unten, manchmal nach rechts, manchmal nach links am schlimmsten. Die äußerste Peripherie des Blickfeldes ist ganz oder fast ganz frei davon. Das Zitterfeld fand er von Fall zu Fall verschieden. Um auch das Zitterfeld bei Neigung des Kopfes in der Frontal- und Sagittalebene zu messen, konstruierte er noch einen weiteren Apparat, der mit einem Beißbrettchen und einer Gradeinteilung in beiden Ebenen versehen war (Abbildung S. 113; Augenzittern der Bergleute und Verwandtes. Springer 1914).

Den wenigen bisher mitgeteilten Fällen möchte ich in folgendem eine Anzahl weiterer hinzufügen. Die Kranken wurden bei aufrechter Haltung des Kopfes, der mit einer Kinn- und Stirnstütze fixiert war, im Dunkelzimmer an der 1 m entfernten Tangententafel mit einem Glühlämpchen untersucht. Die Messung wurde von 10 zu 10° nach rechts und links vorgenommen und dreimal hintereinander wiederholt, da das Ergebnis vielfach nicht ganz konstant war.

Die Befunde wurden in eine Tabelle eingetragen, zu deren Erläuterung folgendes diene: Die obere Querreihe der Tabelle gibt die Blickrichtung an. 0 = mitt-

lere Vertikale, + = Rechtsblick, — = Linksblick. In den drei übrigen Reihen bedeutet ↑ Aufwärtsbewegung, ↓ Abwärtsbewegung der Glühlampe; + = Hebung des Blickes über, — = Senkung des Blickes unter die Horizontale.

1. Fall (Nr. 1240 der Augenzitterliste). 33 Jahre. S = rechts + 0,75 Di. $^4/_4$. links + 0,5 Di. $^4/_4$.

Der Kranke leidet seit 2—3 Monaten an Augenzittern. Es besteht heftiges Zittern auch bei gesenktem Blick; rechts schräg ellipsenförmig von oben rechts nach unten links (Rotation mit Uhrzeiger), links schräg ellipsenförmig von oben links nach unten rechts (Rotation gegen Uhrzeiger). Damit sind seltene Rucke verbunden, die auf beiden Augen nach oben links schlagen. Bei erhobenem Blick ist spontan eine starke Neigung zu Konvergenz und Pupillenkrampf vorhanden, die dem Augenzittern sehr entgegenwirkt. Das Zitterfeld ergibt sich aus Tabelle I.

Tabelle I.

	− 40°	− 30°	− 20°	− 10°	0°	+ 10°	+ 20°	+ 30°	+ 40°	
↑	+ 30	+ 24	+ 26	+ 23	+ 18	+ 17	+ 20	+ 23	+ 22	↑
↓	+ 17	0	— 19	— 17	— 33	— 30	— 19	— 13	— 5	↓
↑	+ 35	+ 23	+ 26	+ 21	+ 19	+ 21	+ 21	+ 22	+ 18	↑
↓	+ 18	— 11	— 21	— 11	— 29	— 21	— 26	— 25	— 9	↓
↑	+ 35	+ 26	+ 23	+ 23	+ 19	+ 21	+ 23	+ 20	+ 19	↑
↓	0	0	— 21	— 19	— 31	— 19	— 25	— 18	— 15	↓

Die drei Messungen erweisen sich nicht ganz konstant. Die untere Grenze des absoluten Zitterfeldes liegt hoch über der Horizontalen, die des relativen bei starkem Linksblick über, sonst unter ihr. Die untere Grenze des absoluten Zitterfeldes zieht sich von oben links (+ 30) sanft absteigend nach rechts (+ 22°) (ausgezogene Linie). Die untere Grenze des relativen verläuft von links oben (+ 17) steil nach unten und steigt dann mit zwei Erhebungen wieder nach rechts auf (gestrichelte Linie). Es ergibt sich also die stärkste Ausdehnung des Augenzitterns innerhalb des mittleren Blickfeldes, während die Außenbezirke nicht so stark betroffen sind. Der Differenzwinkel ist in den mittleren Teilen größer als in den peripheren. Noch besser sind die Verhältnisse mittels des Blickfeldschemas zu übersehen. Hierbei wurden die Ergebnisse der ersten Messung zugrunde gelegt (Abb. 1).

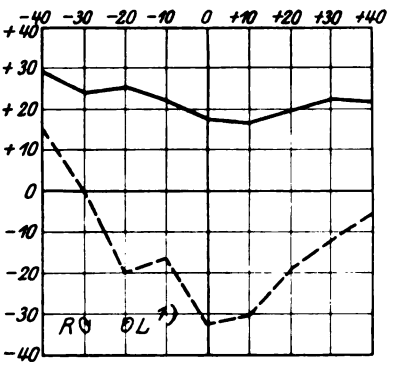

Abb. 1. [1]) Bedeutet Schwingungsrichtung, wie sie am Sehnerven erscheint.

2. Fall (Nr. 1279). 33 Jahre. S = rechts — 0,5 Di. $^4/_5$; links — 0,5 Di. $^4/_4$.

Lebhaftes Augenzittern bei erhobenem Blick, rechts = raddrehend, L = ellipsenförmig.

Absolutes und relatives Zitterfeld liegen über der Horizontalen und reichen in den Seitenteilen etwas tiefer herunter als in der Mitte. Der Differenzwinkel ist sehr klein, besonders in den Seitenteilen. In der Peripherie beträgt er meist nur 2—3°, in der Mitte steigt er bis zu 10°. Bei einzelnen Messungen ist er nur $^1/_2$° groß. Der Unterschied bei den drei Messungen ist sehr gering (Tabelle II und Abb. 2).

Tabelle II.

	− 40°	− 30°	− 20°	− 10°	0°	+ 10°	+ 20°	+ 30°	+ 40°	
↑	+ 5	+ 9	+ 13	+ 17	+ 13	+ 13	+ 9	+ 12,5	+ 12	↑
↓	+ 5	+ 6	+ 12	+ 14	+ 3	+ 4,5	+ 8	+ 8,5	+ 10	↓
↑	+ 4,5	+ 10	+ 15	+ 16,5	+ 10	+ 14,5	+ 13	+ 10,5	+ 12	↑
↓	+ 3,0	+ 8	+ 10	+ 16	+ 1	+ 10	+ 11	+ 10	+ 9	↓
↑	+ 7,0	+ 11	+ 14,5	+ 14,5	+ 11	+ 12	+ 16	+ 13	+ 10	↑
↓	+ 5,0	+ 8	+ 11,5	+ 11	+ 3	+ 10	+ 11,5	+ 11	+ 8	↓

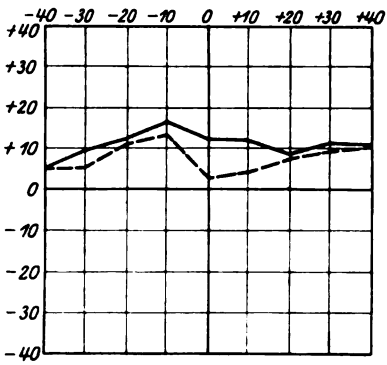

Abb. 2. R: Raddrehung; L: ellipsenförmig.

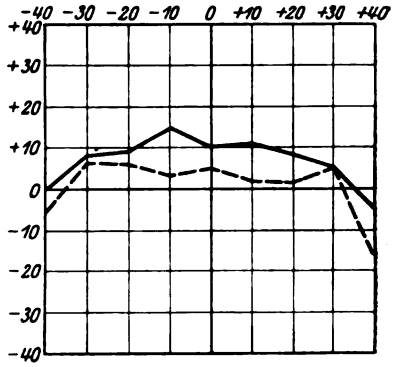

Abb. 3. R: senkrecht mit Raddrehung; L: reine Raddrehung.

3. Fall (Nr. 1278). 36 Jahre, seit 1905 in der Grube; seit 1908 vor der Kohle; Augenzittern seit 1913; während des Krieges als Soldat hatte er keine Beschwerden; seit März 1922 spürt er es wieder. Regelmäßiges Augenzittern bei erhobenem Blick, rechts senkrecht mit Raddrehung, links reine Raddrehung. (Am Sehnerven senkrecht; Amplitude Ausschlag rechts größer als links.)

Tabelle III.

	− 40°	− 30°	− 20°	− 10°	0°	+ 10°	+ 20°	+ 30°	+ 40°	
↑	0	+ 8	+ 9,5	+ 14	+ 10	+ 11	+ 8,8	+ 5	− 4,5	↑
↓	− 6	+ 6	+ 6	+ 3,5	+ 5	+ 2	+ 2	+ 5	− 16	↓
↑	− 3,5	+ 8	+ 9,5	+ 11	+ 10	+ 10	+ 10	+ 3,5	− 15	↑
↓	− 6,5	+ 5	+ 9	+ 7	+ 1	0	0	+ 1,5	− 17	↓
↑	− 5	+ 7	+ 9	+ 11	+ 10	+ 10	+ 10	+ 3	− 16	↑
↓	− 6,5	+ 4,5	+ 6	+ 5,5	+ 2	+ 2	+ 2	+ 1	− 15	↓

Das Zitterfeld liegt fast überall über der Horizontalen, und zwar in der Mitte am höchsten. Nach der Seite fällt es ein wenig. Bei starkem Rechts- und Linksblick steigt es aber viel tiefer, zum Teil weit unter die Horizontale herunter. Der Differenzwinkel ist in der Mitte mäßig, sonst unbedeutend. Fast alle Messungen sind sehr konstant; nur in den peripheren Teilen zeigen sich etwas größere Schwankungen (Tabelle III und Abb. 3).

4. Fall (Nr. 105). 64 Jahre. S: rechts + 0,5 Di. $^6/_5$; links $^6/_6$ Emmetropie; seit dem 14. Lebensjahre Bergmann; Augenzittern seit 1902 ohne Unterbrechung; öfter krank gefeiert. Sobald eine Besserung eintrat, ging er wieder in die Grube. Seit 3—4 Monaten soll es wieder schlimmer sein, besonders beim Kohlenschaufeln

Tabelle IV.

	- 40°	- 30°	- 20°	- 10°	0°	+ 10°	+ 20°	+ 30°	+ 40°	
↑	+ 33	+ 33	+ 37	+ 36	+ 35	+ 36	+ 33	+ 30	+ 19	↑
↓	+ 31	+ 32	+ 36	+ 35	+ 34	+ 34	+ 31	+ 28	+ 18	↓
↑	+ 36	+ 38	+ 37	+ 36	+ 34	+ 36	+ 33	+ 29	+ 22	↑
↓	+ 35	+ 37	+ 36	+ 35	+ 33	+ 34	+ 31	+ 28	+ 21	↓
↑	+ 36	+ 38	+ 37	+ 36	+ 36	+ 35	+ 32	+ 30	+ 27	↑
↓	+ 35	+ 36	+ 36	+ 35	+ 34	+ 34	+ 31	+ 28	+ 25	↓

nicht lange anhaltend. Nach fünfmaligem Bücken zeigt es sich auch bei geradem in gebückter Haltung. Es besteht Augenzittern bei erhobenem Blick, jedoch Blick, aber ebenfalls nur für kurze Zeit. Wegen der kurzen Dauer des Zitterns ist seine Schwingungsrichtung jetzt nicht sicher festzustellen. Früher war es rechts raddrehend, links Raddrehung.

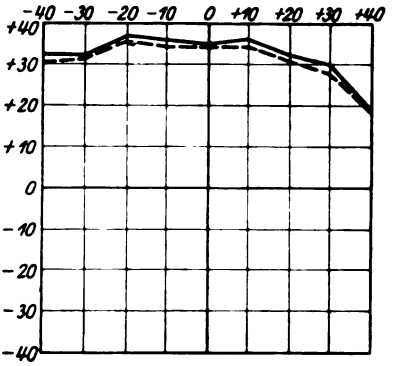

Abb. 4. R: Raddrehung; L: Raddrehung.

Absolutes und relatives Zitterfeld liegen an der Tangententafel hoch über der Horizontalen. Nur bei starkem Rechtsblick steigen beide etwas tiefer. Der Differenzwinkel ist sehr klein (meist nur 1—2°). Nachher ergibt sich im Tageslicht bei Linksblick in gebückter Haltung starkes Zittern, während es bei Rechtsblick fehlt. Am Blickfeld kneift er, sobald das Zittern einsetzt, mit den Lidern. Die drei Messungen geben konstante Werte (Tabelle IV und Abb. 4).

5. Fall (Nr. 1281). 45 Jahre, kommt wegen einer Diplobacillenconjunctivitis; lebhaftes Augenzittern bei geradem Blick, das seit 3 Monaten bestehen soll, seitdem er mit elektrischer Lampe arbeitet. Äußerlich ist die Schwingungsrichtung schwer zu bestimmen. Rechts besteht anscheinend Raddrehung mit senkrechter Verschiebung (am Sehnerven senkrecht ellipsenförmig); links ist es senkrecht (am Sehnerven senkrecht ellipsenförmig); die Amplitude ist rechts größer als links.

Abb. 5. R: Raddrehung mit senkrechter Verschiebung; L: senkrecht am Sehnerven.

Das absolute Zitterfeld beginnt überall unterhalb der Horizontalen. Die untere Grenze des absoluten und relativen Zitterfeldes zieht sich von unten links zunächst steil nach oben, um von hier zur Mitte allmählich abzusteigen; von dort senkt sie sich dann nach einer geringen Erhebung allmählich nach rechts. Der Differenzwinkel ist am größten in der Mitte, etwas geringer bei Rechtsblick, am kleinsten bei starkem Linksblick. Die drei Messungen ergeben sehr verschiedene Werte (Tabelle V und Abb. 5).

Tabelle V.

	− 40°	− 30°	− 20°	− 10°	0°	+ 10°	+ 20°	+ 30°	+ 40°	
↑	— 18	— 1	— 1	— 6	— 15	— 21	— 16	— 18	— 21	↑
↓	— 24	— 7	— 3	— 16	— 36	— 28	— 27	— 25	— 33	↓
↑	— 12	— 1	— 1	— 1	— 16	— 11	— 19	— 18	— 33	↑
↓	— 21	— 5	— 8	— 7	— 21	— 33	— 28	— 25	— 34	↓
↑	— 17	— 1	— 1	— 3	— 14	— 12	— 16	— 17	— 20	↑
↓	— 26	— 4	— 5	— 10	— 33	— 30	— 27	— 24	— 31	↓

6. Fall (Nr. 595). 54 Jahre. S = rechts + 0,5 Di. $^4/_4$; links + 0,5 Di. $^4/_4$. Augenzittern seit 1910; 1912 und 1916 gefeiert; wieder schlimmer seit Anfang 1922. Er arbeitet als Zimmerhauer, da ihm die Arbeit vor der Kohle nicht möglich ist. Heftiges Augenzittern auch bei gesenktem Blick, dessen Schwingungsrichtung etwas wechselt und schwer zu bestimmen ist. Rechts besteht bisweilen in der Hauptsache Zittern von oben rechts nach unten links, mitunter ellipsenförmig gegen Uhrzeiger; links ellipsenförmig gegen Uhrzeiger, beiderseits mit Rucken verbunden.

Tabelle VI.

	− 40°	− 30°	− 20°	− 10°	0°	+ 10°	+ 20°	+ 30°	+ 40°	
↑	+ 9	+ 7	+ 16	+ 15	+ 25	+ 18	— 10	— 20	— 40	↑
↓	— 7	— 16	— 6	— 24	— 36	— 34	— 40	— 50	— 45	↓
↑	+ 11	+ 3	+ 12	+ 15	+ 21	+ 5	— 15	— 25	— 40	↑
↓	— 12	— 16	+ 5	— 23	— 31	— 36	— 50	— 50	— 45	↓
↑	+ 8	+ 4	+ 14	+ 19	+ 18	+ 10	— 15	— 40	— 40	↑
↓	0	— 16	— 4	— 21	— 38	— 33	— 50	— 50	— 45	↓

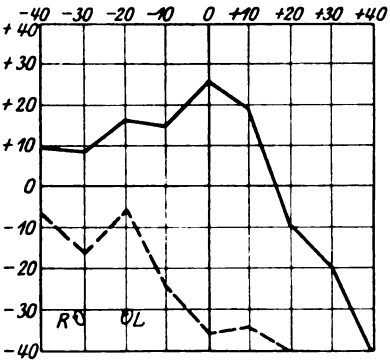

Abb. 6.

Die untere Grenze des absoluten Zitterfeldes liegt in der Mitte und bei Linksblick über der Horizontalen. Bei Rechtsblick fällt sie jäh ab bis tief unter dieselbe. Die untere Grenze des relativen Zitterfeldes liegt überall unterhalb der Horizontalen, am tiefsten bei Rechtsblick. Bei tiefster Blicksenkung nach rechts hört das Zittern überhaupt nicht auf. Dem Beginn des Zitterns geht immer ein Lidschlag vorauf. Der Differenzwinkel ist sehr groß. Seine größte Ausdehnung erreicht er in den mittleren Blickfeldpartien (bis 50°). Bei starkem Rechts- und Linksblick wird er viel kleiner (15—20°). Die drei Messungen weichen sehr voneinander ab (Tabelle VI und Abb. 6).

7. Fall (Nr. 1273). 52 Jahre; S = rechts + 0,5 Di. $^6/_6$; links $^6/_6$ Emmetropie. Bei erhobenem Blick kleinschlägiges Augenzittern, rechts horizontal, links schräg von oben links nach unten rechts.

Absolutes und relatives Zitterfeld liegen hoch über der Horizontalen, am höchsten bei starkem Rechts- und Linksblick. Der Differenzwinkel ist sehr klein, besonders in den Seitenteilen. Die drei Messungen sind ziemlich konstant (Tabelle VII und Abb. 7).

Tabelle VII.

	− 40°	− 30°	− 20°	− 10°	0°	+ 10°	+ 20°	+ 30°	+ 40°	
↑	+ 40	+ 36	+ 37	+ 36	+ 31	+ 31	+ 31	+ 32	+ 40	↑
↓	+ 39	+ 34	+ 34	+ 32	+ 24	+ 30	+ 30	+ 28	+ 38	↓
↑	+ 42	+ 37	+ 35	+ 36	+ 28	+ 33	+ 31	+ 33	+ 42	↑
↓	+ 40	+ 35	+ 33	+ 34	+ 24	+ 32	+ 28	+ 30	+ 40	↓
↑	+ 42	+ 38	+ 35	+ 35	+ 31	+ 31	+ 32	+ 34	+ 44	↑
↓	+ 41	+ 37	+ 32	+ 33	+ 23	+ 30	+ 26	+ 32	+ 43	↓

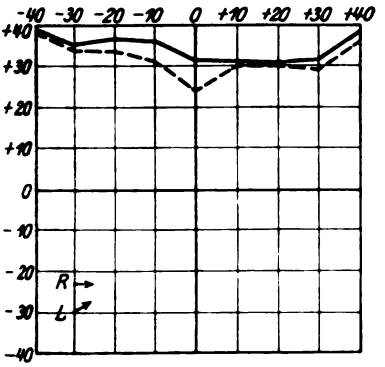

Abb. 7.

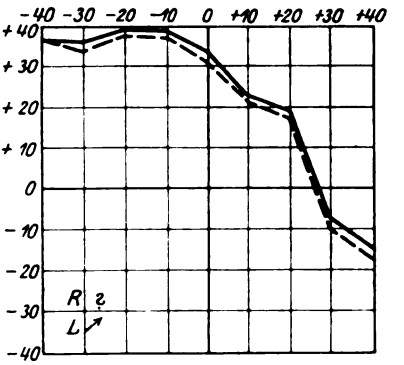

Abb. 8.

8. Fall (Nr. 1282). 50 Jahre. S = rechts $^4/_4$, links $^4/_4$ Emmetropie. Zittern bei Blick nach rechts oben, auf dem rechten Auge schwächer als auf dem linken Auge. Die Schwingungsrichtung ist rechts nicht zu bestimmen; links ist sie diagonal von oben links nach unten rechts.

Tabelle VIII.

	− 40°	− 30°	− 20°	− 10°	0°	+ 10°	+ 20°	+ 30°	+ 40°	
↑	+ 37	+ 36	+ 39	+ 39	+ 34	+ 23	+ 18	− 7,5	− 15	↑
↓	+ 37	+ 34	+ 38	+ 38	+ 31	+ 21	+ 17	− 6	− 17	↓
↑		Kein	Spur		+ 35	+ 23	+ 16	0	− 15	↑
↓		Zittern	Zittern		+ 31	+ 21	+ 14	− 2	− 17	↓
↑					+ 35	+ 23	+ 16	− 2	− 14	↑
↓					+ 31	+ 21	+ 14	− 3	− 16	↓

Das absolute Zitterfeld bildet ungefähr ein rechtwinkliges Dreieck, dessen Hypotenuse von ganz oben links nach tief unten rechts reicht. Die Grenze des relativen Zitterfeldes geht der des absoluten in ganz mäßiger Entfernung fast parallel. Die drei Messungen weichen wenig voneinander ab. Bei Linksblick besteht bei der dritten Messung überhaupt kein Zittern (Tabelle VIII und Abb. 8).

9. Fall (Nr. 828). 47 Jahre; S = rechts — 3,0 Di. $^4/_{10}$; links — 3,0 Di. $^4/_{10}$. Augenzittern 1915 als zufälliger Befund bei einer Sehprüfung festgestellt; dann wurde es 1917 wieder beobachtet; Dezember 1922 wird es während der Behandlung einer Bindehautentzündung erneut gefunden. Seit 6 Monaten ist er Reparaturhauer; vorher war er vor der Kohle. Es besteht lebhaftes, aber nicht kontinuierliches Augenzittern bei erhobenem Blick. Auf dem rechten Auge ist es fast wage-

Tabelle IX.

	- 40°	- 30°	- 20°	- 10°	0°	+ 10°	+ 20°	+ 30°	+ 40°	
↑	0	+ 14	+ 21	+ 18	+ 21	+ 20	+ 21	+ 15	— 5	↑
↓	— 1	+ 5	+ 16	+ 14	+ 17	+ 20	+ 17	+ 5	— 12	↓
↑	+ 1	+ 9	+ 19	+ 20	+ 20	+ 20	+ 17	+ 11	— 7	↑
↓	— 2	+ 7	+ 16	+ 15	+ 18	+ 19	+ 13	+ 8	— 17	↓
↑	0	+ 8	+ 18	+ 20	+ 21	+ 20	+ 18	+ 9	— 14	↑
↓	— 4	+ 5	+ 16	+ 19	+ 20	+ 19	+ 16	+ 6	— 14	↓

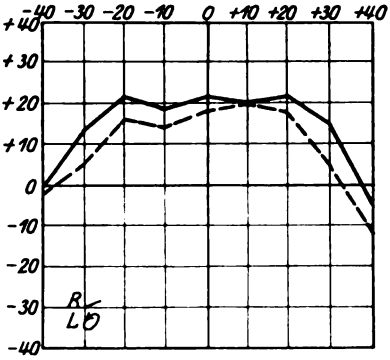

Abb. 9.

recht (ein wenig schräg von oben links nach unten rechts), auf dem linken Auge diagonal von oben links nach unten rechts, ellipsenförmig Rotation gegen Uhrzeiger.

Das absolute Zitterfeld liegt fast überall über der Horizontalen, und zwar am höchsten in der Mitte, während es bei starkem Linksblick etwas unter die Horizontale, bei starkem Rechtsblick bis zur Horizontalen heruntergeht. Der Differenzwinkel ist klein. Am größten ist er in den mittleren Seitenteilen, etwas kleiner in der Mitte und bei peripherem Blick. Alle drei Messungen sind ziemlich gleichmäßig (Tabelle IX und Abb. 9).

10. Fall (Nr. 1283). 35 Jahre. S = rechts ohne Glas $^4/_{20}$, mit Glas rechts + 2,75 Di. cyl. (90°) $^4/_4$; links + 5,0 Di. cyl. (100°) $^4/_4$. Seit 18 Jahren in der Grube, seit 15 Jahren Hauer, Augenzittern seit 1913; 1913—1914 5 Monate Invalide, dann wieder unter Tage tätig. Das Zittern wurde in der letzten Zeit wieder schlimmer. Infolgedessen hat er seit einigen Tagen wieder Beschäftigung über Tage erhalten. Schnelles Zittern bei tiefer Senkung, rechts ellipsenförmig mit Uhrzeiger; links ellipsenförmig mit Uhrzeiger (lange Achse von oben links nach unten rechts). In der Peripherie wird es langsamer. Bei Akkommodation auf einen nahen Punkt hört es auf.

An der Tangententafel besteht bei allen Blickrichtungen Augenzittern. Auch bei tiefster Senkung und stärkster Hebung der Glühlampe hört es nicht auf. Man kann es erst bei tiefster Senkung und Annäherung des fixierten Punktes auf dem Fußboden zur Ruhe bringen. Bei Blick geradeaus hört es erst auf, wenn ein 6 cm von dem Auge entfernter Finger angesehen wird.

Ergebnisse.

1. Alle Zitterfelder sind verschieden. Absolutes und relatives Zitterfeld liegen hoch über der Horizontalen bei Fall 4 und 7, weniger hoch bei Fall 2, unter ihr bei Fall 5. Bei Fall 10 besteht Zittern im ganzen Blickfeld und bei Fall 6 hört es auch bei Blick nach rechts unten noch nicht auf. Bei keinem Fall wird das absolute Zitterfeld nach unten durch eine gerade Linie begrenzt. Bei Fall 2, 3, 4 und 9 reicht das

Zitterfeld in den Seitenteilen tiefer herunter als in der Mitte. Bei Fall 1 und 7 ist es umgekehrt, Bei Fall 5 und 6 reicht es nach rechts bedeutend tiefer herab als nach links. Bei Fall 8 ist das Zittern fast ganz auf die rechte obere Ecke des Blickfeldes beschränkt.

2. Der Differenzwinkel schwankt von Fall zu Fall sehr. Während er bei Fall 4 und 8 nur wenige Grade beträgt, ist er bei Fall 1 und 6 sehr bedeutend. In den meisten Fällen variiert er bei verschiedenen Blickrichtungen (Fall 1, 2, 3, 5, 6, 7 und 9); nur bei 4 und 8 ist er überall fast gleich groß.

3. Die 3 Blickfeldmessungen erweisen sich meist sehr konstant, nur bei Fall 1, 3, 5 und 6 ergeben sich größere Schwankungen.

4. Bei Fall 4 und 6 geht dem jeweiligen Beginn des Zitterns ein Lidschlag vorauf.

5. Von Wichtigkeit ist die Frage, ob die Schwingungsrichtung des Augenzitterns Beziehungen zur Blickrichtung besitzt. Die Bestimmung der Schwingungsrichtung ist teils leicht, teils schwierig oder unmöglich. Sie wurde ermittelt durch äußere Betrachtung und Spiegelung des Sehnerven. Erstere ist wichtiger als die letztere, bei welcher z. B. das Raddrehungszittern senkrecht erscheint. Die Unterschiede in der Ausdehnung des Augenzitterns bei verschiedenen Blickrichtungen erweisen sich am größten in den Fällen mit ellipsenförmiger Schwingungsrichtung (1, 5, 6 und 10). Viel geringer sind sie bei den Fällen mit Raddrehungszittern auf beiden oder einem Auge (2, 3 und 4), ferner auch bei den Fällen mit senkrechtem, wagerechtem und diagonalem, Zittern bzw. einer Kombination beider (7, 8 und 9). Bei diesen Fällen ist der Differenzwinkel erheblich kleiner als bei den oben angeführten Fällen von ellipsenförmigem Zittern. Bei letzteren findet sich auch der größte Unterschied bei den 3 Messungen.

6. Die Bestimmung des Zitterfeldes ist in praktischer Hinsicht von Bedeutung, da sie eine Unterlage für die Begutachtung bildet. Beim Bochumer Knappschaftsverein wird derjenige invalidisiert, der bei erhobenem oder geradeaus gerichtetem Blick Zittern zeigt. Die Zitterfelduntersuchung lehrt, daß man aber nicht nur die mittlere Blickrichtung, sondern auch die seitliche berücksichtigen muß.

In theoretischer Beziehung darf man aus den Messungen den Schluß ziehen, daß es nicht richtig ist, für das Zittern nur die Augenhebemuskulatur verantwortlich zu machen.

Literaturverzeichnis.

Boehm, Der Nystagmus und dessen Heilung. Hirschwald, Berlin 1857, S. 58. — *Dransart*, Du Nystagmus chez les mineurs. Ann. d'oculist. 1877, S. 8. — *Graefe, Alfred*[1]), Handbuch der Augenheilkunde. 1. Aufl. Bd. VI, S. 225 u. 226.

— *Graefe, Alfred*[3]), Handbuch der Augenheilkunde. 2. Aufl. Bd. VIII, S. 221. — *Kestenbaum*, Zum Fixationsnystagmus. Verhandl. d. außerordl. Tagung der Ophthalm. Gesellschaft Wien 1922, S. 413. — *Nieden*, Der Nystagmus der Bergleute. Bergmann, Wiesbaden 1891, S. 120 u. 121. — *Ohm, J.*[1]), Nichtberufliches Augenzittern. v. Graefes Arch. f. Ophth. **93**, Heft 4. — *Ohm, J.*[2]), Das Augenzittern der Bergleute und Verwandtes. Springer, Berlin 1916. — *Raehlmann*, Über den Nystagmus und seine Ätiologie. v. Graefes Arch. f. Ophth. **24**, Heft 4. — *Rode*, Über den Nystagmus und seine Ursachen. Inaug.-Diss. Halle 1874. — *Romiée*, Etude sur les Nystagmus des houilleurs. Bertrand, Lüttich 1892. — *Snell, S.*, Miners' nystagmus. London 1892. — *Schenkl*, Ein seltener Fall von akquiriertem Nystagmus. Prager Vierteljahresschr. f. prakt. Heilk. **122**. — *Schröter*, zitiert nach *Schenkl*.

Die Augenhintergrundanomalien bei Anisometropie.

(Zur Frage der sogenannten „Amblyopia ex anopsia.)

Von

Dr. **Nikolaus Blatt.**

Mit 16 Textabbildungen.

I.

Der Begriff der Amblyopie hat seit der Erfindung des Augenspiegels eine große Umwandlung erfahren.

Man verstand unter Amblyopie (ἀμβλίς = stumpf) eine Schwachsichtigkeit, für die durch die objektive Untersuchung des Auges kein Grund gefunden werden konnte. — Unter Amaurose (ἀμαῦρος = dunkel) verstand man etwas Gleichartiges, aber Höhergradiges, d. h. bis zur Blindheit gesteigerte Schwachsichtigkeit. — Man faßte diese Zustände als auf Nerven- oder Gehirnerkrankungen beruhend auf, im Gegensatz zu den auf äußeren Augenerkrankungen beruhenden Sehstörungen. Da man die Veränderungen in der Tiefe des Auges nicht kannte, konnte man auch keine objektive Einteilung machen; man begnügte sich mit der Diagnose „Amblyopie" oder „Amaurose", ebenso wie sich die alten Ärzte mit der Diagnose „Febris" begnügten.

Durch die Erfindung des Augenspiegels wurde hier ein völliger Umschwung herbeigeführt. Immer zahlreicher wurden die Veränderungen, die man mit dem neuen Instrument in der Tiefe des Auges beobachtete und durch welche die Amblyopie hinlänglich begründet erschien. Die pathologisch-histologische Forschung, die Fortschritte der Gesichtsfeld- und Farbensinnprüfung, sowie der neurologischen Diagnostik trugen das ihrige zur Vertiefung und Klärung unserer Kenntnisse von der Amblyopie bei. Während man früher unter Amblyopie eine selbständige Erkrankung verstand, verstehen wir darunter heute nur ein Symptom, das über die bestehende Erkrankung noch nichts aussagt, denn ganz dasselbe Symptom kann bei den verschiedensten Erkrankungen bestehen. Zwar wird von mancher Seite dieser moderne Begriff der Amblyopie resp. Amaurose weiter eingeengt. *Wilbrand-Sänger* verstehen unter Amblyopie diejenigen Sehstörungen, welche auf Erkrankungen des von der Papille bis zum corticalen Sehzentrum sich erstreckenden optischen Apparates beruhen. *Jakobson* spricht von Amaurose nur dann, wenn eine Erkrankung des hinter dem Auge befindlichen Teiles des optischen Apparates vorliegt. Diese Einschränkung ist aber rein willkürlich, denn die Sehstörung ist dieselbe, ob sie nun auf einer Erkrankung des leitenden, perzipierenden oder dioptrischen Apparates beruhe.

Wie immer man auch die Bezeichnung Amblyopie anwende, so viel steht fest, daß wir darunter nicht eine selbständige Erkrankung, sondern ein Symptom verstehen, welches wir mit den uns zu Gebote stehenden Untersuchungsmethoden noch weiter aufklären, resp. irgend einer anatomisch oder ätiologisch bestimmten Erkrankung zuordnen müssen.

Es gibt aber noch eine Art von Amblyopie, wo wir die Bezeichnung im alten Sinne, d. h. als Diagnose und nicht als Symptom anwenden, das ist die sog. „Amblyopia ex anopsia", die nach *Hirschberg* auch „Amblyopia ex ablepsia" genannt wird. — Man versteht darunter die Schwachsichtigkeit, die infolge langen Nichtgebrauchtwerdens des Auges — das übrigens auf verschiedenen Ursachen beruhen kann — entstehen soll. — Es wird angenommen, daß durch die lange dauernde Nichtbenutzung die Sensibilität der Retina abnimmt, und zwar proportional der Dauer der Nichtbenutzung. Nach der Ansicht *Goldziehers* dagegen ist die Amblyopia ex anopsia eine Art von Seelenblindheit. Jedenfalls folgt aus der Bezeichnung, daß eine objektive, ophthalmoskopisch nachweisbare Veränderung nicht besteht. Was nun das Auftreten dieser Schwachsichtigkeit betrifft, so soll dieselbe meistens an schielenden Augen sowie in Verbindung mit Anisometropie beobachtet werden können. Und zwar soll bei Anisometropie gewöhnlich das stärker ametrope Auge amblyop sein, da es eine für das scharfe Sehen ungünstigere Refraktion besitzt und deshalb weniger oder gar nicht benutzt wird. Die Amblyopia ex anopsia ist meistens einseitig, kann aber auch doppelseitig angetroffen werden.

Wie plausibel nun auch die Annahme einer „amblyopia ex anopsia" analog der Atrophia inactivitatis sei, so müssen an ihrem Bestehen doch Zweifel laut werden angesichts der Tatsache, daß einerseits bei bereits lange bestehender Anisometropie höchsten Grades manchmal volle Korrektion möglich ist, also keine Amblyopie vorhanden ist — unter Amblyopie ist nämlich, wie kaum hervorgehoben werden muß, nur die nach der Korrektion der Ametropie verbleibende Herabsetzung der Sehschärfe zu verstehen — andererseits bei geringgradiger Anisometropie schon im frühen Alter absolute Unkorrigierbarkeit besteht. Dies weist auf irgend eine objektive Veränderung und nicht auf die Nichtbenutzung des Auges als Ursache der Amblyopie hin. Es erwächst daraus für den Augenarzt die Pflicht, bei allen solchen Fällen eine gewissenhafte Untersuchung des lichtbrechenden, perzipierenden und leitenden Apparates mit den uns zu Gebote stehenden Untersuchungsmitteln, besonders dem Augenspiegel, aber auch der Gesichtsfeld- und Farbensinnprüfung vorzunehmen. In der Tat konnten *Mauthner* und *Jäger* bei Fällen, die als „Amblyopia ex anopsia" gedeutet wurden oder gedeutet werden konnten, oft objektive Veränderungen nachweisen, wie z. B. abnormen Verlauf der Opticusfasern oder der Netzhautgefäße; in anderen Fällen war wohl ophthalmoskopisch nichts zu sehen, aber die Gesichtsfeld- und Farbensinnstörungen deuteten auf irgendeine organische Veränderung des nervösen Sehapparates hin. Die Tatsache, daß in den meisten Fällen die Amblyopie schon seit frühester Kindheit bestand und auch weiterhin stationär blieb, ließ

die Annahme einer kongenitalen Störung als wahrscheinlich erscheinen. Eine ähnliche Meinung ließ auch *Silex* laut werden, der eine angeborene Minderwertigkeit solcher Augen annimmt und die Hypothese von der funktionellen Untätigkeit als Ursache der Amblyopie völlig zurückweist.

Ich glaube, im folgenden den Beweis erbracht zu haben, daß eine „Amblyopia ex anopsia" nicht existiert, daß an der Schwachsichtigkeit immer irgendeine objektive Veränderung und nicht die längere Nichtbenutzung der Netzhaut schuld ist. Ich wage diese Behauptung auf Grund von Beobachtungen, die sich über einen Zeitraum von 10 Jahren erstrecken. Unter mehr als 8000 Fällen von verschiedenartigsten Refraktionsanomalien, die ich während dieser Zeit genau beobachtete, waren 429 solche, die eine Anisometropie höheren Grades (über 3 D) aufwiesen, bei denen also eine „Amblyopia ex anopsia" zu erwarten gewesen wäre. Es zeigte sich nun, daß die Amblyopie oft fehlte, dagegen vorhanden war in Fällen, wo uns die Theorie von der Untätigkeit der Retina im Stiche ließ. Fast immer ließen sich mit dem Augenspiegel Veränderungen nachweisen, die, wenn sie auch scheinbar geringfügig waren, doch die Sehschwäche hinlänglich begründeten. In den wenigen Fällen, wo Hintergrundveränderungen fehlten oder zu geringfügig waren, zeigte die Gesichtsfeld- und Farbensinnprüfung, daß gleichwohl irgendeine, wenn auch mit dem Augenspiegel nicht erkennbare Bauanomalie vorlag. Wir werden uns über derartige feine Veränderungen, die gleichwohl die Sehfunktion im höchsten Grade beeinflussen, nicht wundern, wenn wir bedenken, daß „die Sehschärfe von dem Grade des räumlichen Auflösungsvermögens abhängig ist", dieses wieder „an die Feinheit der anatomischen Struktur gebunden ist und von der Anzahl der lichtempfindlichen Elemente, d. h. der Stäbchen- und Zapfenaußenglieder, in der Flächeneinheit abhängt" (*Brückner-Meisner*).

Die Annahme derartiger feiner Veränderungen ist keineswegs willkürlich, denn sie wurden öfters histologisch nachgewiesen in Fällen, wo der Augenspiegel nichts zeigte. So erwähnt *Hirschberg* pathologische Prozesse, die zu umschriebenen Veränderungen in den Stäbchen- und Zapfenschichten führen, ophthalmoskopisch aber erst viel später nachweisbar sind, wenn sie schon das Pigmentepithel ergriffen haben. Derartige Prozesse können aber zweifellos schon früher vorhanden sein und ophthalmoskopisch dauernd unerkennbar bleiben. Daß Entwicklungsstörungen noch eher solche feine Veränderungen hervorrufen können, erscheint uns selbstverständlich, wenn wir uns den so überaus komplizierten feinen Bau des lichtperzipierenden Apparates in Erinnerung rufen, dessen Einzelheiten uns aber noch unbekannt sind. Es ergibt sich daraus, daß geringfügige ophthalmoskopische Ver-

änderungen keineswegs einen tiefgreifenden Prozeß ausschließen. Das ophthalmoskopische Bild entspricht eben nicht immer der Intensität des pathologischen Prozesses, was sich auch in dem ziemlich häufigen Mißverhältnis zwischen der Schwere des ophthalmoskopischen Befundes und der Intensität der Sehstörung zeigt.

Ich bespreche hier nur die Hintergrundveränderungen, während die Gesichtsfeld- und Farbensinnstörungen einer späteren Abhandlung überlassen bleiben. Natürlich müssen wir allererst zu einer übersichtlichen Einteilung gelangen. Eine Unterscheidung von angeborenen und erworbenen Veränderungen hat praktisch nicht viel Wert, da die hier in Betracht kommenden Anomalien meistens angeboren sind. Da die anatomischen Veränderungen nicht hinlänglich bekannt sind, um darauf eine Einteilung basieren zu können, ist es am einfachsten, die Lokalisation als Grundlage zu nehmen. Ich habe also die nachfolgend mitgeteilten Fälle in folgende Gruppen eingeteilt: Abnormitäten der Fovea, Papille, Gefäße, Pigmentierung. Diese Abnormitäten kommen meistens zu mehreren zusammen vor, wie das für die Entwicklungsstörungen charakteristisch ist. Doch pflegt meistens eine zu dominieren und bestimmt dann die Gruppe, in der der Fall eingereiht ist.

Als erste Gruppe will ich die Veränderungen der Fovea centralis besprechen, die viel öfter als angenommen wird, Amblyopie verursachen. Ich bemerke, daß ich — im Sinne *Vogts* — unter Fovea centralis die ganze Einsenkung von Papillengröße verstehe und mit Macula lutea das Zentrum derselben bezeichne, das allein gelb ist. Die Veränderungen betreffen aber nicht nur das Zentrum, sondern die ganze Einsenkung, ja sogar häufig auch die Nachbarschaft derselben. Ich sage also statt der bisher üblichen „Maculaveränderungen" im nachfolgenden „Foveaveränderungen". Im Intensitätsgrad waren die größten Unterschiede vorhanden: einerseits ziemlich grobe mit dem Augenspiegel leicht wahrnehmbare, andererseits feine, kaum angedeutete Veränderungen, dazwischen alle Übergänge. Die Untersuchung ist selbstverständlich bei erweiterter Pupille im aufrechten Bild vorzunehmen. Manche Veränderung läßt sich mit dem gewöhnlichen künstlichen Licht überhaupt nicht nachweisen und erscheint nur im rotfreien oder im Tageslicht.

Besonders stark ausgeprägt waren die Foveaveränderungen in folgenden 9 Fällen:

F. M., 8 Jahre altes Mädchen.

Diagnose: Hypermetropie, kongenitale Foveaveränderung, Strabismus convergens oculi sinistri.

Visus: R. $^5/_{30}$ mit + 1,5 D. $^5/_{20}$.
L. $^5/_{50}$ nicht korrigierbar.

Refraktion: R. 1 D. Hypermetropie.
L. 4 D „

Augenhintergrund[1]): R. inkompletter Typus inversus papillae; L. kompletter Typus inversus papillae.

Retinalgefäße ziehen bis zu ihren Endverzweigungen immer nur nasalwärts, um erst an ihren Enden temporalwärts umzubiegen. Einzelne dünne, geschlängelte Gefäße ziehen temporalwärts zu der Foveagegend. Die Papille weist temporalwärts einen breiten, halbmondförmigen Pigmentkonus auf, während im rechten Auge diese Veränderung fehlt.

Fovea: (Abb. 1 und 2.)

R.: Die Mitte ist homogen, blaßrot, und wird von einem unregelmäßigen, braunroten Pigmentring umgeben. Der Ring ist ziemlich scharf umgrenzt und besteht aus dicht gelagerten, groben Pigmentkörnern.

L.: Ähnliches Bild, doch ist die Mitte weniger homogen, etwas blasser und weist zerstreut mehrere glänzende, weiße grobe Fleckchen auf. Der Pigmentring ist etwas anders geformt, aber ebenfalls aus groben Pigmentkörnern zusammengesetzt.

Gesichtsfeld[2]): R. normal, L. pathologisch.

Farbensinn: R. normal, L. pathologisch.

L. B., 17 Jahre alter Knabe, Schüler.

Diagnose: Astigmatismus hypermetropicus oculi dextri, Foveaveränderung.

Visus: R. $^5/_{30}$ nicht korrigierbar. L. $^5/_5$.

Refraktion: R. 1,5 Hypermetropie.
$+$ 2,5 D. Hypermetropie.
L. Emmetropie.

Augenhintergrund: R. Inkompletter Typus inversus papillae. Diffuse, unregelmäßige Pigmentierung des ganzen Hintergrundes; dunklere, stark pigmentierte Partien wechseln ab mit depigmentierten, rosaroten, hellen Flecken. Besonders nasal von der Papille sind zahlreiche, stärker depigmentierte, hellrote Flecke von unregelmäßiger Form und Größe zu sehen.

Fovea (Abb. 3) hat eine mittlere runde Partie von schneeweißer Farbe, mit einem kleinen dunklen Pigmentfleck. Umgeben wird diese mittlere, weißgefärbte Partie durch einen ziemlich scharf begrenzten Pigmentring, der von dichtgelagerten, groben Pigmentkörnern gebildet wird. Nasal und nach unten von der Fovea befinden sich schneeweiße, retinale Herde. L. vollkommen normal.

Gesichtsfeld: R. Abnormitäten. L. normal.

Farbensinn: R. pathologisch. L. normal.

Anmerkung: Trotz geringgradiger Anisometropie Schwachsichtigkeit des ametropen Auges — eben wegen der Foveaveränderungen.

H. O., 16 Jahre altes Mädchen, Schülerin.

Diagnose: Astigmatismus myopicus oculi utriusque. Foveaveränderung rechts.

Visus: R. $^1/_2$ m Fingerzählen, mit $-$ 8 D. 4 m Fingerzählen.
L. $3^1/_2$ m Fingerzählen, mit $-$ 6 D. $^5/_{10}$.

Refraktion: R. 9 D. Myopie.
$+$ 8 D. Myopie.
L. 7 D. Myopie.
$+$ 6 D. Myopie.

---

[1]) Die Beschreibung bezieht sich immer auf das aufrechte Bild.

[2]) Die Gesichtsfeld- und Farbensinnstörungen bei Anisometropie werden in einer späteren Arbeit näher erörtert werden.

Abb. 1.

Abb. 2.

Abb. 3.

Abb. 4.

Abb. 5.

Abb. 6.



Abb. 7.

Abb. 8.

Abb. 9.



Abb. 10.

Augenhintergrund: R. diffuse, unregelmäßige Pigmentierung des ganzen Hintergrundes, der nasal von der Papille ein mehr normales Aussehen hat, temporal jedoch gegen die Fovea eine stärker depigmentierte, hellere Stelle aufweist. Papille dekoloriert, auffallend weiß, in der Mitte kleine physiologische Exkavation. Um die Papille herum ausgesprochene, ringförmige Atrophia chorioideae, die temporal zungenförmig ausgezogen ist. Diese zungenförmige, atrophische Stelle zeigt an ihrer Basis einzelne noch erhaltene Chorioidealgefäße.

Fovea (Abb. 10) hebt sich vom hellen Hintergrund infolge ihrer stärkeren Pigmentierung scharf ab. Sie besteht aus zwei konzentrischen, ovalen, etwas schräg gestellten, diffus, matt pigmentierten Ringen mit unregelmäßigen Grenzen, die zwischen sich einen hellrosa gefärbten, homogenen Ring einfassen. Nasal, abwärts von der Fovea ein kleiner, kartenherzförmiger, weißer Retinalherd. L. Hintergrund vollkommen normal.

Gesichtsfeld: R. pathologisch. L. normal.

Farbensinn: R. pathologisch. L. normal.

Anmerkung: Kein großer Unterschied im Refraktionsgrad beider Augen, dennoch rechts — offenbar infolge der Foveaveränderungen — keine gute Korrektion möglich.

K. I., 14 Jahre altes Mädchen, Verkäuferin.

Diagnose: Astigmatismus myopicus oculi sinistri. Foveaveränderung links

Visus: R. $^5/_5$.
L. 2 m Fingerzählen, mit $-1{,}5$ D. sph. $\supset$ = 1,5 D. cyl. $\frown$ = 4 m Fz.

Refraktion: R. Emmetropie.
L. 3 D. Myopie.
$+$ 1,5 D. Myopie.

Augenhintergrund: R. normal. L. diffuse, unregelmäßige Pigmentierung des ganzen Hintergrundes. Kleine, fein zerstreute, depigmentierte, unregelmäßige Stellen wechseln ab mit stärker pigmentierten Flecken. An Stelle der Fovea centralis (Abb. 9) entdeckt man einen unregelmäßigen flockigen, dunklen Pigmentherd mit ziemlich scharfen Grenzen. In der Mitte dieser Pigmentierung befindet sich ein fünfeckiger schneeweißer Herd, dessen Rand durch eine dunkelbraune Pigmentlinie gebildet wird.

Gesichtsfeld: R. normal. L. pathologisch.

Farbensinn: Beiderseits normal.

Anmerkung: Die seit Geburt bestehende, nicht korrigierbare Schwachsichtigkeit am linken Auge hat ihre Ursache nicht im geringgradigen myopischen Astigmatismus, sondern in dem hochgradigen kongenitalen Degenerationsprozeß der Fovea.

L. M., 28 Jahre alter Mann, Schneider.

Diagnose: Hypermetropia oculi utriusque, Foveaveränderung links.

Visus: R. $^5/_{10}$ mit $+$ 2 D. = $^5/_5$.
L. 0,5 m Fz., nicht korrigierbar.

Refraktion: R. 2,5 D. Hypermetropie.
L. 4 D. Hypermetropie.

Augenhintergrund: R. vollkommen normal. L. atypischer Retinalgefäßverlauf (inkompletter Typus inversus papillae). Fovea (Abb. 7) sehr stark pigmentiert durch Anhäufung von kleinen punktförmigen, dunkelbraunen Körnchen von verschiedener Größe und Form. In der Mitte dieser scheibenförmigen Pigmentanhäufung befinden sich mehrere unregelmäßig geformte weiße Herde.

In den circumfovealen Partien der Retina sind zerstreut zahlreiche kleine, bis stecknadelkopfgroße, glänzende weiße Pünktchen zu sehen. Einzeln sind diese glitzernden, kleinen Retinalherde auch weiter in der Umgebung anzutreffen.

Gesichtsfeld: R. normal. L. pathologisch.

Farbensinn: R. normal. L. pathologisch.

Anmerkung: Die als kongenital zu betrachtende Foveaveränderung (Pat. sieht seit Geburt schlecht, am linken Auge; WaR. im Blute negativ, im Urin weder Eiweiß noch Zucker; Allgemeinbefinden gut) erklärt ungezwungen die linksseitige Schwachsichtigkeit, ohne daß man zur Annahme einer „Amblyopia ex anopsia" seine Zuflucht nehmen müßte.

K. F., 56 Jahre alter Mann, Schlosser.

Anamnese: Sieht am linken Auge seit Geburt nicht.

Diagnose: Myopia oculi sinistri, Foveaveränderung links.

Visus: R. $^5/_5$.
L. Handbewegung, nicht korrigierbar.

Refraktion: R. Emmetropie.
L. 6 D. Myopie.

Lichtbrechende Medien: R. normal. L. auf der vorderen Linsenkapsel befindet sich medial unten eine kleine viereckige Pigmentauflagerung, von deren Mitte einzelne braune Fäden in die Vorderkammer hineinragen (Reste der Membrana pupillaris). Irisfarbe viel blasser, matter als rechts, wo sie dunkelbraun ist.

Augenhintergrund: R. vollkommen normal. L. Diffuse, starke homogene Depigmentierung am ganzen Hintergrund. Retinalgefäße auffallend dünn, mit gestrecktem Verlauf (Aplasie der Retinalgefäße). Papille dekoloriert, von einem chorioidealatrophischen Ring in der Breite eines halben Papillendurchmessers umgeben, der durch einen unregelmäßigen, stark pigmentierten Saum umgrenzt wird. In der Foveagegend (Abb. 8) — auf einer Fläche von ungefähr 4 Papillengrößen — befinden sich dicht nebeneinanderliegend zahlreiche schneeweiße scharfrandige, knochenzellenförmige Herde, die teilweise ineinander übergehen, teilweise aber abgesondert sind. Weiter gegen die Peripherie sind noch hier und da einzelne ähnliche Herde anzutreffen. Zwischen den weißen Herden sind im Bereiche der Fovea auch mehrere kleinere und größere braunrote Pigmentklumpen zu sehen.

Anmerkung: Pat. ist gut gebaut, kräftig, vollkommen gesund. Harn ohne pathologischen Befund. Tuberkulinprobe, WaR. negativ. Die kongenitale Natur der Foveaveränderung steht außer Zweifel. Sie wird noch bestätigt durch das Bestehen einer anderen kongenitalen Störung an demselben Bulbus.

T. P., 14 Jahre alter Knabe, Bauernsohn.

Anamnese: Sieht seit Kindheit links viel schlechter als rechts.

Diagnose: Astigmatismus hypermetropicus oculi sinistri. Foveaveränderung links.

Visus: R. $^5/_5$.
L. 1 m Fz., mit $+ 5$ D. sph $\subset + 2$ D cyl. $\frown - {}^5/_{70}$.

Refraktion: R. Emmetropie.
L. 8 D. Hypermetropie.
$+ 5$ D. Hypermetropie.

Augenhintergrund: R. vollkommen normal. L. atypischer Gefäßverlauf (inkompletter Typus inversus papillae). Diffus am ganzen Hintergrund, stärkere Pigmentierung, besonders in der Peripherie, wo sie ausgesprochen grobkörnig ist. Circumfoveale Gegend ist in einem größeren Umkreis depigmentiert, blaßrosa im

Kontraste mit dem übrigen Hintergrund. Foveagegend (Abb. 6) zeigt eine runde, grobpigmentierte, dunkelbraune Scheibe, in deren Mitte mehrere kleine, weiße Fleckchen von verschiedener Größe und Form sichtbar sind.

Gesichtsfeld: R. normal. L. pathologisch.

Farbensinn: R. normal. L. pathologisch.

L. Zs., 48 Jahre alter Mann, Tischler.

Anamnese: Seit Geburt schwachsichtig am rechten Auge.

Diagnose: Astigmatismus myopicus oculi dextri, Foveaveränderung rechts.

Visus: R. 2 m Fz., mit — 6 D. cyl. ⊢ — $^5/_{70}$.
L. $^5/_5$.

Refraktion: 6 D. Myopie.
+ Emmetropie.

Augenhintergrund: R. Papille klein, von unregelmäßiger Form (am anderen Auge viel größer, mehr rund). Foveagegend (Abb. 4) ist wenig pigmentiert, fast von demselben Farbenton wie der übrige Hintergrund, so daß sie sich kaum abhebt. In ihrer Mitte ein nierenförmiges, etwas dunkleres Gebiet mit schwer wahrnehmbaren, jedoch scharfen Grenzen. In diesem zentralen Gebiet ist eine sehr feine, weißgraue, bienenwabenähnliche Zeichnung wahrzunehmen. L. vollkommen normal.

Gesichtsfeld: R. geringe Anomalie. L. normal.

Farbensinn: Beiderseits pathologisch.

H. M., 18 Jahre altes Mädchen, Beamtin.

Anamnese: Sieht seit Geburt am linken Auge schlecht.

Diagnose: Astigmatismus hypermetropicus oculi sinistri. Foveaveränderung links.

Visus: R. $^5/_5$.
L. Handbewegung, nicht korrigierbar.

Refraktion: R. Emmetropie.
L. 3 D. Hypermetropie.
+ 5 D. Hypermetropie.

Augenhintergrund: R. vollkommen normal. L. Papille blaß, kleiner als rechts. Temporal grenzt an die Papille eine große halbmondförmige, dekolorierte Hintergrundpartie. Foveabereich (Abb. 5) wird durch eine sehr dunkle homogene Pigmentanhäufung mit unregelmäßigen Grenzen eingenommen. In dieser Pigmentation sind einzelne kleine und auch größere rosarote Fleckchen sichtbar. Circumfoveale Gegend, sowie auch der ganze übrige Hintergrund sehr hell.

Bei allen diesen Fällen finden wir zahlreiche gemeinsame Züge. Allen gemeinsam ist die Anisometropie, sowie die verschiedene Sehschärfe der beiden Augen, die meistens auf dem ametropen oder stärker ametropen Auge geringer ist. Gemeinsam ist auch das Bestehen von ophthalmoskopisch gut erkennbaren Veränderungen in der Foveagegend.

Beweisend dafür, daß die Amblyopie nicht von der Refraktionsanomalie abhängig war, ist der Umstand, daß sie, unabhängig von der Art und dem Grade der Ametropie, immer an dem mit der Foveaveränderung behafteten Auge bestand. War die Foveaveränderung beiderseits, so war dasselbe der Fall mit der Amblyopie, die dann auf demjenigen Auge höhergradig war, das eine stärkere objektive Veränderung aufwies.

Meistens wird von den zu dieser Krankheitsgruppe gehörenden Patienten angegeben, daß die Schwachsichtigkeit angeboren sei. Wenn dies manchmal nicht der Fall ist, so beruht dies wohl darauf, daß die Patienten überhaupt keine Ahnung von ihrer Amblyopie haben, die oft nur zufällig, anläßlich einer aus irgendwelchem Grunde vorgenommenen Konsultation entdeckt wird. Es handelt sich nämlich, wie gleich ausführlicher erörtert werden soll, um eine kongenitale Anomalie. Wir können diese auf Foveaveränderungen beruhende Amblyopie mit der sog. hereditären Maculaerkrankung identifizieren, die öfters beschrieben wurde, ohne daß man dabei den Refraktionsverhältnissen, insbesondere der Anisometropie, sowie der Korrigierbarkeit der Sehschärfe Aufmerksamkeit geschenkt hätte. Es wurden auf Grund des ophthalmoskopischen und klinischen Bildes verschiedene Gruppen unterschieden, so von *Tay* die Chorioditis guttata, von *Doyne* die honigwabenähnliche Maculadegeneration, von *Best* die kongenitale Maculadegeneration, von *Batten-Stargardt* die familiäre progressive Maculadegeneration, von *Behr* die Heredodegeneration der Macula.

Ich habe nicht versucht meine Fälle in irgendeiner dieser Gruppen einzureihen, aus dem einfachen Grunde, weil ich dieselben als verschiedene Manifestationen desselben pathologischen Vorganges betrachte. Die angeborene Amblyopie, die ja auf der objektiven Foveaveränderung beruht, das häufige gemeinschaftliche Vorkommen mit Anisometropie, manchmal auch mit anderen Entwicklungsstörungen, das ebenfalls nicht seltene familiäre Auftreten, führen zwingend zu dem Schlusse, daß es sich bei allen diesen Fällen um eine angeborene, bereits in der Keimanlage vorhandene Ursache handelt, die dann zur Entwicklungsstörung führt.

Die verschiedene Intensität oder Art der Störung, das zu verschiedener Zeit erfolgende Einsetzen, und die verschieden lange Dauer derselben, vielleicht noch andere, uns derzeit unbekannte Faktoren vermögen wohl die Variabilität des Endzustandes zu erklären. So können die differentesten ophthalmoskopischen Bilder, Kombinationen mit verschiedensten Refraktionsanomalien oder evtl. anderen Entwicklungsstörungen durch einen im wesentlichen gleichartigen Vorgang entstehen. Es ist also empfehlenswert einen gemeinsamen Ausdruck für diese, wenn auch dem Aussehen nach verschiedenen, so doch im Wesen gleichartigen Veränderungen zu verwenden; die von *Behr* geprägte Bezeichnung „Heredodegeneration der Fovea" ist dazu geeignet.

Bemerkenswert ist bei diesen Veränderungen das häufige gleichzeitige Vorkommen mit Refraktionsanomalien, das ja zu der Hypothese von der Amblyopia ex anopsia Anlaß gegeben hat.

So fand sich unter den von *Behr* mitgeteilten Beobachtungen über die sogenannte infantile Heredodegeneration beim Fall 3 der Familiengruppe 1 beider-

seitiger hypermetropischer Astigmatismus. Unter den ebenfalls von *Behr* publizierten Fällen von Maculaheredodegeneration stammte der erste aus einer Familie, in der Kurzsichtigkeit erblich war. Außer der Netzhautveränderung fand sich noch myopischer Astigmatismus. In beiden Fällen war Vollkorrektion nicht möglich. *Best* berichtet über eine Familie, in der zahlreiche Fälle von Heredodegeneration der Fovea gefunden wurden. Es wurden zuerst 8 Fälle beobachtet; eine daraufhin bei 59 Personen dieser Familie vorgenommene Untersuchung ergab bei weiteren 31 diese Anomalie. Aber zahlreich waren in dieser Familie auch andere, vererbbare Anomalien, besonders solche der Refraktion; Astigmatismus, Hypermetropie, weiter Strabismus, Netzhautpigmentierungen. Von *Becker* wurden 12 Fälle von doppelseitiger Degeneration der Macula mitgeteilt, darunter fand sich je ein Fall von leichtem myopischen, leichtem hypermetropischen, höhergradigem zusammengesetzten myopischen Astigmatismus, von leichter sowie von mittelgradiger (4 D) Hyperopie. Also fast die Hälfte hatte außer Netzhautveränderungen auch eine Refraktionsanomalie.

Die Auffassung der Foveaveränderungen als eine angeborene Entwicklungsstörung als „Heredodegeneration" wird auch durch die anatomische Untersuchung gestützt. Die bisher untersuchten Fälle zeigten nicht die geringsten entzündlichen Veränderungen.

In einem Falle von *Behr*, der histologisch untersucht wurde, war das Pigmentepithel normal. Die Veränderungen beschränkten sich auf das Gebiet der Fovea centralis und waren in ihrer Mitte am ausgesprochensten. Anatomisch handelte es sich ausschließlich um degenerative Vorgänge, um einen einfachen Schwund des Gewebes. Entzündliche Prozesse waren nicht einmal angedeutet. Auch der Umstand, daß keine Reparationsvorgänge nachzuweisen waren, spricht für einen durch Entwicklungsstörung bedingten degenerativen Prozeß, für „Heredodegeneration". *Behr* nimmt auf Grund des anatomischen Befundes an, daß der Prozeß sich von außen nach innen entwickelte.

Dadurch wird die Tatsache erklärlich, daß Funktionsstörungen vorhanden sein können ohne irgendwelche ophthalmoskopisch nachweisbare Veränderungen. Die krankhaften Prozesse können nämlich auf die hinteren Schichten, die Stäbchen- und Zapfenschicht beschränkt bleiben, was selbstverständlich schon zu sehr bedeutenden Funktionsstörungen führen muß. In einem derartigen Falle von „Amblyopia ex anopsia" zu sprechen, wäre aber sicherlich falsch. *Behr* erwähnt auch einen anderen von *Harnus* untersuchten Fall, der mit dem seinigen auch anatomisch vollkommen übereinstimmte.

Bei meinen bisher beschriebenen 9 Fällen sehen wir ausgesprochene Netzhautveränderungen. Die Amblyopie auf diese Netzhautveränderungen und nicht auf die Anisometropie resp. die dadurch bedingte „Anopsia" zu beziehen, erscheint ganz natürlich. Aber nicht immer sind die Veränderungen so ausgesprochen. Sie können, obwohl im wesentlichen gleichartig, doch viel weniger auffallend, d. h. ophthalmoskopisch weniger in die Augen springend sein, dabei aber doch mehr oder weniger schwere Funktionsstörungen verursachen. Man muß also genau untersuchen, der kleinsten Veränderung an der Fovea Aufmerksamkeit schenken, insbesondere die beiderseitigen Befunde mit-

einander vergleichen. Dann wird man häufig eine Ursache für die Amblyopie entdecken, die man sonst geneigt wäre der „Anopsia" zuzuschreiben. Allerdings darf nicht vergessen werden, daß man in der Foveagegend jugendlicher Individuen, besonders blonder, bei denen der Hintergrund viel weniger pigmentiert ist, feine gelblich-rote Stippchen und Streifchen antreffen kann, die aber nicht für pathologisch gehalten werden dürfen, sondern die der normalen Choriocapillaris angehören. Zu dieser Gruppe der weniger ausgesprochenen Veränderungen gehören die folgenden 4 Fälle:

D. J., 18 Jahre alter Mechaniker.
Diagnose: Hypermetropia oculi dextri, Foveaveränderung rechts.
Visus: R. 3 m Fz., mit + 2 D. = $^5/_{50}$.
L. $^5/_5$.
Refraktion: R. 2,5 D. Hypermetropie.
L. Emmetropie.

Hintergrund: R. atypischer Retinalgefäßverlauf (inkompletter Typus inversus papillae). In der Peripherie des Hintergrundes, unten nasal, befinden sich mehrere, größere depigmentierte Stellen. Fovea hebt sich scharf vom übrigen Fundus ab. Sie zeigt die Form einer scharf begrenzten, kleinen runden Scheibe, die aus einem ringförmigen, stark pigmentierten äußeren Teil und einem helleren, rosafarbigen Zentrum besteht. L. vollkommen normal.
Gesichtsfeld: Beiderseits normal.
Anmerkung: Wir müssen die Amblyopie auch hier unbedingt der Foveaveränderung und nicht der unbedeutenden Ametropie zuschreiben.

G. D., 12 Jahre alter Knabe, Bauernsohn.
Anamnese: Sieht an beiden Augen seit Geburt schlecht. Hat nie eine sonstige Augenerkrankung durchgemacht noch je Schmerzen gehabt.
Diagnose: Astigmatismus hypermetropicus oculi utriusque. Foveaveränderung beiderseits.
Visus: R. $^5/_{30}$? nicht korrigierbar.
L. $^5/_{30}$? nicht korrigierbar.
Refraktion: R. 3 D. Hypermetropie.
+ 5 D. Hypermetropie.
L. 2 D. Hypermetropie.
+ 4 D. Hypermetropie.

Augenhintergrund: Beiderseits genau dieselbe Foveaveränderung. Starke, dunkle Pigmentierung in der circumfovealen Gegend. Die Mitte der Fovea wird von einer bienenwabenähnlichen, rosaroten Zeichnung eingenommen, die von dicht nebeneinander gelegenen, rosafarbigen, teilweise hellweißen, glänzenden Fleckchen umgeben wird.
Gesichtsfeld: Zeigt beiderseits Abnormitäten.
Farbensinn: Beiderseits angeborene, totale Farbenblindheit.
Anmerkung: Amblyopie wird verursacht durch die Foveaveränderung. Die angeborene Farbenblindheit macht tieferliegende, angeborene Defekte der Retinochorioidea wahrscheinlich, die aber ophthalmoskopisch nicht wahrnehmbar sind.

K. A., 31 Jahre alter Offizier.
Diagnose: Astigmatismus hypermetropicus oculi utriusque, Foveaveränderung links.

Visus: R. $^5/_7$, mit + 2 D. = $^5/_5$.
L. $^5/_{50}$ nicht korrigierbar.
Refraktion: R. 2,5 D. Hypermetropie.
+ 2 D. Hypermetropie.
L. 3 D. Hypermetropie.
+ 5 D. Hypermetropie.

Augenhintergrund: R. vollkommen normal. L. Fovea sehr stark und grob pigmentiert, zeigt zahlreiche, kleine, helle, glänzende Fleckchen.

Fr. A. H., 56 Jahre alte Frau, Grundbesitzerin.
Diagnose: Myopia oculi utriusque, Foveaveränderung rechts.
Visus: R. 4 m Fz., mit — 3 D. = $^5/_{20}$.
L. 2 m Fz., mit — 10 D. = $^5/_5$.
Refraktion: R. 4 D. Myopie.
L. 12 D. Myopie.

Augenhintergrund: R. an der Fovea kleine, weiße Fleckchen mit schwacher Randpigmentation. L. vollkommen normal.
Gesichtsfeld: R. pathologisch. L. normal.
Farbensinn: R. pathologisch. L. normal.
Anmerkung: Trotz der wesentlich höheren Myopie des linken Auges ist dieselbe völlig korrigierbar, während dies bei der geringeren Myopie des anderen Auges nicht der Fall ist. Es wäre schwer, dafür eine andere Erklärung zu finden, als eben die rechtsseitige Foveaveränderung. Schmerzen oder irgendwelche andere Beschwerden am Auge hat Pat. nie gehabt.

Die bisher beschriebenen Foveaveränderungen kamen bei den verschiedensten Arten von Ametropie vor. Es gibt aber bestimmte Foveaveränderungen, die am häufigsten im myopischen Auge auftreten und die Schwachsichtigkeit eines derartigen Auges auch ohne „Anopsia" erklären. Dies sind schneeweiße, atrophische Herde in der Foveagegend, die von vielen auf die Dehnung des myopischen Auges zurückgeführt werden. Doch konnte ich oft beobachten, daß die Amblyopie derartiger Augen schon seit Kindheit, oder besser gesagt, seit Geburt bestand; auch Heredität ließ sich manchmal feststellen. Es ist auch nicht selten, daß bei beiderseitiger, aber ungleicher Myopie diese atrophischen Herde in dem viel schwächer myopischen Auge auftreten, während sie im anderen fehlen, das dann evtl. trotz höhergradiger Myopie vollständige Korrigierbarkeit zeigt. Diese Tatsache wäre mit der Dehnungshypothese nicht zu erklären. Als Beispiel zu dieser Gruppe der atrophischen Herde führe ich folgenden Fall an:

B. J., 78 Jahre alter Advokat.
Diagnose: Myopia oculi utriusque, Foveaveränderung rechts.
Visus: R. 0,25 m Fz., nicht korrigierbar.
L. $^5/_{20}$ nicht korrigierbar.
Refraktion: R. 6 D. Myopie.
L. 4 D. Myopie.

Lichtbrechende Medien: Beiderseits Cataracta polaris posterior von derselben Größe.

Augenhintergrund: R. ausgedehnte, starke Chorioidealatrophie. In der Foveagegend ist eine homogene dunkelbraune, breite Pigmentmasse von ungefähr dreifacher Papillengröße, mit sehr unregelmäßigen Grenzen zu sehen. Rings um diesen Pigmentklumpen befindet sich ein breiter, schneeweißer chorioidealatrophischer Ring mit mäßig pigmentierten Grenzen. L. leichtere, peripapilläre Chorioidealatrophie. In der Peripherie des Fundus unregelmäßige Depigmentierung. Fovea ohne Besonderheiten.

Anmerkung: Bei dem mäßigen Grade der Myopie ist auffallend die hochgradige, nicht korrigierbare Schwachsichtigkeit, besonders rechts, die aber durch die Netzhautveränderungen (besonders rechts) vollständig begründet ist. Für die angeborene Natur dieser Veränderungen spricht — außer der Aussage des Pat., daß er seit frühester Kindheit immer schlecht gesehen habe — auch die beiderseitige Cataracta polaris posterior. Außer dieser weißen Atrophie in der Fovea kommen noch andere Veränderungen, ebenfalls am häufigsten bei Myopie vor, die als Ursache der Amblyopie zu betrachten sind, so z. B. der sogenannte „*Fuchs*sche schwarze Fleck" in der Fovea, weiterhin die Veränderung, die man früher als „Chorioiditis centralis ex myopia" bezeichnete. Beide scheinen kongenitale degenerative Prozesse zu sein. Nach *Heine* bestehen bei diesen Veränderungen Dehiszenzen der Lamina elastica sowie sekundäre Wucherungen des Pigmentepithels.

Bisher wurden Veränderungen beschrieben, die, wenn auch in verschiedenem Maße, aber dennoch mit Bestimmtheit ophthalmoskopisch beobachtet werden und als objektive Ursache der bestehenden Amblyopie ausgesprochen werden konnten. Es gibt aber Veränderungen kongenitalen Ursprungs, die so geringfügig sind, daß sie meistens gar nicht beachtet werden. Können sie an sich selbst auch nicht die Ursache der Schwachsichtigkeit darstellen, so machen sie uns doch auf die Möglichkeit von feineren in der Tiefe befindlichen Veränderungen aufmerksam. Wir haben ja gesehen, daß sich in den tieferen Schichten der Retina mikroskopisch gut wahrnehmbare Veränderungen befinden können, bei normalem Bau der oberflächlichen Schichten und früherem normalem ophthalmoskopischem Befunde. Derartige unbedeutend erscheinende Veränderungen beziehen sich auf die Größe, Form und Lage der Fovea; wir müssen ihnen aber doch irgendwelche Wichtigkeit beilegen angesichts der von *Kraupa* betonten Möglichkeit, daß ein gesetzmäßiges Verhältnis zwischen dem Bau des ganzen Bulbus und der Lage der Fovea besteht. Solche Fälle wurden mehrfach beschrieben.

In einem Falle von *Fuchs* lag die Fovea der Papille ungewöhnlich nahe: das Auge war hypermetropisch. *Ten Doesschate* erwähnt einen Fall von leichterer Myopie (3 D), bei dem auch nach Vollkorrektion die normale Sehschärfe nicht zu erreichen war. Die Fovea lag an abnormer Stelle.

Andere wenig auffallende Veränderungen konnte ich in den Pigmentierungsverhältnissen der Fovea und ihrer Umgebung erkennen: unregelmäßige Pigmentierung der Fovea, auffallende Pigmentarmut der zirkumfovealen Gegend. Hierher gehört auch die Aplasie der Fovea, die wir besonders bei Albinismus beobachten können. *Igersheimer*

teilte 4 Fälle von Albinismus-Nystagmus mit, wo der Foveareflex fehlte. Dieses Zeichen ist sehr wichtig, denn es kann uns die Aplasie der Fovea anzeigen. Wir wissen, daß im Laufe der Entwicklung die Stäbchen- und Zapfenschicht am spätesten angelegt wird. Noch beim Neugeborenen sind die Zapfen unvollkommen ausgebildet. Bei einer Aplasie der Fovea müssen selbstverständlich die Zapfen am meisten in ihrer Ausbildung beeinträchtigt sein.

Derartige leichte Veränderungen müssen uns veranlassen, nach weiteren zu fahnden, sowie eine genaue Prüfung des Gesichtsfeldes und Farbensinnes vorzunehmen. Wenn wir vielleicht auch manchmal die Ursache der Amblyopie nicht mit aller Bestimmtheit feststellen können, so können wir sie doch wahrscheinlich machen. Wir müssen dann sagen, daß die bestehenden Veränderungen zu fein sind, um mit den uns zu Gebote stehenden Hilfsmitteln genau festgestellt werden zu können. Keineswegs müssen wir aber eine „Amblyopia ex anopsia" annehmen, die ja in den meisten Fällen direkt widerlegt werden kann. Ein derartiger Fall, wo sich auf Grund des ophthalmoskopischen Befundes eine Aplasie der Fovea annehmen läßt, ist folgender:

J. A., 29 Jahre alter Mann, Kutscher.

Diagnose: Astigmatismus mixtus oculi sinistri, Foveaveränderung (Aplasie) links.

Visus: R. $^5/_5$.
L. $^5/_{30}$, nicht korrigierbar.

Refraktion: R. Emmetropie.
L. 3 D. Myopie.
$+$ 1 D. Hypermetropie.

Augenhintergrund: R. normal. L. unregelmäßige, schwache Pigmentierung des ganzen Fundus. Nach oben und unten von der Papille befindet sich je eine größere, unregelmäßig geformte, vollkommen depigmentierte Partie, wo die Chorioidealgefäße in ihrem Verlaufe frei sichtbar sind. Fovea verwaschen, kaum sichtbar, Reflex fehlt. Sie zeigt eine schwache Pigmentierung und infolgedessen eine dem übrigen Hintergrund gleiche Farbentönung. Nur in ihrer Mitte befindet sich ein etwas stärker rot gefärbter, stecknadelkopfgroßer Fleck.

Nicht nur Aplasie, sondern auch vollständiges Fehlen der Fovea centralis kann die Schwachsichtigkeit bei Anisometropie verursachen. Die Möglichkeit des Fehlens der Fovea kann nicht bestritten werden. Bei vielen Tieren ist sie ja schon normalerweise nicht vorhanden, sondern wird ersetzt durch eine Area centralis. Aber auch beim Menschen wurde schon wiederholt das vollständige Fehlen der Fovea mikroskopisch nachgewiesen.

Fritsch konnte dies in einem albinotischen Auge nachweisen. *Elschnig* hatte ebenfalls bei Albinismus ein Fehlen der Fovea festgestellt. An ihrer Stelle fand sich eine leichte Niveaueinsenkung sowie eine geringe Vorwölbung der Limitans externa. Ophthalmoskopisch war kein Foveareflex nachweisbar. Bei weiteren 10 Fällen von Albinismus, die nur ophthalmoskopisch untersucht wurden, berichtet *Elschnig* über Fehlen des Foveareflexes und herabgesetzte Sehschärfe.

In einem Falle von kongenitalem Nystagmus fand *Usher* die Fovea rechts ganz fehlend, links war sie ebenfalls nicht normal. Bei der mikroskopischen Untersuchung zeigte sich, daß in der Foveagegend die Ganglienzellen- und innere Körnerschicht nicht unterbrochen war; die Stäbchen fehlten ganz, es waren nur Zapfen vorhanden. *Holm* fand Fehlen der Fovea bei Nystagmus und Aniridie, *Seefelder* bei Aniridie, *Koyanagi* bei Mikrophthalmus.

Aus allen diesen Untersuchungen ergibt sich, daß bei Schwachsichtigkeit „ex anopsia" auch an das Fehlen der Fovea zu denken ist. Dasselbe wird, wenn auch nicht sichergestellt, so doch wahrscheinlich gemacht durch das Fehlen des Foveareflexes, insbesondere wenn auch noch andere Zeichen vorhanden sind, die sich erfahrungsgemäß oft bei Foveamangel finden, so z. B. Irismangel, Albinismus, Nystagmus.

Bei der ophthalmoskopischen Untersuchung der Fovea kann die Anwendung des rotfreien Lichtes oder des reflektierten Sonnenlichtes von großer Wichtigkeit sein, denn es können so evtl. pathologische Veränderung entdeckt werden, die mit gewöhnlichem elektrischem Lichte nicht erkennbar sind. Besonders zur Erkennung von feineren Einzelheiten sind die oben erwähnten Methoden sehr geeignet. Zwecks Untersuchung mit Tageslicht ging ich so vor, daß ich in das vollständig verdunkelte Zimmer durch ein Loch Licht einfallen ließ, daß dann mit dem Augenspiegel in das Auge reflektiert wurde. Bei dieser Untersuchung tritt manchmal der Foveareflex, der bei künstlichem Lichte fehlte, noch deutlich hervor. Bei Anwendung des rotfreien Lichtes erscheint die Fovea normalerweise in ihrer natürlichen, gelben Farbe. Das Fehlen der gelben Zone ist pathologisch und als Zeichen einer pathologischen Beschaffenheit der Fovea zu betrachten. Es kommt besonders häufig im albinotischen Auge vor. So fand *Vogt* Fehlen des Foveareflexes und der gelben Zone in 3 Fällen von Albinismus, begleitet von Nystagmus horizontalis. Dabei ist besonders hervorzuheben, daß alle 3 Astigmatismus und stark herabgesetzte zentrale Sehschärfe hatten. Man sieht also, daß das Fehlen der gelben Zone Aufmerksamkeit verdient. Findet es sich bei Anisometropie und einseitiger Amblyopie nur in dem schwachsichtigen Auge, so wird man nicht im Zweifel sein, welchem Umstande die Amblyopie zuzuschreiben ist.

Zum Abschluß der Erörterungen über die verschiedenartigen Foveaveränderungen und als Übergang zu den Anomalien der Papille erwähne ich, daß neben Foveaveränderungen nicht allzu selten auch solche der Papille vorhanden waren. Die letzteren müssen nicht etwa als Folge der ersteren betrachtet werden. Man kann eher annehmen, daß beide derselben Noxe ihren Ursprung verdanken, sonst aber gar nicht zusammenhängen. Diese Anschauung wird dadurch wahrscheinlich gemacht, daß ganz dieselben Papillenveränderungen, die das eine Mal neben Foveaveränderungen bestanden, das andere Mal allein auftraten.

Sehr häufig wird die unkorrigierbare Amblyopie des ametropischen Auges allein oder zum großen Teile durch Papillenveränderungen bedingt.

Diese Veränderungen werden nicht etwa durch die Ametropie verursacht, überhaupt sind sie meistens nicht erworben. Wir müssen sie, nachdem sie gewöhnlich mit anderen kongenitalen Anomalien zusammen vorkommen, als angeborene Entwicklungsstörungen ansehen. Sie lassen sich einteilen in Veränderungen des peri- und parapapillären Gebietes und in solche des eigentlichen Sehnervenkopfes.

Als eine der häufigsten Veränderungen der ersteren Gruppe sah ich Conusbildung, meistens temporal, viel seltener ringförmig um die Papille herum, sehr selten nasal und oben. Der Conus wird, wie bekannt, von vielen auf die Dehnung des myopischen Bulbus zurückgeführt. Dagegen sprechen folgende Tatsachen, die auch ich öfters beobachten konnte. Er findet sich nicht allzu selten auch in hypermetropischen und astigmatischen Bulbi. Er fehlt oft bei hochgradiger oder schnell progredierender Myopie, ist dagegen vorhanden bei geringgradiger, stationärer Myopie. Ja, es läßt sich sogar beobachten, daß er sich bei Anisometropie in dem nicht oder schwächer myopischen Auge findet, in dem stärker myopischen dagegen fehlt. Gegenüber diesen Tatsachen läßt uns die Dehnungshypothese im Stiche, und wir müssen eine angeborene Ursache annehmen.

Elschnig führt einen Teil der Conusbildungen auf die angeborene Aplasie der peripapillären Aderhaut samt Pigmentepithel zurück, den anderen hält er für erworben, zustande gekommen durch das Zurückweichen dieser Membranen infolge der Dehnung. Die Conusbildung nach atypischer Richtung endlich erklärt *Elschnig* „als den Ausdruck einer Dehnung der Augenmembranen infolge mangelhafter Ausbildung, die bereits im fötalen Auge zum Stillstande gekommen ist".

Weniger häufig als den Conus sah ich die gewöhnlich als Chorioidealatrophie bezeichnete peri- und parapapilläre Veränderung, die Sclerochorioiditis der älteren Autoren. Sie war immer mit hochgradiger, nicht korrigierbarer Schwachsichtigkeit verbunden. Als Entstehungsursache der Chorioidealatrophie wird auch oft die Dehnung angegeben. Diese Erklärung stößt auf dieselben Schwierigkeiten, wie bei der Conusbildung. Wir können wohl mit mehr Wahrscheinlichkeit ebenfalls eine angeborene Anomalie annehmen. Schon ältere Autoren, wie z. B. *Meyer*, erklären die Sclerochorioiditis posterior als auf einer erblichen Prädisposition beruhend, die schon in den frühesten Stadien zu einer Entwicklungshemmung führt. Aus dem Umstande — daß bei der Chorioidealatrophie die peripapilläre Aderhaut und das Pigmentepithel fehlten, können wir nach *Goldzieher* den Mechanismus dieser Entwicklungsstörung derart auffassen, daß ursprünglich — infolge von uns noch unbekannten, vererbbaren Faktoren, ein beschleunigtes Wachstum der Sclera, besonders in ihren hinteren Abschnitten besteht,

der die Chorioidea und das Pigmentepithel nicht folgen können und dadurch atrophisch werden. Diese Erklärung ist um so plausibler, als eine erhöhte Wachstumsenergie ja auch in anderen Geweben des Auges bestehen kann, so z. B. in der Hornhaut bei Keratoconus. Übrigens kann das beschleunigte Wachstum der Sclera auch im extrauterinen Leben weiterbestehen, besonders in der Periode, wo die Wachstumsenergie des ganzen Organismus erhöht ist, d. h. während der Pubertät. Dadurch kann es zu einem Fortschreiten der Chorioidealatrophie, auch zu Blutungen und Netzhautablösung kommen. Somit wird also angenommen, daß das Bestehen von Myopie und intraokularen Veränderungen, das Stationärbleiben oder Progredientwerden derselben, schon in der Keimanlage bestimmt ist. Ebenfalls in angeborenen Umständen, nämlich in der Schwäche der Sclera, suchen *Schnabel* und *Herrnheiser* die Ursache der peri- und parapapillären Chorioidealatrophie.

Bei folgenden 2 Fällen war Chorioidealatrophie die Ursache der Amblyopie:

Fr. Sz. F., 59 Jahre alte Kaufmannsfrau.
Diagnose: Myopia maior. grad. Atrophia chorioideae peripapillaris oculi utriusque.
Visus: R. 2 m Fz., mit — 13 D. = 3 m Fz.
L. $1^1/_2$ m Fz., mit — 15 D. = $^5/_{30}$.
Refraktion: R. 13 D. Myopie.
L. 16 D. Myopie.

Augenhintergrund: Beiderseits starke, peripapilläre Chorioidealatrophie. Rechts wird auch die Foveagegend durch eine ausgebreitete (3—4 Papillengrößen) Atrophia chorioideae eingenommen.
Anmerkung: Daß die Amblyopie rechts trotz der geringeren Ametropie weniger korrigierbar ist, beruht darauf, daß auf dieser Seite außer der peripapillären auch eine foveale Chorioidealatrophie besteht.

Fr. E. G., 48 Jahre alte Kaufmannsfrau.
Anamnese: Sieht am linken Auge seit Geburt nicht.
Diagnose: Myopia maior. grad.; Atrophia Chorioideae peripap. oculi sinistri.
Visus: R. $^5/_5$.
L. 0,5 m Fz., nicht korrigierbar.
Refraktion: R. Emmetropie.
L. 19 D. Myopie.

Augenhintergrund: R. normal. L. parapapilläre sehr große, schneeweiße Chorioidealatrophie. In der Foveagegend ebenfalls eine ausgebreitete (6 Papillengrößen) Chorioidealatrophie mit zungenförmigen Fortsätzen gegen die Peripherie. Über den ganzen Hintergrund zerstreut sieht man noch zahlreiche, kleine, stellenweise auch größere chorioidealatrophische Herde, in denen noch einzelne Aderhautgefäße erhalten sind. Am Fundus überall schwache Pigmentierung, so daß die Aderhautgefäße sehr gut sichtbar sind.

Von Veränderungen des Sehnervenkopfes sah ich Abnormitäten der Form und Farbe. *Kraupa* beschreibt auch weiße Membranbildung

auf der Papille mit Amblyopie des betreffenden Auges. Er betrachtet diese Membran als einen höheren Grad der von *Oeller* als Membrana epipapillaris bezeichneten Mißbildung. Veränderungen sowohl der Form, als auch der Farbe der Papille verursachten die Amblyopie in folgendem Falle.

N. I., 13 Jahre altes Mädchen, Schülerin.
Anamnese: Sieht seit Geburt am rechten Auge nicht.
Diagnose: Astigmatismus hypermetropicus et Strabismus convergens oculi dextri.

Visus: R. Handbewegung, nicht korrigierbar.
L. $^5/_5$.

Refraktion: R. Emmetropie.
$+$ 4 D. Hypermetropie.
L. Emmetropie.

Augenhintergrund: R. dünne, etwas geschlängelte Retinalgefäße, die auf der Papille teilweise miteinander anastomosieren. Papille viel blasser als links. Diese Entfärbung der Papille ist besonders im temporalen Teile sehr ausgesprochen. Die Form ist länglich, die längere Achse vertikal gestellt. Die nasale Grenze ist bogenförmig, die temporale dagegen geradlinig, wie abgeschnitten. Foveagegend stark pigmentiert. Die Ausdehnung der Fovea ist viel kleiner, als links (ungefähr $^1/_3$). In ihrer Mitte sind kleine und auch etwas größere, hellrosafarbene Fleckchen sichtbar Von den Retinalgefäßen zeigt die obere nasale Vene eine Abnormität, indem sie auf der Papille eine starke, schlingenförmige Beugung macht und dann erst weiter peripherwärts zieht. Dieser schlingenförmige Teil anastomosiert mit einem Aste der unteren Nasalvene. L. vollkommen normal.

Eine hochgradige Formveränderung der Papille ist das Kolobom am Sehnerveneintritt. Es ist als eine Entwicklungsstörung zu deuten, kommt meist mit anderen Entwicklungsstörungen, z. B. Refraktionsanomalien zusammen vor und verursacht selbstverständlich Schwachsichtigkeit. Hier interessieren uns die Fälle, in denen es neben Anisometropie auftritt.

Ein Beispiel hierzu veröffentlichte *Wick*. Das rechte Auge war normal, mit physiologischem Astigmatismus und guter Sehschärfe. Am linken Auge war 7 D. Myopie, Sehschärfe = 30 cm Fz., mit $-$ 7 D. = 75 cm Fz. vorhanden, also fast gar keine Korrektion. Pat. war ein 8jähriges Mädchen. Die hochgradige Schwachsichtigkeit wäre also in diesem Falle ebenfalls nicht auf die Untätigkeit des linken Auges infolge Anisometropie, sondern auf die Hintergrundveränderung zurückzuführen. *Wick* deutet seinen Fall als eine Hemmungsbildung, die in einem verzögerten Schluß der fötalen Augenspalte ihre gestaltgebende Ursache hat. Von *Kraupa* wurden zwei Fälle von „rudimentärem Sehnervenkolobom, in Form eines temporalen Conus" mitgeteilt; beide hatten Myopie. Einen weiteren Fall von terrassenförmig aufgebautem Opticuskolobom sah *Kraupa* in einem Auge mit 20 D. Myopie mit hochgradiger Schwachsichtigkeit.

Zu den Abnormitäten der Papille betreffs Farbe rechne ich die sog. Pseudoneuritis, die ich oft bei hochgradiger, einseitiger Hypermetropie und Astigmatismus zu sehen bekam. Das dominierende Merkmal dabei war Rötung der Papille, Verwaschensein der Grenzen.

starke Füllung und Schlängelung der Gefäße. Dieses Bild war bei 4jähriger Beobachtungszeit unverändert und zeigte sich bei meinen Fällen immer zusammen mit verschiedenen Entwicklungsanomalien und konnte ebenfalls als eine Entwicklungsanomalie des Sehnervenkopfes gedeutet werden.

Eine andere Farbenanomalie der Papille ist deren Abblassung, die manchmal bei der scheinbaren „Amblyopia ex anopsia" die wahre Ursache der Sehschwäche bildet. Und zwar handelt es sich meistens um eine angeborene erbliche Anomalie, die man als angeborene familiäre Sehnervenatrophie bezeichnen könnte. Sie vergesellschaftet sich sehr häufig mit Refraktionsanomalien.

Heine erwähnt 6 Geschwister mit angeborener, familiärer Sehnervenatrophie, die alle Ametropie und zwar Hypermetropie und mit Ausnahme eines Falles schlecht korrigierbare Amblyopie hatten. In 2 Fällen war Korrektion überhaupt unmöglich. Nicht immer aber ist die Atrophie ererbt. Im folgenden Falle z. B. war sie wohl angeboren, muß aber auf eine Allgemeinerkrankung, ein Myxoedema strumipriva zurückgeführt werden.

A. A., 12 Jahre altes Mädchen.

Anamnese: Sieht nach Angabe der Eltern seit Geburt sehr schlecht. Seit dem 3. Lebensjahre wurde sie schon öfters augenärztlich untersucht, ihr Brillen verordnet, die Sehschärfe besserte sich aber nicht. Schon im Alter von einigen Monaten wurde vom Arzte das Fehlen der Schilddrüse konstatiert, die längere Zeit verabreichten Thyreoideatabletten und die verschiedensten Jodpräparate halfen aber nicht. Mit der Zeit entwickelte sich der jetzige Zustand: Imbezillität und Myxödem.

Diagnose: Myopia maj. grad. oculi utriusque; Atrophia n. optici congenita oculi utriusque; Myxoedema strumipriva.

Visus:	R. 1 m Fz., mit — 10 D. = 3 m Fz.
	L. 1 m Fz., mit — 19 D. = 3 m Fz.
Refraktion:	R. 10 D. Myopie.
	L. 20 D. Myopie.

Augenhintergrund: Beiderseits scharf begrenzte, schneeweiße Papille, sehr enge Netzhautgefäße. Ganz peripher unbedeutende, unregelmäßige Depigmentierung, kleiner temporaler Conus beiderseits.

Daß die oben beschriebenen Abnormitäten der Papille Amblyopie verursachen können, ist sicher. Aber der Grad der Sehschwäche muß nicht der Schwere des ophthalmoskopischen Befundes entsprechen. Die Abblassung kann z. B. wenig ausgesprochen sein bei ziemlich hochgradiger Amblyopie. Das sehen wir übrigens oft auch bei den erworbenen Sehnervenatrophien. Eben deshalb ist die Ergänzung des ophthalmoskopischen Befundes durch die Gesichtsfeld- und Farbensinnprüfung bei allen Papillenveränderungen von der größten Wichtigkeit.

Schon bei den bisher besprochenen Fovea- und Papillenveränderungen trafen wir öfters Abnormitäten des Netzhautgefäßverlaufes. Manchmal beherrschten aber diese Gefäßverlaufsanomalien derart das ophthalmoskopische Bild, daß sie unbedingt zu einer besonderen Gruppe

zusammengefaßt werden mußten. Meistens war unregelmäßiger Gefäßverlauf verknüpft mit Ametropie und anderen Entwicklungsanomalien. Ich konnte die verschiedensten Arten von Abnormitäten des Gefäß-

Abb. 11 a.

Abb. 11 b.

Abb. 11 c.

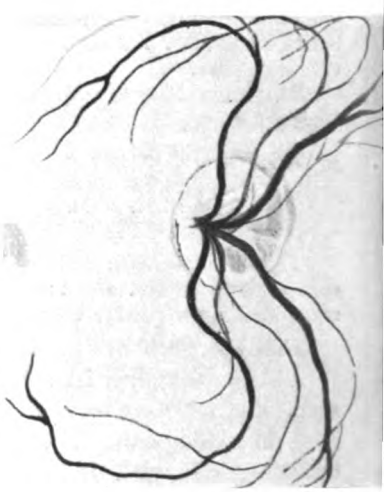

Abb. 11 d.

verlaufes beobachten und die meisten zu irgendeinem der nachfolgend beschriebenen Typen zuordnen. Es fanden sich aber auch ganz atypische Formen.

Als häufigste Anomalie fand ich den 1. Gefäßverlaufstypus, den inkompletten Typus inversus papillae (Abb. 12a). Die Gefäße biegen

nach ihrem Austritt aus der Papille mit einem großen, aber nicht scharfen Bogen nasalwärts, um dann wieder in einem großen, nicht scharfen Bogen, nur wenig entfernt von der Papille, wie normal, temporalwärts zu ziehen. Den 2. Typus bilden die Fälle von komplettem

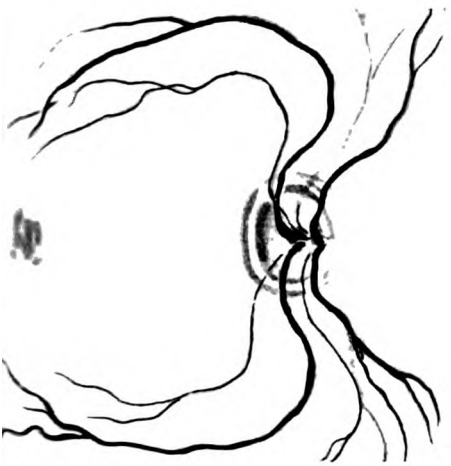

Abb. 12a.

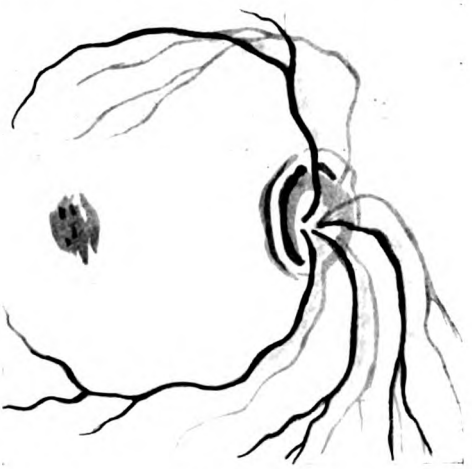

Abb. 12b.

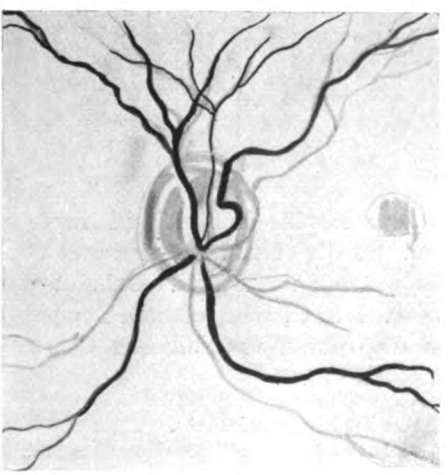

Abb. 12c.

Typus inversus papillae (Abb. 11d). Die Gefäße kommen fast neben dem temporalen Rand der Papille zum Vorschein, ziehen zuerst nasalwärts und hinauf, um dann sehr weit von der Papille, nur mit ihren Endverzweigungen, in einem kleinen, scharfen Bogen temporalwärts umzubiegen. Beim 3. Typus (Abb. 11b) zeigte sich ein X för-

miger Verlauf der Gefäße. Sie tauchten in einem Punkt, meist in der Mitte der Papille auf, die 2 oberen und 2 unteren Arterien ziehen in einer, oft staunenswert geometrisch genauen X-Form nach oben, resp. nach unten. Die Venen begleiten enganliegend und genau die zugehörigen Arterien. Beim 4. sternförmigen Typus (Abb. 11 c)) tauchen alle Gefäße in einem Punkte der Papille auf. Arterien und Venen ziehen dann, jedes separiert, gegen die Peripherie. Bei den beiden letzteren Typen, dem X- und besonders dem sternförmigen, sind die Gefäße meistens auch dünner und mehr gestreckt verlaufend. Den 5. Typus bilden diejenigen Fälle (Abb. 13 a), wo die Gefäße

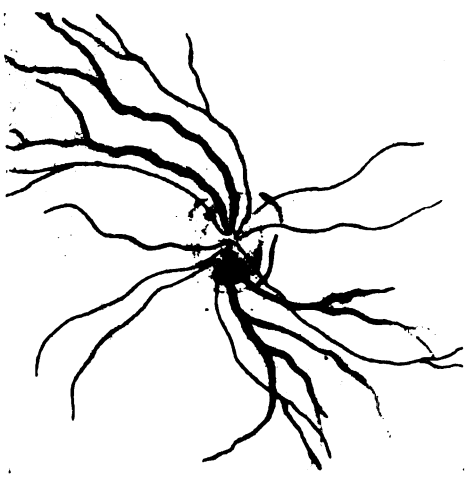

Abb. 13 a.

Abb. 13 b.

in einem Punkte der Papille auftauchend nach entgegengesetzter Richtung hinziehen. So die oberen Arterien und Venen beispielsweise temporalwärts, die unteren nasalwärts. Dabei verlaufen die Gefäße sehr nahe zueinander. Den 6., sehr seltenen Typus repräsentieren diejenigen Fälle, wo die oberen und unteren Gefäße einen separaten Ursprung haben (Abb. 13 b).

R. I., 13 Jahre altes Mädchen, Schülerin.
Diagnose: Astigmatismus hypermetropicus oculi dextri.

Visus: R. $^5/_{50}$, mit + 2 D. sph. ⊃ + 2,5 D. cyl. ⟝ = $^5/_{20}$.
L. $^5/_{20}$, nicht korrigierbar.

Refraktion: R. 5 D. Hypermetropie.
+ 2 D. Hypermetropie.
L. Emmetropie.

Augenhintergrund: Beiderseits diffuse, unregelmäßige Depigmentierung, mit zerstreuten stärker pigmentierten Inseln. Retinalgefäße beiderseits atypisch ver-

laufend (X-Typus, Abb. 11 b). Fovea centralis beiderseits sehr stark pigmentiert, reflexlos; in der Mitte mehrere, kleine, weiße Fleckchen von verschiedener Größe.

Anmerkung: Dieser Fall ist ein schöner Beweis dafür, daß die bei Ametropie zu beobachtende Schwachsichtigkeit durch irgendwelche objektive Veränderungen bedingt ist. Das linke Auge hat trotz seiner Emmetropie nur Visus $^5/_{20}$, und zwar wegen der Entwicklungsstörung der lichtperzipierenden Membranen, auf die die Hintergrundveränderungen hinweisen. Das andere Auge weist dieselben Fundusanomalien auf und hat auch nach Korrektion der scheinbaren, durch die Ametropie verursachten Amblyopie dieselbe Sehschärfe.

P. I., 16 Jahre alte Näherin.
Anamnese: Sieht seit Kindheit am linken Auge nicht gut.
Diagnose: Astigmatismus myopicus oculi sinistri.

Visus: R. $^5/_5$.
L. 2 m Fz., mit -6 D. $= {}^5/_{50}$.

Refraktion: R. Emmetropie.
L. 10 D. Myopie.
$+6$ D. Myopie.

Augenhintergrund: R. normal. L. Pigmentation normal. Fovea centralis ohne Reflex. Atypischer Gefäßverlauf (sternförmig; Abb. 11 c). Papille viel blasser als rechts, unregelmäßig geformt, mit scharfen Grenzen.
Gesichtsfeld: R. normal. L. pathologisch.
Farbensinn: R. normal. L. pathologisch.

P. A., 40 Jahre alt, Advokatenfrau.
Anamnese: Sieht am rechten Auge seit Geburt schlecht.
Diagnose: Hypermetropia oculi utriusque, Strabismus convergens concomitans alternans.

Visus: R. 4 m Fz., nicht korrigierbar.
L. $^5/_{10}$, mit $+1$ D. $= {}^5/_5$.

Refraktion: R. 3 D. Hypermetropie.
L. 1,5 D. Hypermetropie.

Augenhintergrund: R. sehr unregelmäßig abwechselnd, stark pigmentierte und depigmentierte Partien am ganzen Fundus. Fovea stark pigmentiert, in ihrer Mitte kleine, weiße Pünktchen. Atypischer Gefäßverlauf (Abb. 13 a). Die oberen Retinalgefäße, also auch die nasalen, ziehen nach ihrem Austritt bogenförmig nach oben und temporalwärts, während die unteren ebenfalls bogenförmig nach unten und nasalwärts verlaufen, um erst in der Peripherie mit einzelnen kleineren Zweigen in scharfem Bogen sich temporalwärts zu wenden. L. vollkommen normal, Gefäßverlauf ohne Abnormitäten.

Anmerkung. Bei dem kleinen Grade der Anisometropie wäre eine Schwachsichtigkeit infolge Nichtgebrauchs des rechten Auges kaum verständlich. Wir müssen dieselbe den Hintergrundveränderungen zuschreiben, um so mehr, da letztere nur einseitig waren.

Die meisten Abnormitäten des Retinalgefäßverlaufes, die ich beobachtete, ließen sich einer der oben beschriebenen 6 Typen zuteilen. Es fanden sich aber doch auch solche, wo dies nicht möglich war, so z. B. folgende:

Dr. P. A., 45 Jahre alter Arzt.

Anamnese: Sieht am rechten Auge seit Geburt viel schlechter als am linken. Hat nie Brille getragen.

Diagnose: Astigmatismus myopicus oculi utriusque.

Visus: R. 2,5 m Fz., mit -10 D. $= {}^5/_{50}$.
L. ${}^5/_{20}$, mit $-2{,}5$ D. sph. $\supset -0{,}75$ D. cyl. $\mathrm{I} = {}^5/_5$.

Refraktion: R. 12 D. Myopie.
$+$ 10 D. Myopie.
L. 2,5 D. Myopie.
$+$ 3,5 Myopie.

Augenhintergrund: R. sehr schwache Pigmentierung des ganzen Fundus. Dünne, etwas gestreckt verlaufende Retinalgefäße. Atypischer Gefäßverlauf (Abb. 12b). Die vier Hauptstämme tauchen schon gesondert auf der Papille auf. Die obere Temporalarterie zieht fast vertikal nach oben. Die obere Nasalarterie, sowie die beiden unteren Arterien treten mehr in der Nähe des unteren nasalen Papillenrandes hervor. Die obere Nasalarterie zieht zuerst nach oben und nasal bis zum Papillenrande, wendet sich dann in scharfem Bogen nach unten und nasalwärts. Die Arterien werden von den zugehörigen Venen begleitet. Auch die Papille ist nicht normal. Sie ist etwas unregelmäßig, länglich ausgezogen, vertikal gestellt und besitzt einen temporalen Konus. Die Fovea ist kaum angedeutet, reflexlos. L. normal, auch Papille und Gefäßverlauf.

Anmerkung: Durch die zahlreichen, zweifellos kongenitalen Hintergrundveränderungen ist die Amblyopie hinlänglich begründet.

T. P. Diagnose: Astigmatismus myopicus oculi sinistri.

Visus: R. ${}^5/_5$.
L. ${}^5/_{50}$, mit -1 D. sph. $\supset -1{,}75$ D. cyl. $\mathrm{I} = {}^5/_{30}$.

Refraktion: R. Emmetropie.
L. 1 D. Myopie.
$+$ 3 D. Myopie.

Augenhintergrund: R. vollkommen normal, normaler Gefäßverlauf. L. in der Peripherie sehr unregelmäßige depigmentierte Stellen. Atypischer Retinalgefäßverlauf (Abb. 12c). Die obere Temporalarterie und Vene bilden, nachdem sie das Gebiet der Papille verlassen haben, eine scharfe, S förmige Krümmung. Alle übrigen Gefäße haben einen stark gestreckten geradlinigen Verlauf. Die Retinalarterie tritt ungeteilt aus, aber nicht in der Mitte der Papille, sondern nahe dem unteren Rande. Die Papille ist oval geformt, vertikal gestellt.

Anmerkung: Entsprechend den ziemlich geringen Hintergrundveränderungen ist die Sehschärfe ziemlich gut erhalten, oder besser gesagt, sie konnte sich, dem geringen Grade der Entwicklungsstörung entsprechend, ziemlich hoch entwickeln.

K. A., 26 Jahre alter Apotheker.

Anamnese: Seit Kindheit Schwachsichtigkeit am linken Auge. Vater und 3 Schwestern sind ebenfalls kurzsichtig.

Diagnose: Astigmatismus myopicus oculi sinistri.

Visus: R. ${}^5/_5$.
L. ${}^5/_{70}$, mit -3 D. sph. $\ominus$ 1,5 D. cyl. $\vdash = {}^5/_{50}$.

Refraktion: R. Emmetropie.
L. 4,5 Myopie.
$+$ 3 D. Myopie.

Augenhintergrund: R. vollkommen normal. L. Papille unregelmäßig, dreieckig geformt. Nasalwärts liegt ihr ein brauner Pigmentfleck an, dem wiederum eine kleine, halbmondförmige, hellrosafarbene, depigmentierte Stelle folgt. Atypischer Gefäßverlauf. Obere Temporal- und beide unteren Arterien haben einen gemeinsamen Austritt und normalen Verlauf. Die obere Nasalarterie entspringt ganz gesondert im nasalen Winkel der dreieckigen Papille, zieht zuerst nach oben, um dann plötzlich nach unten abzuknicken und gibt dann nach kurzem, fast senkrechtem Verlauf Zweige nach rechts und links. An der Fovea kleine, runde, hellrosagefärbte Fleckchen, an die sich temporalwärts ein größerer, rosaweißer Herd anschließt.

Gesichtsfeld: Rechts normal, links pathologisch.

S. E., 14 Jahre alte Schülerin.

Diagnose: Astigmatismus hypermetropicus, oculi sinistri. Astigmatismus myopicus oculi dextri.

Visus: R. $^5/_{10}$, mit -1 D. cyl. $\frown$ $= ^5/_5$.
L. $^5/_{50}$, nicht korrigierbar.

Refraktion: R. 1 D. Myopie.
$+$ Emmetropie

L. 3 D. Hypermetropie.
$+$ 2 D. Hypermetropie.

Augenhintergrund: R. normal. L. Diffuse, unregelmäßige Pigmentierung, zerstreut depigmentierte Stellen. Gefäße vom Papillenrand bis zur Peripherie stark gewunden. Fovea kaum etwas mehr pigmentiert als der übrige Hintergrund. Foveareflex fehlt.

Ergänzend seien noch einige zum Teil wohlbekannte Abnormitäten des Gefäßverlaufes angeführt, die hier Erwähnung verdienen, z. B. opticociliare und cilioretinale Gefäße.

Wick beschreibt bei dem schon erwähnten Fall von einseitiger Myopie und nichtkorrigierbarer Amblyopie einen eigenartigen, sternförmigen Gefäßverlauf „Von dem Gefäßtrichter strahlen sie sternförmig nach allen Richtungen aus, wobei nahezu die Hälfte aller Gefäße nach oben zieht."

Es soll auch nicht vergessen werden, daß zusammen mit den Abnormitäten des Verlaufes und der Verteilung sehr oft auch solche des Kalibers und der Form vorhanden waren. Vor allem ist da der Schlängelung der Gefäße zu gedenken, die als kongenitale Anomalie insbesondere bei Hypermetropie vorkommt.

Einschlägige Fälle finden sich in der Literatur zahlreich beschrieben, so von *Lewin* in einem stark hypermetropischen Auge eines 18jährigen; *Stephan Mackenzie*, der diese Veränderung häufig bei Hypermetropie und hypermetropischen Astigmatismus fand; *Chodin*, der sie ebenfalls bei Hypermetropie, dabei auch nicht korrigierbare Schwachsichtigkeit beobachtete.

Alle diese Anomalien des Gefäßverlaufes, an deren angeborener Natur kein Zweifel bestehen kann, stehen mit der Amblyopie solcher Augen in Zusammenhang. Zwar meinen *Wilbrand-Sänger*, daß „die Art und Weise der Verteilung und Ausbreitung der Hauptverzweigungen der Retinalgefäße individuell sehr verschieden und medizinisch von

keiner wesentlichen Bedeutung ist". Aber wir wissen trotzdem, daß im normalen Auge auch in dieser Hinsicht eine gewisse Regelmäßigkeit besteht. Wenn auch die Anomalien des Gefäßverlaufes scheinbar zu geringfügig sind, um eine hochgradige Amblyopie zu begründen, so können sie doch als Zeichen anderer, feinerer, nichtsdestoweniger aber schwerwiegender Veränderungen dienen. Dies können wir aus den so zahlreichen Fällen schließen, wo neben Gefäßverlaufsanomalien andere gröbere auch objektiv wahrnehmbare Veränderungen vorliegen.

Zu diesen gehören auch Abnormitäten der Pigmentierung, die wir schon öfter angetroffen haben, und zwar nicht nur bei Gefäßverlaufsanomalien, sondern auch bei Veränderungen der Fovea und Papille. Es wäre müßig Betrachtungen darüber anstellen zu wollen, wieviel von der Amblyopie prozentual auf die Pigmentierungsanomalien zurückzuführen sei. Nun finden sich aber Fälle von Schwachsichtigkeit, in denen objektiv keine anderen Veränderungen festzustellen sind, als solche der Pigmentierung. Es fragt sich, ob wir in solchen Fällen berechtigt sind, die Schwachsichtigkeit mit den Pigmentierungsanomalien in Zusammenhang zu bringen. Um dies zu beantworten, wollen wir einen kurzen Blick auf die anatomischen und physiologischen Verhältnisse werfen.

Das Pigment findet sich, wie bekannt, hauptsächlich im Pigmentepithel und in der Chorioidea. Die Foveagegend ist normalerweise durch eine reichlichere Pigmentierung ausgezeichnet. Die Farbe des ophthalmoskopischen Bildes ist, außer von dem verwendeten Lichte, abhängig von dem Pigmentreichtum und der Verteilung. Ist das Pigment im Pigmentepithel reichlich enthalten, so erhalten wir den sogenannten glattroten Fundus. Schwache Pigmentierung des Epithels, mit starker der Chorioidea gibt den getäfelten Hintergrund. Sind beide Schichten schwach pigmentiert, so sind die Aderhautgefäße ebenfalls sichtbar, die eingeschlossenen Felder aber hell. Der höchste Grad eines derartigen Fundus heißt albinotisch.

Für den Sehakt besitzt von den pigmentführenden Schichten zweifellos das Pigmentepithel die größere Bedeutung, denn die Chorioidea dient hauptsächlich der Ernährung der Netzhaut. Über die Funktionsweise des Pigmentepithels besteht noch keine Einstimmigkeit, wohl aber darüber, daß ihm eine wichtige, nach manchen sogar die wichtigste Rolle zukommt. *Barraquer* legt das Hauptgewicht auf die Reflexion des Lichtes vom Pigmentepithel. Dadurch entstehen in der Stäbchen-Zapfenschicht stehende Wellen, ganz nach denselben Gesetzen, wie bei der Farbenphotographie. *Greeff* hebt hauptsächlich die chemischen Prozesse im Pigmentepithel hervor. Die Außenglieder der Stäbchen und Zapfen sind die lichtperzipierenden Elemente, die von ständig sich verbrauchenden und wiedererneuernden Sehsubstanzen durchtränkt werden. Die Produktionsstelle, sozusagen die Fabrik für diese Substanzen, liegt in dem Pigmentzellenepithel. Stehen diese mit den Stäbchen und Zapfen nicht im Kontakt, was bei der Netzhautablösung der Fall ist, so kommt es sofort zu leichteren oder schwereren Störungen des Sehens. *Schanz* bestreitet, daß die Stäbchen und Zapfen die lichtperzipierenden Elemente wären. Denn nachdem sie die sichtbaren Strahlen durchlassen, können sie nicht für dieselben empfindlich sein. Das Licht wird erst durch das Pigmentepithel absorbiert: „Durch die einfallenden, sichtbaren Lichtstrahlen werden aus

diesem Pigment ebenfalls Elektronen herausgeschleudert. Die Zapfen und Stäbchen der Netzhaut sind die Antennen, welche diese Elektronen auffangen und den dadurch erzeugten Reiz zum Zentralorgan weiterleiten. Den Lichtstrahlen verschiedener Wellenlänge entsprechen Elektronen verschiedener Geschwindigkeit.

Was immer auch die Funktion des Pigmentepithels sei, feststeht, daß sie für den Sehakt von großer Wichtigkeit ist. Es ist also durchaus begründet, wenn wir den Pigmentverhältnissen einen Einfluß auf die Sehschärfe zusprechen. Zwar meinen *Wilbrand-Sänger*, daß der Reichtum des Pigmentepithels an Pigment individuell verschieden ist, „ohne daß dadurch der Grad der Sehschärfe in meßbarer Weise beeinträchtigt werde". Tatsache ist aber, daß braunäugige bessere Sehschärfe haben als bläuäugige. Eine darauf bezügliche, von mir bei mehreren 100 Kindern der hiesigen Schulen vorgenommene Untersuchung ergab, daß normale (5/5) und übernormale Sehschärfe viel häufiger bei braunäugigen Individuen mit dunklem Hintergrund als bei blauäugigen ist. Die Wichtigkeit der Pigmentation für das Sehen beweisen auch die Untersuchungen von *Roy*, die er in Afrika bei 5000 Negern anstellte. Er fand fast allgemein sehr gute Sehschärfe (meistens 7/5), normalen Farben- und Lichtsinn. Für die gute Entwicklung der Negeraugen sprach auch die geringe Zahl der Fälle von Ametropie. Nur 1% der Untersuchten zeigte Myopie, 2,5% Hypermetropie. Der höchste Grad von Myopie war — 4 D, von Hypermetropie + 3,5 D, von Astigmatismus + 2,5 D. Bezeichnenderweise waren diese verhältnismäßig hohen Grade von Ametropie meistens bei Albinos vorhanden, die auch eine schlechte Sehschärfe zeigten. Die ebenfalls von *Roy* vorgenommene vergleichende histologische Untersuchung der Netzhaut der schwarzen und weißen Rasse ergab keine Unterschiede. Wir müssen also die Unterschiede der Sehschärfen beider Rassen, sowie die auffallend geringe Sehschärfe der Albinos auf die Pigmentverhältnisse zurückführen. *Druault-Tufesco* sah bei den Albinonegern häufig Refraktionsanomalien und Amblyopie, hebt aber die auffallend gute Sehschärfe und das seltene Vorkommen von Refraktionsanomalien bei den dunklen Negern hervor.

Die große Wichtigkeit der Pigmentation für den Sehakt beweist auch, daß sogar die Sehschärfe einzelner Netzhautabschnitte von ihrem Pigmentreichtum abhängig ist. Es ist bekannt, daß die Netzhautperipherie schon normalerweise schwach pigmentiert ist, sowie auch, daß sie sich bei der Perimeteruntersuchung oft auch im normalen Auge als farbenblind erweist. Die Foveagegend ist normalerweise stärker pigmentiert als die übrige Netzhaut und wir müssen annehmen, daß dies für das Sehen von Wichtigkeit ist. Wir haben schon in den bisher beschriebenen Fällen oft gesehen, daß Pigmentanomalien der Fovea von Schwachsichtigkeit begleitet waren. Daß bei vielen, manchmal sogar schweren Foveaveränderungen das Pigmentepithel und nicht

die eigentliche Retina betroffen ist, beweist das Bestehen der gelben Zone im rotfreien Lichte, wie dies *Vogt* öfters nachgewiesen hatte. Denn bekanntlich befindet sich die gelbe Farbe, nach den Untersuchungen *Vogts*, in der Retina und entsteht nicht, wie *Gullstrand* behauptet, infolge der Transparenz des Pigmentepithels durch die dünnste Netzhautstelle hindurch. Die wichtige Rolle des Pigmentepithels wurde auch durch anatomische Befunde einwandfrei nachgewiesen. So fand *Treacher-Collins* in einem Falle von honigwabenähnlicher Foveadegeneration ein Zugrundegehen des Pigmentepithels.

Auf Grund dieser Tatsachen müssen wir die oben erwähnte Behauptung von *Wilbrand-Sänger* dahin richtigstellen, daß die Pigmentarmut bis zu einer bestimmten Grenze die Sehschärfe noch nicht pathologisch herabzusetzen braucht. Hochgradiger Pigmentmangel, sowie auch andere hochgradige Pigmentanomalien werden aber sicherlich Amblyopie verursachen. Und wenn, wie dies so häufig ist, zugleich auch Anisometropie besteht, so haben wir wieder ein Beispiel der sog. „Amblyopia ex anopsia". Wir müssen also bei der ursächlichen Klarstellung einer Amblyopie immer auch die Pigmentierungsverhältnisse beachten. Ich habe in der Tat sehr oft, besonders in Fällen von Anisometropie und einseitiger Schwachsichtigkeit, als Ursache der letzteren Pigmentanomalien beobachten können.

Dem Untersucher bieten sich sehr verschiedenartige Bilder dar, im allgemeinen aber lassen sich 3 Gruppen unterscheiden: unregelmäßige Pigmentverteilung, abnorm schwache und abnorm starke Pigmentation.

Ein Fall von unregelmäßiger Pigmentverteilung:

M. G., 23 Jahre alte Kanzleischreiberin.
Diagnose: Astigmatismus myopicus oculi utriusque.
Visus: R. 4 m Fz., mit -6 D. sph. $\supset$ 1,5 D. cyl. $\frown$ $= {}^{5}/_{5}$.
L. $^{1}/_{2}$ m Fz., mit -7 D. sph. $\supset$ 2 D. cyl. $\frown$ $= {}^{5}/_{50}$.
Refraktion: R. 8 D. Myopie.
$+6$ D. Myopie.
L. 9 D. Myopie.
$+7$ D. Myopie.

Augenhintergrund: R. vollkommen normal. L. (Abb. 14) Papille ungefähr $1^{1}/_{2}$ mal größer als rechts, unregelmäßig geformt, vertikal etwas ausgezogen, von fast schneeweißer Farbe. Nach oben und temporal schließt sich an die Papille eine unregelmäßige halbmondförmige Partie an, die aus einem Konglomerat von gänzlich depigmentierten Flecken und sehr dunkel pigmentierten Klumpen besteht. Die temporale Grenze dieser Partie wird gebildet durch eine fast schwarze, unregelmäßige Pigmentlinie. Auf diese parapapilläre, halbmondförmige Überpigmentierung folgt in der Richtung nach der Fovea zu eine andere, ähnlich geformte, aber viel unregelmäßigere und größere. Zwischen dieser zweiten Pigmentanhäufung und der Fovea ist eine unregelmäßig begrenzte Partie vollkommen depigmentiert. Die Foveagegend besitzt eine große Ausdehnung, sie ist

stark dunkelbraun pigmentiert, hat unregelmäßige Grenzen. Sie imponiert fast als ein großer Naevus des Hintergrundes. In der Umgebung der Fovea ist die Pigmentation des Hintergrundes stark rarefiziert. Die übrigen Partien des Fundus besitzen eine ganz unregelmäßige Pigmentierung. Fast vollkommen depigmentierte Stellen wechseln ab mit dunkelbraun pigmentierten, nasal oben schwache, nasal unten sehr starke Pigmentierung. Temporal unten Depigmentierung, temporal oben starke Pigmentierung mit einzelnen, disseminierten, depigmentierten Flecken, die durch Pigmentsäume begrenzt werden. Nasal von der Papille sind 5 sehr dunkle Flecken sichtbar, die zwei obersten davon werden durch Netzhautgefäße bedeckt. Diese Flecken imponieren als Naevi des Hintergrundes.

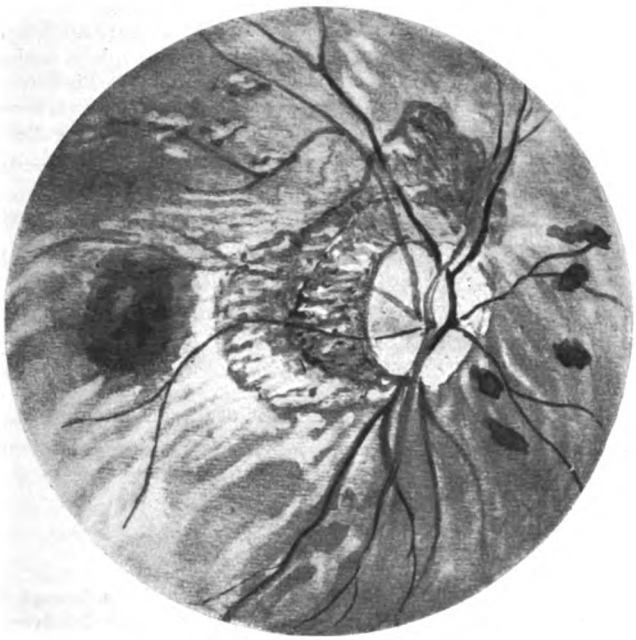

Abb. 14.

Anmerkung: Bei fast gleicher Refraktion beider Augen besteht Amblyopie nur an demjenigen mit Fundusveränderungen. Trotzdem, daß neben Pigmentanomalien auch andere Veränderungen bestehen, sind doch die ersteren derart dominierend, daß ihnen hauptsächlich die Amblyopie zugeschrieben werden muß. Übrigens können auch Fälle beobachtet werden, wo als Ursache der Schwachsichtigkeit sich nur Pigmentanomalien finden.

Mangelhafte Pigmentierung zeigt sich in den verschiedensten Graden bis zum vollständigen Albinismus. Da sie angeboren ist und meistens zusammen mit anderen kongenital-hereditären Anomalien, wie z. B. Refraktionsanomalien, Fehlen der Fovea, Nystagmus, Strabismus, vorkommt, halten wir sie für eine Entwicklungsstörung, insbesondere des Pigmentepithels. Jedoch auch bei den höchsten Graden dieser Entwicklungsstörung, beim Albinismus, fehlt das Pigmentepithel nicht

völlig. Wäre dies der Fall, so müßten nach den neueren Theorien, bis nach derjenigen von *Schanz*, die Albinos vollständig blind sein. Sie sind es aber nicht, sondern sie sind nur mehr oder weniger schwachsichtig. Tatsächlich konnte auch anatomisch Pigment, wenn auch spärlich, im Albinoauge nachgewiesen werden, und zwar besonders im Pigmentepithel.

Manz fand Chorioidea, Subchorioidea, Corpus ciliare und Iris ganz pigmentfrei, dagegen das Pigmentepithel schwach pigmentiert. *Elschnig* sah im Pigmentepithel reichliche, aber außerordentlich blasse, gelbliche Pigmentkörner in regelloser Anordnung. In der Gegend der Fovea war die Pigmentierung dichter. Ähnliches sah auch *Gilbert*. *Usher* fand am Auge eines albinotischen Mädchens: Astigmatismus mixtus, Sehschärfe nach Korrektion $^{6}/_{36}$. Mikroskopisch erwies sich das Stroma der Iris und des Ciliarkörpers als pigmentfrei. Das Pigmentepithel der Iris und des Ciliarkörpers enthielt Pigment, wenn auch weniger als normalerweise die Aderhaut nur in der Foveagegend. Das Pigmentepithel der Netzhaut war schwach pigmentiert, eine Fovea centralis ließ sich mikroskopisch nicht nachweisen.

Alle diese, im Wesen gleichartigen, jedoch verschiedengradigen Veränderungen verursachen eine entsprechende Verminderung der Sehschärfe. Besteht nun, was außerordentlich häufig der Fall ist, zugleich eine Anisometropie, so wird oft unbedachtsamerweise eine „Amblyopia ex anopsia" angenommen.

B. D., 14 Jahre alt, Schüler.
Diagnose: Astigmatismus hypermetropicus oculi sinistri.

Visus: R. $^{5}/_{5}$.
L. $^{5}/_{70}$, mit $+ 1$ D. $= {}^{5}/_{50}$.

Refraktion: R. Emmetropie.
L. 1,5 D. Hypermetropie.
$+$ 1 D. Hypermetropie.

Augenhintergrund: R. normal. L. Auffallend starke Pigmentarmut des ganzen Hintergrundes; Aderhautgefäße deutlich sichtbar. Atypischer Gefäßverlauf (kompletter Typus inversus papillae). Fovea schwach pigmentiert, unscharf begrenzt, reflexlos.

Anmerkung: Die unbedeutende Ametropie beweist, daß die Amblyopie nicht „ex anopsia", sondern infolge der objektiven Hintergrundveränderungen, nämlich der Pigmentarmut, besteht.

S. V., 10 Jahre alt, Landarbeiterstochter.

Anamnese: Seit Geburt schwachsichtig, leidet sehr oft an Kopfschmerzen. Ist gegen helles Licht immer sehr empfindlich gewesen.

Diagnose: Astigmatismus myopicus oculi utriusque, Albinismus.

Visus: R. 3 m Fz., mit -2 D. sph. $\ominus$ 3 D. cyl. $\frown = {}^{5}/_{50}$.
L. 3 m Fz., mit -4 D. sph. $\ominus$ 3 D. cyl. $\frown = {}^{5}/_{70}$.

Refraktion: R. 6 D. Myopie.
$+$ 2 D. Myopie.
L. 8 D. Myopie.
$+$ 5 D. Myopie.

Augenhintergrund: Beiderseits pigmentlos. Aderhautgefäße in ihrem ganzen Verlauf vollkommen deutlich sichtbar. Papille blaß. Retinalgefäße sehr dünn, etwas gestreckt verlaufend. Foveareflex sehr schwach.

Gesichtsfeld zeigt beiderseits Defekte.

Anmerkung: Pat. ist sehr blond, mit fast weißem Kopfhaar und Augenbrauen. Gesichts- und Körperhaut blaß, pigmentlos.

Die zu starke Pigmentierung drückt sich meistens in der sehr dunklen Hintergrundsfarbe aus, doch sind meistens auch kleinere oder größere, herdartige Pigmentanhäufungen vorhanden. Diese meistens angeborene Anomalie, die man auch als Melanosis oculi bezeichnet, geht immer mit Funktionsstörungen einher. Es wurden zwar Fälle beschrieben, wo keine Störungen der Sehfunktion vorhanden waren. Doch wird dies wohl darauf beruhen, daß die Veränderungen nicht zentral waren und das zentrale Sehen nicht beeinflußten. Eine genaue Gesichtsfeldprüfung hätte wohl auch in diesen Fällen Scotome nachgewiesen. Bemerkenswert ist, daß diese Pigmentanomalie sehr häufig mit Ametropie einhergeht. Dieses Zusammentreffen ist besonders auffallend bei den Fällen von einseitiger Hyperpigmentation. Zahlreiche derartige Beobachtungen wurden mitgeteilt.

Jablonski beschreibt einen Fall von beiderseitiger Melanose, bei dem das stärker melanotische Auge zugleich eine stärkere Myopie hatte. Er hebt auch die Funktionsstörung hervor. *Holm* fand in zwei Fällen von gruppierter Überpigmentierung hypermetropische Refraktion. *Coover*, *Cerise*, *Chené* beschreiben Fälle von angeborener Melanose mit hochgradiger Herabsetzung der Sehschärfe und hochgradiger Einengung des Gesichtsfeldes. In einem Falle von *Schein* war hohe Hypermetropie und stark herabgesetzte Sehschärfe vorhanden. *Bourguin* fand Melanose mit Astigmatismus und Schwachsichtigkeit.

Beim folgenden Falle war das melanotische Auge ebenfalls ametropisch und schwachsichtig.

M. D., 24 Jahre alte Kaufmannsfrau.

Diagnose: Astigmatismus hypermetropicus oculi dextri.

Visus: R. $^5/_{60}$, mit 3 D. cyl. ↖ temp. 130° = $^5/_{30}$.
L. $^5/_5$.

Refraktion: R. $\begin{cases} \cdot\,\cdot\,\cdot & 3{,}5 \text{ Hypermetropie.} \\ \cdot\,\cdot\,\cdot & \text{Emmetropie.} \end{cases}$
L. Emmetropie.

Augenhintergrund: R. ganzer Hintergrund unregelmäßig dunkel pigmentiert. Atypischer Gefäßverlauf (kompletter Typus inversus papillae). Nach oben, unten und temporal von der Papilla sieht man mehrere zerstreute dunkelbraune Herde (Naevi) von verschiedener Größe. (An der Iris ist rechts ebenfalls ein größerer Naevus wahrnehmbar, links dagegen nicht.) L. vollkommen normal.

Es fragt sich nun, was die Ätiologie der verschiedenen Pigmentanomalien sei. Zweifellos können sie erworben, Folgen verschiedener Erkrankungen sein. Der größere Teil aber ist angeboren. Unter den angeborenen Veränderungen müssen wir unterscheiden solche, die schon in der Keimanlage präformiert sind, also auf Entwicklungs-

störungen beruhen, und solche, die Reste von intrauterinen Erkrankungen darstellen. Die anatomische Lage des Pigmentepithels zwischen Netzhaut und Aderhaut macht die Tatsache begreiflich, daß es an den Erkrankungen beider Membranen teilnimmt. Es kommt zur Atrophie oder Wucherung des Pigmentepithels, die sich im ophthalmoskopischen Bilde durch Depigmentierung oder Überpigmentierung ausdrücken. Besonders in der Diagnostik der Aderhauterkrankungen sind diese Pigmentveränderungen sehr wichtig, weil sie sehr oft das erste ophthalmoskopisch wahrnehmbare Zeichen darstellen. Mit dem Fortschreiten des chorioiditischen Prozesses schreiten auch die Pigmentveränderungen fort, um beim schließlichen Abheilen des Prozesses stationär zu bleiben. Ist nun die Aderhauterkrankung intrauterin abgelaufen, so kann das Kind also mit derartigen stationären Pigmentveränderungen geboren werden, die sich ophthalmoskopisch gar nicht von den durch eine Entwicklungsstörung verursachten unterscheiden. Die Frage, ob intrauterine Entzündung oder Entwicklungsstörung vorliegt, läßt sich nicht immer beantworten, doch scheint die letztere häufiger zu sein. Die ophthalmoskopischen Bilder sind sehr wechselvoll; depigmentierte Stellen einerseits, Pigmentflecke andererseits, die durch Pigmentwucherung entstehen. Beim Zerfallen der Pigmentepithelzellen infolge Aderhauterkrankungen wandern die Pigmentkörner im Wege der perivasculären Lymphscheiden auch in die Netzhaut. Dasselbe ist aber auch der Fall, wenn infolge einer Entwicklungsstörung, einer Hyperplasie des Pigmentepithels, Pigmentkörner zahlreich auch extracellular gebildet werden. Manchmal sind die ophthalmoskopisch wahrnehmbaren Veränderungen wenig hervortretend. So ist z. B. die „Täfelung" des Hintergrundes, die man geneigt ist, fast normal oder höchstens als unbedeutende Varietät aufzufassen, oft das Zeichen einer intrauterin abgelaufenen Aderhautentzündung. Wenn nämlich das Pigmentepithel hauptsächlich betroffen ist und atrophiert, so treten die Aderhautgefäße deutlich hervor, dunkler pigmentierte, polygonale Felder einschließend. Dasselbe Bild entsteht aber, wenn das Pigmentepithel infolge einer Entwicklungshemmung nicht genügend ausgebildet ist.

Die wichtige Rolle, die das Pigmentepithel beim Sehakt spielt, macht es begreiflich, daß alle diese Anomalien das Sehen beeinträchtigen. Die Intensität der Sehstörung ist aber sehr verschieden und steht sehr oft in einem Mißverhältnis zur Schwere der objektiven Veränderungen. Für das Sehen ist nämlich der Zustand der Stäbchen-Zapfenschicht von der höchsten Bedeutung. Diese Schicht kann schwer verändert sein, ohne daß ophthalmoskopisch auffallende Veränderungen darauf hinweisen würden. Und umgekehrt müssen intensivere Veränderungen nicht auch die perzipierende Schicht der Retina ergriffen haben.

Viel seltener als die bisher besprochenen Veränderungen der Fovea, der Papille, der Gefäße und des Pigmentepithels ist eine angeborene, offenbar auf Entwicklungsstörung beruhende Anomalie, die ich als Aplasie des Augenhintergrundes bezeichnen möchte.

Die verschiedenen Partien des Hintergrundes sind dabei zugleich verändert, d. h. auf einer niedrigeren Stufe der Entwicklung stehengeblieben, was zu einer hochgradigen Funktionsstörung des betreffenden Auges führt.

I. H., 40 Jahre alt, Bäcker.
Anamnese: Sieht am linken Auge seit Geburt nicht.
Diagnose: Astigmatismus myopicus oculi sinistri.
Visus: R. $^5/_5$.
L. 1 m Fz., nicht korrigierbar.
Refraktion: R. Emmetropie.
L. 3 D. Myopie.
$\dashv$ Emmetropie.

Bulbus: Strabismus divergens oculi sinistri. Leichte, zarte, parazentrale Trübung der linken Hornhaut.

Augenhintergrund: R. vollkommen normal. L. Papille viel blasser und auch viel kleiner als rechts ($^1/_3$). Alle Retinalgefäße, besonders aber die Venen, sind auffallend dünn, von gestrecktem Verlauf. Am ganzen Hintergrund starke Pigmentrarefikation, teilweise auch größere, depigmentierte Stellen, wo die Aderhautgefäße deutlich sichtbar sind und sich ebenfalls durch auffallende Dünne auszeichnen. Die Fovea ist kaum sichtbar, da ihre Begrenzung unscharf ist, ihre Farbe nur wenig von derjenigen des übrigen Hintergrundes differiert. In der Mitte der Fovea befindet sich ein stecknadelkopfgroßer, dunklerer, braunroter Fleck.

Anmerkung: Wieder geringe Ametropie, hochgradige Sehschwäche.

Eine andere, noch seltenere Anomalie, als Ursache der Schwachsichtigkeit bei Anisometropie, ist das Kolobom am Hintergrund. Es handelt sich dabei um das Fehlen von Aderhaut und Pigmentepithel in einem meist typisch gelegenen Bereich, während die Netzhaut, wenn auch rudimentär, vorhanden ist. Wenn wir bedenken, daß die hinteren Schichten der Retina von den Aderhautgefäßen aus mit Nährstoffen versorgt werden, weiterhin uns der wichtigen Rolle des Pigmentepithels beim Sehakt erinnern, werden wir uns über die hochgradige Sehstörung bei Kolobom nicht wundern. Als Ursache des Koloboms, wenigstens des typisch gelegenen, wird die fehlerhafte Schließung der fötalen Augenspalte betrachtet. Der gestörte Entwicklungsmechanismus drückt sich auch in der meist ebenfalls vorhandenen Refraktionsanomalie aus.

Nach *Hippel* soll das Kolobom meist mit starker Myopie verbunden sein. Doch fand ich bei 2 von den weiter unten beschriebenen 3 Fällen Hypermetropie. *Kafka* demonstrierte in der Wiener ophth. Gesellschaft 2 Fälle. Bei einem war einseitig hohe Myopie, hochgradige Kolobombildung, verbunden mit V = 2 m Fz., nicht korrigierbar. Beim anderen fand sich hochgradiger Astigmatismus, atypisches

Kolobom, von der Foveagegend bis weit in die temporale Peripherie reichend, Mikrophthalmus, Mikrocornea, nicht korrigierbarer Visus = $^1/_2$ m Fz.

Selbstverständlich ist in diesen Fällen, ebenso wie in den 3 folgenden, die Kolobombildung und nicht „Anopsia" als Ursache der Amblyopie zu betrachten.

B. M. 20 Jahre alter Lehrer.
Diagnose: Hypermetropia, Coloboma chorioidea oculi dextri.
Visus: R. 3 m Fz., mit + 8 D. = $^5/_{10}$.
L. $^5/_5$.
Refraktion: R. 9 D. Hypermetropie.
L. Emmetropie.

Augenhintergrund: R. starke Pigmentrarefikation, besonders in der Peripherie. Pseudoneuritis optici (während einer 5jährigen Beobachtung zeigte sich keine Änderung). Vollkommen unregelmäßiger Gefäßverlauf. Von der Fovea zieht abwärts zur Peripherie ein Chorioidealkolobom von elliptischer Form, mit scharfen, stark pigmentierten Rändern, von ungefähr 4—5facher Papillengröße. L. normal.

M. L., 12 Jahre alte Landmannstochter.
Diagnose: Myopia oculi utriusque, Coloboma chorioideae oculi dextri.
Visus: R. Handbewegung, nicht korrigierbar.
L. $^5/_{50}$ mit — 3 D. = $^5/_5$.
Refraktion: R. 4 D. Myopie.
L. 3 D. Myopie.

Augenhintergrund: R. ausgedehntes, die ganze untere Hälfte des Hintergrundes einnehmendes Coloboma chorioideae mit scharfen, stark pigmentierten Rändern. L. normal.

B. J., 32 Jahre alter Landarbeiter.
Diagnose: Hypermetropia, Coloboma chorioideae oculi dextri.
Visus: R. 4 m Fz., nicht korrigierbar.
L. $^5/_5$.
Refraktion: R. 2,5 D. Hypermetropie.
L. Emmetropie.

Augenhintergrund: R. große, physiologische Exkavation der Papille. Nasaler Konus. Nach unten von der Fovea befindet sich eine schneeweiße Partie von ungefähr 4 Papillengrößen, mit scharfen, stark pigmentierten Rändern. Die Netzhautgefäße ziehen frei über das Kolobom. L. vollkommen normal.

Zu diesem Kapitel gehört noch der folgende, meiner Meinung nach besonders erwähnenswerte Fall von beiderseitiger, jedoch nicht gleichgradiger Ametropie mit verschieden starker, wenig korrigierbarer Schwachsichtigkeit.

Die angetroffenen Hintergrundveränderungen waren erwiesenermaßen angeboren, denn Pat. war seit frühester Kindheit schwachsichtig, außerdem wurden die Veränderungen schon in seinem 3. Lebensjahre von ärztlicher Seite bemerkt. Die Anamnese ließ die Möglichkeit von Residuen einer intrauterin abgelaufenen Chorioretinitis luetica zu. Doch war die öfters vorgenommene WaR. stets negativ. Auch die fast genaue Übereinstimmung des beiderseitigen ophthalmoskopischen Befundes, die große Ausdehnung der einzelnen Herde, ihre Scharfrandigkeit, ihre

starke, dunkelbraune Randpigmentierung, der normale Gefäßverlauf, das Fehlen von Gefäßveränderungen (nur einzelne Gefäße zeigten eine kaum wahrnehmbare Einscheidung), die normale Beschaffenheit der Papille und der zwischen den Herden liegenden Partien — dies alles spricht für eine Entwicklungsanomalie, für multiple Kolobombildung, und nicht für Chorioretinitis. Die Möglichkeit dessen aber, daß die Entwicklungsstörung durch die Lues verursacht wurde, kann nicht geleugnet werden.

L. I., 17 Jahre alter Bäckerlehrling.

Anamnese: Sieht seit Geburt an beiden Augen sehr schwach. Vater luetisch, Mutter hat 6 Aborte gehabt. Eine jüngere Schwester (6 Jahre alt) steht wegen

Abb. 15.

Keratitis parenchymatosa luetica unter meiner Behandlung. Schmerzen an den Augen hat Pat. nie gehabt.

Diagnose: Astigmatismus myopicus oculi utriusque.

Visus: R. 4 m Fz., nicht korrigierbar.
L. $^5/_{50}$, nicht korrigierbar.

Refraktion: R. 5 D. Myopie.
$+$ 3 D. Myopie.
L. 4 D. Myopie.
$+$ 2 D. Myopie.

Augenhintergrund: (Abb. 15). Normale Papille, temporaler Konus. Gefäße normal verlaufend, im allgemeinen von normaler Beschaffenheit. Nur die untere

Temporalarterie und die untere Nasalvene zeigen auf einer ganz kleinen Strecke eine kaum angedeutete Gefäßeinscheidung. Es sind mehrere große, scharfbegrenzte, schwarzbraune Flecke von verschiedener Größe und Form sichtbar. Die zwei größten davon in- resp. abwärts von der Foveagegend, sowie ein ebenfalls großer Herd nach oben von der Papille zeigen in ihrer Mitte eine starke Depigmentierung, so daß sie hier hellrosa, teilweise schneeweiß erscheinen. Von den hier sichtbaren zahlreichen feinen Aderhautgefäßen erhalten diese Stellen ein karriertes Aussehen. Der Herd in der Foveagegend zeichnet sich durch eine besonders dunkle Färbung und scharfe Begrenzung aus. Ein noch größerer, aber viel geringere Randpigmentierung zeigender Fleck befindet sich temporal abwärts von der Papille. Mehrere kleinere, stark pigmentierte Herde sind nach oben temporal, zwei größere depigmentierte Stellen mit leichter Randpigmentierung und scharfen Grenzen (Kolobom des Pigmentepithels) nasal von der Papille sichtbar.

L. dasselbe ophthalmoskopische Bild, nur sind die Herde etwas anders gruppiert.

Wir haben bisher bei den Fällen von Anisometropie, wo die Möglichkeit einer „Amblyopia ex anopsia" vorlag, fast ausschließlich angeborene, auf Entwicklungsstörung beruhende Hintergrundveränderungen angetroffen. Das ist ganz natürlich, nachdem ja die Ametropie oder die Anlage dazu zweifellos auch angeboren ist, und das gleichzeitige Vorkommen von mehreren Entwicklungsanomalien fast die Regel bildet. Dann sind auch diese Veränderungen meistens so wenig auffallend, daß sie leicht übersehen und folglich andere Ursachen zur Erklärung der Amblyopie herbeigezogen werden. Hochgradige angeborene Veränderungen, wie z. B. die Kolobome, denen auch die Anhänger der „Amblyopia ex anopsia" die Schuld an der Schwachsichtigkeit nicht absprechen würden, gehören eigentlich nicht hierher und werden nur deshalb erwähnt, weil der Übergang von den feineren zu den gröberen Veränderungen ein allmählicher ist. Viel seltener wird man Gelegenheit haben, bei erworbenen Hintergrundveränderungen irrtümlich eine „Amblyopia ex anopsia" anzunehmen. Denn erstens sind die erworbenen Veränderungen gewöhnlich hinlänglich intensiv, um die Schwachsichtigkeit zu erklären. Zweitens wird das Zusammentreffen mit Anisometropie immer nur ein zufälliges sein, obgleich die Ametropie für manche Erkrankungen die Disposition erhöht. So z. B. kommt die Netzhautablösung meistens bei Myopie vor, doch wird wohl niemand bei Anisometropie mit einseitiger Netzhautablösung an „Amblyopia ex anopsia" denken. Es gibt aber auch wenig auffällige Veränderungen, die trotzdem die Sehfunktion schwer beeinträchtigen und bei einseitigem Bestehen oder einseitiger stärkerer Ausbildung und zufälligem Zusammentreffen mit Anisometropie zur Fehldiagnose einer „Amblyopia ex anopsia" Anlaß geben können.

Die Retinochorioiditis luetica, die meist bei hereditärsyphilitischen Kindern in den ersten Jahren auftritt, kann sehr geringfügige Veränderungen hinterlassen. Eine feine, helle Sprenkelung und wenig

auffällige Pigmentverschiebung, das ist manchmal alles, was wir in späteren Jahren noch erkennen.

D. K., 17 Jahre alte Kaufmannstochter.

Anamnese: Vater gibt an, Lues gehabt zu haben. Das Kind ist mit Lues geboren. Es wurde schon öfters antiluetisch behandelt. Pat. hat immer am rechten Auge schlecht gesehen, das auch seit Geburt abgelenkt und unbeweglich ist.

Diagnose: Astigmatismus mixtus, ophthalmoplegia externa oculi dextri.

Visus: R. 1 m Fz., nicht korrigierbar.
L. $^5/_5$.

Refraktion: R. 4 D. Myopie.
$+$ 3 D. Hypermetropie.
L. Emmetropie.

Bulbus: R. in abducierter Stellung nach innen oben, unten, unbeweglich. Pupillenreaktion sehr träge, aber doch vorhanden, sowohl für Licht als auch bei Konvergens und Akkommodation. Ptosis leichteren Grades. L. normal.

Augenhintergrund: R. überall, besonders zahlreich aber in der Peripherie, sieht man zerstreute kleine Flecke mit hellem, weißgrauem Zentrum und stark pigmentiertem Rand als Residuen einer abgelaufenen Chorioretinitis. Papille stark entfärbt, scharf aber unregelmäßig begrenzt. Retinalgefäße etwas verdünnt und geschlängelt; an einzelnen Stellen in der Nähe der Papille weiß eingescheidet.

Dr. Sz. M., 60 Jahre alt, Oberlehrer.

Anamnese: Erinnert sich nicht, je augenkrank gewesen zu sein, hat nie Augenschmerzen gehabt.

Diagnose: Hypermetropia oculi utriusque.

Visus: R. $^5/_7$.
L. 4 m Fz., mit $+$ 3 D. $=$ $^5/_{70}$.

Refraktion: R. 1 D. Hypermetropie.
L. 3 D. Hypermetropie.

Augenhintergrund: Beiderseits abgeheilte kleine, weiße chorioretinitische Herde mit Randpigmentation. Rechts nur in der Peripherie, links in großer Anzahl auch zentral.

Anmerkung: Unbedeutende Anisometropie. Die Fundusveränderungen sind allerdings doppelseitig, aber nur links ist die Foveagegend ergriffen, deshalb linksseitige Amblyopie.

V. S., 24 Jahre alte Mechanikersfrau.

Anamnese: War vor 15 Jahren augenkrank; damals wurde beiderseitige Aderhautentzündung konstatiert, die nach 6monatiger antiluetischer Behandlung heilte.

Diagnose: Myopia oculi sinistri.

Visus: R. $^5/_{15}$, nicht korrigierbar.
L. $^5/_{70}$, mit $-$ 2 D. $=$ $^5/_{20}$.

Refraktion: R. Emmetropie.
L. 3 D. Myopie.

Augenhintergrund: Beiderseits in der Peripherie abgeheilte, kleine chorioretinitische Herde mit Randpigmentation und feinen Pigmentfleckchen.

Anmerkung: Trotzdem die Myopie linksseitig ist, ist doch die Amblyopie rechts stärker, weil sie durch die Hintergrundveränderungen verursacht wird.

B. R., 21 Jahre altes Bauernmädchen.

Anamnese: Sieht am rechten Auge seit Geburt nichts. Pat. war nie krank. Mutter hatte mehrere Aborte, Vater gibt an, in der Jugend Lues gehabt zu haben. WaR. bei Vater, Mutter und Tochter stark positiv.

Diagnose: Astigmatismus hypermetropicus oculi dextri.

Visus: R. Handbewegung, nicht korrigierbar.
L. $^5/_5$.

Refraktion: R. 6 D. Hypermetropie.
$\dotplus$ 7 D. Hypermetropie.
L. Emmetropie.

Abb. 16.

Augenhintergrund: R. (Abb. 16). Ungleichmäßige Pigmentierung. In der Peripherie feine, depigmentierte chorioiditische Herde von verschiedener Größe. Nasal unten sind kleine, runde, glänzend weiße Netzhautherde sichtbar. Die Foveagegend wird von einem stark depigmentierten, grauweißen Herd von ungefähr $3^1/_2$ Papillengrößen mit verwaschenen, nicht pigmentierten Grenzen eingenommen, dessen Mitte zarte, hellbraune Pigmentlinien aufweist. Papille grauweiß, vergrößert. Grenzen teilweise verwaschen. Alle Netzhautgefäße sind stark eingescheidet. Nasal oben und unten sind zwei Gefäße samt ihren Zweigen in weiße Stränge umgewandelt.

Anmerkung: Besonders auffallend ist die starke Einscheidung der Gefäße, die für die Schwere des abgelaufenen Prozesses spricht. Dieser Fall wäre in die Gruppe von Erkrankungen einzuteilen als deren Kennzeichen *Igersheimer* in seinem Buche „Syphilis und Auge" „eine Kombination der Chorioretinitis mit erheblichen Veränderungen der Retinalgefäße" sowie „ein ganz eigenartiger, grauer Ton des Hintergrundes" erwähnt. Es wurde auch behauptet, daß die Um-

wandlung der Gefäße in weiße Stränge eine Folge von Entwicklungsstörungen sei, was besonders bei gleichzeitigem Vorkommen von Ametropie glaubwürdig ist.

Zu den erworbenen Veränderungen, die hier Erwähnung erfordern, gehören auch die Netzhautblutungen, die während und als Folgen der Geburt auftreten. Da sie keineswegs nur bei schweren Geburten vorkommen, wurde von mancher Seite eine vererbte Minderwertigkeit der Augenhäute beschuldigt. Dies schließt aber nicht die Möglichkeit dessen aus, daß bei schweren Geburten auch in normalen Augen Netzhautblutungen auftreten. Das Blut wird später resorbiert und die schließlichen Veränderungen sind — wenn die Blutung nicht zu stark war — so unbedeutend, daß sie ophthalmoskopisch kaum oder gar nicht festgestellt werden können. Trotzdem bleiben, wenn die Blutung in der Foveagegend lokalisiert war, immer sehr bedeutende Sehstörungen zurück. Selbstverständlich kann die Blutung auch einseitig in einem ametropischen Auge auftreten, was wieder zur Diagnose der „Amblyopia ex anopsia" führen wird. Wie wichtig diese Blutungen der Foveagegend sind, erhellt daraus, daß sie *Heine* für die sog. „Amblyopia congenita" verantwortlich macht. Dasselbe behauptet auch *Naumoff*. Dabei sind diese Netzhautblutungen gar nicht selten. So fand sie *Hippel* unter 24 daraufhin untersuchten Individuen in 10 Fällen. Er glaubt auch, daß sie, wenn sie in der Foveagegend lokalisiert sind, die Struktur der Fovea dauernd verändern und zur Amblyopie führen. Ich spreche hier nur von den leichteren Netzhautblutungen. Denn daß schwere Blutungen mit dem Endausgang der sog. Retinitis proliferans zu den schwersten Sehstörungen führen werden, ist jedem klar.

Zusammenfassend ergibt sich also auf Grund des Gesagten folgendes:

Bei den Fällen von Anisometropie, bei denen keine sonstigen Veränderungen vorhanden sind, besteht nie Amblyopie. Letztere tritt nur auf, wenn irgendwelche Veränderungen des optischen Apparates, welchen Abschnittes auch immer, bestehen. Mit gutem Grund können wir also die Sehschwäche auf jene Veränderungen zurückführen, und nicht auf die angebliche Untätigkeit der Netzhaut. Eine „Amblyopia ex anopsia" besteht also nicht.

Die feineren Veränderungen der Netzhaut, die leicht übersehen werden können, und so die Fehldiagnose „Amblyopia ex anopsia" veranlassen, sind nur selten erworben. Meist sind sie angeborener Art, als Ausdruck eines gestörten Entwicklungsmechanismus des Auges, dessen anderes Zeichen die fast immer zugleich bestehende Refraktionsanomalie bildet.

Aus der Tatsache, daß die Veränderungen meistens so fein sind, ergibt sich die Notwendigkeit einer genauen objektiven, insbesondere ophthalmoskopischen Untersuchung. Wo das gewöhnliche Ophthalmoskopierlicht nicht ausreicht, werden wir die Methode des rotfreien oder

reflektierten Tageslichtes zu Hilfe ziehen, und so manchmal noch Veränderungen nachweisen, die sonst unentdeckt geblieben wären. In den wenigen Fällen, wo ophthalmoskopisch nichts nachzuweisen ist, wird die Gesichtsfeld- und Farbensinnprüfung zum Erfolg führen.

Da eine „Amblyopia ex anopsia" nicht besteht, also auch nicht durch die Wiederbenutzung des Auges behoben werden kann, werden wir die Patienten über das Unabänderliche ihres Zustandes aufklären und sie von überflüssigen und lästigen Sehübungen verschonen.

Literaturverzeichnis.

Axenfeld, Lehrbuch der Augenheilkunde. — *Arlt*, Ein anatomischer Befund bei sternförmigen Resten der Pupillarmembran. Klin. Monatsbl. f. Augenheilk. **68**. 1922. — *Ammon*, Einige Beobachtungen bei den Funktionsprüfungen in der Sprechstunde. Zentrales Sehen. Sehen der Amblyopien. Klin. Monatsbl. f. Augenheilk. **67**. 1921. — *Brückner* und *Meisner*, Augenheilkunde. — *Braun*, Eine besondere Form des Epicanthus mit kongenitaler Ptosis. Klin. Monatsbl. f. Augenheilk. **63**. 1922. — *Blatt*, Klinische Erfahrungen über spätluetische Augenhintergrundserkrankungen in Bosnien. v. Graefes Arch. f. Ophth. **104**. 1921. — *Blatt*, Beziehungen zwischen der intrauterinalen Resorption der getrübten Linse und dem Mikrophthalmus. Klin. Monatsbl. f. Augenheilk. **68**. 1922. — *Behr*, Die Heredodegeneration der Macula. Klin. Monatsbl. f. Augenheilk. **65**. 1920. — *Barth*, Ein weiterer Beitrag zur Vererbung der familiären Sehnervenatrophie (Lebersche Krankheit). Klin. Monatsbl. f. Augenheilk. **66**. 1921. — *Becker*, Zwölf Fälle doppelseitiger Degeneration der Macula lutea. Klin. Monatsbl. f. Augenheilk. **66**. 1921. — *Behr*, Die Anatomie der „senilen Macula" (der senilen Form der makularen Heredodegeneration). Klin. Monatsbl. f. Augenheilk. **67**. 1921. — *Battes*, La guérison des visions defectueuses sans lunettes. Clin. opht. **10**. 1921. — *Burton*, Symmetric macular degeneration in a brother and sister. Americ. journ. of ophth. **3**. 1920. — *Bielschowsky*, Das Einwärtschielen der Myopen. 43. Versammlung der Dtsch. Ophth. Ges. in Jena 1922. — *Bielschowsky*, Die Genese abnormer Konvergenzstellungen der Augen. Arch. f. Psychiatrie u. Nervenkrankh. **65**. 1922. — *Bielschowsky*, Störungen der Fusion und ihre Behandlung. Ref. Klin. Monatsbl. f. Augenheilk. **69**. 1922. — *Bing*, Über die selektive Schallanalyse und Analoges beim Farbensehen. Wien. med. Wochenschr. 1921, Nr. 6. — *Barraquer*, La vision est-elle un phénomène physique? Clin. opht. **9**. 1920. — *Beckers*, Meine Theorie von der Entstehung der Kurzsichtigkeit. Berl. klin. Wochenschr. **57**, Nr. 11. 1920. — *Clausen*, Heredodegeneration der Macula. Ref. Klin. Monatsbl. f. Augenheilk. **67**. 1921. — *Czellitzer*, Wie vererbt sich Schielen? Ref. Klin. Monatsbl. f. Augenheilk. **69**. 1922. — *Cords*, Das Nystagmusproblem. Münch. med. Wochenschr. 1922, Nr. 19. — *Comberg*, Über relative binoculare Korrektion. Arch. f. Augenheilk. **87**. — *Comberg*, Zur Untersuchung des peripheren Gesichtsfeldes. Dtsch. ophth. Ges. 42. Versammlung 1920. — *Clausen*, Das Wesen der Kurzsichtigkeit im Lichte der heutigen Vererbungslehre. Dtsch. ophth. Ges., 42. Versammlung 1920. — *Candian*, Über seltene Maculaerkrankungen. Auß. Tag. d. Wiener ophth. Ges. 1921. — *Colden*, Hochgradige Kurzsichtigkeit bei Schulkindern und Lernanfängern. Ref. Klin. Monatsbl. f. Augenheilk. **68**. 1922. — *Doerffer*, Epicanthus und Schielen. (Inaug.-Diss. Rostock 1920). Ref. Klin. Monatsbl. f. Augenheilk. **65**. 1920. — *Deutschmann*, Über eine eigenartige, wahrscheinlich angeborene Maculaveränderung. v. Graefes Arch. f.

Ophht. 102. 1921. — *Dor*, Die Nichterblichkeit des Astigmatismus. Rev. gén. d'ophtalmol. 1920, Nr. 3. Ref. Klin. Monatsbl. f. Augenheilk. 64. 1920. — *Dor*, Über vertikales Doppelsehen durch Anisometropie. Clin. opht. 1920, S. 47. — *Delord*, Amblyopie par strabismus. Soc. franç. d'ophtal. Kongreß 1921. — *Döderlein*, Über die Vererbung von Farbensinnstörungen. Arch. f. Augenheilk. 90. 1921. — *Druault-Toufesco*, Notes sur la Myopie. Ann. d'oculist. 159. 1922. — *von Dungern*, Die Schichtungstheorie des Farbensehens. Arch. f. Ophth. 102. — *Ten Doesschate*, Der Platz des gelben Fleckens im Verhältnis zum Sehnerven. Ref. Klin. Monatsbl. f. Augenheilk. 66. 1921. — *Elschnig*, Was muß der praktische Arzt über die Ursachen und die Behandlung der Myopie wissen? Med. Klinik 1922, S. 683. — *Ebbecke*, Der farbenblinde und schwachsichtige Saum des blinden Fleckes. Pflügers Arch. f. d. ges. Physiol. 185. 1920. — *Fleischer*, Beiträge zur Vererbung von Augenkrankheiten. Klin. Monatsbl. f. Augenheilk. 66. 1921. — *Frank*, Amblyopia from disuse. Trans. of the opht. Soc. of the United Kingdom 41. 1921. Ref. Zentralbl. f. d. ges. Ophth. — *Fromaget*, Amélioration de l'acuité visuelle dans les amblyopies „ex anopsia" par le trou sténopéique et la loupe. Ann. d'oculist. 158. 1921. — *Fleischer*, Über geschlechtsgebundene Vererbung. Dtsch. Ophth. Ges., 42. Versammlung 1920. — *Goldzieher*, Augenheilkunde. — *Groß-Hoor*, Augenheilkunde. — *Gonzalez*, Betrachtungen über die Theorie des Sehens. Pediatria española 1921, Nr. 109. Ref. Zentralbl. f. d. ges. Ophth. — *Grow*, Remarks on color blindness, to gether with some of the objectionsfound with a few color perception tests now in use. Milit. surgeon 49, 1921. Ref. Zentralbl. f. d. ges. Ophth. — *Goldenburg*, Turmschädel mit doppelseitiger Sehnervenatrophie. Americ. journ. of opht. 1918. — *Gradle*, The blind spot. Opht. of the americ. med. assoc. 1921. Ref. Klin. Monatsbl. f. Augenheilk 67. 1921. *Grönholm*, Über die Vererbung der Megalocornea nebst einem Beitrag zur Frage des genetischen Zusammenhanges zwischen Megalocornea und Hydrophthalmus. Klin. Monatsbl. f. Augenheilk. 67. 1921. — *Greeff*, Zur Myopiegenese. Ref. Klin. Monatsbl. f. Augenheilk. 65. 1920. — *Gilbert*, Zur Anatomie myopischer Augenhintergrundsveränderungen. Arch. f. Augenheilk. 86. — *Gilbert*, Über Pigmentanomalien des Auges. Arch. f. Augenheilk. 88. — *Heine*, Die Krankheiten des Auges in Zusammenhang mit der inneren Medizin. — *Heß*, Die Farbensinnprüfung des Bahn- und Schiffspersonals und die Notwendigkeit ihrer Neugestaltung. Med. Klinik 1920, Nr. 50. — *Hanssen*, Zur Genese der Myopie. Klin. Monatsbl. f. Augenheilk. 67. 1921. — *Holm*, Zwei Fälle von gruppierter Pigmentierung. Klin. Monatsbl. f. Augenheilk. 67. 1921. — *Heß*, Die angeborenen Farbensinnstörungen und das Farbengesichtsfeld. Arch. f. Augenheilk. 86. — *Heß*, Einfache Apparate zur Untersuchung des Farbensinnes und seiner Störungen. Arch. f. Augenheilk. 86. — *Heß*, Zur Lösung des Problems der Rotgrünblindheiten. Dtsch. ophth. Ges., 46. Versammlung 1920. — *Heyck*, Die Ostwaldsche Farbenlehre. Dtsch. ophth. Wochenschr. 8, Nr. 23. 1922. — *Holm*, Das gelbe Maculapigment und seine optische Bedeutung. v. Graefes Arch. f. Ophth. 108. 1922. — *Heß*, Untersuchungen über die Methoden der klinischen Perimetrie. Arch. f. Augenheilk. 84 und 85. 1919. — *Heß*, Die relative Rotsichtigkeit und Grünsichtigkeit. v. Graefes Arch. f. Ophth. 105. 1921. — *Holm*, Ein anatomisch untersuchter Fall von Aniridie. Klin. Monatsbl. f. Augenheilk. 66. 1921. — *van der Hoeve*, Die Bedeutung des Gesichtsfeldes für die Kenntnis des Verlaufs und der Endigung der Sehnervenfasern in der Netzhaut. v. Graefes Arch. f. Ophth. 102. 1920. — *Haab*, Das erste ophthalmoskopische Bild des Staphyloma verum bei Myopie. Klin. Monatsbl. f. Augenheilk. 66. 1921. — *Heß*, Die Rotgrünblindheiten. Pflügers Arch. f. d. ges. Physiol. 185. 1920. — *Heine*, Über angeborene familiäre Sehnervenatrophie. v. Graefes Arch. f. Ophth. 102. 1920. — *Igersheimer*, Syphilis und Auge. — *Junius*, Die Probleme der Ver-

erbung und der Erwerbung der Kurzsichtigkeit. Zeitschr. f. Augenheilk. **44**, Heft 5/6. 1920. — *Jablonski*, Zur Vererbung der Myopie. Klin. Monatsbl. f. Augenheilk. **68**. 1922. — *Jablonski*, Über angeborene Melanose der Sclera. Ref. Klin. Monatsbl. f. Augenheilk. **64**. 1920. — *Inouye*, Über die Sehnervenatrophie bei Turmschädel. Nippon Gangakai zasti 1920. Ref. Klin. Monatsbl. f. Augenheilk. **66**. 1921. — *Kraupa*, Zur Arbeit von R. Salus „Typus inversus der Papille und Hornhautflecke". Klin. Monatsbl. f. Augenheilk. **67**. 1921. — *Kraupa*, Beiträge zur Morphologie des Augenhintergrundes II. Arch. f. Ophth. **105**. — *Kraupa*, Beiträge zur Morphologie des Augenhintergrundes III. Klin. Monatsbl. f. Augenheilk. **67**. 1921. — *Krämer*, Ein Fall von kongenitaler Verschiebung der beiden durchsichtigen Linsen. Ref. in Zeitschr. f. Augenheilk. **44**, Heft 1/2. 1920. — *Krämer*, Beiderseitige symmetrisch gerichtete Opticociliarvenen mit Fortsetzung in der Chorioidea. Klin. Monatsbl. f. Augenheilk. **65**. 1920. — *Kayser*, Über Embryotoxon corneae posterius nebst einem Befund von persistierenden Resten der Membrana capsulo-pupillaris lentis. Klin. Monatsbl. f. Augenheilk. **68**. 1922. — *Koyanagi*, Seltener Netzhautbefund bei einem Mikrophthalmus mit Orbitalcyste. Klin. Monatsbl. f. Augenheilk. **69**. 1922. — *Kümmell*, Zum Nachweis von Scotomen. Zeitschr. f. Augenheilk. **48**, Heft 6. 1922. — *Kleinsasser*, Physiologische Ringscotome. Zeitschr. f. Augenheilk. **47**, Heft 5. 1922. — *Lauber*, Klinische und anatomische Untersuchungen über Drusen im Sehnervenkopf. v. Graefes Arch. f. Ophth. **105**. 1922. — *Luedde*, Amblyopia ex anopsia and recovery of vision. Americ. journ. of opht. **5**. 1922. Ref. Zentralbl. f. d. ges. Ophth. — *Luedde*, Amblyopia ex anopsia and recovery of vision. Americ. journ. of opht. **5**. 1922. Ref. Klin. Monatsbl. f. Augenheilk. **69**. 1922. — *Landwehr*, Beitrag zur Kenntnis der Anisometropie. Ref. Klin. Monatsbl. f. Augenheilk. 1918. — *Lederer*, Über angioide Netzhautstreifen. Klin. Monatsbl. f. Augenheilk. **67**. 1921. — *Levinsohn*, Zur Myopiegenese. Klin. Monatsbl. f. Augenheilk. **66**. 1921. — *Levinsohn*, Berufsberatung bei Augenleiden. Zeitschr. f. Schutzgesundheitspfl. 1921, Nr. 5—6. — *Levinsohn*, Kurze Bemerkungen über Sehnervenschlängelung und Myopiegenese. Klin. Monatsbl. f. Augenheilk. **68**. 1922. — *Meyer*, Augenheilkunde. — *Menacho*, Was ein amblyopisches Auge bessern kann? Arch. d'opht. **20**. 1920. Ref. Zentralbl. f. d. ges. Ophth.. — *Münch*, Über Anisometropie bei eineiigen Zwillingen. 43. Versammlung d. Dtsch. Ophth. Ges. in Jena 1922. — *Mehner*, Beiträge zu den Augenveränderungen bei der Schädeldeformität des sog. Turmschädels. Klin. Monatsbl. f. Augenheilk. **67**. 1921. — *Myers-Bernard*, A case of oxycephaly. Brit. journ. of childr. dis. **18**. 1921. — *Niederegger*, Ein klinischer Beitrag zur Kenntnis seltener angeborener Irisanomalien. Klin. Monatsbl. f. Augenheilk. **64**. 1920. — *Oliver*, A high degree of myopia. Brit. journ. of opht. **5**, Nr. 2. 1921. — *Peters*, Über die Bedeutung der Erblichkeit des Schielens. Klin. Monatsbl. f. Augenheilk. **68**. 1922. — *Pfingst*, Extreme hypermetropia. Americ. journ. of opht. 1921. Ref. Zentralbl. f. d. ges. Ophth. — *Post*, Proper time for operation on congenital cataract. Americ. journ. of opht. **3**. 1920. Ref. Zentralbl. f. d. ges. Ophth. — *Poulard*, Amblyopie par strabisme (Amblyopia ex anopsia, Amblyopie par défaut d'usage). Ann. d'oculist. **158**. 1921. — *Poulard*, Amblyopie infolge von Strabismus. Ann. d'oculist. **158**. 1921. Ref. Klin. Monatsbl. f. Augenheilk. — *Römer*, Augenheilkunde. — *Rumbaur*, Über sternförmige Reste der Pupillarmembran auf der vorderen Linsenkapsel. Klin. Monatsbl. f. Augenheilk. **66**. 1921. — *Roy*, The eyesight of the negroes of Afrika. Arch. of opht. **48**. — *Rößler*, Der blinde Fleck in schielenden Augen. v. Graefes Arch. f. Ophth. **105**. 1921. — Report of the committee on the prevention of hereditary blindness. Trans. of the sect. on opht. of the americ. med. assoc. 1921. Ref. Zentralbl. f. d. ges. Ophth. — *Schott*, Über

das sogenannte Kolobom der Macula. Klin. Monatsbl. f. Augenheilk. **67**. 1921. — *Stähli*, Bemerkungen über „Keratokonus und seine Behandlung". Klin. Monatsbl. f. Augenheilk. **67**. 1921. — *Stargardt*, Über die Funktion des Auges bei der angeborenen Melanose. Zeitschr. f. Augenheilk. **39**. 1918. — *Schanz*, Das Sehen. Auß. Tag. d. Wiener Ophth. Ges. 1921. — *Streiff*, Augenbefund bei Gesichtsasymmetrie. Klin. Monatsbl. f. Augenheilk. **69**. 1922. — *Schiötz*, Rotgrünblindheit als Erbeigenschaft. Klin. Monatsbl. f. Augenheilk. **68**. 1922. — *Schanz*, Das Sehen der Farben. Zeitschr. f. Augenheilk. **46**, Heft 6. 1921. — *Seefelder*, Hydrophthalmus als Folge einer Entwicklungsanomalie der Kammerbucht. v. Graefes Arch. f. Ophth. **103**. 1920. — *Steyer*, Über die Veränderlichkeit des Hornhautastigmatismus. Zeitschr. f. Augenheilk. **43**. 1920. — *Seefelder*, Pathologisch-anatomische Beiträge zur Frage der angeborenen zentralen Defektbildung der Hornhauthinterfläche. Klin. Monatsbl. f. Augenheilk. **65**. 1920. — *Stiel*, Über die Ursache der Kurzsichtigkeit. Ref. Klin. Monatsbl. f. Augenheilk. **66**. 1921. — *Schanz*, Das Sehen der Farben. Zeitschr. f. Augenheilk. **46**. 1921. — *Seefelder*, Bericht über die angeborenen Anomalien und Mißbildungen des Auges vom Jahre 1919. Zeitschr. f. Augenheilk. **44**, Heft 1/2. 1920. — *Simon*, Über das physiologische relative Scotom innerhalb der Rotgrenzen. Klin. Monatsbl. f. Augenheilk. **67**. 1921. — *Tandler*, Konstitution und Rassenhygiene. Wien. klin. Rundschau **34**, Nr. 42—43. 1920. — *Triebenstein*, Über Entzündung der Hornhaut und angeborene Irisanomalien. Klin. Monatsbl. f. Augenheilk. **68**. 1922. — *Usher*, Histological examination of an adult human albino's eyelale with a noto... Biometrika **13**, Nr. 1. 1920. Ref. Zentralbl. f. d. ges. Ophth. — *Usher*, A pedigree of mikrophtalmia with myopia and correctopia. Brit. journ. of opht. **5**. 1921. — *Vogt*, Ophthalmoskopische Untersuchungen der Macula lutea in rotfreiem Licht. Klin. Monatsbl. f. Augenheilk. **66**. 1921. — *Vogt*, Neues über den Foveolareflex. Ref. Klin. Monatsbl. f. Augenheilk. **65**. 1920. — *Vogt*, Zur Farbe der Macula retinae. Klin. Monatsbl. f. Augenheilk. 1918. — *Vogt*, Totale Farbenblindheit. Ref. Klin. Monatsbl. f. Augenheilk. **69**. 1922. — *Werner-Siemens*, Über die Ätiologie der Ectopia lentis et pupillae. v. Graefes Arch. f. Ophth. **103**. 1920. — *Weidler*, Concerning congenital colobom of the lens. Americ. journ. of opht. **5**. 1922. Ref. Klin. Monatsbl. f. Augenheilk. **69**. 1922. — *Wick*, Der heutige Stand der Forschung über Kurzsichtigkeit. Zentralbl. f. d. ges. Ophth. **8**, Heft 3. 1922. — *Wick*, Kolobom am Sehnerveneintritt. Zeitschr. f. Augenheilk. **44**, Heft 1—2. 1920. — *Wilbrand-Sänger*, Die Neurologie des Auges.

Gesichtsfeldveränderungen bei Anisometropie.

(Zur Frage der sogenannten „Amblyopia ex anopsia".)

Von

Dr. **Nikolaus Blatt.**

Mit 20 Textabbildungen.

II.

Alle Fälle von Anisometropien lassen sich in zwei größere Gruppen einteilen; in solche, bei denen trotz der noch so hochgradigen Anisometropie und Ametropie eine volle Korrektion der Sehschärfe mit entsprechenden Gläsern zu erreichen ist, und in solche, bei denen einseitig, selten beiderseits, eine Schwachsichtigkeit vorhanden ist, die nicht korrigierbar ist und die als „Amblyopia ex anopsia" aufgefaßt werden könnte, wenn das eine Auge Emmetropie und volle Sehschärfe hätte, das andere ametropisch und schwachsichtig wäre. — Untersuchungen an 429 Fällen von Anisometropen (siehe dieses Heft S. 367) haben mir gezeigt, daß eine „amblyopia ex anopsia" in keinem einzigen Falle anzunehmen war; denn bei sehr vielen davon hatten sich durch genaue ophthalmoskopische Untersuchungen fast immer Anomalien des Hintergrundes nachweisen lassen können, die öfters als kongenitale Entwickelungsstörungen zu deuten waren und die Ursache der nicht korrigierbaren Schwachsichtigkeit des betreffenden Auges angaben. — Aber auch in denjenigen Fällen, in denen man die schwache ophthalmoskopische Veränderung vielleicht nicht als sichere Ursache des Sehdefektes hätte annehmen können, haben die gleichzeitig vorhandenen Gesichtsfeldstörungen und Farbensinnanomalien die Hintergrundanomalie als pathologisch erkennen lassen, die die Ursache der Schwachsichtigkeit ergab, welche also als eine pathologische Veränderung der Augenhäute aufgefaßt werden müßte und nicht für „amblyopia ex anopsia" zu erklären wäre, die wegen Untätigkeit der Retina entstanden ist. — Gesichtsfeld- und Farbensinnuntersuchungen — geben bei den Anisometropen mit den ophthalmoskopischen Befunden zusammenwichtige und oft entscheidende Merkmale von Vorhandensein einer pathologischen Veränderung des betreffenden schwachsichtigen, nicht korrigierbaren Bulbus. —

Bei allen 429 Fällen habe ich auch die Gesichtsfelder genau untersucht und will nun von diesen Befunden nur einzelne wiedergeben,

die als Typus der Gesichtsfeldveränderungen bei Anisometropen aufzufassen sind. — Die übrigen Gesichtsfeldbefunde und deren Bedeutung für die Anisometropie, die Korrigierbarkeit oder Nichtkorrigierbarkeit der Sehschärfe für die Schwachsichtigkeit, ihre Korrelationen mit den ophthalmoskopischen Befunden will ich zusammenfassend besprechen. —

Bezüglich der Technik bei Gesichtsfelduntersuchungen sei nur so viel erwähnt, daß es nötig ist, bevor wir das gefundene Gesichtsfeld den wahren Verhältnissen entsprechend betrachten wollen, — um also kein Fehlresultat zu erhalten — bei denselben Individuen das Gesichtsfeld öfters aufzunehmen, ja es ist angezeigt, um ganz genaue Gesichtsfeldbefunde zu erlangen, die betreffenden Personen wiederholt am Perimeter zu untersuchen, wobei die äußeren Bedingungen immer dieselben sein sollen. — Dies bezieht sich namentlich auf die Beleuchtung, auf das Instrument, auf die Lage bei der Untersuchung, auf die Papierobjekte des Perimeters. — Auch ist dafür zu sorgen, daß die Aufmerksamkeit des zu Untersuchenden durch Unruhe oder andere Dinge der Umgebung nicht abgelenkt werde. —

Auch bei den anisometropischen Augen gilt die allgemeine Regel, daß das betreffende Auge, beziehungsweise seine Augenhäute (Retina-Chorioidea-Pigmentepithel) und der Sehnerv nur dann als normal betrachtet werden können, wenn nicht nur die zentrale Sehschärfe vollkommen intakt ist, sondern auch deren Gesichtsfelder gar keine Defekte zeigen. — Hat bei Ametropie das eine Auge eine sehr schwache zentrale Sehschärfe, so finden wir meistens auch im Gesichtsfelde hochgradige Defekte. — Die gleichzeitig vorhandenen, ophthalmoskopisch nachweisbaren Veränderungen der Augenhäute erklären die wahre Ursache der Funktionsstörungen. — Sind diese pathologischen Veränderungen ophthalmoskopisch nur schwach ausgeprägt, so sind es eben in ähnlichen Fällen die Gesichtsfeldbefunde, die uns die Schwere der Augenhintergrundanomalien andeuten und zeigen, daß es sich nicht um eine einfache Untätigkeit der Retina (eine „amblyopia ex anopsia") handelt. —

In weiterem Sinne haben die Gesichtsfeldbefunde bei den anisometropisch einseitig Schwachsichtigen eine gewisse Korrelation mit den vorhandenen Hintergrundanomalien. — Bei Foveaveränderungen zeigen sich zentrale Defekte des Gesichtsfeldes, wobei auch dessen peripheren Grenzen geschädigt sein können. — Die peripheren Verengungen des Gesichtsfeldes und andere diffuse Defekte desselben deuten übrigens darauf hin, daß Anomalien in dem dem Gesichtsfelddefekt entsprechenden Teil der Augenhäute vorhanden sind, und daß bei kongenitalen Entwickelungsanomalien des Hintergrundes die Augenhäute an dieser Stelle ihre lichtperzipierende Empfindlichkeit nicht genügend entwickelt haben. —

Eine Einteilung der Gesichtsfeldbefunde, die ich bei den untersuchten Anisometropen bekommen habe, läßt sich nur annähernd machen, und zwar: — um dabei eine gewisse Übersicht zu haben — in solche, welche die Gesichtsfeldperipherie betrafen, weiter in solche von zentralen, dann von exzentrischen Skotomen, und zuletzt in solche, bei denen die Veränderungen den als physiologisch zu betrachtenden blinden Fleck betrafen. —

Einer der häufigsten Befunde war die Verengerung der peripheren Grenzen des Gesichtsfeldes an den schwachsichtigen Augen. — Die Augenhintergrundanomalien waren dabei mehr oder weniger ausgeprägt; ohne Zweifel aber war es auffallend, wie die Anomalie besonders peripher oder auch nur peripher lokalisiert war. — Welche Hintergrundveränderungen (bei dieser peripheren Einengung des Gesichtsfeldes) außerdem dominierten, kann damit beantwortet werden, daß meistens Veränderungen des Pigmentepithels anzutreffen waren, wenn natürlich gleichzeitig oft auch Veränderungen im Gefäßverlauf, Entwickelungsanomalien der Retina, Chorioidea, Fovea und Papille zu finden waren. — Daß Verengerungen der Gesichtsfeldgrenzen mit den Veränderungen des Pigmentepithels in engem kausalem Zusammenhange stehen müssen, zeigen nicht nur diese Befunde, sondern beweist auch der Umstand, daß ja bei anderen Erkrankungen der Augenhäute, wie Retino-chorioiditis syphilitica *Förster* und Retinitis pigmentosa, bei denen die Pigmentepithelerkrankung den pathologischen Prozeß beherrscht, auch eine besonders starke Verengerung des peripheren Gesichtsfeldes anzutreffen ist. —

Die drei folgenden Fälle zeigen, daß die Verengerung des Gesichtsfeldes an dem Auge vorhanden war, welches neben der Anisometropie, Ametropie, auch zentrale Schwachsichtigkeit und Augenhintergrundanomalien zeigte. — Diese letzteren waren nicht von besonders starker Intensität und Extensität, sie wurden aber alle durch das Bild der Pigmentepithelveränderungen beherrscht. — Die Verengerung des Gesichtsfeldes betraf ebenso die blaue, rote, grüne wie die weiße Farbe und trat nur auf dem ametropischen, schwachsichtigen Auge, oder wenn beide Augen ametropisch und in verschiedenem Grade schwachsichtig waren, auf dem stärker schwachsichtigen Auge in stärkerer Intensität auf. — Bei dem Auge mit guter zentraler Sehschärfe, normalem Hintergrunde und Ametropie, war das Gesichtsfeld normal. —

G. M., 10 Jahre altes Mädchen, Schülerin.
Diagnose: myopia maioris grad. oculi. utriusque.

Visus: R. 2,5 m. Fz., — 20 D. $^5/_{30}$.
L. 3,0 m. Fz., — 24 D. $^5/_{30}$.

Refraktion: R. 20 D. Myopie
L. 24 D. Myopie

Augenhintergrund: Beiderseits kleine, unregelmäßige, depigmentierte Stellen ganz peripher. Papille beiderseits blaß mit dunkelbraunen, fein zerstäubt aussehendem Pigment bedeckt, welches an einzelnen Stellen derart dicht ist, daß die Papille an kleinen Stellen ganz unsichtbar ist. Rechts ist eine parapapilläre sehnigweiße temporale chorioideale atrophische Stelle. Fovea beiderseits sehr stark pigmentiert, in der circumfovealen Gegend ist eine starke unregelmäßige Depigmentierung sichtbar und zerstreut auch einzelne kleine Pigmentklumpen.

Gesichtsfeld: Beiderseits mäßige Einengung für weiße, sehr starke periphere Einengung für blaue, rote, grüne Farbe. Besonders hochgradig ist sie für Farben am rechten Auge, nasal. (Abb. 1, r. u. l.)

Anmerkung: Trotz der hochgradigen Myopie ist die Sehschärfe ziemlich gut korrigierbar. (Brille hat Patientin früher nie getragen.) Daß der Visus nicht besser korrigierbar ist, ist teils mit den diffusen Hintergrundveränderungen, besonders aber mit dem interessanten Befunde an der Papille in Zusammenhang zu bringen,

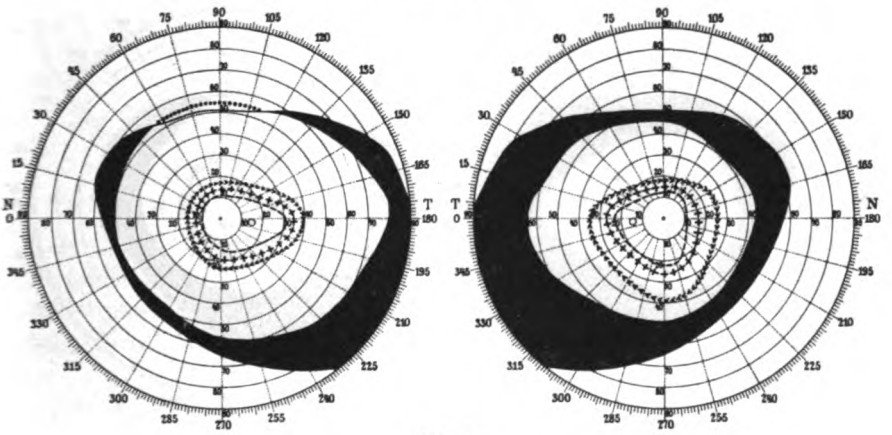

R. Abb. 1. L.

welch letzterer als kongenitale Anomalie des Sehnervenkopfes aufzufassen ist. Besonders interessant ist, daß der Gesichtsfeldbefund — neben nachweisbaren starken Farbensinnanomalien — demjenigen entspricht, dem wir bei Sehnervenerkrankungen öfters begegnen. 5jährige Beobachtung dieses Falles hat keine Veränderung im Status gezeigt: auch früher erinnert sich Patientin nicht Augenschmerzen, Stechen, oder Abnahme der Sehschärfe bemerkt zu haben.

F. J., 26 Jahre alt, Kaufmann.

Diagnose: Astigmatismus hypermetropicus oculi utriusque.

Anamnese: Schwachsichtigkeit seit Geburt an beiden Augen; links stärker als rechts.

Visus: R. 1,5 m. Fz., + 4 D. $^5/_{70}$.
L. $^5/_{70}$ nicht korrigierbar.

Refraktion: R. $\times$ 4 D. Hypermetropie / 6 D. Hypermetropie
L. $\times$ Emmetropie / 2 D. Hypermetropie

Hintergrund: Beiderseits diffus sehr unregelmäßige Pigmentierung. Hochgradige Depigmentierung der Fovea centralis und des circumfovealen Teiles, wo

auch mehrere verschieden große weiße Herde liegen. Die Veränderungen sind beiderseits annähernd in derselben Intensität und Extensität ausgeprägt.

Gesichtsfeld: Beiderseits starke konzentrische Einengung für weiß und alle Farben. Besonders am linken Auge ist die periphere Einengung der Farben ziemlich hochgradig. (Abb. 2, r. u. l.)

Anmerkung: Beiderseits ist trotz der verschiedenen Grade der Ametropie die Sehschärfe dieselbe; rechts mit, links ohne Korrektion. Dies entspricht auch den ähnlichen Hintergrundveränderungen. Gesichtsfeld und nachweisbare Farbensinnanomalien deuten auf tiefere schwere retino-chorioideale Defekte. Interessant sind besonders die Gesichtsfeldbefunde. Trotz der verschiedenen Ametropie sind beide Gesichtsfelder in fast demselben Grade konzentrisch verengt: ein Beweis dafür, daß Ametropie nicht das Gesichtsfeld beeinflussen kann; sondern letzteres wird nur von den eventuell gleichzeitig vorhandenen pathologisch-anatomischen Hintergrundveränderungen beeinflußt.

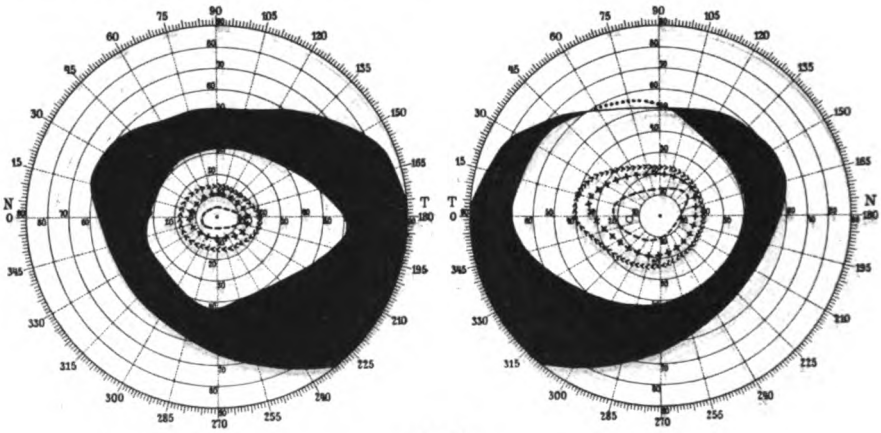

R. Abb. 2. L.

F. J., 11 Jahre alt, Schüler.

Diagnose: Hypermetropia oculi utriusque, Strabismus internus oc. sin.

Visus: R. $^5/_{20}$, + 4,5 D. $^5/_5$.
L. $^5/_{70}$, + 6.0 D. $^5/_{30}$.

Refraktion: R. 5 D. Hypermetropie.
L. 6 D. Hypermetropie.

Augenhintergrund: Rechts vollkommen normal, links unregelmäßige periphere Depigmentierung. Inkompletter Typus inversus papillae.

Gesichtsfeld: Rechts vollkommen normal. Links temporale Einengung für Weiß und alle Farben; nach oben mäßige periphere Verengung für die Farben Blau, Rot, Grün. (Abb. 3, r. u. l.)

Anmerkung: Beiderseits fast derselbe Grad von Refraktionsanomalie; trotzdem ist das linke Auge viel schwächer korrigierbar. Die Augenhintergrundveränderungen, welche ophthalmoskopisch sichtbar sind, sind zwar gering, wenn sie auch im Vergleich zu denen des rechten Auges (keine unregelmäßige Depigmentierung, normaler Gefäßverlauf) entschieden pathologisch sind: sie geben aber dennoch keinen genügenden Grund als Ursache der Schwachsichtigkeit, und gerade in ähnlichen Fällen weist das Gesichtsfeld und der Farbensinn oft auf ophthalmoskopisch nicht genügend prägnante tiefere pathologische Anomalien hin.

In drei anderen Fällen von Anisometropie zeigte das ametropische, schwachsichtige Auge eine Einengung des peripheren Gesichtsfeldes. Das emmetropische Auge hatte in allen 3 Fällen normalen Hintergrund, gute zentrale Sehschärfe und vollkommen normales Gesichtsfeld. —

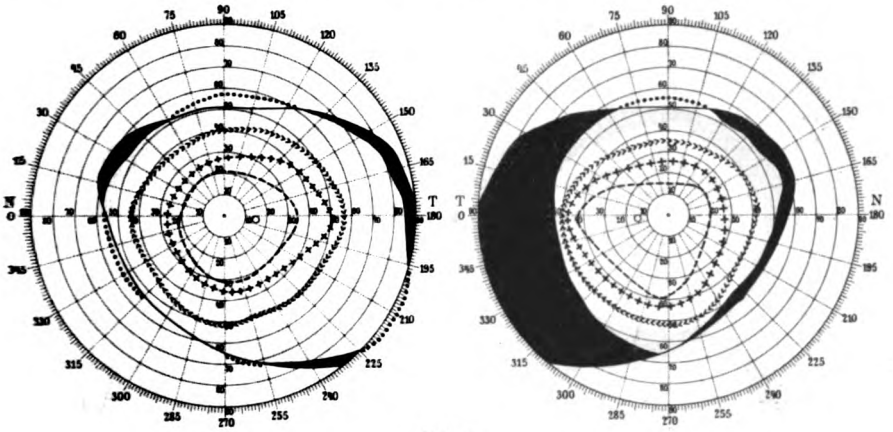

R. Abb. 3. L.

Das ametropische Auge hinwieder zeigte am Hintergrund dominierende Anomalien der Pigmentverteilung, wobei aber auch Veränderungen der Fovea centralis nachzuweisen waren, die als kongenitale Entwicklungsanomalien zu deuten waren. — In einem dieser

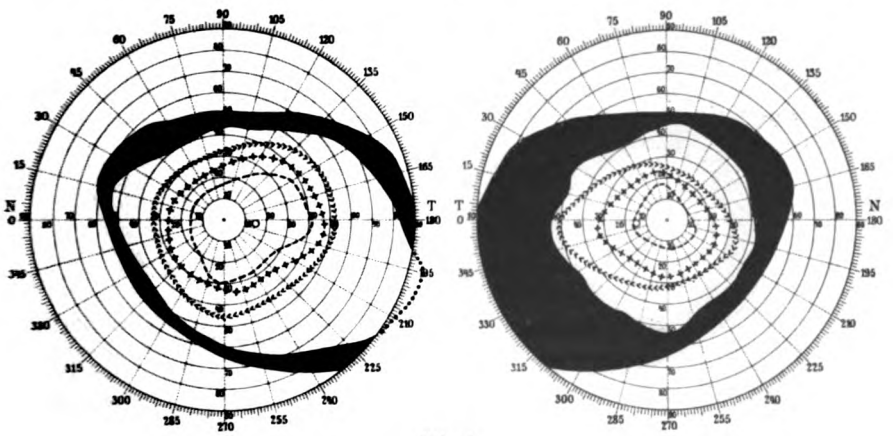

R. Abb. 4. L.

Fälle (Abb. 4, r. u. l.) war das rechte Auge emmetropisch mit Visus $^5/_5$ und vollkommen normalem Gesichtsfeld: das linke Auge hatte einen myopischen Astigmatismus mit einer Sehschärfe, die auch bei voller Korrektion nur 3 m. Fz. erreichte. — Das Gesichtsfeld zeigte konzen-

trische Einengung seiner peripheren Grenzen proportionell für Weiß und alle Farben. — Besonders stark war die Einengung temporal.

Beim zweiten der Fälle (Abb. 5 r. u. l.) war der Hintergrund des linken Auges normal; Emmetropie; Gesichtsfeld ohne Defekte;

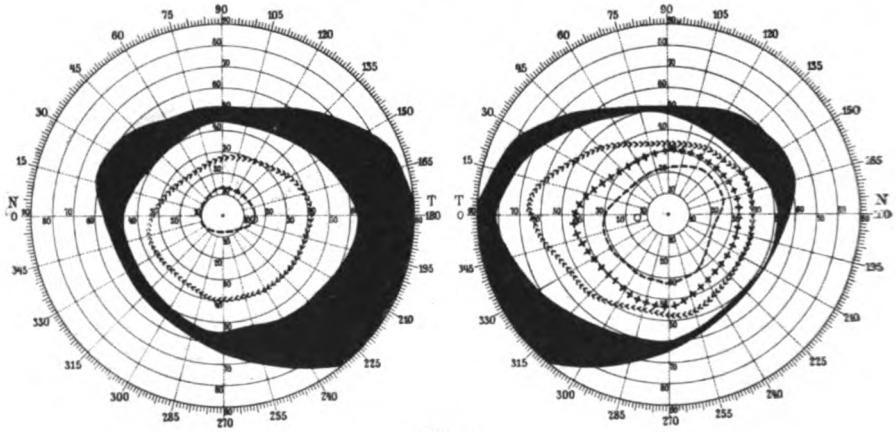

R. Abb. 5. L.

mit Visus $^5/_5$. — Das rechte Auge hatte hochgradigen myopischen Astigmatismus, Visus nur bis $^5/_{70}$ korrigierbar. — Das Gesichtsfeld zeigte konzentrisch mäßig eingeengte Grenzen für weiße und blaue Farbe. — Periphere Grenzen für Rot sehr stark eingeengt, Grün wird

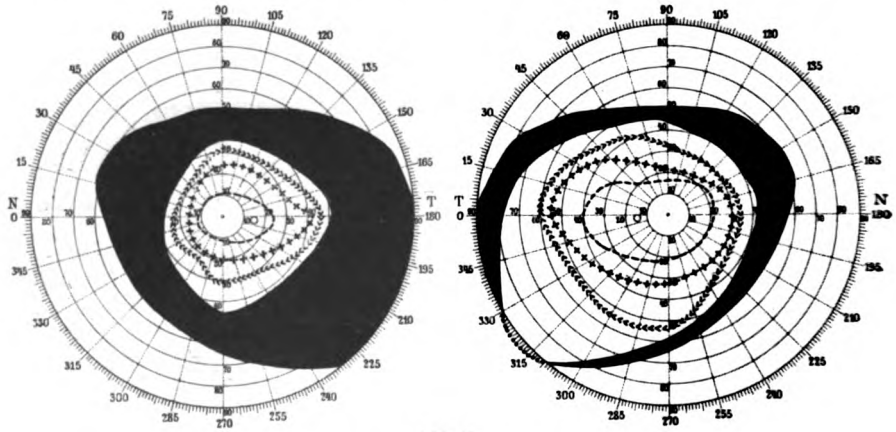

R. Abb. 6. L.

nur knapp im Zentrum als kleiner Punkt erkannt. — Im 3. Falle war das linke Auge vollkommen normal, das rechte (Abb. 6, r. u. l.) hatte eine Hypermetropie ganz leichten Grades; Visuskorrektion nur bis $^5/_{50}$; am Hintergrund hochgradige, besonders peripher gelegene Pigment-

anomalien und leichte Foveaveränderungen. Das Gesichtsfeld zeigte starke konzentrische Einengung für Weiß und alle Farben.

Die peripheren konzentrischen Einengungen sind die häufigeren Befunde, die ich bei meinen Gesichtsfelduntersuchungen von Anisometropen in den ametropischen, schwachsichtigen Augen fand. — Seltener, nur in einzelnen Fällen sah ich eine Inversion der Farbengrenzen im Gesichtsfelde. Diese Fälle zeigten auch am Hintergrunde Pigmentanomalien; die meistens gruppenartige, hochgradige Depigmentierungen waren. — Solche Gesichtsfeldveränderungen sind auch bei Fällen von Chorio-retinitis beschrieben worden. — Ich sah sie bei meinen Untersuchungen gleichzeitig mit anderen Gesichtsfelddefekten zusammen. —

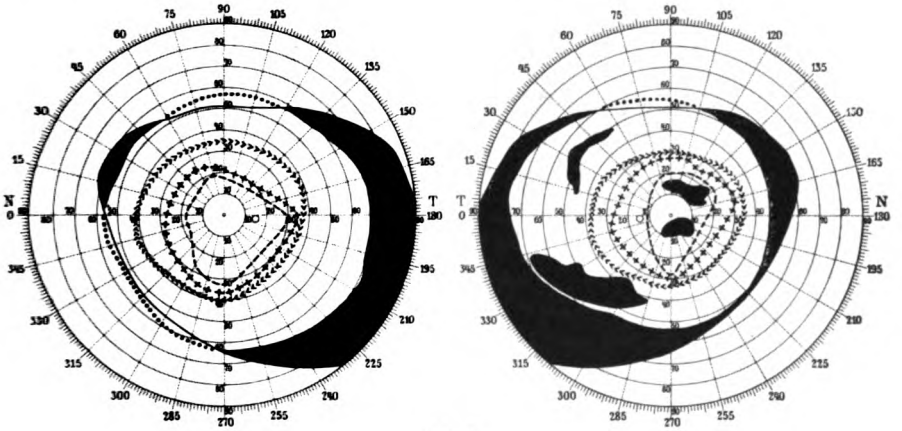

R. Abb. 7. L.

So sah ich bei einem Falle am linken Auge eine Inversion der Farbengrenze. (Abb. 7, r. u. l.) Das rechte Auge hatte normalen Hintergrund, hochgradigen Astigmatismus myopicus mit sehr guter Korrektion der Sehschärfe bis $^5/_5$. Das Gesichtsfeld zeigte minimale temporale Einengung für Weiß, Blau, Rot, Grün. Die Reihenfolge der Farbengrenzen normal. Das linke Auge hatte am Hintergrund starke Pigment-, aber auch Gefäßverlaufsanomalien und Veränderungen in der Fovea centralis.

Refraktion: Hochgradiger Astigmatismus myopicus (höher wie rechts) mit Korrektion der Sehschärfe nur bis $^5/_{50}$. Das Gesichtsfeld zeigte mäßige temporale und nasale Einengung für Weiß. Die Farbengrenzen zeigen Inversion. Grüne Farbe hatte weitere Grenzen als Rot; es folgt zentralwärts zuerst die für Weiß, die nicht eingeengt ist; danach zentralwärts die ziemlich stark eingeengte Grenze für Blau, danach Grün, und nach innen zentrumwärts die am stärksten eingeengte für Rot. Im Gesichtsfelde sind auch 4 größere und kleinere exzentrisch gelegene absolute Skotome für Weiß und alle Farben.

Wenn wir die Pathologie der Augenerkrankungen betrachten, so ist es auffallend, daß zentrale Skotome im Gesichtsfelde besonders bei solchen Augenerkrankungen anzutreffen sind, die mit Allgemeiner-

krankungen zu tun haben. — Auch finden wir sie öfters bei Erkrankungen des Nervus opticus, von der Papille bis zum corticalen Zentrum. — Es war daher bei meinen Untersuchungen der anisometropischen Augen auffallend, daß solche zentrale Skotome im Gesichtsfelde öfters nachweisbar waren, und zwar immer in denjenigen Augen, die die nicht korrigierbare Schwachsichtigkeit zeigten. — Diese Veränderungen des Gesichtsfeldes traf ich bei den verschiedensten Refraktionsanomalien; es dominierten dabei aber die myopischen Bulbi, die Anomalien der Fovea centralis aufwiesen, wie auch die anderen Fälle von Anisometropie, die mit einseitiger Ametropie und Schwachsichtigkeit im Gesichtsfelde zentrale Skotome aufwiesen, meistens solche waren, die Veränderungen in der Fovea centralis hatten. Diese Foveaveränderungen waren: sehr starke Depigmentierung oder Pigmentanhäufungen, Degenerationsherde, Colobome in der Foveagegend. — Die Skotome waren öfters absolute für Weiß und alle Farben, seltener relative. — Unter den Fällen, bei denen ich zentrale Skotome im Gesichtsfelde habe nachweisen können, hatte kein einziger eine erworbene Erkrankung des Sehnerven gehabt. Wenn wir bei einem einseitig ametropischen Auge sehr hochgradige Schwachsichtigkeit und im Gesichtsfelde ausgedehnte absolute zentrale Skotome finden, die ophthalmoskopischen Veränderungen aber zur Erklärung der Schwachsichtigkeit nicht genügend intensiv sind, so können wir annehmen, daß die Stäbchenzapfenschicht der Retina in der Gegend der Fovea centralis schon ab ovo irgendwie lädiert ist, die Veränderung aber ophthalmoskopisch wahrnehmbare Symptome nicht zeigt. —

Alle Veränderungen in den hinteren Netzhautschichten, des Pigmentepithels, der Chorioidea, die in der Foveagegend liegen, verursachen meistens zentrale Skotome in dem Gesichtsfelde. Um so auffallender ist es, daß *Behr* bei schweren Veränderungen der Fovea centralis nur selten kleine absolute Skotome nachweisen konnte: öfters sah er schon bei solchen Fällen relative Skotome. —

Von meinen Fällen zeigte eine besonders prägnante Veränderung der zentralen Skotome ein Fall von Anisometropie, der beiderseits hochgradige Myopie verschiedenen Grades hatte.

H. I., 32 Jahre alt, Beamter.

Diagnose: Myopia maioris grad. oculi utriusque.

Anamnese: Ist seit Kindheit sehr schwachsichtig, hat aber nie Brille getragen. Sein Vater und Onkel (Bruder des Vaters), ebenso die 6jährige Tochter des Patienten sind ebenfalls kurzsichtig.

Visus: R. 0,5 m. Fz., — 14 D. $= {}^{5}/_{70}$.
L. 2,0 m. Fz., — 10 D. ⊃ 2 D. cyl. ⟝ $= {}^{5}/_{50}$.

Refraktion: R. 16 D. Myopie.
L. 14 D. Myopie.
+ 10 D. Myopie.

Augenhintergrund: R. hochgradige peripapillare Chorioidealatrophie. Nach unten von der Papille ist ein $^1/_4$ Papillen großer, kreisrunder, weißer atrophischer Herd. An Stelle der Fovea ist ein schneeweißer, kreisrunder, scharfrandiger chorioidealatrophischer Herd. Dieser Foveaherd geht temporalwärts in einen größeren Pigmentepitheldefekt über. L. hochgradige peripapillare Chorioidealatrophie, neben

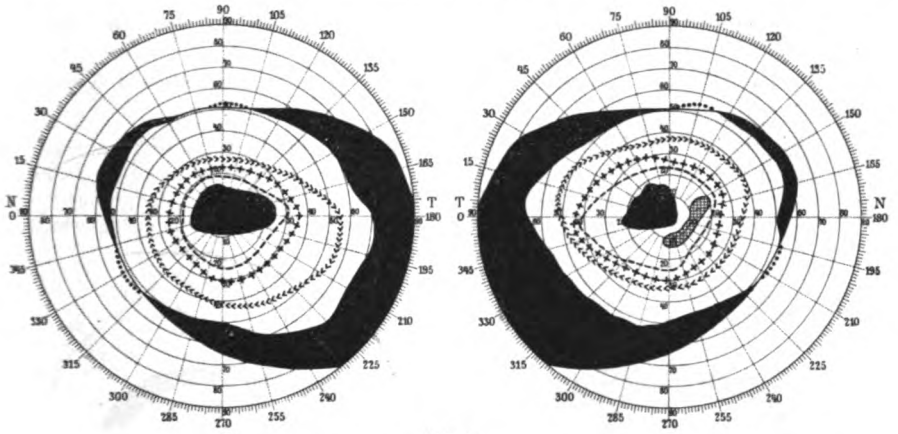

R. Abb. 8. L.

der ein $2^1/_2$ Papillen großer atrophischer Herd ist. Zwischen Fovea und Papille ist ein kleinerer, mit Pigment umgrenzter chorioidealatrophischer weißer Herd.

Gesichtsfeld: Rechts etwas verengte Grenzen für Weiß, Blau, Rot, Grün. Zentral unregelmäßiges absolutes Skotom für Weiß und alle Farben. Links etwas verengte

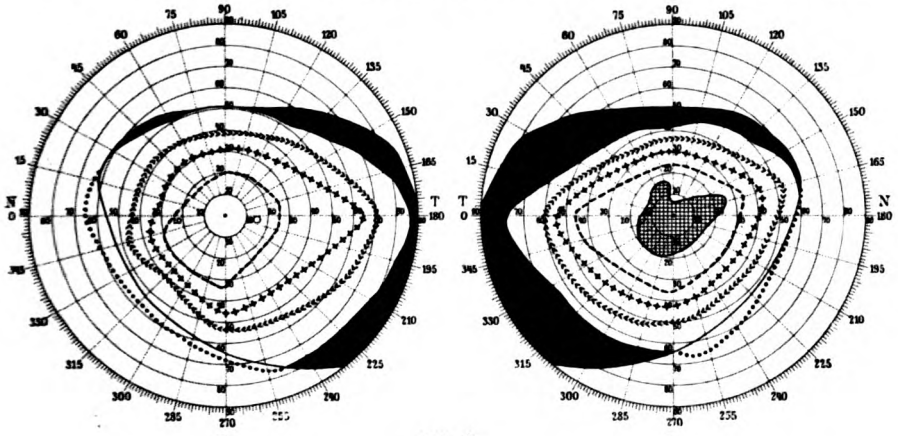

R. Abb. 9. L.

Grenzen für Weiß und alle Farben. Parazentral temporalwärts ein absolutes Skotom für Weiß und alle Farben, das bis an das Zentrum reicht: nasalwärts relatives Skotom für Weiß und alle Farben (Abb. 8, r. u. l.).

In einem andern Falle von einseitiger hochgradiger Hypermetropie zeigte das Gesichtsfeld am linken ametropischen Auge ein zentrales,

großes, unregelmäßiges, relatives Skotom für Weiß und alle Farben (Abb. 9, r. u. l.). Das Gesichtsfeld am rechten Auge war vollkommen normal.

Das linke Auge wies am Hintergrund hochgradige Veränderungen der Fovea centralis auf, zeigte aber auch diffus Pigmentanomalien. Die Refraktion war hochgradig hypermetropisch (8 D.), der Visus nur bis $^5/_{70}$ korrigierbar. Das rechte Auge zeigte normalen Hintergrund, Emmetropie und Visus $^5/_5$.

Viel schwächere Grade von Hypermetropie zeigten zwei folgende Fälle:

Beim ersten war das linke Auge vollkommen normal, Hintergrund normal, Emmetropie, Visus $^5/_5$, Gesichtsfeld ohne Besonderheiten. Das rechte Auge hatte zwar einen sehr schwachen hypermetropischen Astigmatismus (2—3 D.), dagegen aber eine Schwachsichtigkeit höheren Grades, Sehschärfe nur bis $^5/_{50}$ korrigierbar.

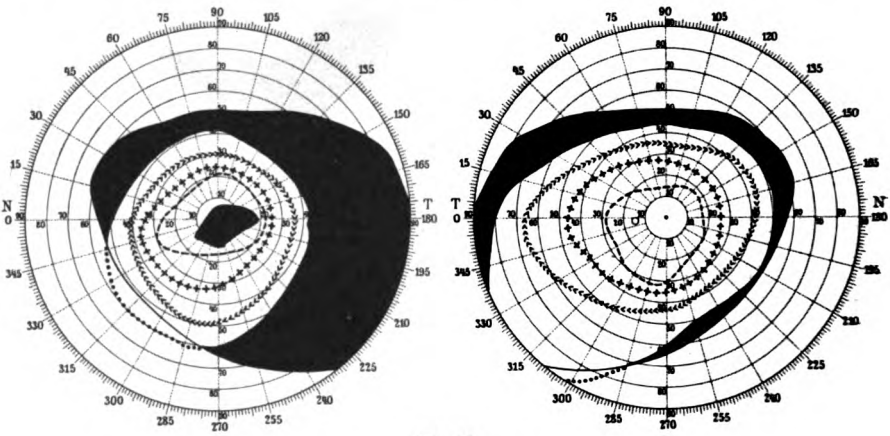

R. Abb. 10. L.

Die Ursachen der Schwachsichtigkeit ergaben die Hintergrundveränderungen in der Fovea centralis, die Pigmentanomalien, die Störungen im Gefäßverlauf. Gesichtsfeld (Abb. 10, r. u. l.): starke periphere Einengung für Weiß und alle Farben, besonders temporal und oben ausgeprägt, und ein zentrales (mehr parazentral nach unten und temporal gezogenes) absolutes Skotom für Weiß und alle Farben. Beim 2. Fall war am rechten Auge eine Hypermetropie von 2,5 D., normaler Hintergrund, Visus korrigierbar bis $^5/_5$, Gesichtsfeld vollkommen normal. Das linke Auge hatte 4 D. Hypermetropie, Visus aber nur 0,5 m Fingerzählen und überhaupt nicht korrigierbar. Ursache ist in der Anomalie der Fovea centralis und in den Gefäßanomalien gegeben.

Gesichtsfeld (Abb. 11, r. u. l.) zeigt starke periphere Einengung für Weiß und alle Farben, besonders stark nach oben und temporal. Zentral ein rundes, scheibenförmiges, größeres, absolutes Skotom für Weiß und alle Farben.

Außer den zentralen Skotomen fand ich bei mehreren Fällen von Anisometropie auch öfters exzentrisch gelegene Skotome von verschiedener Größe, Form und Zahl; auch waren darunter sektorenförmige und ringförmige Skotome zu verzeichnen. —

In einem Falle von beiderseits hochgradiger Myopie — nur in verschiedenem Grade — war am rechten Auge ein großes, zentrales, absolutes Skotom für Weiß und alle Farben. Die grüne Farbe wurde im ganzen Gesichtsfeld nicht erkannt (Abb. 12, r. u. l.). Periphere Grenzen für Weiß, Blau, Rot eingeengt. Das linke Gesichtsfeld zeigt periphere Verengung der Grenzen besonders für Weiß. Ringskotom für Weiß,

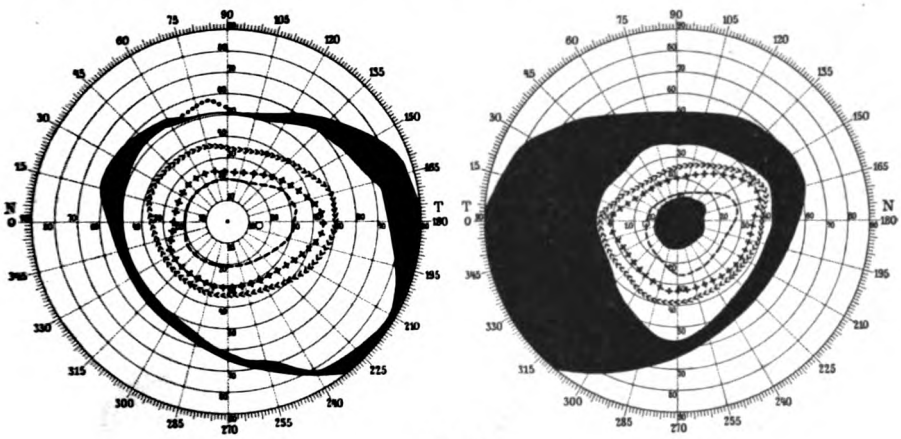

R. Abb. 11. L.

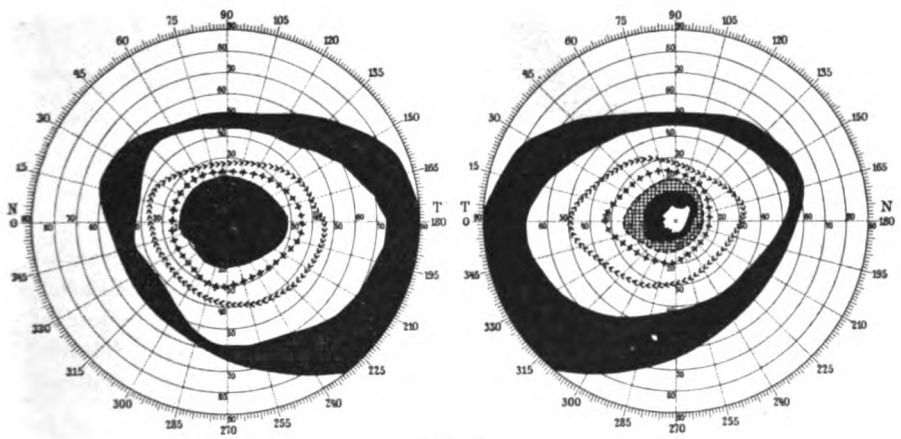

R. Abb. 12. L.

Blau, Rot, Grün, zentralwärts absolut, peripherwärts relativ. Beide Augen zeigten schwere Hintergrundveränderungen, rechts ausgedehnter als links.

Refraktion: R. 10 D. Myopie.
L. 14 D. Myopie.

Visus: R. 3,5 m. Fz., nicht korrigierbar.
L. 3 m. Fz., — 12 D. $^5/_{20}$.

Meistens waren diese exzentrischen Skotome bei den Anisometropen relative, seltener absolute. —

So fand ich in einem Falle im Gesichtsfeld des schwachsichtigen anisometropischen linken Auges ein sektorenförmiges, unregelmäßig geformtes, absolutes Skotom (Abb. 13, r. u. l.). Das rechte Auge war emmetropisch, Visus $^5/_5$, Hintergrund und Gesichtsfeld vollkommen normal. Das linke Auge zeigte Astigmatismus hypermetropicus mäßigen Grades, die Sehschärfe aber nur Handbewegungen ohne jede Korrektionsmöglichkeit. Der Hintergrund zeigte parafoveale, hochgradige Veränderungen, starke Pigmentanomalien und angeborene Deformität des Sehnervenkopfes. Das Gesichtsfeld zeigte Verengerung der Grenzen für Rot und Grün nach oben. Nasal und oben ganz peripheres, unregelmäßig dreieckiges, sektorenförmiges, absolutes Skotom für Weiß und alle Farben, dessen Spitze bis ins Gesichtsfeldzentrum reicht.

Es war auffallend, daß während die zentralen Skotome meistens die weiße und alle anderen Farben betrafen, bei den exzentrisch gelegenen

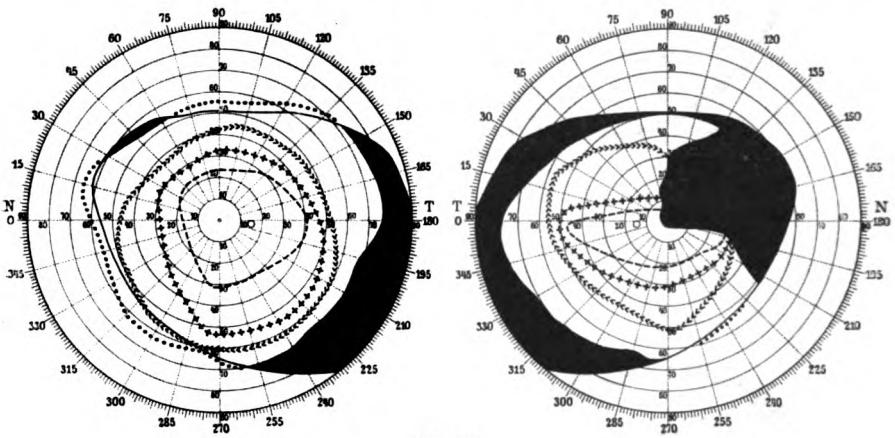

R. Abb. 13. L.

auch separiert nur Veränderungen der Farbengesichtsfeldgrenzen gleichzeitig vorhanden waren, oder die Skotome betrafen nur die Farbe, und das Gesichtsfeld für Weiß blieb vollkommen intakt. Auch war es auffallend, daß diese exzentrischen Farbenskotome meistens relative und nicht absolute waren, wie die zentralen Skotome bei den anderen Fällen. —

K. I., 23 Jahre alt, Näherin.
Diagnose: Astigmatismus hypermetropicus oculi utriusque.
Anamnese: Am rechten Auge hat sie seit Kindheit immer schlecht gesehen.

Visus: R. $^5/_{50} + 1{,}5$ D. cyl. I $^5/_{20}$.
L. $^5/_7 + 0{,}75$ D. cyl. I $^5/_5$.

Refraktion: R.) Emmetropie
) $+1{,}5$ D. Hypermetropie;
L. (Emmetropie
($+1$ D. Hypermetropie.

Augenhintergrund: R. nasal oben von der Paille ist eine vertikal ovale, sehr helle, rosaweiße depigmentierte Stelle von 2 Papillengröße. Fovea ist von dem übrigen Hintergrund nicht stark abgegrenzt: gegen ihre Mitte zu ist sie etwas stärker pigmentiert. In der circumfovealen Gegend sind kleine, stecknadelkopf-

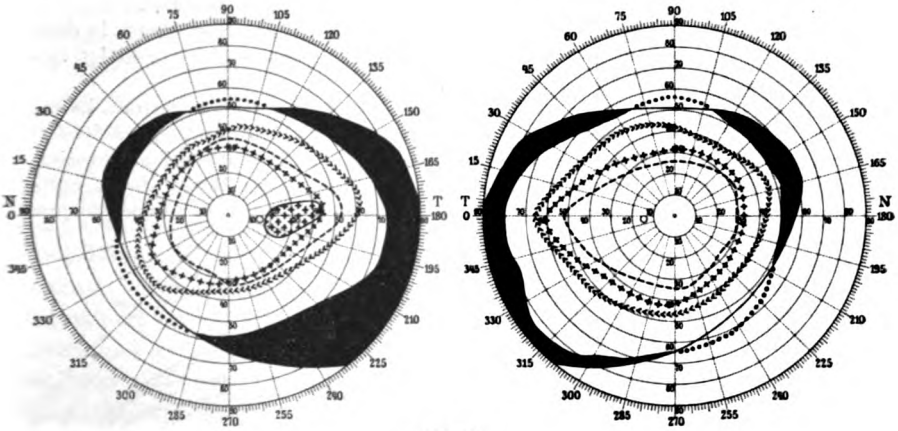

R. Abb. 14. L.

große, sehnigweiße Fleckchen, die fast bis zur Papille anzutreffen sind. Ein größerer weißer Fleck ist angrenzend mit der Papille zu sehen. L.: vollkommen normal.

Gesichtsfeld: R. periphere Grenzen für Weiß und alle Farben wenig eingeengt; temporalwärts ein größeres, relatives Farbenskotom für Blau, Rot, Grün. L.: normal (Abb. 14, r. und l.).

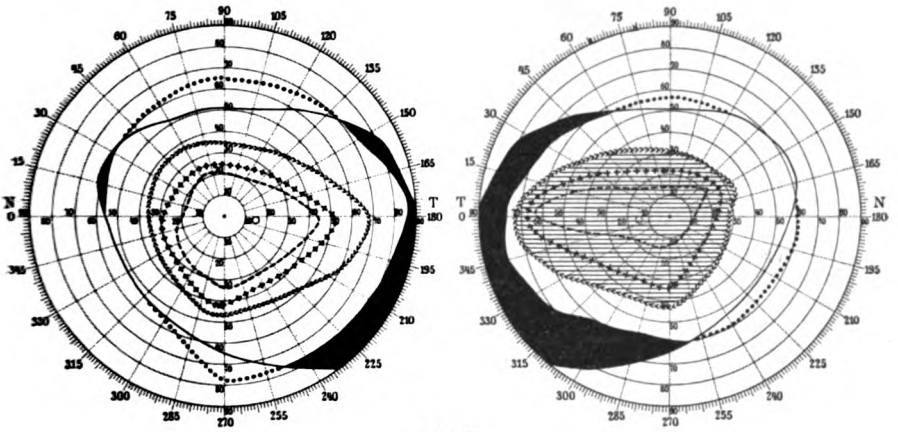

R. Abb. 15. L.

B. J., 26 Jahre alt, Offizier.

Diagnose: Astigmatismus mixtus oculi sinistri.

Visus: R. $^5/_5$.

L. $^5/_{70}$, — 2,75 D. cyl. ⊢ ∓ 1,5 D. cyl. I $^5/_{29}$.

Refraktion: R. Emmetropie
L. 3 D. Myopie
$+$ 1,5 D. Hypermetropie.

Augenhintergrund: R. normal. L. peripher starke Pigmentrarefikation. Atypischer Retinalgefäßverlauf (kompletter Typus inversus papillae).

Gesichtsfeld: R. normal. L. relative Skotome für Blau, Rot, Grün, in dem ganzen Farbengesichtsfeld. Die Farben werden viel blasser, nicht gesättigt bezeichnet und schwer erkannt. (Abb. 15, r. und l.)

Anmerkung: Daß die Sehschärfe nicht vollwertig korrigiert werden kann, erklärt der kongenital zu deutende Typus inversus papillae und die periphere Rarefikation nur teilweise. Der Gesichtsfeldbefund und die Farbensinnanomalien deuten aber darauf hin, daß in den tieferen Schichten der Retina feine, ophthalmoskopisch nicht wahrnehmbare, pathologisch-anatomische Veränderungen vorhanden sind.

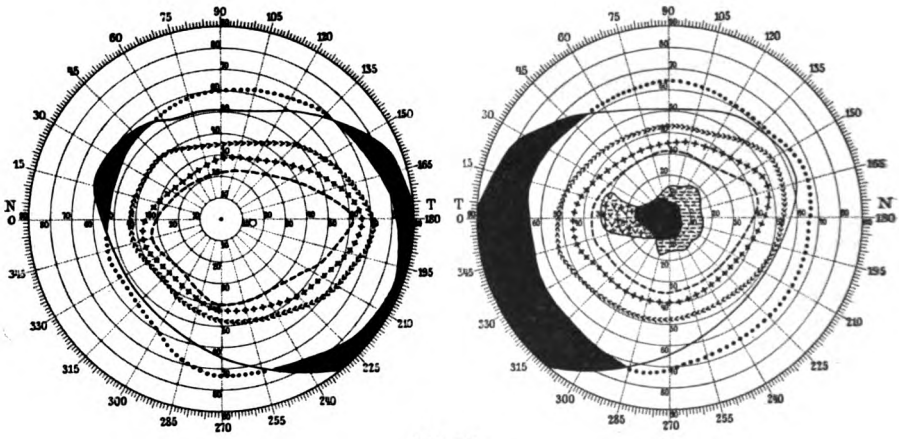

R. Abb. 16. L.

Während der letzte Fall eine relative Farbenblindheit für alle Farben zeigte, habe ich in einem anderen ein relatives Skotom nur für eine Farbe gefunden.

Das rechte Auge war vollkommen normal, Visus $^5/_5$, Emmetropie, Hintergrund und Gesichtsfeld normal. Das linke Auge hatte 5,5 D Hypermetropie und Visus $^5/_{50}$, nicht korrigierbar. Am Hintergrunde Gefäßanomalien, angeborene parapapilläre Veränderung, leichtere Foveaveränderung. Das Gesichtsfeld (Abb. 16, r. und l.) zeigte folgenden Befund: Periphere Grenzen für Weiß und andere Farben sind normal, nur temporal wenig verengt; temporal ein relatives Skotom, in dem alle Farben schwach, nicht gesättigt erscheinen. Zentralwärts an dieses relative Farbenskotom grenzt ein größeres, unregelmäßig scheibenförmiges Skotom nur für grüne Farbe. Alle anderen Farben — auch Weiß — werden auch in diesem Bezirk erkannt. Dieses zentrale Skotom für Grün besteht aus 2 Teilen. Einem größeren, nasalwärts liegenden, wo die grüne Farbe nicht gesättigt, schwach erkannt wird (also einem relativen), und einem kleineren, temporalwärts liegenden Teil, wo sie überhaupt nicht erkannt wird (also einem absoluten Skotomteil). In diesem Falle besteht ein Übergang zu denjenigen Fällen der Anisometropien, bei denen am

schwachsichtigen Auge die Anomalien des Gesichtsfeldes auch die Gegend des blinden Fleckes betrafen.

Veränderungen des Gesichtsfeldes in der Gegend des blinden Fleckes sind schon öfters beschrieben worden. — So fand man seine Vergrößerung im Gesichtsfelde bei Myopen, besonders oft bei solchen, bei denen auch peripapilläre Chorioidealatrophie nachweisbar war. — Nach *Gradle* verursachen auch markhaltige Nervenfasern am Hintergrunde eine Vergrößerung des blinden Fleckes im Gesichtsfelde, die aber selten mit dem ophthalmoskopischen Bilde übereinstimmen soll. —

In seltenen normalen Fällen, bei denen sich um den blinden Fleck ein relatives, circumferentes Skotom nachweisen läßt, ist die Ursache darin zu suchen, daß das Pigmentepithel der Retina nicht knapp bis zum Rande der Papille reicht. — Infolgedessen ist es leicht zu erklären, warum man bei den myopischen, peripapillären, Chorioideal- und Pigmentepithelatrophien dieses circumferente relative Skotom viel öfter und größer findet, und warum manchmal dieses circumferente Skotom bei hochgradiger Atrophie nicht relativ, sondern absolut wird. — Nach *Ebbecke* findet man auch normalerweise um den blinden Fleck einen schmalen circumferenten Saum des Gesichtsfeldes, wo eine relative Farbenblindheit für alle Farben nachweisbar ist. — *Ebbecke* erklärt dies mit der „mangelhaften anatomischen Entwickelung der Netzhautelemente in der nächsten Umgebung der Papille". — Finden wir also bei Anisometropie in dem einen Auge normale Verhältnisse des blinden Fleckes im Gesichtsfelde, im anderen Auge Veränderungen desselben oder des circumferenten Gesichtsfeldes, so ist dieser Befund schon bei der Ursache der Schwachsichtigkeit zu bewerten. Besonders die circumpapilläre Entwickelung des Pigmentepithels spielt dabei eine große Rolle. — Ist sie rings um die Papille mangelhaft, so verursacht sie verschiedene relative circumferente Skotome: fehlt an dieser Stelle — infolge Entwickelungsanomalie — das Pigmentepithel, so treffen wir in der Form einer starken Vergrößerung des blinden Fleckes circumferente absolute Skotome. —

Besonders prägnant fand ich die Gesichtsfeldveränderungen in der Gegend des blinden Fleckes bei meinen folgenden 2 Fällen von Anisometropie mit einseitiger nicht korrigierbarer Schwachsichtigkeit. Diese Veränderung fand sich in beiden Fällen an den schwachsichtigen Augen und dieser Gesichtsfeldbefund verstärkte die Annahme, daß Ursache der einseitigen Schwachsichtigkeit die Hintergrundanomalie und nicht eine Untätigkeit der Retina — amblyopia ex anopsia — war. Die Veränderungen der Papille und deren Umgebung waren auffallend. Im 1. Falle (Abb. 17 r. und l.) hatte das linke Auge Myopie von 6 D., Die Sehschärfe war bis $^5/_7$ korrigierbar, Hintergrund vollkommen normal. Gesichtsfeld ohne Defekte. Das rechte Auge hatte 8 D. Myopie, die Sehschärfe nur bis 4 m. Fz. korrigierbar. Am Hintergrunde war eine kongenitale Form- und Farbenveränderung der Papille und deren Umgebung zu konstatieren. Die Papille war von unregelmäßiger Form und stark dekoloriert, mit hochgradiger physiologischer Excavation. Rings um die Papille

Atrophia chorioideae, die sich eine Strecke weit auch temporalwärts verfolgen ließ. Außerdem waren auch unregelmäßige Pigmentierungen diffus am ganzen Hintergrund und Veränderungen der Fovea centralis nachzuweisen. Das Gesichtsfeld zeigte konzentrisch unregelmäßige Verengerung der peripheren Farbengrenzen.

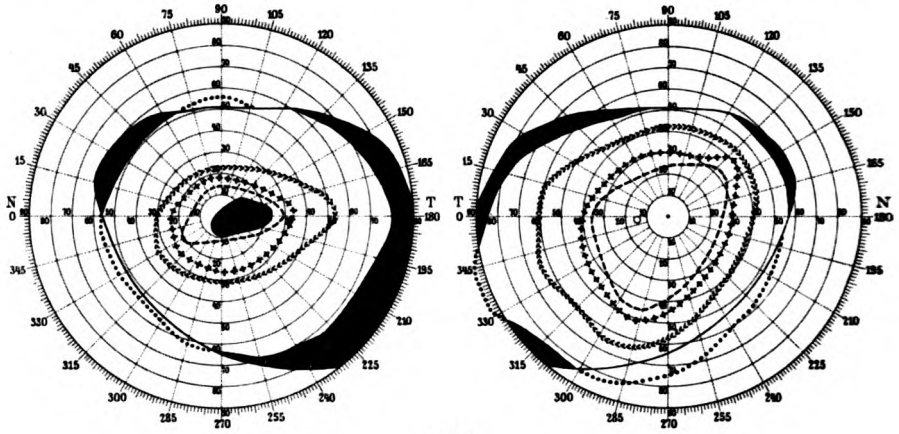

R. Abb. 17. L.

In der Gegend des blinden Fleckes war ein größeres absolutes Skotom für Weiß und alle Farben. Der 2. Fall war auch ein einseitig myopisches und schwachsichtiges Auge. Das rechte Auge war normal, Emmetropie, Visus $^5/_5$, Hintergrund und Gesichtsfeld vollkommen normal. Das linke Auge hatte myopischen Astigmatismus

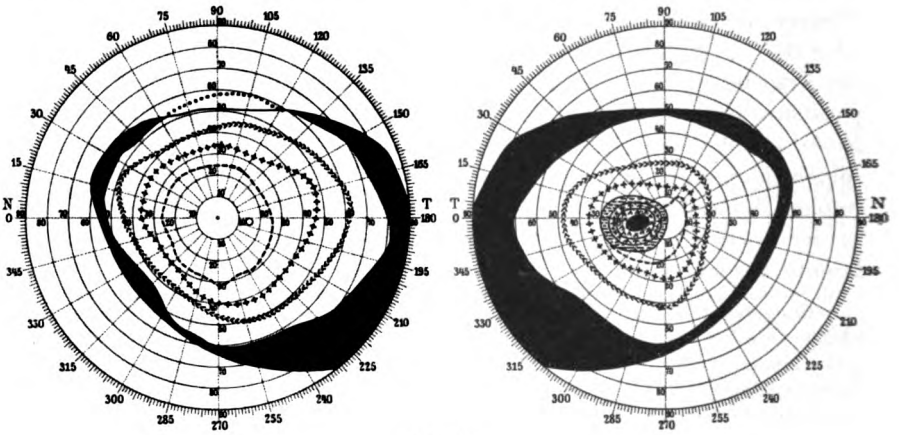

R. Abb. 18. L.

leichteren Grades. Visus mit totaler Korrektion nur $^5/_{50}$. Am Hintergrunde war eine kongenitale unregelmäßig geformte Papille mit stärkeren Pigmentanomalien ihrer nächsten Umgebung. Auch waren Gefäßanomalien vorhanden. Gesichtsfeld (Abb. 18, r. und l.) zeigte periphere Einengung der Grenzen für Blau, Grün, Rot, besonders nach oben und nasal. Parazentral, an der Stelle des blinden Fleckes ist ein kleines, absolutes Skotom für Weiß und alle Farben. Dieses ist von einem größe-

ren, absoluten Skotom für Blau, Rot, Grün circumferent umgeben; die weiße Farbe wird hier prompt erkannt. Beide Skotomteile sind von einem noch größeren absoluten Skotom — doch nur für Rot und Grün — umgeben; Blau und Weiß wird hier erkannt.

Aus all den erwähnten Typen der Gesichtsfeldveränderungen, die ich bei Anisometropen fand, ergibt sich, daß uns der Gesichtsfeldbefund, betreffs Beantwortung der Frage, ob die nachweisbare ophthalmoskopische Veränderung als Ursache einer eventuell vorhandenen einseitigen Schwachsichtigkeit aufgefaßt werden soll, wichtige Aufschlüsse geben kann. — Der Gesichtsfeldbefund kann die Verwertung einer ophthalmoskopisch nicht ganz ausgeprägten Hintergrundveränderung, als Ursache einer vorhandenen einseitigen Schwachsichtigkeit bei Anisometropie, verstärken oder vermindern. — Und dies um so mehr, als die topographische Lage der Hintergrundveränderung im ophthalmoskopischen Bilde, und solche der entsprechenden Gesichtsfelddefekte im Gesichtsfeldschema, miteinander meistens übereinstimmen, koordinieren, hingegen sich der Grad der sichtbaren ophthalmoskopischen Veränderung einer Hintergrundanomalie mit dem Grade der Gesichtsfeldveränderung nicht immer decken. — Der Gesichtsfeldbefund kann noch die Schwere der Hintergrundanomalie aufdecken, wo wir dies aus dem Grad des ophthalmoskopischen Bildes vielleicht nicht vermutet hätten. — Es können auch Fälle vorkommen, bei denen das ophthalmoskopische Bild für normal gehalten wird, im Gesichtsfeld aber bedeutende Störungen nachweisbar sind, als Zeichen der Anomalie des betreffenden Teiles am Hintergrunde. — So erklären sich manche rätselhafte Fälle ganz geringen Grades von Anisometropie, bei denen neben beiderseits fast ähnlichen Hintergrundsveränderungen an einem Auge der Visus gut, am anderen Schwachsichtigkeit vorhanden ist. Von den vorhandenen Gesichtsfeldveränderungen kann nach dem Gesagten natürlich — freilich nur bis zu einem gewissen Grade — auch auf die Art und Lokalisation der Hintergrundanomalie geschlossen werden. — So wird von den konzentrischen Einengungen der weißen und aller anderen Farben auf hochgradige Pigmentepithelveränderung geschlossen; hochgradige Verengerung der peripheren Grenzen nur für Blau, Rot, Grün, bei Intaktsein der Grenze für Weiß, spricht mehr für eine Papillenanomalie; diffuse Skotome am Hintergrund deuten auf mehr circumscripte Anomalien des Hintergrundes, besonders der Chorioidea und des Pigmentepithels hin; zentrale Skotome lassen auf Lokalisation der Anomalie in der Gegend der Fovea centralis oder in dieser selbst schließen; Veränderungen des blinden Fleckes und deren Gesichtsfeldumgebung deuten auf peripapilläre und papilläre Anomalien hin. —

Gar nicht abhängig aber ist der Gesichtsfeldbefund von der Art und dem Grade der vorhandenen Refraktionsanomalien. Einzig und

allein die vorhandenen pathologischen Anomalien der betreffenden Augenteile sind es, die einen Gesichtsfelddefekt verursachen können. — Sei der Grad der Refraktionsanomalie noch so hoch, ohne pathologische Anomalie des betreffenden Sehapparates wird sie keine Funktionsstörungen weder im zentralen noch im peripheren Sehen verursachen. — Es fanden sich bei meinen Anisometropen Fälle, die sehr hohe Grade von Ametropie hatten; da sie aber vollkommen normalen ophthalmoskopischen Befund zeigten, war die zentrale Sehschärfe bis $^5/_5$ korrigierbar und auch das Gesichtsfeld vollkommen normal. — Solche Fälle sind die zwei folgenden, die an einem Auge hochgradige Myopie beziehungsweise Hypermetropie, am anderen Emmetropie aufwiesen; die Sehschärfe war trotz der hochgradigen Ametropie an den ametropen

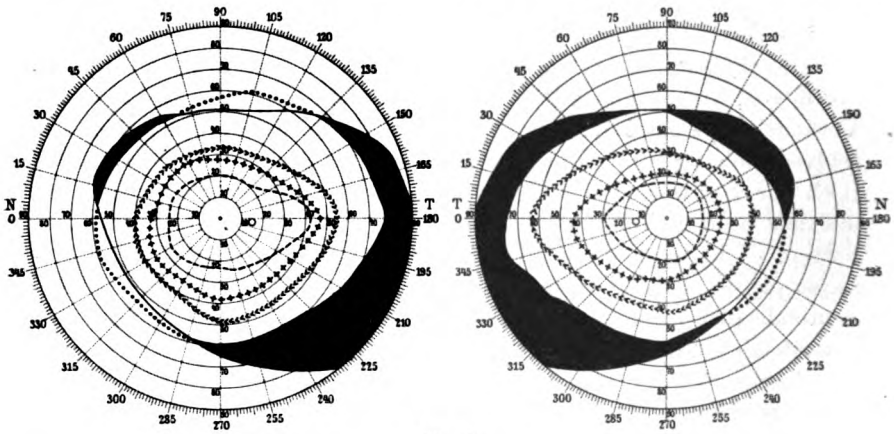

R. Abb. 19. L.

Augen bis $^5/_5$ korrigierbar und auch die Gesichtsfelder waren vollkommen normal. —

H. M., 27 Jahre alt, Beamtin.
Diagnose: Astigmatismus myopicus oculi utriusque.
Visus: R. $^5/_{15}$, — 1,5 D. sph. ⊜ 1,25 D. cyl. ⊢ $^5/_5$.
L. 4 m. Fz., — 8 D. sph. ⊜ 1,25 D. cyl. ⊢ $^5/_5$.
Refraktion: R. 3 D. Myopie
\+ 1,5 D. Myopie
L. 9,5 D. Myopie
\+ 8 D. Myopie.

Augenhintergrund: Beiderseits vollkommen normal, gar keine myopische Veränderungen. Diffuse Pigmentation normal. Gesichtsfeld: Beiderseits normal (Abb. 19, r. und l.).

Anmerkung: Bei vollkommen normalem Augenhintergrund ist auch an dem hochgradig myopischen Auge (Brille nie getragen, kein binokulares Sehen) die Sehschärfe bis normal zu korrigieren. Das Gesichtsfeld ist auch bei sehr hoher

Myopie normal, vorausgesetzt, daß am Hintergrund zentral oder peripher keine pathologischen Veränderungen vorhanden sind. Dieser Fall zeigt auch auffallend, wie das Gesichtsfeld beiderseits trotz der hochgradigen Anisometropie vollkommen ähnlich sein kann.

F. G., 21 Jahre alt, Mediziner.
Diagnose: Astigmatismus hypermetropicus oculi sinistri.
Visus: R. $^5/_5$.
L. $^5/_{30}$, + 2,3 D. sph. $\ominus$ 1,5 D. cyl. I $^5/_5$.
Refraktion: R. Emmetropie
L. 3 D. Hypermetropie
+ 4,5 D. Hypermetropie.

Augenhintergrund: Beiderseits normal. Gesichtsfeld: Beiderseits normal (Abb. 20, r. u. l.).

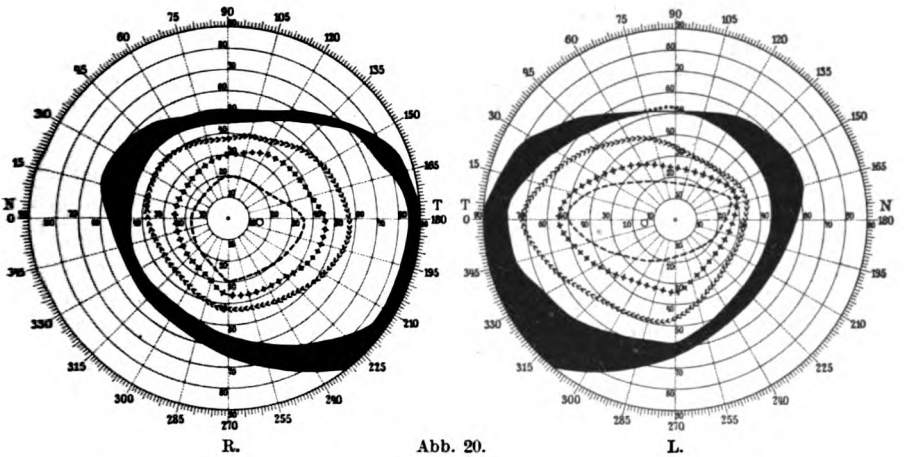

R. Abb. 20. L.

Anmerkung: Nie Brille getragen. Kein binokulares Sehen. Keine Hintergrundanomalien, daher prompte Korrektion. Besonders beweisend für die Funktionstüchtigkeit sind die Gesichtsfeld. r. Beide sind — trotz der Anisometropie — vollkommen normal und einander ziemlich ähnlich.

Den Gesichtsfeldbefund bei den Anisometropen können wir außer seiner schon erwähnten Verwertung — noch als Wegweiser betreffs der Korrektionsfähigkeit des Visus benützen; beziehungsweise kann bei einer einseitigen Ametropie mit Schwachsichtigkeit, die Korrigierbarkeit oder Nichtkorrigierbarkeit der angetroffenen Schwachsichtigkeit — das heißt also auch das Vorhandensein der die Schwachsichtigkeit verursachenden Hintergrundsanomalie, also der pathologischen Prozesse — mittels seiner Hilfe annähernd konstatiert werden. —

Schon *v. Gräfe* hat betreffs zentraler Sehschärfe und Gesichtsfeld 3 Gruppen von Amblyopie unterschieden. Bei der 1. Gruppe ist die zentrale Sehschärfe abgeschwächt, das Gesichtsfeld vollkommen normal.

Bei der 2. ist die zentrale Sehschärfe schwach, auch zeigt das Gesichtsfeld Defekte, besonders konzentrische Einengungen. — Die Gesichtsfelddefekte aber sind mit der Schwäche der Sehschärfe immer proportionell. — Bei der 3. Gruppe ist die Sehschärfe schwach, Gesichtsfeld zeigt starke und unregelmäßige Defekte, die mit der Schwäche der zentralen Sehschärfe gar nicht proportionell sind. — Eine ähnliche Einteilung ließe sich auch bei allen meinen Fällen von Anisometropie durchführen. — Es zeigte sich nun, daß sich die Fälle der 1. Gruppe, die ohne Korrektion an dem ametropischen Auge eine schwächere Sehschärfe hatten, wenn das Gesichtsfeld vollkommen normal war, mit den der Ametropie entsprechenden Gläsern bis zur vollen Sehschärfe korrigieren ließen. Diese hatten also keine Anomalien des Hintergrundes. Es ließ sich also bei diesen Fällen eine volle Korrektion erreichen, auch wenn die einseitige Ametropie schon jahrzehntelang bestanden hatte, ein Zeichen, daß sich nicht wegen Untätigkeit der Retina eine „amblyopia ex anopsia" gebildet hatte. — Bei den Fällen der 2. Gruppe war nur eine teilweise, bei denen der 3. Gruppe überhaupt keine Korrektion zu erreichen. —

Zusammenfassend zeigen alle diese Gesichtsfeld- und Hintergrundbefunde, die ich bei meinen Untersuchungen von Anisometropen gefunden habe, daß, bevor wir die Diagnose einer „amblyopia ex anopsia" aussprechen, zuerst eine genaueste ophthalmoskopische und perimetrische Untersuchung notwendig ist, in welchem Falle wir dann fast immer die wahre Ursache einer nichtkorrigierbaren Schwachsichtigkeit finden können, ohne die hypothetische Diagnose der „amblyopia ex anopsia" aufstellen zu müssen. —

(Aus der Universitäts-Augenklinik zu Berlin [Direktor: Geheimrat *Krückmann*].)

Hydrophthalmus und angeborene Hornhauttrübungen.

Von

Prof. Meisner,

Oberarzt der Klinik.

Mit 11 Textabbildungen.

Der Hydrophthalmus, das Glaukom des Kindesalters, wird heute ziemlich allgemein, wenigstens in Deutschland, in seiner Entstehung auf angeborene Anomalien zurückgeführt. Er ist klinisch charakterisiert durch angeborene (d. h. also in der Fötalzeit entstandene) oder in früher Kindheit sich entwickelnde Vergrößerung des gesamten Augapfels, die durch eine Erhöhung des Binnendruckes verursacht ist. Die zugrunde liegenden anatomischen Verhältnisse haben *Reis*[1]) und *Seefelder*[2]) geschildert. Sie haben ganz bestimmte, als kongenitale Mißbildungen anzusprechende Abweichungen im Bau der hydrophthalmischen Augen nachgewiesen. Diese mußten im Gedankengange der *Leber*schen Theorie über die Zirkulationsverhältnisse im Augapfel durch Erschwerung des Abflusses eine Tensionserhöhung bewirken. Die wesentlichste Veränderung liegt nach ihnen in dem Fehlen oder der mangelhaften Entwicklung des *Schlemm*schen Kanals, sowie in anormaler Struktur des Kammerwinkels, des Lig. corneosclerale und der *Fontana*schen Räume. Es wurde damit die auffallende Tatsache erklärt, daß im Gegensatze zu der überwiegenden Mehrzahl der Glaukome Erwachsener die Vorderkammer beim Hydrophthalmus meist tief, die Iriswurzel der Hornhaut nicht anliegend gefunden wurde. Die erwähnte Abweichung im Bau des für den Flüssigkeitswechsel des Auges von der Mehrzahl der Ophthalmologen als äußerst wichtig angesehenen Kammerwinkels konnte bei dem Fehlen jeglicher entzündlicher Erscheinungen nicht als sekundär angesehen werden, sondern mußte durch einen Bildungsfehler erklärt werden. Diese Verhältnisse sind von der überwiegenden Mehrzahl der Nachuntersucher bestätigt und auch ihre Deutung ist, wenigstens in Deutschland, angenommen worden. Die übrigen Veränderungen waren entweder ebenfalls ungezwungen auf die gleiche Weise zu deuten, wie die Abweichungen im Bau des Ciliarkörpers (Stehenbleiben auf einer früheren fötalen Entwicklungsstufe) oder waren sekundär, eine Folge des vermehrten Binnendruckes (Deh-

nung der Bulbushüllen, glaukomatöse Exkavation der Papille u. a.). In neuerer Zeit hat *Meller*[3]) eine mangelhafte primäre Anlage der Iris, besonders ihres mesodermalen Anteiles, der von anderen Forschern, insbesondere von *Weiss* und *Hamburger*, als Hauptorgan des intraokularen Flüssigkeitswechsels angesehen wird, für die Entstehung des Hydrophthalmus verantwortlich gemacht. Dem *Schlemm*schen Kanal weist *Meller* eine unter- oder höchstens nebengeordnete Rolle in der Resorption der intraokularen Flüssigkeit zu, doch betont auch er eine Entwicklungsstörung als letzte Ursache des Hydrophthalmus, nur daß er diese in die Iris und nicht in den Kammerwinkel verlegt.

Während die typischen Formen des Hydrophthalmus eine tiefe Vorderkammer aufweisen, haben sich immer schon gewisse Fälle von diesen abgehoben, bei denen die Verhältnisse des vorderen Augapfelabschnittes komplizierter lagen. Es sind das besonders die Augen, in denen klinisch stärkere Trübungen der Hornhaut besonders ihres Zentrums auffielen, die ferner, wenn ein Einblick möglich war, flache oder aufgehobene Vorderkammer zeigten, alles Symptome, die beim unkomplizierten Hydrophthalmus fehlen*). Bis auf eine leichte Verbreiterung des Limbus und die charakteristischen tiefen Streifentrübungen in den tiefsten Schichten, die sich anatomisch als Rupturen der Descemet und davon ausgehende leichte Wucherungsvorgänge und Quellung der Nachbarschaft herausgestellt haben, ist die Hornhaut des typischen hydrophthalmischen Auges klar. Von rein sekundären Veränderungen durch glaukomatöse Drucksteigerungen (Mattigkeit des Epithels) oder Geschwüre der Vorderfläche und nachfolgende oberflächliche Narben, die als solche leicht diagnostiziert werden können, soll hier ebenfalls nicht gesprochen werden. Es handelt sich vielmehr um angeborene Trübungen von unbestimmter und wechselnder Form und Intensität, die in den verschiedensten Schichten und Regionen der Hornhaut meist tief und zentral liegen. Manchmal sind sie so stark, daß die Diagnose nicht auf Hydrophthalmus, sondern auf kongenitales Leukom lautet. In seltenen Fällen sind damit auch umschriebene Ektasien oder Formveränderungen, Staphylome, verbunden. Sie kommen auch ohne Hydrophthalmus vor. Die Grenzen sind durchaus nicht scharf zu ziehen, vielmehr findet sich in den schon veröffentlichten Fällen eine kontinuierliche Überleitung von zarten zentralen Trübungen bei im übrigen normalen Verhältnissen bis zu „Staphylomen" und andererseits Mikrophthalmus [cf. *Wirths*[4])]. Diese angeborenen Hornhauttrübungen wurden früher meist auf eine fötale Entzündung zurückgeführt. Die Wandlung, die unsere Ansichten in den letzten Jahren

*) Von dem „sekundären" Buphthalmus, wie es bei Drucksteigerung in kindlichen Augen infolge schwer entzündlicher Prozesse (Iritis, Keratitis parench., Verletzungen, Tumoren, Gliom usw.) auftritt, soll hier abgesehen werden.

erfahren haben, wird am besten illustriert, wenn ich mehrere Stellen aus zusammenfassenden Arbeiten zitiere, in denen diese Erkrankungen besprochen werden. So äußert sich z. B. *v. Hippel*[5]) im Jahre 1900 folgendermaßen:

„Angeborene Hornhauttrübungen, Leukome. Staphylome... kommen einmal in Verbindung mit Anomalien der Größe und Form der Cornea, sowie mit sonstigen Fehlern des Auges vor... Es ist lebhaft darüber gestritten worden, ob sie als Hemmungsbildungen oder als Produkte fötaler Erkrankungen anzusehen sind. Die Mehrzahl der Autoren neigt der letzteren Ansicht zu und in der Tat stimmen sehr viele der angeborenen Hornhauttrübungen in ihrem Aussehen so sehr mit den in extrauterinen Leben entstehenden überein, daß man sie schon a priori auf fötale Erkrankungen beziehen sollte. Völlig gesichert erscheint diese Auffassung, wenn es sich um angeborene adhärente Leukome oder Staphylome handelt..." Und über ihren Zusammenhang mit H.: „in einem erheblichen Teil jener Fälle (von angeborenen Hornhauttrübungen) war die Hornhaut zu Beginn der Beobachtung vergrößert und kerato-conus oder keratoglobusartig vorgetrieben. Nach Ablauf des hier zugrunde liegenden Krankheitsprozesses kann, wie ich gezeigt habe, eine normalgroße und normalgewölbte, klare und leicht getrübte Cornea ohne sonstige Veränderungen im Auge bestehen oder endlich, es kommt neben der Megalocornea zu dauernder Drucksteigerung, abnormer Tiefe der vorderen Kammer, Excavation der Papille, also zum Bilde des H."

Den evtl. bestehenden Hydrophthalmus (loc. cit.) sieht er als Sekundärglaukom an, welches sich in den besonders schweren Fällen von „Ulc. int. corneae" entwickelt.

„Ich muß daher die sämtlichen zu Anfang dieses Kapitels genannten Krankheitsbilder (Megalocornea, Megalophth., Hydrophth., Keratoglobus) als prinzipiell zusammengehörig betrachten und ihnen den Charakter eigentlicher Bildungsfehler absprechen, sie sind als Folgezustände eines in den einzelnen Fällen verschieden schweren Krankheitsprozessen anzusehen, welcher meistens im fötalen Leben, nicht selten aber auch später beginnt."

Diese Stellungsnahme war damals allgemein und aus der geringen Zahl anatomischer Untersuchungen zu erklären, *v. Hippel* hat in mehreren Arbeiten über das von ihm entdeckte und als Ursache der genannten Krankheitsbilder angesehene Ulc. int. corneae diese Auffassung zu stützen gesucht[6, 7, 8]). Später hat sich *v. Hippel* in der Frage des Hydrophthalmus der Ansicht von *Reis* und *Seefelder* angeschlossen. (*Schwalbe*, Morphologie der Mißbildungen.)

Seine Arbeiten waren die Veranlassung, daß diesen Verhältnissen eine erhöhte Aufmerksamkeit zuteil wurde, doch sind seine Ansichten in der Folge nicht unwidersprochen geblieben. So faßte *Peters* in mehreren eigenen Arbeiten und Veröffentlichungen seiner Schüler, auf die später noch im einzelnen einzugehen ist, die genannten Hornhautveränderungen in vielen Fällen als Mißbildungen auf. Ihm haben sich die Mehrzahl der späteren Untersucher angeschlossen. Die Änderung der Anschauungen ist in dem 1910 erschienenen Sammelreferat *Seefelders*[9]) deutlich zu erkennen, der bei der Besprechung der angeborenen Hornhaut-

trübungen (einschließlich Staphylome) über die uns hier interessierenden Fälle sagt:

„*Peters* erblickt dagegen in den ganzen Veränderungen, dem Ulc. int. *v. Hippels* und den sie oft begleitenden Abweichungen nur das Resultat einer *reinen Entwicklungsstörung* und wenn man auch seiner Beweisführung nicht in allen Stücken beipflichten und seinen Schlußfolgerungen nicht ohne jeden Widerspruch bis zum Ende folgen kann, so gebührt ihm doch das Verdienst, seinen Standpunkt mit guten Gründen vertreten und die ganze *Lehre vom Ulc. int. corn.* verdientermaßen *stark ins Wanken gebracht* zu haben." Und beim Hydrophthalmus sieht er die Ursache der Drucksteigerungen in vielen, wenn nicht in den meisten Fällen in kongenitalen Anomalien der Hauptabflußwege des vorderen Augenabschnittes.

1914 äußert *Seefelder* sich ebenfalls im *Lubarsch-Ostertag*[10]) noch bestimmter folgendermaßen:

„Die Einteilung der angeborenen Hornhauttrübung in entzündliche und solche, die durch eine reine Entwicklungsstörung entstanden sind, ist auch auf die in dem Berichtszeitraume veröffentlichten Falle anwendbar. Bezeichnenderweise überwiegt die Anzahl der Fälle der Gruppe 2 erheblich über die Fälle der Gruppe 1. Dieses Ergebnis entspringt der Anwendung einer immer strengeren Kritik, die zur Zeit die Entscheidung, welcher Art eine angeborene Hornhauttrübung sei, fast ausschließlich von einer anatomischen Untersuchung abhängig macht; haben uns doch exakte anatomische Untersuchungen der letzten Jahre gezeigt, daß die meisten klinischen Merkmale, die man früher als untrügliche Kennzeichen einer abgelaufenen oder bestehenden Entzündung betrachtete, z. B. die Vascularisation, Mattigkeit der Oberfläche, das Aufhellungsvermögen auch bei den reinen Entwicklungsstörungen der Hornhaut vorkommen können." In der Besprechung der Arbeiten über den Hydrophthalmus meint er weiter: „Die von *Reis* und *Seefelder* vertretene Ansicht, daß die Drucksteigerung in einer großen Anzahl von Hydrophthalmen durch kongenitale Anomalien der Kammerbucht bedingt sei, hat auch in diesem Berichtszeitraum wenigstens in Deutschland fast ungeteilte Anerkennung gefunden, die in einer Reihe von Arbeiten zum Ausdruck gekommen ist. *Überhaupt muß die Häufigkeit der Kombination des H. mit anderen kongenitalen Anomalien in diesem Berichtszeitraum geradezu als auffällig bezeichnet werden*"*).

Diese Kombination war schon früheren Untersuchern aufgefallen. So sagt *Reis* (l. cit.) S. 68, daß die Erkrankung (Hydrophthalmus) nicht so ganz selten gleichzeitig *mit anderen angeborenen Anomalien* kompliziert zur Beobachtung gelangt. Er betont freilich auch (S. 70, l. cit.), daß die Entstehung des Hydrophthalmus keine einheitliche ist, daß aber alle diese Momente erst dadurch wirksam werden, daß sie die vorderen Abflußwege in Mitleidenschaft ziehen. (Es wird dabei auch die Möglichkeit einer fötalen Iritis erwähnt, einer sklerosierenden Entzündung in der Kammerbucht, eines Ulcus internum und die Fortleitung eines elephantiastischen Prozesses auf dem Bulbus.) *Reis* zeigte später in Heidelberg[11]) Präparate eines Hydrophthalmus und äußerte sich dabei:

„Ich habe nun mehrere Fälle von sog. sekundären B. bei ganz jungen Kindern untersuchen können, die sich von dem eigentlichen reinen H. congenitus mit tiefer

*) Im Original nicht gesperrt.

Vorderkammer durch das völlige Fehlen der vorderen Kammer bzw. hochgradige Abflachung derselben unterschieden, die aber auch nicht als echte angeborene Staphylome bezeichnet werden können, da eben nur eine innige Anlagerung der Iris an die nur leicht getrübte keratoglobusartig gewölbte und sicher nicht perforiert gewesene Hornhaut besteht und eine zentrale zwar enge, aber ganz regelmäßig runde Pupille vorhanden ist. Es ist klar, daß bei fortbestehender Drucksteigerung und Zunahme der Bulbusektasie die ursprünglichen kongenitalen Veränderungen schließlich vollkommen verwischt werden. Man findet dann ein Bild, wie Sie es hier sehen ... höchstgradige Dehnung der Hornhaut und der mit ihrer Hinterfläche eng verbundenen Iris ... Es unterliegt keinem Zweifel mehr, daß wir es bei jenem in der Tat mit einer ganz charakteristischen Hemmungsmißbildung zu tun haben."

In erster Linie ist, wie bereits erwähnt, *Peters* der *Hippel*schen Auffassung entgegengetreten. Er macht in zahlreichen eigenen Arbeiten[12, 13, 14]) und solchen seiner Schüler für die genannten Veränderungen eine Entwicklungshemmung verantwortlich. In der ersten Veröffentlichung bespricht er das sog. Ulcus internum corneae: Defekt des Descemet und der hintersten Hornhautlamellen im Zentrum der Cornea mit vorderen Synechien. Das weitere Studium derartiger Fälle ließ ihn eine ganze Stufenleiter mehr oder weniger hochgradiger pathologischer Veränderungen des vorderen Bulbusabschnittes einbeziehen, angeborene Trübungen der Hornhaut, Ektasien der Cornea, sowohl mehr umschriebene, wie auch totale, kurz alle Übergänge von der einfachen Trübung bis zum Totalstaphylom [*Wirths*[4])].

Peters[5]) nimmt „als Ursache dieser Hornhautveränderungen eine sehr frühzeitig einsetzende abnorme Differenzierung des zwischen Ektoderm und Linsenbläschen liegenden Mesoderms an; diese halte ich aber mit Rücksicht auf die an den Staphylomen zu erhebenden Befunde nicht für primär, sondern für sekundär. Das Primäre ist ein Verhalten des Ektoderms in dem Sinne, daß entweder keine Linse abgeschnürt wird oder die abgeschnürte Linse im Bereiche der Hornhaut liegen bleibt oder die Linse in normaler Weise abgeschnürt wird und nach hinten tritt, wobei eine 2. Pseudolinse die Ursache der Staphylombildung abgeben kann."

Ähnlich spricht er sich auch in der letzten Arbeit[16]) aus, wo er die betreffenden Fälle der neuesten Literatur kurz kritisiert. Einen ausführlichen Überblick und eine Kritik im *Peters*schen Sinne, auch über die älteren einschlägigen Fälle gibt *Wirths* (l. cit.), auf den ich daher verweise. Der Haupteinwand, der gegen diese Anschauung gemacht werden kann, liegt nach *v. Hippel*[17]) darin, daß die vordere Synechie, an der der Sphincter beteiligt ist, nicht, wie *Peters* in seiner ersten Veröffentlichung meinte, durch mangelhafte bzw. ausbleibende Differenzierung des Mesoderms in Hornhautgrundsubstanz und Descemet einerseits, Iris andererseits erklärt werden kann, denn der retinale Iristeil wächst erst zu einer Zeit aus der Umschlagstelle des äußeren und inneren Blattes des Augenbechers nach vorn bis zur späteren Pupille, wenn bereits lange vorher die Descemet sich ausgebildet hat. Ihre Entstehung kann also durch eine Sphinctersynechie nicht verhindert werden.

Daher betont *Seefelder*[9]), daß die Adhärenz von Hornhaut und Iris bzw. Pupillarmembran nicht auf unvollkommener Trennung beruht, sondern als richtige Verwachsung anzusehen ist. Diese Schwierigkeit betont *v. Hippel* in einer unlängst erschienenen Arbeit[18]) wiederum. Er schildert darin mehrere anatomisch untersuchte Fälle von vorderer Synechie und Staphylomen, die er zweifellos für nicht angeboren hält [und für die drei ersten Augen stimmt ihm *Peters*[16]) bei]. Diese liefern ganz ähnliche Bilder, wie die von *Peters'* Schülern veröffentlichten, die als kongenitale Anomalien angesprochen worden seien. Indem er im großen und ganzen auf der Ablehnung der *Peters*schen Erklärung beharrt, weist er besonders — unter Kritik einiger aus der Rostocker Klinik veröffentlichten Fälle — auf die Schwierigkeiten hin, bei älteren Personen vor Jahren vorhergegangene Entzündungen der Hornhaut nach dem anatomischen Bilde auszuschließen. Vor allem gilt das von den Staphylomen, und *Peters*[16]) (S. 575) gibt ihm darin Recht. Eine Erklärung *Mellers*, der (l. cit.) an einem im Frühstadium enucleierten Hydrophthalmus kleinere Defekte der Descemet auf Ruptur dieser Membran infolge Drucksteigerung analog den schon klinisch dort festzustellenden Rissen zurückführt, weist freilich auch *v. Hippel* für die typischen Fälle von zentralem Defekt zurück. Wohl mit Recht betont er, daß dieser letztere oft viel zu groß ist und ferner auch an Augen gefunden wurde, die keine Drucksteigerung erkennen ließen oder doch wenigstens nicht hydrophthalmisch waren. Das ist z. B. der Fall bei dem Bulbus der ersten *Peters*schen Veröffentlichung. Dort findet sich übrigens bereits (S. 40) eine Ablehnung der später von *Meller* ausgesprochenen — ebenfalls in Erwägung gezogenen — Genese mit einer Motivierung, die im ganzen der soeben erwähnten *v. Hippel*s entspricht. Ich selbst kann dafür einen seinerzeit von mir selbst publizierten Fall anführen, der einen kurz nach der Geburt enucleierten Mikrophthalmus ohne erkennbare Drucksteigerung betraf, wo aber ein zentraler, recht ausgedehnter Defekt der Descemet bestand[19]) (Abb. 1 und 3). Das gleiche war in einem Augapfel mit persistierender, mit dem Hornhautzentrum verwachsener Pupillarmembrane der Fall[20]) (Abb. 1). Der vierte Fall *v. Hippel*s[18]) läßt nach Ansicht des Verfassers eine Entwicklungsstörung eher annehmbar erscheinen, obwohl ihm der Beweis hierfür auch nicht möglich erscheint *Peters* führt ihn denn auch als solchen auf, ebenso *Wirths*[21]).

Als Beitrag zu diesem, wie aus vorstehenden Ausführungen hervorgeht, noch recht strittigen Kapitel will ich in folgendem einige anatomisch untersuchte Fälle besprechen, die klinisch als Hydrophthalmus bzw. kongenitales Staphylom angesprochen wurden. Ich folge dabei der Aufforderung *Seefelders*[22]), der eine Förderung unserer Kenntnisse von neuem und geeignetem Tatsachenmaterial erhofft, wobei unter geeigneterem Material ein solches zu verstehen ist, „das uns die be-

urteilenden Veränderungen noch in einem möglichst frischen Stadium liefert, bei dem der angeborene Charakter der Veränderungen auch wirklich über jeden Zweifel erhaben ist".

1. Das Kind A. R., 1 Jahr alt, wurde am 18. IV. 1918 in die hiesige Augenklinik gebracht, das *linke Auge war normal.* Das rechte erschien vergrößert. Die Hornhaut besonders war größer als normal, der Falz verstrichen. Etwa am vorderen Augenpol befand sich eine runde, flache weißlichgraue Vorwölbung von schätzungsweise 4 mm Durchmesser und 1 mm Höhe; sie ging ohne scharfe Grenze in die Hornhaut über. Die Oberfläche war überall glatt und spiegelnd, sie ließ sich mit der Sonde nicht eindrücken. Die Hornhautsubstanz erschien gleichmäßig bläulichweiß, nicht durchscheinend, ein Einblick war nicht möglich, selbst die Verhältnisse der Vorderkammer waren nicht zu übersehen. Bei Belichtung dieses Auges zeigte das andere keine Pupillenverengerung. Der Druck war bei Fingerbetastung erhöht, eine venöse Stauung bestand nicht. Anamnestisch war festzustellen, daß das rechte Auge schon seit der Geburt trübe gewesen war und seine Größe zugenommen haben sollte. Eiterung an dem Bindehautsack bestand nicht und soll auch nicht vorhergegangen sein. Im übrigen war das Kind wohlgebildet. Diagnose: Hydrophthalmus, Staphylom? Das Auge wurde in Chloroformnarkose entfernt, das Kind nach reizloser Heilung entlassen. Fixation des Bulbus in Zenker, nachfolgende Härtung in Alkohol, wobei eine obere und untere Kalotte entfernt wurden, die weder makro- noch mikroskopisch Auffallendes zeigten. Einbetten in Celloidin.

Horizontale Serienschnitte durch den Augapfel haben etwa Kreisform, der größte Sagittaldurchmesser beträgt ca. 26 mm, der Transversale 24 mm; zeigen also die Bulbuskapsel mäßig vergrößert.

Auffallend groß ist die Hornhaut, deren Basis von einem Kammerwinkel zum anderen gemessen 16 mm beträgt. Die *Sklera* zeigt nirgends Ektasien, sie ist hinten normal dick, verdünnt sich aber in der vorderen Hälfte ziemlich erheblich. Die *Hornhaut* ist in der Peripherie eine Strecke weit etwa von normaler Dicke, verdünnt sich bald, um im Zentrum, wo besondere ausführlich noch zu besprechende Verhältnisse bestehen, im Bereiche des oben erwähnten Buckels wieder anzuschwellen. Die Binnenhäute liegen der Lederhaut an. Ciliarkörper und Fortsätze erscheinen schwach ausgebildet, die Linse, 4 mm im Dicken- und 8 im Querdurchmesser lang, liegt in toto vor der Basallinie der Hornhaut (Kammerwinkel zu Kammerwinkel); der Glaskörper hat sich auf den vorderen Teil seines Raumes zurückgezogen.

Mikroskopisch bietet sich folgendes Bild: Die Hornhaut ist durchweg von normalem Epithel überzogen, die *Bowman*sche Membran ist nicht deutlich wahrzunehmen, stellenweise erscheint zwar eine oberste Hornhautlamelle ihr ähnlich, aber sie verläuft nur eine kurze Strecke glatt und unverzweigt, spaltet sich bald in mehrere aufgefaserte Züge. Die Substantia propr. corn. erscheint im großen und ganzen normal, doch finden sich überall, freilich nicht sehr häufig, kleinere Blutgefäße in ihr, die von einigen bindegewebigen Zellen begleitet werden. Zahlreicher sind Gefäße und Zellen in den subepithelialen Lagen am Limbus zu finden, dort setzt sich auch das Conj. epithel mit lockerem Bindegewebe und Gefäßen eine Strecke weit auf die Hornhaut fort (Arcus embryonalis). Descemet und Endothel fehlen bis auf ganz kurze Strecken völlig, statt dessen ist die Hornhauthinterfläche fast in ganzer Ausdehnung von der Iris bekleidet. In einigen Schnitten liegt auf kurze Strecken eine wohl als Descemet anzusprechende Lamelle mit Endothel der nasalen Iris auf und ist durch einen schmalen Spalt (artificiell?) von der Hornhaut getrennt. Die Iris besteht in der Hauptsache nur aus dem Pigmentepithel.

an der Wurzel in einigem Abstand vom Kammerwinkel bemerkt man auch allerdings sehr verschmälert Mesoderm und Gefäße, nasal stärker als temporal. Die Muskeln, sowohl Sphincter wie Dilatator sind ausgebildet, der erstere freilich sehr schwach. Eine Unterbrechung der Iris durch eine *Pupille besteht nicht*, die Ver-

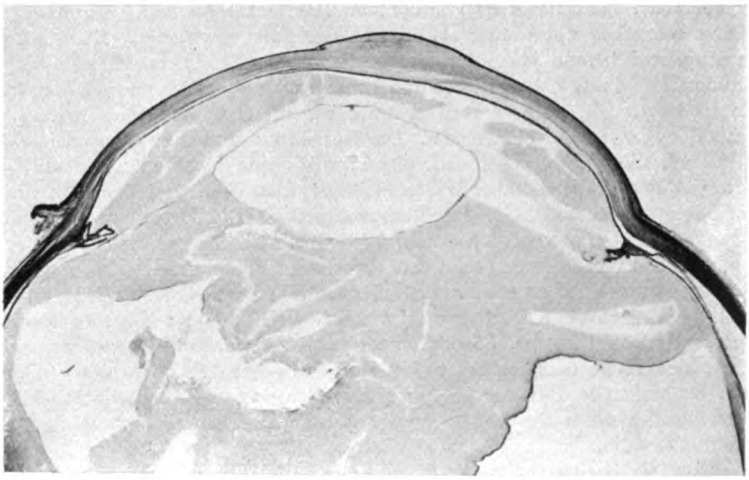

Abb. 1. Fall I. Schnitt 190. Vergr. 5,5 fach. Übersichtsbild über den vorderen Augenabschnitt. Beginn der Hornhautprominenz.

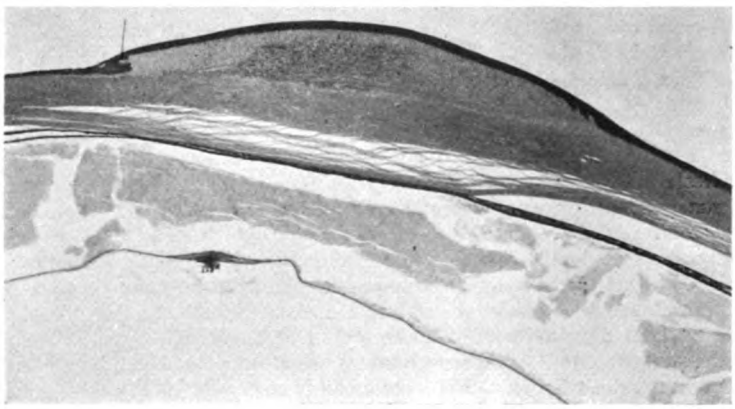

Abb. 2. Schnitt 190. Vergr. 22 fach.

hältnisse des Hornhautzentrums werden gleich im Zusammenhang geschildert werden. Der Kammerwinkel ist, wie aus dem Gesagten hervorgeht, nirgends frei, der *Schlemm*sche Kanal fehlt als größere kontinuierlich zu verfolgende Lichtung, dagegen sind in den meisten Schnitten mehrere kleine Gefäßlumina etwa an seiner Stelle aufzufinden, die aber alle weiter vorn liegen und hinten von soliden scleralen bzw. cornealen Lamellen begrenzt werden. Außerdem liegt, wie bereits erwähnt,

die hier nur aus Pigmentepithel bestehende Iris der Hornhautperipherie unmittelbar an, uveales Gerüst und *Fontana*sche Räume sind nicht vorhanden.

Der Ciliarkörper ist sowohl was die Muskulatur wie die Ciliarfortsätze angeht, bedeutend kleiner als normal, an der temporalen Seite noch geringer als an der nasalen. Besonders schwach sind die Ringfaserbündel, die weit nach vorn gerückt sind. Bisweilen ist ein Fortsatz verlängert und nach vorn umgeschlagen, wo er mit dem Irisepithel verklebt ist. Zonulafasern ziehen beiderseits bedeutend verlängert zu der Linse hin. Neugebildetes Bindegewebe, wie es z. B. bei chronischen Entzündungen meist dem Ciliarkörper sich auflagert, ist nirgends zu finden, überhaupt fehlen jegliche Zeichen einer noch bestehenden oder abgelaufenen Entzündung.

Eine gesonderte Besprechung erfordert das Hornhautzentrum, das schon vor der Enucleation einen eigenartigen Anblick bot (siehe oben). Der dort geschilderte Buckel erstreckt sich von Schnitt 170 bis etwa 350 (jeder Schnitt zu

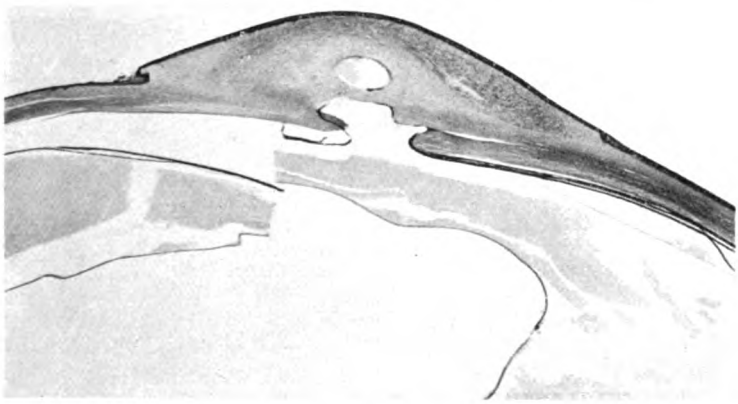

Abb. 3. Schnitt 240. Vergr. 12fach. Defekt des hinteren Hornhautzentrums, Cyste in der Hornhaut.

20 μ). Im erstgenannten Schnitt schiebt sich zwischen die ohne *Bowman*sche Membran etwa in gleicher Wölbung fortziehenden Hornhautlamellen, die aber Gefäße in vermehrter Zahl zeigen und das emporgehobene, aber sonst ebenfalls unveränderte Epithel eine schmale Schicht eines aus zahlreichen Kernen und kurzen lockeren unregelmäßigen Fasern bestehenden Bindegewebes, das weiterhin auch Gefäße führt. Diese Fasern ordnen sich nicht zu Lamellen oder kompakten Bündeln. Sie sind trotz lockeren Gefüges ohne jeden Hohlraum und färben sich nach van Gieson etwas heller und röter als die Hornhautgrundsubstanz (vgl. Abb. 1, Schnitt 190 und Abb. 2, stärker vergrößert). Die Grenze nach dieser zu ist nicht ganz scharf, die Kerne der Auflagerung sind mattbraun (bei Gieson-Färbung) und langgestreckt, sie ähneln denen des Hornhautparenchyms, nur daß diese meist zwischen die Lamellen gepreßt länger und schmäler sind. Der Buckel wird rasch höher und breiter, das Gewebe nimmt mehr den Charakter der Hornhautgrundsubstanz an, allerdings mit kurzen unregelmäßigen Fasern und vermehrten Kernen, zahlreichere blutführende Gefäße treten auf. Auch die eigentliche Hornhaut dahinter wird erheblicher kernreicher, die Lamellen kürzer, die Gefäße zahlreicher, kurz das Gewebe der eigentlichen Hornhaut und des Buckels werden einander ähnlicher, wenn auch das Cornealgewebe sich durch kompakter gefügten

Lamellenbau auszeichnet. Versprengte Inseln uvoalen Pigments tauchen in der Nachbarschaft einzelner Gefäße in der Hornhaut auf. In Schnitt 240 finden wir dann einen großen Defekt der hinteren Hornhautlamellen; die Iris bestehend aus dem Pigmentepithel und spärlichem Mesoderm, die wie erwähnt der Hinterwand der Hornhaut unmittelbar anliegt, schlägt sich um die abgerundeten Ränder des Defekts herum und kleidet diesen aus. Vor ihm liegt in der Hornhaut ein kleinerer ebenfalls mit Pigmentepithel ausgekleideter Hohlraum (Abb. 3, Schnitt 240), der aber wie seine Kommunikation in den nachfolgenden Schnitten zeigt, nur einer Ausbuchtung des Hornhautdefektes entspricht. Dieser vergrößert sich in der Folge noch erheblich, das ihn umgebende Hornhautgewebe wird sehr viel lockerer, von zahlreichen Gefäßen durchsetzt, doch fehlen auch hier entzündliche Zellen (Leuko- und Lymphocyten). Das Epithel des Höckers ist regelmäßig und schön ausgebildet, es enthält 5—6 Kernreihen, besonders fallen die hohen Basalzellen auf, die schöner und regelmäßiger sind als an der Hornhautperipherie. Beide Hohl-

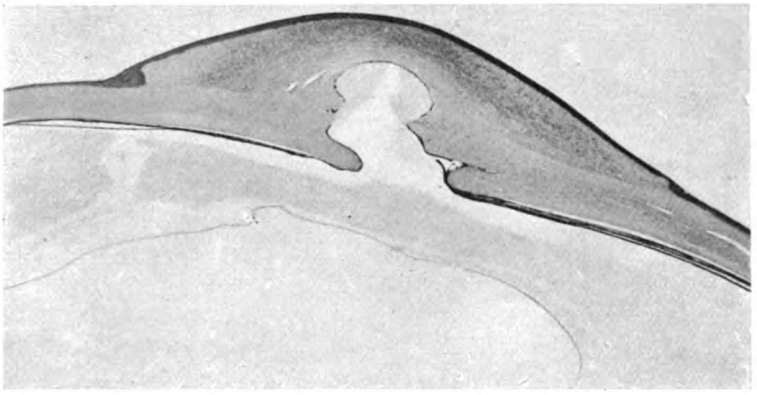

Abb. 4. Schnitt 250. Vergr. 12fach. Cyste in ihrer größten Ausdehnung.

räume verschmelzen untereinander und reichen jetzt auch in den Buckel hinein (Abb. 4, Schnitt 250). Dieser selbst hat eine Höhe, die die normale Hornhautdicke etwas übertrifft. Schon im Schnitt 260 erscheint der Hohlraum nach hinten wieder abgeschlossen, indem sich hinter ihm beide Irides, fast nur aus Pigmentepithel bestehend, vereinigen, dann treten bald Züge von Hornhautlamellen dazu, die rasch an Dicke zunehmen. Schnell verkleinert sich der Hohlraum wieder, ständig ausgeschlagen von dünnem Pigmentepithel, auch einzelne Mesodermzellen und Fasern der Iris tauchen auf, in einem schmalen Spalt innerhalb der Hornhautlamellen finden sich gleichfalls einige Bindegewebszellen und Fasern mit Irismuskelbündeln. Schon im Schnitt 280 ist lediglich ein schmaler Längsspalt in den Hornhautlamellen übrig. Zugleich verkleinert sich der Hornhautbuckel und nimmt wieder das Aussehen der Schnitte um 190 an, um allmählich flacher und kleiner werdend, etwa in Schnitt 340 völlig zu enden.

Damit sind die auffallendsten Erscheinungen geschildert, die Linse liegt wie bereits erwähnt der Iris nirgends an, wird aber von stark verlängerten Zonulafasern gehalten, so daß etwa die Verbindungslinie der stärksten Prominenz der Ciliarfortsätze ihren hinteren Pol trifft, vom Äquator der Linse bis zur First des Ciliarkörpers mißt man jederseits etwa 5 mm. Die zentralen Teile der Linse zeigen keine Faserung, sondern ein homogenes Aussehen. In den meisten Schnitten ist

die Substanz ausgefallen. Epithel und Kapsel sind unversehrt, ersteres an einer umschriebenen Stelle des vorderen Pols verdoppelt, eine schmale amorphe Gewebsschicht zwischen sich fassend.

Die Aderhaut ist gut ausgebildet und ohne pathologische Veränderungen. Die Papille ist tief glaukomatös excaviert und atrophisch, die Lamina cribrosa zurückgebogen. Myopische Veränderungen fehlen. Ganglienzellen und Nervenfasern sind sehr spärlich, innere und äußere Körner jedoch gut ausgebildet, ebenso die Stäbchen und Zapfen. In der Peripherie bemerkt man an einer kleineren umschriebenen Stelle eine Pigmentierung der Retina nicht weit hinter der Ora serrata. Die Gefäße weisen keine Abweichung von der Norm auf.

Kurz zusammengefaßt handelt es sich um einen mäßigen Hydrophthalmus mit Hornhauttrübungen, einer zentralen Prominenz auf der Vorderfläche und einem zentralen Defekt an der Hinterfläche der Hornhaut. Der Hornhaut liegt die in ihrem mesodermalen Anteil sehr schwach ausgebildete Iris fast überall an, so daß eine Vorderkammer nicht ausgebildet ist. Der *Schlemm*sche Kanal entspricht nicht der Norm. Das Staphylom besteht aus einer bindegewebigen Auflagerung und einer mit dem Augenbinnenraum kommunizierenden Cyste, die mit Pigmentepithel ausgeschlagen ist. Eine Pupille fehlt. Irgendwelche entzündliche Erscheinungen sind nicht nachweisbar. *Bowman*sche, *Descemet*sche Membran und Endothel fehlen fast völlig. Die Linse zeigt geringe kataraktöse Veränderungen am vorderen Pol. Die Papille ist exkaviert.

Der beschriebene Augapfel gehört in die Reihe der von *Peters* und *Wirths* besprochenen Fälle von kongenitalen Hornhautstaphylom, die durch eine Hemmungsmißbildung zu erklären sind, mag auch ihre Entstehung im einzelnen noch nicht völlig geklärt sein. Speziell für die Frage, welche Rolle die Linse dabei spielt, läßt sich hier kein Anhalt gewinnen, denn diese ist zwar klein, doch befindet sie sich etwa an normaler Stelle und weist keine schweren Veränderungen auf. In der Umgebung der Cyste fehlen abnorme Gewebsbestandteile, wie sie *Wirths* beschreibt (Muskelfasern, Lentoid usw.), auch das Epithel zeigt keine Unregelmäßigkeiten, auf deren Vorhandensein *Peters* großen Wert legt [s. *Schläfke*, Fall 1 und 2, *Peters*[16]) u. a., *Schomann*]. Die Störungen beschränken sich vielmehr, abgesehen von der bindegewebigen Platte, die sich zwischen Epithel und Subst. prop. corn. eingeschoben hat, auf die tieferen Hornhautschichten, wo Descemet und Endothel fast ganz fehlen. Besonders hochgradig sind sie im Hornhautzentrum, wo sie zu der beschriebenen, mit Irispigment ausgeschlagenen Cyste geführt haben, die durch einen schmaleren Hals mit dem Binnenraum des Auges in Verbindung steht. Die Lokalisation im Hornhautzentrum freilich könnte in dem Sinne verwertet werden, daß irgendwelche Anomalien in der Linsenabschnürung bestanden haben, ohne daß sich das strikte beweisen ließe, weil ja die Linse vollständig und bis auf die kleine vordere Polkatarakt intakt sich etwa an normaler Stelle befindet.

Seefelder, der sich mit dieser *Peters*schen Hypothese nicht befreunden kann, betont den Umstand[22]), daß das Hornhautzentrum in frühen Stadien den schwächsten Teil der Hornhaut ausmache und erst allmählich durch Einwachsen der Mesodermzellen vom Rande her und später durch besonders lebhafte Wachstumsvorgänge an Ort und Stelle zunehme. Eine Störung hierin könne dann zu Defekten in den hinteren zentralen Teilen der Cornea führen. Die bindegewebige subepitheliale Auflagerung der Hornhaut ist wohl am ungezwungensten durch eine in falscher Richtung erfolgte Weiterentwicklung des Mesoderms zu erklären, das normalerweise zum Hornhautstroma wird. Der Übergang in die Subst. prop. erfolgt ja auch an den Grenzen ganz allmählich. Dem Hohlraum ist die Iris bzw. Pupillarmembran bei ihrer Entwicklung nach vorne gefolgt und hat ihn austapeziert. Durch diese abnormen Verhältnisse ist dann auch die Bildung der Pupille nicht zustande gekommen. Eine auffällige Ähnlichkeit mit dem hier Geschilderten bildet, wenigstens was das klinische Bild anlangt, der 1. Fall *Mohrs*[23]) und dessen linkes Auge, s. Abb. 1 seiner Arbeit. Es heißt da von dem 2 Tage alten Kinde E. N. . . .: „Es fällt auf, daß die Augenlider nicht ganz geschlossen werden können, da zwischen dieselben eine Prominenz hineinragt, von Form und Größe der Linse, die der übrigen Hornhaut knopfartig aufsitzt und bekleidet ist mit der anscheinend stark verdünnten, grauweiß getrübten, im übrigen glatten und glänzenden Hornhaut. Auch hier besteht nirgends eine Epithelläsion, vordere Kammer anscheinend aufgehoben." Diese Prominenz ist allerdings im Verlaufe des nur 2 Monate währenden Lebens zurückgegangen, und die anatomische Untersuchung wies dann nur Verwandlung des Epithels in Plattenepithel und eine kernreiche Zone des Hornhautgewebes darunter nach. Es fand sich nur (Abb. 5) eine circumscripte zentrale Adhärenz von Hornhaut und Iris im Zentrum der Hornhauthinterfläche. Auch die Linse war an Ort und Stelle mit verdicktem z. T. defekten Epithel am vorderen Pol wie bei meinem Fall. Vielleicht war die Prominenz nur eine cystische Vorwölbung von Epithel und wenig Bindegewebe, die sich späterhin wieder anlegte, was die Rückbildung erklären würde. Der *Mohr*sche Fall ist von so kompetenten Beurteilern wie *Peters* und *Seefelder* entgegen der Erklärung des Verfassers als eine nicht entzündlich entstandene Mißbildung angesprochen worden. Auch die Verhältnisse in dem von *Peters*[12]) beschriebenen Fall (das zweitbeschriebene, staphylomatöse Auge) bieten gerade, was das subepithelial gelegene Bindegewebe angeht, Berührungspunkte, freilich waren die Bilder durch eine sekundär aufgetretene Entzündung kompliziert. Auf geringere epitheliale und subepitheliale Veränderungen im Hornhautzentrum bei hierhergehörigen Fällen haben *Peters*, *Wirths* u. a. hingewiesen, ersterer besonders auch wieder in seiner letzten Veröffentlichung[16]). Diese

bilden eine Hauptstütze seiner Theorie von der ursächlichen Rolle, die die Linsenabschnürung spielt. Auch der Vergleich mit dem von *Peters*[15]) und *Wirths*[4]) beschriebenen Auge drängt sich auf, wo eine intracorneale Cyste bestand, deren Wand freilich nicht, wie hier mit Iris-, sondern mit Hornhautepithel bekleidet war. Sehr ähnlich ist der in der Dissertation von *Pinkus* beschriebene Augapfel [zitiert nach *Wirths*[4])], wo ein kongenitales Hornhautstaphylom eine mit Irisepithel ausgekleidete Cyste enthielt. Ferner der von *Runte* [s. *Wirths*[4]), S. 248] und *Krückow*[30]), wo die Cornealcyste sowohl nach der Vorder- wie nach Hinterfläche der Hornhaut sich öffnet. Im einzelnen auf die weiteren hier zum Vergleich heranzuziehenden Publikationen einzugehen, kann ich mir als zu weitführend um so eher versagen, als *Wirths*[4]) sie ausführlich besprochen hat. Es genügt daher der Hinweis auf die zitierte Arbeit S. 543ff. Auch in der Dissertation von *Zeiser*[32]) finden sich mehrere ältere Arbeiten, die in den Publikationen von *Peters* und *Hippel* nicht erwähnt sind und von der Verfasserin im *Peters*schen Sinne verwertet werden. Die übrigen Charakteristica des hier beschriebenen Bulbus, Anliegen der ganzen atrophischen Iris, Trübung des vorderen Linsenpoles finden mehrfache Analoga. *Wirths* sieht von den geringeren Veränderungen, die in einem zentralen Defekt der Descemet mit vorderer Synechie bestehen, bis zu den Staphylomen mit kataraktöser, in die Hornhaut verlagerter, ja fehlender Linse nur verschieden starke Ausprägungen derselben Mißbildung (l. c. S. 554).

Auch in der Literatur über den Hydrophthalmus finden sich mehrfach Vergleichspunkte. Abgesehen davon, daß die kongenitalen Staphylome manchen Zug des Hydrophthalmus aufweisen (mangelhafte Ausbildung des *Schlemm*schen Kanales und Ciliarmuskels), erinnere ich daran, daß z. B. *Stimmel* und *Rotter*[24]) ein Auge beschrieben (Fall 3), das anfangs zentrale kongenitale Trübungen der Hornhaut aufwies und später hydrophthalmisch wurde. Es fand sich ferner eine fast totale Irisanlagerung, wie in unserem Fall. In einem Fall *Mohrs*[23]) war ein Lenticonus anterior vorhanden, in dem anderen bestanden wenigstens Defekte der vorderen bzw. hinteren Kapsel etwa an dem Linsenpol. Auch auf den Vortrag von *Reis*[11]) muß an dieser Stelle hingewiesen werden, der, wie bereits erwähnt, von der gewöhnlichen Form des Hydrophthalmus diejenigen Fälle abgrenzt, die statt tiefer Vorderkammer eine flache aufweisen. Es gelang ihm, einen derartigen Fall von Hydrophthalmus im Frühstadium anatomisch zu untersuchen, der genau das Bild der „typischen" Fälle von Defekt der Descemet mit vorderer Synechie bot. Er vermutet, daß im späteren Verlauf diese Augen eine totale Anlagerung der Iris an die Hornhaut und somit eine Aufhebung der Vorderkammer zeigen würden. Bei Besprechung des 2. Falles werde ich hierauf noch zurückkommen. Auch auf gelegentlich beim typischen Hydrophthalmus

vorkommende vordere und hintere Polarkatarakt sei hingewiesen [*Böhm*[25]), Fall 2]. Ähnliche Fälle aus der Literatur bringt die bereits erwähnte *Zeiser*sche Dissertation. Ein kongenitales beiderseitiges Hornhautstaphylom hat ferner *Schnaudigel* bei einer Antilope beschrieben[26]). Auch hier fand sich die nur aus Pigmentepithel bestehende Iris der getrübten und vascularisierten Hornhaut bzw. dem Staphylomgewebe angelagert. *Die Linse fehlte.*

Besonders wertvoll für die Theorie der Entstehung als Mißbildung auf nicht entzündlicher Grundlage sind solche Fälle, bei denen anderweitige Fehler, deren nicht entzündliche Genese allgemein angenommen wird, mit den hier zur Diskussion stehenden zusammen vorkommen. So in einer Arbeit *Bernheimers*[27]), wo an einem Auge, das eine totale vordere Synechie der Iris aufwies, 2 mächtige Dermoide der Hornhaut bestanden (fehlt in dem Literaturverzeichnis der *Wirths*schen Arbeit). Das Fehlen entzündlicher Veränderungen ist in meinem Fall besonders beweiskräftig, da bei dem jugendlichen Alter des Patienten sekundäre Veränderungen das Bild noch nicht getrübt haben und keine Operation vorhergegangen war. Nach Ablauf mehrerer Jahre können, wie *v. Hippel*[18]) mit Recht hervorhebt und bei mehreren Fällen *Peters*scher *Schüler* einwendet, die ursprünglichen Verhältnisse nicht mehr mit genügender Sicherheit sich aus dem anatomischen Bild rekonstruieren lassen. Dazu kommt, daß früher vorhanden gewesene sicher entzündliche, bzw. narbige Trübungen der Hornhaut nach langer Zeit weitgehend, ja bis zum völligen Verschwinden zurückgebildet sein können, was die drei ersten von ihm in der letzt zitierten Arbeit beschriebenen Fälle erkennen lassen: all das trifft auf den hier beschriebenen Fall nicht zu.

Das zweite uns hier interessierende Auge stammt gleichfalls von einem Pat. der Berliner Klinik. H. D., $1^1/_2$ Jahre alt. Die Mutter bemerkte bei dem Knaben, im Alter von 5 Wochen, daß die Pupille des linken sonst wohlgebildeten Auges die Form eines Halbkreises hatte. Nach $^1/_2$ Jahre färbte sich die Iris ganz dunkel, das Auge wurde größer als das rechte. Ein Augenarzt verordnete Pilocarpin. Trotzdem nahm der Umfaug zu, und im Juni 1918 wurde das Kind in unsere Sprechstunde gebracht. Geeitert haben die Augen nicht, sie sind nie rot gewesen, auch eine Verletzung lehnt die Mutter trotz ausdrücklichen Befragens ab.

Bei der Untersuchung bot das *linke Auge* das Bild eines Hydrophthalmus; die Hornhaut erschien gleichmäßig leicht grau, das Epithel war gestippt, ein Einblick nicht möglich. Die Sclera war verdünnt. Amaurose. Der Körper wies sonst keine Mißbildungen auf, das *rechte Auge* war normal. Das am 5. VI. 1918 enucleierte Auge zeigte sich in allen Durchmessern vergrößert, besonders im anteroposterioren (siehe unten). Fixation in Zenker, Härtung im aufsteigenden Alkohol, wobei oben und unten ein Kalotte gekappt wurde. Es wurde in horizontalen Serienschnitten untersucht.

Der Bulbus erscheint vergrößert, leicht eiförmig. Die Sclera in der vorderen Hälfte und die Hornhaut sind verdünnt. Die Linse ist klein, mißt vom vorderen zum hinteren Pol 5, von Äquator zu Äquator 9 mm, liegt nirgends der Iris an, wird aber durch die verlängerten Zonulafasern etwa in der Mitte zwischen den

beiderseitigen Ciliarkörpern gehalten, sie liegt fast ganz vor der Verbindungslinie, die die vorderen Ansatzpunkte der Ciliarkörper an der Corneoscleralgrenze verbindet, diese Linie mißt maximal 16—17 mm. Sie liegt in der Mitte 8 mm von der Hornhauthinterwand entfernt. Vom Limbus her schiebt sich unter dem Epithel noch eine ganze Strecke weit ein bindegewebiger gefäßführender Gewebszug über die Hornhautsubstanz (Arc. embr.). Die Subst. propr. erscheint im ganzen ohne krankhafte Veränderungen. Das Hornhautepithel fehlt vielfach (artifiziell); wo es vorhanden ist, ist es normal. Eine *Bowman*sche Membran ist in den zentralen Teilen gut ausgebildet, dort wo das eben erwähnte Bindegewebe beginnt, wird sie undeutlich und verschwindet bald ganz. Gefäße und Bindegewebszellen fehlen in dem Hornhautparenchym. Auch die Descemet ist lückenhaft, an Stelle des Endothels aber ist ihr fast in dem ganzen Umfange der Hornhaut die Iris aufgelagert. Diese besteht nur aus einem stark pigmentierten doppelten Epithelband, Mesoderm, Gefäße und Muskulatur fehlen völlig bis auf einige gleich im Zusammenhange zu besprechende Veränderungen der Hornhauthinterwand nasal vom Zentrum. Eine Unterbrechung in dieser Irisbekleidung ist nicht aufzufinden, eine Pupille ist also nicht zu finden. Ein *Schlemm*scher Kanal ist meist aufzufinden, er ist gut entwickelt, liegt aber weit nach vorn und in sklerocorneales Gewebe eingeschlossen. Von einem Kammerwinkel kann, wie aus dem bereits erwähnten Anliegen der Iris an die Hornhaut hervorgeht, überhaupt nicht gesprochen werden, ebenso fehlen uveales Gerüstwerk und *Fontana*sche Räume. Der Ciliarkörper ist beiderseits flach, in der Hauptsache aus Meridionalmuskel bestehend, einige kleine Ringmuskelbündel liegen ganz vorne. Die First des Ciliarkörpers trägt einige Fortsätze, die nur aus untereinander verbackenen Epithelsträngen bestehen, die manchmal lang ausgezogen und nach vorne oder hinten umgeklappt sind, aber keine Gefäße und kein Bindegewebe führen. Auch der Ciliarmuskel ist auffallend gefäßarm. Die Zonulafasern sind entsprechend dem großen Abstand der kleinen Linse, die 5—10 mm von der First des Ciliarkörpers entfernt bleibt, sehr verlängert, der zirkumlentale Raum ist daher stark vergrößert. Die Linsenkapsel ist am Äquator spitz ausgezogen (Folge der Härtung?) und dadurch von der Linsensubstanz abgezerrt, das Linsenepithel ist ohne Besonderheiten. Das Linsenkapsel ist vorne vollständig, wird aber im hinteren Pol defekt. Die Fasern zeigen kurz unter der Kapsel zahlreiche kleine Vakuolen, besonders ausgesprochen am vorderen Pol und am Äquator, verschiedentlich sind sie gequollen und zerfallen, diese Veränderungen sind am hinteren Pol an der Stelle des Kapseldefektes sehr ausgesprochen.

Die Hornhauthinterwand zeigt im Schnitt 110 3 Vorsprünge etwas nasal von der Mitte, 2 spitze, schmale und einen breiten zweihöckerigen. Sie sind von Pigmentepithel bekleidet, ihre Substanz ähnelt in Aussehen und Färbung der der Hornhaut; der breite enthält außerdem einige Gefäße und Pigmentzellen, die wohl dem Irismesoderm entstammen könnten. Die Descemet ist an den Randteilen des breiten Höckers noch zu erkennen, verliert sich aber nach der Mitte zu ganz unmerklich. Während die spitzen Höcker im Schnitt 120 nicht mehr anzutreffen sind, ist der große noch breiter und länger geworden und zieht nach hinten und seitlich einen gleichfalls bindegewebsähnlichen durch kurze Fasern und zahlreiche Zellen mit länglichen Kernen charakterisiertem Gewebe entgegen, das zwischen Corpus ciliare und Linse auftaucht, sich an die Oberfläche des stark verschmälerten und nach vorne und einwärts verlängerten Ciliarkörpers anlegt. Die Zellen enthalten Pigment, und zwar an der Grenze des Ciliarkörpers zahlreich, im Innern des Fortsatzes nur wenig. Die Gestalt der Zellen ähnelt am Rande etwas verlängeten Ciliarepithelien, nach dem Inneren zu werden sie immer schmäler und länger. Die Färbung des Gewebes bei Van-Gieson-Färbung ist am Rande gelblich, um zentral

ins Rötliche überzugehen, Gefäße und Rundzellen sind in ihm nicht enthalten. Nach hinten erreicht es mit zarten zonulaähnlichen Fasern die Pars plana kurz vor der Ora serr., wo im Glaskörperraum zwischen ihnen zahlreiche Zellen mit länglichen blassen Kernen eingelagert sind (Abkömmlinge des Epithels der Pars plana). Die Epithelzellen der Pars plana sind dort etwas gewuchert und reichen mit ganz schmalen unregelmäßigen Bändern eine Strecke weit in den Glaskörperraum bzw. zwischen die zarten Fäden (Zonulafasern) hinein, die zu dem soeben geschilderten Gewebe hinziehen. Diese Fasern sind stellenweise mit langausgezogenen Retinalzellen quasi belegt (140), diese sind zum Teil pigmentiert, das eigentliche Pigmentepithel ist aber nirgends durchbrochen. Ein spitzer Ausläufer erreicht die Linsenkapsel am Äquator, mit der er sich verbreiternd verschmilzt (Abb. 5 und 6. Da die Schnitte etwas dick ausgefallen waren, eigneten sie sich nicht zur photographischen Wiedergabe). Glaskörperwärts strahlen rötliche Fasern in die verdichteten Randteile dieses Gewebes ein, von denen sie nicht zu unterscheiden sind. Ich halte dies eigenartige Gewebe für einen Abkömmling des Ciliarepithels, da es ohne scharfe Grenze in die erwähnten Zellbänder und Zellwucherungen des Ciliarkörpers übergeht. Daß die Fasern die Färbung des Bindegewebes angenommen haben, wird auch sonst bei retinalen bzw. gliösen Abkömmlingen beobachtet und z. B. von *Leber* (v. Graefe-*Sämisch*, Erkrankungen der Netzhaut) für die retinalen Auflagerungen bei Ablatio retinae beschrieben. Zellen entzündlicher Herkunft und Gefäße fehlen völlig. Im Schnitt 170 sind diese Unregelmäßigkeiten allmählich kleiner werdend wieder verschwunden. Später tritt noch ein viel kleinerer stumpfer ähnlicher Fortsatz der Hornhauthinterwand auf, aus Irismesoderm und Gefäßen bestehend, von Pigmentepithel bekleidet.



Abb. 5. Fall II. Schnitt 140. Zeiss-Lupenvergrößerung.

Die übrigen Teile des Augapfels bieten geringeres Interesse. Die Aderhaut erscheint sehr schmal, was gerade durch den Kontrast mit dem zuerst beschriebenen Falle deutlich wird, obwohl beide dieselbe Fixierung und Härtung durchgemacht haben. Mehrfach getroffene vordere Ciliargefäße bieten nichts Krankhaftes. Die Retina ist wie im vorigen Fall in ihren innersten Lagen der Ganglienzellen und Nervenfasern stark verdünnt, während die äußeren gut ausgebildet sind. Die Papille ist tief randständig ausgehöhlt, zeigt aber, was bei der Eiform des ganzen Bulbus betont zu werden verdient, keine myopischen Veränderungen.

Zusammenfassend sei hervorgehoben, daß bei einem einseitigen Buphthalmus mittleren Grades Hornhaut und vordere Sclera, besonders letztere, verdünnt sind; der Hornhaut, die keine Gefäße und keine fremden Zellen, auch keine Vermehrung der Kerne zeigt, liegt die fast nur aus Pigmentepithel bestehende Iris an. Die Hornhauthinterwand

zeigt mehrere aus Hornhautgewebe, Iris, Mesoderm, Gefäßen und Epithel bestehende Buckel, deren größter mit einem zwischen Ciliarkörper und Linse nasal auftauchenden Gewebe in Zusammenhang steht, der sich mit Linsenkapsel einerseits und Pars plana corp. cil. andererseits verbindet. Jegliche Residuen früherer Entzündungen fehlen. Auch Zeichen

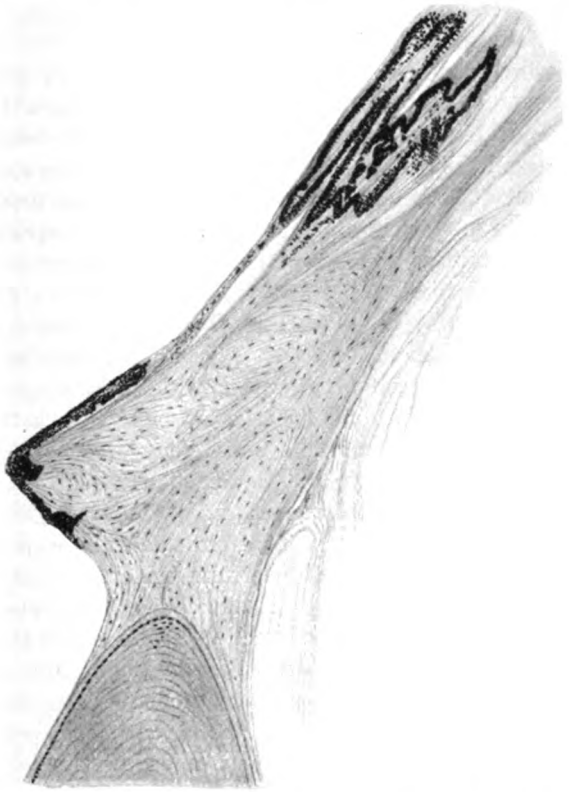

Abb. 6. Zeiss-Obj. 16 mm, Comp. Ok. 4 in starker Vergrößerung, Partie am Linsenäquator.

einer Verletzung der Bulbuskapsel waren in den Serienschnitten nirgends aufzufinden.

Bei diesem Fall sind die Hornhautveränderungen viel schwächer ausgeprägt und bestehen in dem sehr stark entwickelten Arcus embryonalis und den Höckern der Hinterwand. Die klinisch konstatierte Undurchsichtigkeit ist durch das unmittelbare Anliegen des Pigmentepithels der Iris bedingt gewesen; wenigstens läßt sich ein anderer Grund anatomisch nicht auffinden; auch in anderen Berichten findet sich ein Mißverhältnis zwischen der klinisch festgestellten Hornhauttrübung und

dem relativ geringen anatomischen Befund. Die Untersuchung derartig kleiner Kinder kann auch selten mit der wünschenswerten Genauigkeit am Hornhautmikroskop durchgeführt werden. Jedenfalls haben sich für eine Entzündung keinerlei Anhaltspunkte finden lassen. Den ganzen Befund nur als den gewöhnlichen Typ des Hydrophthalmus zu betrachten, verbietet uns aber das Verhalten der Iris und Vorderkammer und das erwähnte Gewebsstück zwischen Linse und Ciliarkörper sowie die Buckel der hinteren Hornhautwand.

Ähnliches wird von mehreren Augen berichtet, die zu der hier zur Diskussion stehenden Kategorie der Bulbusveränderungen bzw. Mißbildungen gehören. Ich erinnere z. B. an den Fall 4 in der bereits früher zitierten Arbeit *v. Hippels*[18]), bei dem der Verf. die Frage offen läßt, ob Entzündungen oder Mißbildungen verantwortlich zu machen sind, *Peters* dagegen den letzten Modus annimmt. Auch hier springt an der Hinterwand der staphylomatös veränderten Hornhaut ein Zapfen gleichfalls staphylomatösen Gewebes vor, der sich in ein zartes, aus Zonula- und Glaskörperfasern bestehendes Faserwerk fortsetzt, das nach hinten zur Ora serrata zieht und sich dort an die Netzhaut anlegt. Ähnlich wird bei dem bereits erwähnten, von *Pinkus* beschriebenen Augapfel berichtet, daß von der Cornea ein breiter Gewebszapfen entsprang, der mit Glaskörper und Ciliarfortsätzen verwachsen war. Die Zellwucherungen an der Pars plana findet man ja ähnlich auch bei anderen erworbenen Augenerkrankungen, z. B. Verletzungen, entzündlichen Reizen und Ablatio, doch ist trotz lückenloser Serienuntersuchung keine Narbe in der Cornea-Sclera zu finden, und auch andere entzündliche Residien, Blutgefäße, Rundzellen, Granulationsgewebe fehlen völlig. Es erscheint mir daher auch in diesem Falle die Deutung einer Entwicklungsstörung als Ursache des Hydrophthalmus mit den beschriebenen Veränderungen als wahrscheinlicher. Auch ein Fall, den *Böhm*[28]) als kongenitale partielle Aniridie beschreibt, zeigt sehr ähnliche Bilder. „Besondere Erwähnung verdient aber, daß in sehr vielen Schnitten kurz, wo der Irisstumpf aufhört, von der Hinterwand der Hornhaut Lamellen in die vordere Kammer abgehen, diese bilden einen der Hinterwand der Hornhaut breit aufsitzenden Fortsatz, der nach dem Linsenäquator zu zieht und in seinem ganzen Verlauf mit der vorderen Begrenzungsschicht des Glaskörpers verwachsen ist." *Böhm* erklärt diese bindegewebigen Stränge als Reste des mesodermalen vorderen Glaskörpers.

Was den zweitbeschriebenen Bulbus mit dem ersten dieser Arbeit verbindet, ist vor allem der Umstand, daß es sich um einen gleichartigen Hydrophthalmus handelt, bei dem unter Fehlen der Vorderkammer die fast nur aus den Epithellättern bestehende Iris die Hornhauthinterwand bekleidet, dieser Überzug wird nicht einmal durch eine

Pupille unterbrochen. Ferner vermissen wir auch hier alle entzündlichen Erscheinungen. Ich habe bereits oben auf den Vortrag von *Reis* hingewiesen[11]), der ähnliche Befunde bei sogenanntem sekundären Buphthalmus beschrieben hat mit allerdings sehr enger Pupille. Doch das ist kaum als prinzipieller Unterschied anzusehen, und in unserem 2. Falle hat nach Angabe der Mutter anfangs eine Pupille bestanden. Bei älteren Kindern war nach *Reis* ein zentraler Defekt der hinteren Hornhaut nicht mehr aufzufinden. Auch *Wittmers* Dissertation [zitiert nach *Seefelder*[10])] scheint hierher zu gehören. *Reis* bringt diese Fälle in genetischen Zusammenhang mit der typischen *Peters*schen Mißbildung (zentraler Defekt der hinteren Hornhaut mit vorderer Synechie der Iris), wobei die zunehmende Drucksteigerung die ursprünglichen Verhältnisse verwischt hat. In diese Reihe möchte ich auch den hier zur Diskussion stehenden Fall einrechnen, dem freilich durch die Prominenzen der Hornhauthinterfläche und das zwischen Ciliarkörper und Linse eingeschobene Gewebe noch ein Sondercharakter verliehen wird. Diesen hat er aber wieder mit anderen Augen, wie oben ausgeführt, gemein, die auch als Mißbildungen aufzufassen sind.

Ein letzter Fall, einem 2jährigen Knaben angehörig, sei weiterhin angefügt. Das Auge wurde in der Königsberger Universitäts-Augenklinik im Jahre 1911 entfernt wegen „Hydrophthalmus, Amaurose und Iridocyclitis". Wie die anatomische Untersuchung ergibt, besteht die letzte Diagnose zu Unrecht, vielmehr gehört der Augapfel ins Gebiet der Mißbildungen mit zentraler vorderer Synechie und Descemetdefekt. Bei der Enucleation ist leider der Opticus zu kurz gefaßt worden, das Auge daher gefenstert und unter dem Einfluß der Fixation geschrumpft. Dadurch leidet die Orientierung, was sich in der Lokalisation gewisser Veränderungen unangenehm bemerkbar macht. Die uns hier hauptsächlich interessierenden Einzelheiten lassen sich aber vollkommen deutlich erkennen.

Wegen der Einziehungen der Sclera ist der Durchmesser des Auges nicht mehr genau zu bestimmen, doch scheint es etwa von normaler Größe gewesen zu sein. Sclera und Hornhaut sind normal dick. Die letztere verstärkt sich im Zentrum etwas, das Epithel ist normal, ebenso die Bowman, die oberflächlichen Schichten sind von vereinzelten Gefäßen durchzogen, in deren Umgebung spärliche Bindegewebszellen und Fasern auftauchen. Im Zentrum sind die Gefäße reichlicher und ein größeres, stark gewundenes blutgefülltes Lumen läßt sich die tieferen Lagen verfolgen (Abb. 7, Schnitt 70). An der Hornhautlederhautgrenze sind stellenweise größere Venen sichtbar, die aber durch kompakte Lamellen von der Vorderkammer getrennt werden, andernorts findet sich etwa in der Gegend des *Schlemm*schen Kanals ein solider Zellstrang. Ein typisches *Fontana*sches Gerüstwerk ist nicht ausgebildet. Die Iris ist an einer Seite bedeutend schmaler als an der anderen, und zwar betrifft die Verdünnung nur ihren bindegewebigen Anteil und die Muskulatur. Ihre allgemeine Struktur ist sonst bis auf unwesentliche kleine Cystenbildung des Epithels normal, nirgends finden sich Lympho- oder

Leukocyten, dagegen hat eine Vorderkammerblutung (zum Teil ganz frisch, wohl bei der Operation, zum Teil älteren Datums) stattgefunden. Der Abgang der schmalen Iris vom Ciliarkörper erfolgt nicht an der Hornhaut-Lederhautgrenze, sondern erst in der Vorderkammer, die also hinten peripher noch eine Strecke weit von der Vorderfläche des Ciliarkörpers begrenzt werden (Abb. 7 rechte Seite). In den ersten Schnitten, ebenso gegen Ende der Serie ist die andere Iriswurzel (die also der stärkeren Irishälfte entspricht) mit der Hornhauthinterfläche verlötet, ohne daß sie dabei atrophisch wäre, wie es z. B. bei den glaukomatösen peripheren Synechie der Fall ist (nicht abgebildet). Eine Descemet ist dort nicht deutlich abzugrenzen, doch überkleidet diese im übrigen die Hinterfläche der Hornhaut bis auf das Zentrum (siehe später). Freilich bemerkt man an einigen Stellen kleine Einrollungen, Verdoppelungen derselben usw. Das Endothel ist dort ganz regelmäßig, wo Descemt vorhanden ist. Die pupillaren Teile der Iris nähern sich

Abb. 7. Fall III. Schnitt 70, Vergr. 9fach. Verdickung des Hornhautzentrums, zentrale vordere Synechie. Davor ein die Hornhaut durchsetzendes Gefäß: rechts Abgang der Iris vom Ciliarkörper erst in der Vorderkammer.

der Hornhaut, so daß die Vorderkammer peripher tiefer ist als zentral. Sie legen sich (in Schnitt 70) noch ehe eine Pupille entsteht, etwa dem zentralen Drittel der Hornhaut an, der dickere Irisschenkel sehr breitbasig, der andere schmaler (Abb. 7). Sphincter und Pigmentepithel beteiligen sich hakenförmig nach vorn umbiegend an der Verwachsung, die Hornhaut erscheint hier, wie bereits erwähnt, verdickt, die Descemet schlägt sich beiderseits auf die Irisvorderfläche um, diese eine ganze Strecke weit bekleidend. Die Hornhautlamellen bilden vor der Synechie eigenartige Wirbel und Schleifen, doch sind sie gut färbbar und nicht gequollen, einzelne Gefäße gehen aus der Iris in die Hornhaut über, zwischen beiden Synechien bekleidet ebenfalls das Irisepithel mit wenig Mesoderm die der Descemet und des Endothels entbehrende Hornhauthinterwand. Der Ciliarkörper ist gut entwickelt, sein flacher Teil wie die Aderhaut fast total durch eine frische Blutung von der Sclera abgehoben. Die Schicht der großen Gefäße zeigt an einigen Stellen eine herdförmige lymphocytäre Infiltration. Die Netzhaut ist schon an der Ora serrata abgehoben, gliös degeneriert und in mehreren Falten miteinander verbacken, über die Papille und den Opticus ist nichts auszusagen, da sie im Präparat nicht enthalten sind.

Die zentrale vordere Synechie wird in den folgenden Schnitten schmaler, um in Schnitt 100 aufzuhören. Die Hornhaut ist im Zentrum noch verdickt, aber die

Descemet und das Endothel jetzt lückenlos. Von letzterem lösen sich verschiedenenorts Zellen los, um als runde gleichmäßig mattrosa gefärbte kernlose Scheibchen in der Vorderkammer und auf der Irisvorderfläche angetroffen zu werden. In

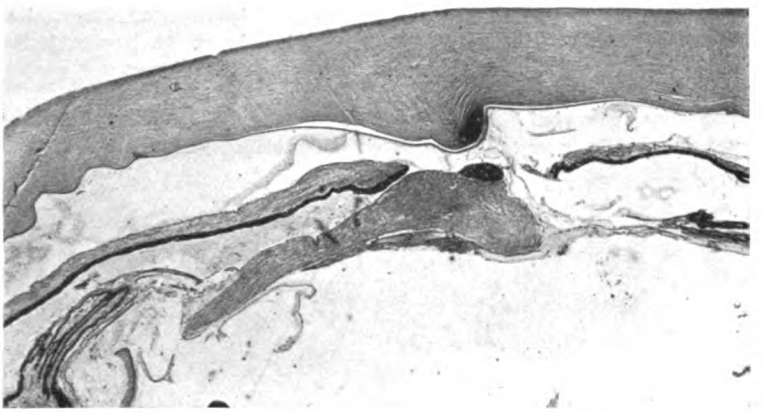

Abb. 8. Schnitt 120. Vergr. 12fach. Vordere Synechie ist zu Ende, es besteht noch ein leichter Vorsprung der Hornhauthinterwand im Zentrum (der dunkle Fleck der Hornhaut ist durch einen Farbklecks entstanden). In der Pupille statt der Linse Bindegewebe, das vorn rechts eine Kappe von Pigmentepithel zeigt, seitlich Verbindungen zu dem Corpus ciliare.

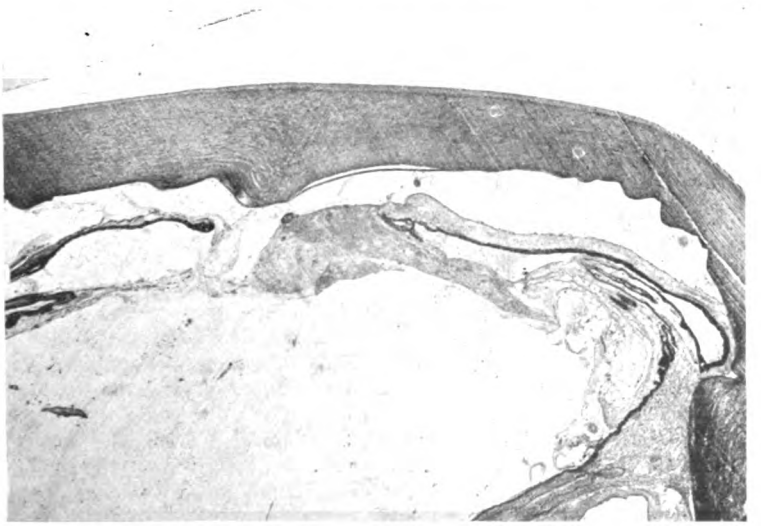

Abb. 9. Schnitt 130. Vergr. 13fach. Das Bindegewebe zieht sich zu dem der stärkeren Iris angehörigen Ciliarkörper hin, ist mit dieser Iris verwachsen.

der Lücke zwischen beiden Irides erscheint an der Stelle der Linse ein hornhaut- bzw. scleraähnliches Bindegewebe, das mit der einen Iris verwachsen ist (vgl. Abb. 8, Schnitt 120 und Abb. 9, Schnitt 130). Es ist ein plattes mit seiner Längs-

achse etwa parallel zur Iris liegendes Gewebe von einfacher bis gut doppelter Irisdicke und enthält Gefäße und Blutsgewebskerne in mäßiger Zahl, aber keine entzündlichen Zellen; am vorderen Pol trägt es eine Kappe von Pigment-Epithel (Abb. 8), ebenso geht an der oben erwähnten Verwachsungsstelle das Irisepithel noch eine kurze Strecke darauf über (Abb. 9). Von beiden Ciliarkörpern gehen zonulaähnliche Fasern zu ihm hin, um sich an den leicht zugeschärften seitlichen Rändern und an der Vorder- und Hinterfläche zu inserieren. Auch schmale Bänder von kaum oder gar nicht pigmentiertem Ciliarepithel ziehen von der Pars plana zu ihm herüber.

Von einer Linse sind nicht einmal Reste zu entdecken, weder an dem normalen Ort noch in Glaskörper oder Vorderkammer. Das scleraähnliche Gewebsstück, das

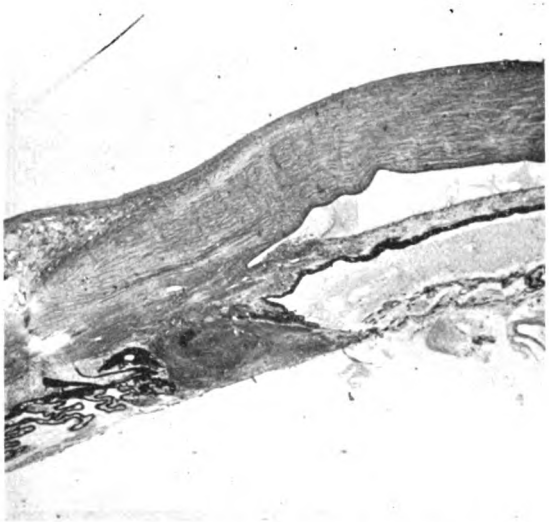

Abb. 10. Schnitt 180. Vergr. 16,5 fach. Kolobom des Ciliarkörpers durch die Fortsetzung des intraokularen Bindegewebes.

an ihrer Stelle liegt, zieht im weiteren Verlauf der Serie sich hinter der stärkeren Irishälfte dieser parallel zum Ciliarkörper (Abb. 9); dessen epitheliale Schichten durchbrechend verschmilzt es mit der Sclera, mit deren Gewebe es die meiste Ähnlichkeit hat (vgl. Abb. 10, Schnitt 180). Abgesehen von geringen Verwerfungen des Pigmentepithels ist die Nachbarschaft ohne Veränderungen, insonderheit fehlen entzündliche Erscheinungen völlig. Das gleichmäßig derbe, ziemlich homogene Bindegewebe ist in den nächsten Schnitten (Abb. 11, Schnitt 190) auch noch an der Iriswurzel erkennbar, wo es das lockere mesodermale Gewebe verdrängt bzw. ersetzt. An und hinter dem Kammerwinkel verschmilzt es mit Sclera bzw. Cornea, ohne daß sich eine Grenze zwischen beiden auch nur ahnen ließe. Es kommt in diesen Schnitten auch noch zu kleineren vorderen Synechien unter Verschwinden der Descemet.

Wir haben also bei einem Augapfel, der klinisch als ein Hydrophthalmus mit entzündlichen bzw. glaukomatösen Symptomen angesehen wurde, ein Zusammenvorkommen mehrerer Abweichungen vom Nor-

malen, die teils bestritten, teils anerkanntermaßen als Hemmungsmißbildungen angesehen werden.

Zu den letzteren rechne ich das Kolobom des Ciliarkörpers (cf. Abb. 10), denn um ein solches handelt es sich doch. Seinen Ort kann ich leider nicht genauer bestimmen, da die Orientierung an dem hinten gefensterten und daher zusammengefallenen Bulbus unmöglich ist. Die typischen Kolobome hat *v. Hippel* in ihrer formalen Genese erklärt durch Bestehenbleiben des den Fötalspalt erfüllten Mesoderms. Wir sehen derartige

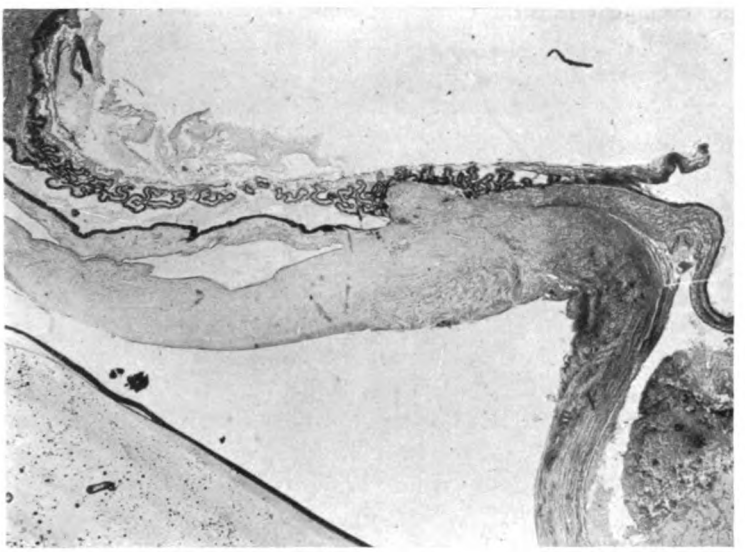

Abb. 11. Schnitt 190. Vergr. 12fach. Das Epithel des Ciliarkörpers hat sich über dem Bindegewebe geschlossen, das Corpus ciliare besteht vorn nur aus dem sclera-ähnlichen Bindegewebe, das auch noch die Iriswurzel bildet und unmerklich in das Irisstroma übergeht.

Fälle klinisch häufig und auch anatomische Untersuchungen liegen an menschlichen und tierischen Augen genügend vor. Trotz der relativen Mächtigkeit des Bindegewebes ist es aber hier weder zu einem Chorioidealkolobom gekommen, noch ist das Auswachsen des Umschlagrandes der Retina nach vorn und die Bildung der Iris später gestört worden. Es bleibt die Annahme übrig, daß das Mesoderm des Ciliarkörpers und der Iriswurzel sich stellenweise nicht zu Muskel- und dem lockeren Irisstroma weiter entwickelt hat, sondern in anormaler Richtung zu sclera-ähnlicher Struktur. Eine Entzündung kann jedenfalls ein derartiges Bild nicht schaffen. Interessant und bedeutungsvoll, wenngleich nicht ohne Parallelen ist das Zusammenvorkommen dieses Koloboms mit den anderen Mißbildungen, deren Genese noch nicht sichergestellt, ja deren

Charakter als Hemmungsmißbildung noch nicht allgemein anerkannt ist: Zentraler Defekt der Descemet, evtl. auch der hintersten zentralen Hornhautschichten mit vorderer Synechie. Einer der Hauptgründe, der für die genannte Ätiologie und gegen ihre entzündliche Herkunft spricht, ist eben ihr Zusammenvorkommen mit anderen als Mißbildung anerkannten Veränderungen am selben Auge (*Peters*, *Seefelder*, *Wirths* l. c.). Da ich hierüber schon im Vorhergehenden ausführlich gesprochen habe, verweise ich hier darauf. Selbst so geringfügige Einzelheiten, wie der hier beschriebene Abgang der Iris erst im Bereiche der Vorderkammer (Abb. 7 rechts), ist von *Peters* in einem ähnlichen Fall berichtet[13]).

Ein weiterer interessanter Befund ist *das Fehlen der Linse*, das allgemein als sehr seltenes Vorkommnis anerkannt wird, gerade im Zusammenhang mit der „*Peters*schen" Mißbildung, aber mehrfach beschrieben und von *Peters* zur Erklärung derselben herangezogen ist. Ich habe auch hierüber bereits mich ausgelassen und will daher hier nur ganz kurz die Parallelfälle aus der Literatur ausführen. Ich nenne den Fall III *Mohrs*[23]), *Schnaudigel*[26]), *v. Hippels* Fall IV[18]), dessen Deutung der Verfasser offen läßt, der aber von *Peters* und *Wirths* als Mißbildung angesprochen wird. Auch in dem II. Fall *Krückows*[28]) fehlte die Linse. Sehr viele Vergleichsmomente bietet auch der von *Wirths* neuerdings publizierte Fall[21]), der außerdem Berührungspunkte zu meinem II. Fall zeigt. Es bestand nur eine staphylomatöse, getrübte Cornea mit Anlagerung der Iris. „Rückwärts von der Auflagerung im Irisgewebe findet sich ein ovales Gebilde von dem Durchmesser eines Stecknadelkopfes, welches in diesen Schnitten vollständig von den Ciliarfortsätzen getrennt erscheint. Es trägt auf seiner vorderen Flucht einen Vorsprung, in welchem man deutlich ein kleines Konvolut einer gleichmäßigen Membran erkennt. Im übrigen zeigt das Konvolut eine eigentümliche Faserung, in welcher Kerne enthalten sind und es ist an einzelnen Stellen der Eindruck vorherrschend, daß es sich um ein der Hornhaut ähnliches Gewebe handelt. An anderen Stellen . . . entspricht es mehr Glia- bzw. Netzhautgewebe. Von diesem Konvolut gehen zahlreiche Zonulafasern zu den . . . Ciliarfortsätzen in die vordere Netzhaut hin." Die Linse fehlte völlig. Abbildungen sind leider nicht gebracht. Wenngleich manche Umstände auch an eine entzündliche Genese glauben machen könnten, ist nach *Wirths* doch im Zusammenhang mit den genannten und anderen Veränderungen eine Entwicklungshemmung anzunehmen. Eine Linsenlosigkeit ist ferner von *Schlaefke* beschrieben. Und wenn *v. Hippel* gegen den ersten Fall einwendet, daß die Hornhautveränderungen es möglich erscheinen lassen, daß die Linse erst später durch ein perforierendes Hornhautgeschwür ausgetreten ist, so finden sich bei meinem III. Fall ebenso wie in anderen, die *Peters*[16])

anführt, keine Anhaltspunkte für diese Erklärung (*Schlaefke*, *Wintersteiner*).

Ich sehe also den zuletzt beschriebenen Fall als eine Stütze der *Peters*schen Auffassung an. *Peters* erklärt ja das abnorme Verhalten der Linse als ein sehr wesentliches Moment für die Entstehung derartiger Mißbildungen. Es ginge meines Erachtens auch zu weit, die so häufig vorhandenen Anomalien der Linse für zufällig bedingt zu erklären, in meinem zuerst beschriebenen Bulbus besteht vordere und hintere Polarkatarakt, sowie Defekt der hinteren Kapsel, in einem früher von mir publizierten[20]) völliger kataraktöser Zerfall und mehrere miteinander nicht zusammenhängende Reste von Linsensubstanz und Kapsel, in dem dritten hier vorliegenden völliges Fehlen derselben. Ähnliche Angaben sind in der zum Vergleich herangezogenen Literatur, sowie in der zusammenfassenden Arbeit von *Wirths*[4]), ferner in den Referaten *Seefelders*[9. 10]) und *Peters*[29]) (S. 408) enthalten.

Hinweisen muß ich auch noch auf die häufige Kombination dieser Bildungen mit Hydrophthalmus, die in den 3 hier beschriebenen *Fällen*, sowie zahlreichen der Literatur (*Schlaefke*, *Mohr*, *Stimmel* und *Rotter*, *Wirths*, *Reis* usw.) besteht. Die auch bei kleiner gebliebenen Augapfeln meist vorhandene Hypertonie [*Wirths*[21]), *Meisner*[20])] erklärt die Entwicklung einer sekundären Vergrößerung des fötalen oder kindlichen Auges ohne weiteres. Die Ökonomie eines derartigen veränderten kindlichen Auges muß leicht zu Tensionsvermehrung führen und ich schließe mich *Reis* vollkommen an, wenn er eine gewisse Klasse hydrophthalmischer Augen mit flacher Vorderkammer, evtl. späterer völliger Aufhebung und Anlagerung der ganzen Iris an die Hornhaut (hier Fall I und II) von der klassischen Form des Hydrophthalmus als Sondergruppe heraushebt. Bei ihnen beschränken sich eben die Entwicklungsstörungen nicht allein auf das Gebiet des Kammerwinkels und des Corpus ciliare, sondern sie zeigen im Frühstadium die beschriebenen zentralen Synechien evtl. mit zentralem Defekt der Descemet.

Literaturverzeichnis.

[1]) *Reis*, v. Graefes Arch. f. Ophth. **60**. 1905. — [2]) *Seefelder*, v. Graefes Arch. f. Ophth. **63**. 1906. — [3]) *Meller*, v. Graefes Arch f. Ophth. **92**. 1917. — [4]) *Wirths*, Deutschmann Beitr. **9**. 1914. — [5]) *v. Hippel*, v. Graefe-Sämischs Handbuch, Bd. II, 1. Abt. 1900. — [6]) *v. Hippel*, v. Graefes Arch. f. Ophth. **44**. 1897. — [7]) *v. Hippel*, v. Graefes Arch. f. Ophth. **68**. 1908. — [8]) *v. Hippel*, Das Geschwür der Hornhauthinterfläche. Marhold 1900. — [9]) *Seefelder*, Lubarsch-Ostertag Ergebn. 1910. — [10]) *Seefelder*, Lubarsch-Ostertag Ergebn. 1914. — [11]) *Reis*, 37. Vers. opth. Ges. Heidelberg 1911. — [12]) *Peters*, Klin. Monatsschr. f. Augenheilk. **44**, 1. 1906. — [13]) *Peters*, Klin. Monatsbl. f. Augenheilk. **46**, 2. 1908. — [14]) *Peters*, Monographie. Bonn 1909. — [15]) *Peters*, *Hirschberg*, Zentralbl. 1912. — [16]) *Peters*, Anat. Hefte v. Merkel u. Bonnet **57**. 1919. — [17]) *v. Hippel*, Klin. Monatsbl. f. Augen-

heilk. **44**, 2. 1906. — [18]) *v. Hippel*, v. Graefes Arch. f. Ophth. **95**. 1918. — [19]) *Meisner*, v. Graefes Arch. f. Ophth. **79**. 1911. — [20]) *Meisner*, v. Graefes Arch. f. Ophth. **94**. 1917. — [21]) *Wirths*, Klin. Monatsbl. f. Augenheilk. **61**. 1918. — [22]) *Seefelder*, Klin. Monatsbl. f. Augenheilk. **65**. 1920. — [23]) *Mohr*, Klin. Monatsbl. f. Augenheilk. **48**, 2, 338. 1910. — [23a]) *Mohr*, Klin. Monatsbl. f. Augenheilk. **48** (2), 157. 1910. — [24]) *Stimmel* und *Rotter*, Zeitschr. f. Augenheilk. **28**. 1912. — [25]) *Böhm*, Klin. Monatsbl. f. Augenheilk. **55** (2). [26]) *Schnaudigel*, Arch. f. vergl. Ophth. **4**. 1913. — [27]) *Bernheimer*, v. Graefes Arch. f. Ophth. **18**. 1872. — [28]) *Böhm*, Klin. Monatsbl. f. Augenheilk. **55**. 1915. — [29]) *Krückow*, v. Graefes Arch. f. Ophth. **21**. 1875. — [30]) *Peters*, Lubarsch-Ostertag Ergebn. 1910. — [31]) *Zeiser*, Diss. München. Ein Fall von angeborener Hornhauttrübung bei 3 Mitgliedern derselben Familie. München 1918.

Musik und Augenzittern der Bergleute.

(Ein Vergleich.)

Von

Prof. Dr. **Johannes Ohm**

in Bottrop.

Mit 20 Textabbildungen.

I. Teil.

1. Musikalisches.

Der geniale *Purkinje* hat schon von der Musik der Augenbewegungen gesprochen (s. *Burmester*). Ich weiß nicht, aus welchem Grunde, möchte aber diesen Vergleich hier auf dem Gebiete des Augenzitterns, woran *Purkinje* wahrscheinlich nicht gedacht hat, durchführen. Als Vergleichsgegenstand wähle ich zunächst das Augenzittern der Bergleute, weil ich von diesem Leiden seit Jahren ein großes Material gesammelt habe. Der Vergleich läßt sich in vielen Punkten ohne weiteres auf die übrigen Arten von optischem und auf das vestibuläre Augenzittern ausdehnen.

Bei meinem Vergleich sehe ich zunächst von den durch die Musik veranlaßten Gehörsempfindungen ganz ab und arbeite lediglich die Parallele zwischen gewissen Eigentümlichkeiten des Schalls, wie sie in der Musik zur Geltung kommen, und dem Augenzittern der Bergleute heraus. Es besteht ja kein Zweifel, daß uns im Augenzittern eine Schwingungsform des lebenden Gewebes, zunächst des muskulären und dahinter verborgen des nervösen entgegentritt. Das Verständnis für ihre Gesetze wird uns am ersten erschlossen, wenn wir seine noch wenig bekannte Schwingungsform mit der wohldurchforschten Schwingungsform der musikalischen Töne vergleichen.

Ich habe 1920 den ersten Versuch gemacht, Musik und Augenzittern einander gegenüberzustellen und möchte jetzt, nachdem sich die Sache bedeutend geklärt hat, ausführlicher unter Wiederholung der Voraussetzungen, darauf eingehen und die Einwände einiger Autoren beantworten.

Die Sache hat sich folgendermaßen entwickelt. Als ich bei Gelegenheit einer Familienforschung auf die Blutsverwandtschaft mit dem Physiker *Georg Simon Ohm*, dem Entdecker des elektrischen Gesetzes (geb. 1789 in Erlangen, gest. 1854 in München) aufmerksam geworden war und Bekanntschaft mit seinen Schriften suchte, stieß ich auch auf das von *G. S. Ohm* zwischen 1839 und 1843 gefundene

„*musikalische Gesetz*", und zwar zunächst in der Erläuterung durch seine Biographen *Bauernfeind* und *Lommel*.

Bauernfeind sagt darüber S. 19: „Nach diesem Gesetze erzeugt ein tönender Körper außer dem tiefsten oder Grundtone gleichzeitig verschiedene höhere oder Obertöne, deren Luftwellen-Schwingungszahl zwei-, drei- und mehrmal so groß ist als die des Grundtons: das Hörbare also, was wir gewöhnlich Ton nennen, ist nicht eine einfache periodische Bewegung der Klangmasse gegen das Ohr, sondern eine Zusammensetzung solcher Bewegungen, ein Zusammenklang harmonischer Töne. Gemäß der schärferen Analyse des physikalischen Vorgangs der Tonerzeugung, wie sie *Ohm* ermöglicht hat, empfindet das menschliche Ohr nur diejenige Luftbewegung als einzigen und einfachen Ton, bei welcher die bewegten Luftteilchen senkrecht zum Trommelfelle periodisch und pendelartig hin und her schwingen, und eine aus Schallwellen verschiedener Art bestehende Klangmasse nimmt nur dann eine periodische und als zusammengesetzter Ton sich kundgebende Bewegung an, wenn alle sich mischenden Klänge ganze Vielfache der Schwingungszahl des Grundtons zu Schwingungszahlen haben. Demnach läßt sich auch nach dem *Ohm*schen musikalischen Gesetze jede zu einem solchen Tone gehörige periodische Luftbewegung in eine Reihe pendelartiger Schwingungen zerlegen, von denen jede als Ton empfunden wird, dessen Höhe genau der Schwingungsdauer der Luftbewegung entspricht." *Ohms* beide Abhandlungen „Über die Definition des Tones" sind sehr kurz und rein mathematisch angelegt. Es ist höchst auffallend und ein Beweis für die große mathematische Begabung *Ohms*, daß er eine so eminent physikalische Angelegenheit, wie die Zusammensetzung des Klanges rein „durch innere Beschauung des Gegenstandes" mit Hilfe der Mathematik, ausgehend von dem Theorem von *Fourier*, gelöst hat. Was er an experimenteller Begründung gegeben hat, scheint sehr dürftig und sich auf die Beobachtungen eines musikalisch gebildeten Zuhörers, Dr. *Kellermann*, an der Violine zu beschränken, weil „ihm die Natur ein musikalisches Gehör ganz und gar versagt hatte". Er spricht von Tönen und Beitönen[1]).

Beim Lesen der Lebensbeschreibungen *G. S. Ohms*, die keine Kurven enthalten, bin ich zuerst auf den Gedanken gekommen, daß die Pendelzuckung die Grundform des Augenzitterns sei, und daß sie in den komplizierteren Schwingungsformen verschleiert vorhanden sei. Ich war hierfür in mancher Beziehung vorbereitet. Schon 1917 hatte ich bei der Bearbeitung des *nichtberuflichen* Augenzitterns die nahe Verwandtschaft der beiden bis dahin und auch jetzt noch scharf getrennten Zitterarten, des Pendel- und Ruckzitterns, erkannt, und zwar an dem Umstand, daß sie ineinander übergehen können und daß Zwischenformen vorkommen. Ich habe damals schon behauptet, daß „das Pendelzittern ein Zittern geringerer Energie" ist, daß es um so eher zu Ruckzittern kommt, je größer die Amplitude, und daß Sehschärfe, Beleuchtung und Blickrichtung von Einfluß auf die Zuckungsform sind. Später habe ich dann im 98. Band dieses Archivs einen außerordentlich lehrreichen Fall von Augenzittern der Bergleute sorgfältig analysiert, der die Verwandtschaft beider Zuckungsformen überzeugend nachwies[2]).

Dann führten mich meine Studien in der Akustik zu *Helmholtz*, der das *Ohm*sche Gesetz in seinem berühmten Werke „Die Lehre von den Tonempfindungen" (1862) in einer auch dem Laien verständlichen Weise experimentell begründet hat. Ich möchte aus diesem Werk das für den Vergleich mit dem Augenzittern Geeignete kurz anführen.

[1]) *Fourier* selbst hat sein Theorem zuerst auf die Wärme angewandt (1822).

[2]) Das alles hat nicht genügt, die alte Lehre von der Verschiedenheit von Pendel- und Ruckzittern zu stürzen, wie es auch neuere, sehr gewagte Theorien über das Augenzittern nicht verhütet hat.

Helmholtz unterscheidet zwei Arten des Schalls: musikalische Klänge und Geräusche. Erstere werden durch schnelle periodische Bewegungen des tönenden Körpers, letztere durch nichtperiodische hervorgebracht. Periode heißt eine Bewegung, die nach genau gleichen Zeitabschnitten immer in derselben Weise wiederkehrt. Die Länge der gleichen Zeitabschnitte, welche zwischen einer und der nächsten Wiederholung der gleichen Bewegung verfließen, heißt Schwingungsdauer oder Periode.

Klänge unterscheiden sich 1. durch ihre Stärke, die von der Amplitude der Schwingung abhängt, 2. durch die Tonhöhe, die auf der Schwingungsdauer beruht, 3. durch die Klangfarbe, die durch das *Ohm*sche Gesetz verständlich wird.

Nur wenige musikalische Instrumente erzeugen Schwingungen, die eine Pendelkurve, auch Sinuskurve genannt, ergeben, wie die Stimmgabeln und die gedackten Orgelpfeifen. Ihr Klang ist dumpf. Die meisten Instrumente (Klavier- und Violinsaiten, die menschliche Stimme) ergeben eine kompliziertere Kurve. Ihr Klang ist reicher, prächtiger. Diese Klangkurven lassen sich nach dem Theorem von *Fourier*, wie *G. S. Ohm* zuerst erkannt hat, in eine Reihe von Pendelkurven zerlegen, deren Schwingungszahlen sich wie 1 : 2 : 3 : 4 : 5 : 6 : 7 : 8 usw. verhalten. *Helmholtz* nennt die einfachen Schwingungen „Töne", die komplizierteren „Klänge". Die letzteren lassen sich zerlegen in Teil- oder Partialtöne. Der tiefste Ton heißt Grundton, die höheren harmonische Obertöne[1]).

In Noten ausgedrückt sind die harmonischen Obertöne des ungestrichenen c folgende



Es ist nun merkwürdig, daß unser Ohr fähig ist, den Klang in genau derselben Weise in seine Bestandteile zu zerlegen, wie die mathematische Theorie. Es ist darin dem Auge überlegen, das wohl die Kurve in ihrer eigentümlichen Form, aber nicht ihre Zusammensetzung zu erkennen vermag[2]).

Daß es sich nun bei dieser Zerlegung der Klänge, wie sie von unserem Ohr und der Mathematik in gleicher Weise vorgenommen wird, nicht um eine Spielerei oder eine Fiktion handelt, sondern daß diese Teiltöne auch objektiv in der Klangmasse enthalten sind, wird von *Helmholtz* an den Erscheinungen des Mittönens und mit Hilfe der Resonatoren bewiesen. Wie man das weiße Licht mittels eines Prismas oder Gitters in seine Bestandteile zerlegen kann, so kann man auch die Klänge physikalisch zerlegen. Wenn man einen Ton kräftig in das Klavier hineinsingt, so fangen die gleichgestimmten Saiten an zu tönen, und zwar nicht nur die dem Grundton, sondern auch, wenn auch schwächer, die allen Obertönen entsprechenden. Luftschwingungen, die kein Federchen zu erschüttern vermögen, setzen eine stählerne Stimmgabel in Bewegung, wenn beide gleiche Schwingungszahl haben.

Mittels Glasglocken (Resonatoren), die auf einen Ton abgestimmt sind, kann man die Teiltöne isolieren und dem Ohr in verstärkter Form zugänglich machen.

[1]) Es gibt auch unharmonische Obertöne, z. B. bei den Stimmgabeln im Augenblick des Anschlags, bei Holz- und Metallstäben, elastischen Platten usw.

[2]) Bezüglich der Entstehung der Pendelkurve aus dem Kreise muß ich auf *Helmholtz* verweisen (S. 38). Wie man aus Grundton und erstem Oberton auch durch Zeichnung die verschiedensten Kurven erzeugen kann, habe ich in den Klinischen Monatsblättern gezeigt.

In der Regel ist in einem Klang der Grundton stärker als die Obertöne. Es gibt aber auch Ausnahmen. Die Stärke der Obertöne hängt ab 1. von der Art des Anschlags, 2. von der Stelle des Anschlags, 3. von der Dicke, Steifigkeit und Elastizität der Saite. Je schärfer und umschriebener der Anschlag ist, um so größer ist die Zahl der Obertöne. Wird die Saite mit einem scharfkantigen, gleich wieder abspringenden Hammer angeschlagen, so sind die Obertöne stärker und zahlreicher, als wenn sie mit einem weichen Hammer längere Zeit berührt wird.

Im Klang gerissener oder geschlagener Saiten fehlen die Obertöne, die am Orte des Anschlags ihren Knotenpunkt haben, während diejenigen am stärksten sind, die dort ihr Schwingungsmaximum besitzen. Schlägt man die Saite in der Mitte, so fallen alle geradzahligen Obertöne weg, während die ungeradzahligen bestehen bleiben. Man kann Teiltöne einer klingenden Saite auslöschen, wenn man einen Knotenpunkt berührt. Die Teiltöne, deren Knotenpunkt berührt wird, bleiben bestehen, während die übrigen verstummen.

Erregt man eine Klaviersaite durch Reißen, so sind die Obertöne der Reihe nach schwächer. Schlägt man sie mit einem sehr harten Hammer, so sind 2.—5. Teilton stärker als der Grundton. Die Klangfarbe eines Instrumentes hängt also von der Zahl und Stärke der Teiltöne ab.

Ohne Bedeutung für die Musik bzw. unser Gehör ist der sog. Phasenunterschied (Phasenwinkel). Mischt man die Kurve des Grundtons z. B. nur mit dem ersten Oberton, aber in wechselndem Phasenwinkel, so erhält man für das Auge ganz verschiedene Interferenzkurven. Das Ohr zerlegt sie alle in der gleichen Weise in die beiden Teiltöne. Die Klangfarbe ist immer die gleiche. Wir werden später sehen, daß der Phasenwinkel für das Augenzittern von der größten Bedeutung ist.

Was die Tonhöhe angeht, so liegen die musikalisch gut brauchbaren Töne zwischen 40 und 4000 Schwingungen = 7 Oktaven, die überhaupt wahrnehmbaren zwischen 16 und 38 000 Schwingungen = 11 Oktaven.

Die Schwingungsverhältnisse der diatonischen Tonleiter auf den Grundton bezogen sind folgende:

Prim	Sekunde	Terz	Quart	Quint	Sext	Septim	Oktave
$^1/_1$	$^9/_8$	$^5/_4$	$^4/_3$	$^3/_2$	$^5/_3$	$^{15}/_8$	$^2/_1$

Fügt man dazu noch die fehlenden halben Töne, so erhält man die chromatische Tonleiter. Alle Töne der sog. temperierten chromatischen Tonleiter nebst ihren Schwingungszahlen nach *Dressel*, Lehrbuch der Physik, habe ich in Tabelle 1 (Spalte 1 und 2) zum Vergleich angeführt.

Diese Zusammenstellung möge einstweilen genügen, wenn damit auch die Vergleichspunkte noch nicht erschöpft sind.

2. Das Augenzittern der Bergleute.

Für den Vergleich mit der Musik ziehe ich zunächst nur die Augenzitterkurven heran, die ich seit Erfindung der Registrierapparate im Jahre 1914 gesammelt habe. Von den seit 1908 beobachteten ca. 1300 Fällen konnte bisher nur eine mäßige Zahl registriert werden. Sie läßt sich in folgende Gruppen teilen:

1. 155 Fälle mit einigermaßen regelmäßigem Augenzittern;
2. 17 Fälle mit ganz unregelmäßigem Augenzittern;
3. 13 Fälle, deren Kurve nur Lidzittern aufweist. Daß daneben auch Augenzittern bestand, ließ sich entweder mit dem Augenspiegel oder zu anderer Zeit nachweisen.
4. 9 Fälle mit schlechter, nicht verwertbarer Kurve.

Die 155 Fälle der ersten Gruppe sind in Tab. 1 zusammengestellt, die einer Erläuterung bedarf.

Spalte 1—2 enthält die Töne der temperierten chromatischen Tonleiter mit ihren Schwingungszahlen pro Sekunde.

Spalte 3 zeigt die laufende Nummer der 155 Fälle.

Spalte 4—9 erstreckt sich auf die Kurven und gibt die kleinste in ihr ermittelte Schwingungszahl pro Minute (4) nebst ihrem prozentualen Vorkommen (5), den zugehörigen Schwingungsablauf (6), die größte Schwingungszahl pro Minute, wenn man ein anderes Einteilungsprinzip befolgt (7), ferner die dazu gehörende Blickrichtung (8) und Beleuchtung (9) wieder. Ablauf und Zahl der Zuckungen stehen also in einem festen Verhältnis zu Blickrichtung und Beleuchtung. Anders ist es wenigstens teilweise bei der Schwingungsrichtung (Spalte 10—13). Sie wurde gewöhnlich im Dunkelzimmer bei geradem oder gehobenem Blick am vorderen Augenabschnitt festgestellt. Man muß den vorderen Augenpol und einen Meridian berücksichtigen, wenn man die Bewegung richtig charakterisieren will. In früheren Zeiten habe ich mich ganz allein nach der Bahn gerichtet, die der Sehnerv beschreibt, weil er vergrößert erscheint und sich von seiner Umgebung gut abhebt (Spalte 12—13). Später fand ich, daß dies nicht genügt. Man kann dabei senkrechtes und Raddrehungszittern verwechseln. In beiden Fällen scheint der Sehnerv senkrecht zu schwingen. Gleichwohl setze ich die Schwingungsfigur des Sehnerven hinzu. Man findet nämlich nicht selten bei Fällen, die äußerlich betrachtet gleiche Bewegungen ausführen, am Sehnerven noch gewisse Unterschiede.

In den Tabellen über die Schwingungsrichtung richte ich mich immer nach dem vorderen Abschnitt (Spalte 10 und 11), betrachte aber diesen Teil meiner Darstellung als weniger vollkommen als die übrigen. Es ist bei einem Teil der Fälle leicht, die Schwingungsrichtung zu ermitteln, bei einem andern aber schwierig oder unmöglich, bes. bei dem Kreis- und ellipsenförmigen Zittern. Das Schema ist hier nur als eine gewisse Annäherung an die wirkliche Richtung der Bewegung anzusehen. In letzter Zeit habe ich gefunden, daß man eine bessere Vorstellung von der Bewegung des Auges bekommt, wenn man sich mit 24facher Vergrößerung des Hornhautmikroskops auf eine kleine Hornhautauflagerung oder auf ein aufgestäubtes Kalomelteilchen einstellt. Das feine Stäubchen zieht sich während der Augenbewegung zu Figuren aus, die dieselbe viel besser charakterisieren lassen, als die Betrachtung des vorderen Poles mit bloßem Auge oder die Beobachtung des Sehnerven. Daraus ergab sich, daß die Bahn des Auges von einem Kreise oder einer Ellipse wenigstens zeitweise nicht unerheblich abweicht. Später werde ich davon einige Beispiele bringen, muß aber einstweilen an dem obigen Schema festhalten.

Tabelle I.

Tonleiter		Nr.	Schwingungszahl in 1 Minute					
Ton	Schwingungszahl in 1 Sek.		kleinste Zahl	%	Schwingungsablauf	größte Zahl	Blickrichtung	Beleuchtung
1	2	3	4	5	6	7	8	9
fis$_{-2}$	45,72							
		1	46,6	0,64	S. Aufrucke	276	− 20°	Ta.
		2	48	0,64	„	385	− 30°	„
g$_{-2}$	48,44							
		3	49	0,64	„	264	− 15°	„
gis$_{-2}$	51,32							
		4	54	1,29	„	309	0°	„
		5	54		„	330	Tiefste Senkung	„
a$_{-2}$	54,37							
		6	56	0,64	„	312	?	Dunkel
ais$_{-2}$	57,6							
		7	60	1,29	„	262	0°	Ta.
		8	60		„	363	−20° +30°	Ta. + Gl.
h$_{-2}$	61,03							
		9	62,4	0,64	„	316	0°	Ta.
		10	63	0,64	S. Abrucke	324	− 38°	Kerze
c$_{-1}$	64,66							
cis$_{-1}$	68,5							
d$_{-1}$	72,58							
dis$_{-1}$	76,9							
		11	78	0,64	S. Aufrucke	309	Tiefste Senk.	Ta.
		12	80	0,64	„	294	− 25°	Kerze
e$_{-1}$	81,47							
		13	84	0,64	„	314	− 20°	Gl.
f$_{-1}$	86,31							
fis$_{-1}$	91,45							
		14	96	0,64	„	279	0°	„
g$_{-1}$	96,88							
gis$_{-1}$	102,64							
a$_{-1}$	108,75							
		15	112	0,64	Abrucke	?	− 20°	Kerze
		16	114	0,64	S. Aufrucke	282	+ 10°	Gl.
ais$_{-1}$	115,21							
		17	120	1,93	Aufrucke	240	− 15°	?
		18	120		„	300	0°	Ta. + Gl.
		19	120		„	258	+5° +20°	„
h$_{-1}$	122,06							
c$_0$	129,32							
		20	135	0,64	Abrucke	270	?	?
cis$_0$	137,01							
d$_0$	145,16							
		21	150	0,64	Aufrucke	300	Gesenkt. Blick	Ta.

Tabelle I.

Schwingungsrichtung am vorderen Augenpol		am Sehnerven		Ausschlag	Liste Nr.
rechtes Auge	linkes Auge	R. A.	L. A.		
10	11	12	13	14	15
Schräg ellipsenförmig mit U.	Schräg ellipsenförmig gegen U.				582
Raddrehung.	Unklar.				995
Raddrehung.	Raddrehung.				629
Wagerecht ellipsenförmig gegen U.	Schräg ellipsenförmig gegen U.				520
Nicht zu bestimmen.	Schräg von oben außen nach unten innen.				786
Schräg von oben außen nach unten innen.	Schräg von oben innen nach unten außen.				723
Schräg ellipsenförmig mit U.	Schräg ellipsenförmig mit U.				762
Raddrehung.	Raddrehung mit schräg ellipsenförmig gegen U.				949
Raddrehung.	Raddrehung.				147
Senkrecht.	Senkrecht ellipsenförmig gegen U.			L>R	841
Kreisförmig mit U.	Schräg ellipsenförmig mit U.				299
Schräg von oben außen nach unten innen.	Schräg von oben außen nach unten innen.			R>L	951
Raddrehung.	Raddrehung.				576
Raddrehung.	Schräg nach außen, vielleicht mit Raddrehung.				816
Senkrecht.	Senkrecht.				120
Wagerecht.	Wagerecht.				811
Schräg von oben außen nach unten innen.	Schräg von oben außen nach unten innen.				139
Unklar.	Kreisförmig mit U.				478
Raddrehung.	Raddrehung.				927
Schräg ellipsenförmig gegen U.	Schräg ellipsenförmig gegen U.				685
Kreisförmig mit U.	Schräg.			R>L	184b

Tabelle I

Tonleiter		Nr.	Schwingungszahl in 1 Minute					
Ton	Schwingungszahl in 1 Sek.		kleinste Zahl	%	Schwingungsablauf	größte Zahl	Blickrichtung	Beleuchtung
1	2	3	4	5	6	7	8	9
dis_0	153,8							
		22	155	1,29	Aufrucke	310	− 20°	Gl.
		23	155		„	310	− 39°	Ta. + Gl.
		24	160	1,29	Abrucke	315,6	0°	Ta.
		25	160		Aufrucke	320	0°	Gl.
e_0	162,94							
		26	168	1,29	„	336	?	Ta.
		27	168		„	336	Gehob. Blick	„
f_0	172,63							
		28	174	0,64	„	348	Gesenkt. Blick	„
		29	180	0,64	„	360	Gehob. Blick	„
fis_0	182,9							
		30	183	0,64	G. (S. Aufr.)	366	− 15°	Kerze
g_0	193,77							
		31	196	0,64	G.	392	0°	Ta.
		32	198	0,64	S.	396	0°	Gl.
		33	200	0,64	G.		0°	Ta.
gis_0	205,29							
		34	207	0,64	P.		0°	„
		35	210	0,64	P. (S.)		0°	Ta. + Gl.
		36	216	1,29	P.		+ 7°	Ta.
		37	216		P.		+ 20°	„
a	217,5							
		38	222	2,58	G.		+ 10°	„
		39	222		G.		Erhob. Blick	„
		40	222		P. (G. S.)		+ 10°	Ta. + Gl.
		41	222		P. (G. S.)		0°	„
		42	228	2,58	P.		− 10°	„
		43	228		S. (G.)		+ 20°	Gl.
		44	228		P.		+ 20°	Kerze
		45	228		G. (S.)		+ 5°	„
ais	230,43							
		46	234	1,93	P.		0°	Ta.
		47	234		P.		0°	Dunkel
		48	234		P. (G. S.)		+ 20°	Gl.
		49	238	0,64	P.		Erhob. Blick	Ta.
		50	240	2,58	P.		Nach links	„
		51	240		G. (S.)		0°	„
		52	240		Abrucke		+ 10°	Gl.

(Fortsetzung).

Schwingungsrichtung am vorderen Augenpol		am Sehnerven		Ausschlag	Liste Nr.
rechtes Auge	linkes Auge	R. A.	L. A.		
10	11	12	13	14	15
Kreisförmig gegen U.	Kreisförmig gegen U.	○	○		862
Schräg von oben außen nach unten innen.	Schräg von oben außen nach unten innen.	\	/		908
Schräg ellipsenförmig mit U.	Schräg ellipsenförmig mit U.	◔	◔		128
Kreisförmig mit U.	Kreisförmig mit U.				585
Schräg ellipsenförmig gegen U.	Schräg ellipsenförmig gegen U.	◔	◔		680
Wagerecht?	Unklar.	–	?		800
Raddrehung.	Raddrehung.	\	|		373
Kreisförmig mit U.	Schräg ellipsenförmig mit U.	○	◔		798
Schräg von oben außen nach unten innen.	Schräg von oben außen nach unten innen.	\	/		913
Raddrehung.	Raddrehung.	|	|		731
Senkrecht.	Kreisförmig gegen U.				584
Senkrecht.	Senkrecht.				774
Unklar.	Senkrecht.				2
Raddrehung.	Schräg.	\	/		1264
Schräg von oben außen nach unten innen.	Schräg ellipsenförmig gegen U.	\	◔		801
Raddrehung.	Schräg von oben außen nach unten innen.	|	/	L>R	929
Senkrecht.	Raddrehung.			R>L	732
Raddrehung.	Raddrehung.				734
Raddrehung.	Raddrehung.	|	|		780
Senkrecht.	Senkrecht mit Raddrehung.				939
Raddrehung.	Raddrehung.	|	|		570
Senkrecht.	Senkrecht.				837
Schräg von oben außen nach unten innen.	?	◔	\		863
Senkrecht.	Senkrecht.				903
Raddrehung.	Raddrehung mit Rotation gegen U.	\	○		754
Senkrecht.	Unklar.	|	/		763
Schräg von oben außen nach unten innen.	Raddrehung.	\	|	R>L	980
Schräg ellipsenförmig mit U.	Raddrehung.	◔	|	R>L	793
Schräg ellipsenförmig mit U.	Schräg von oben außen nach unten innen.	◔	/		552
Schräg ellipsenförmig mit U.	Schräg ellipsenförmig mit U.	◔	◔		934a
Schräg von oben außen nach unten innen.	Schräg ellipsenförmig gegen U.	\	◔		941

Tabelle 1

Tonleiter		Nr.	Schwingungszahl in 1 Minute					
Ton	Schwingungszahl in 1 Sek.		kleinste Zahl	%	Schwingungsablauf	größte Zahl	Blickrichtung	Beleuchtung
1	2	3	4	5	6	7	8	9
		53	240	2,58	S.		+ 10°	Gl.
		54	243	0,64	P.		0°	Ta.
h	244,13							
		55	246		P.		0°	„
		56	246	1,93	P.		+ 25°	Ta. + Gl.
		57	246		P.		+ 20°	Gl.
		58	248	0,64	P. (S.)		0°	Ta. + Gl.
		59	249		P.		0°	Ta.
		60	249	1,93	P.		0°	„
		61	249		P.		0°	„
		62	250	0,64	P.		+ 10°	Ta + Gl.
		63	252		P. (S. G.)		0°	Kerze
		64	252	1,93	P.		+ 20°	Gl.
		65	252		P. (S. G.)		0°	Ta.
		66	254		P. (S.)		0°	Kerze
		67	254	1,93	S.		0°	Ta. + Gl.
		68	254		P.		0°	Ta. + Gl.
		69	255	0,64	S. (P. G.)		0°	Ta.
		70	258		P. (S.)		Gehob. Blick	„
		71	258		G.		+ 15°	Gl.
		72	258	2,58	P.		0°	Ta.
		73	258		P.		0°	„
c_1	258,65							
		74	260		S. (P.)		− 10°	Gl.
		75	260		Aufrucke		− 10°	„
		76	260	2,58	P. (S. G.)		0°	Ta.
		77	260		P. (G.)		+ 30°	Ta. + Gl.
		78	261	0,64	P.		+ 5°	Gl.
		79	264		P.		0°	„
		80	264	1,93	P.		0°	„
		81	264		P. (G.)		+15° +25°	Kerze
		82	265	0,64	P.		0°	Ta.
		83	270		P.		Nach Bücken	„
		84	270	7,74	G.		0°	Gl.
		85	270		P.		0°	Dunkel

(Fortsetzung).

Schwingungsrichtung				Ausschlag	Liste Nr.
am vorderen Augenpol		am Sehnerven			
rechtes Auge	linkes Auge	R. A.	L. A.		
10	11	12	13	14	15
Nicht notiert.	Nicht notiert.				1158
Senkrecht.	Raddrehung?	|	|	R>L	724
Schräg von oben außen nach unten innen.	Schräg ellipsenförmig mit U.	\	⌀		81
Raddrehung.	Raddrehung mit senkrechter Verschiebung.				856
Schräg ellipsenförmig gegen U.	Schräg ellipsenförmig gegen U.				868
Raddrehung.	Raddrehung.	\	/		879
Unklar.	Schräg ellipsenförmig mit U.	?	⌀	L>R	752
Schräg ellipsenförmig gegen U.	Wagerecht.	⌀	–		805
Raddrehung.	Raddrehung.	|	⌀		851
Schräg ellipsenförmig mit U.	Raddrehung.	⌀			709
Senkrecht.	Raddrehung.	–	|	R>L	449
Senkrecht + Raddrehung.	Raddrehung.				804
Schräg ellipsenförmig gegen U.	Schräg ellipsenförmig gegen U.	⌀	⌀		928
Schräg + Raddrehung.	Raddrehung.	\	|	R>L	74
Senkrecht + Raddrehung.	Raddrehung.				991
Schräg ellipsenförmig gegen U.	Schräg ellipsenförmig gegen U.	⌀	⌀		871
Schräg von oben außen nach unten innen.	Schräg ellipsenförmig gegen U.	\	⌀		952
Schräg ellipsenförmig mit U.	Schräg ellipsenförmig mit U.	⌀	⌀		149
Schräg von oben außen nach unten innen.	Schräg von oben innen nach unten außen.	\	\	L>R	877
Schräg ellipsenförmig mit U.	Raddrehung.	⌀	|		791
Unklar	Raddrehung.	⌀	|	R>L	799
Raddrehung.	Schräg von oben innen nach unten außen.	/	\	L>R	171
Schräg von oben außen nach unten innen.	Schräg von oben außen nach unten innen.	\	/		512
Raddrehung.	Schräg von oben außen nach unten innen.		/	L>R	648
Schräg ellipsenförmig mit U.	Senkrecht.	⌀	|		675
Raddrehung.	Schräg von oben außen nach unten innen.		/	L>R	873
Schräg von oben außen nach unten innen.	Senkrecht.	\	|		389
Schräg von oben innen nach unten außen.	Raddrehung.	/	/		821
Raddrehung.	Raddrehung.	\	/		961
Schräg von oben außen nach unten innen.	Senkrecht.	\	|	R>L	773
Senkrecht.	Senkrecht.				126
Raddrehung.	Raddrehung?				168
Raddrehung.	Raddrehung.	|	⌀	L>R	226

Tabelle I

Tonleiter		Nr.	Schwingungszahl in 1 Minute					
Ton	Schwingungszahl in 1 Sek.		kleinste Zahl	%	Schwingungsablauf	größte Zahl	Blickrichtung	Beleuchtung
1	2	3	4	5	6	7	8	9
		86	270		P. (G.)		erhob. Blick	Ta.
		87	270		G.		„	„
		88	270		G. (S.)		+ 10°	Gl.
		89	270		P.		Bauchlage	?
		90	270	7,74	P.		0°	Gl.
		91	270		P.		+ 10°	„
		92	270		P.		− 5°	Ta. + Gl.
		93	270		S. (P.)		− 30°	„
		94	270		P.		+15° +30°	Gl.
		95	272	0,64	P.		−15° +40°	„
cis_1	274,03							
		96	275	0,64	P.		?	Ta.
		97	276		P.		0°	Gl.
		98	276		P.		0°	Ta.
		99	276		P.		?	Herabges. Bel.
		100	276		P.		0°	Ta.
		101	276	5,16	P.		0°	Gl.
		102	276		P. (S.)		0°	Ta.
		103	276		P.		0°	Ta. + Gl.
		104	276		P.		0°	Kerze
		105	277	0,64	P.		+ 25°	Gl.
		106	278	0,64	P.		Erhob. Blick	Ta.
		107	279	1,29	P.		0°	Gl.
		108	279		P. (G.)		0°	„
		109	280	0,64	P.		+ 15°	„
		110	281	0,64	P.		0°	Ta.
		111	282	0,64	P. (S.)		Erhob. Blick	„
		112	284	0,64	P.		0°	„
		113	285	0,64	P.		+ 10°	„
		114	288	3,23	P.		+ 5°	Gl.
		115	288		P.		+ 20°	„
		116	288		G.		+ 5°	Kerze
		117	288		P.		0°	Gl.

(Fortsetzung).

Schwingungsrichtung am vorderen Augenpol		am Sehnerven		Ausschlag	Liste Nr.
rechtes Auge	linkes Auge	R. A.	L. A.		
10	11	12	13	14	15
Schräg ellipsenförmig mit U.	Schräg ellipsenförmig mit U.				319
Raddrehung.	Raddrehung.			L > R	671
Schräg ellipsenförmig mit U.	Schräg von oben außen nach unten innen.				677
Schräg von oben innen nach unten außen.	Schräg von oben außen nach unten innen.				751
Schräg ellipsenförmig mit U.	Schräg ellipsenförmig mit U.				808
Senkrecht.	Senkrecht.				839
Raddrehung.	Schräg nach oben außen + Raddrehung.				910
Schräg ellipsenförmig mit U.	Schräg von oben außen nach unten innen.				943
Raddrehung.	Raddrehung.				990
Schräg von oben innen nach unten außen.	Schräg von oben außen nach unten innen.			L > R	882
Raddrehung.	Schräg von oben außen nach unten innen.			L > R	350
Unklar.	Unklar.				129
Wagerecht.	Raddrehung.			R > L	294
Senkrecht.	Raddrehung.			R > L	766
Raddrehung.	Raddrehung.				790
Raddrehung.	Schräg von oben außen nach unten innen.			L > R	867
Kreisförmig mit U. (wechselnd).	Schräg ellipsenförmig mit U.				914
Schräg ellipsenförmig mit U.	Schräg ellipsenförmig mit U.				917
Raddrehung.	Raddrehung.				1261
Kreisförmig mit U.?	Schräg ellipsenförmig mit U.				853
Raddrehung.	Schräg von oben außen nach unten innen.				778
Schräg ellipsenförmig mit U.	Schräg von oben außen nach unten innen.				810
Senkrecht.	Raddrehung.				960
Raddrehung.	Raddrehung.			L > R	855
Senkrecht ellipsenförmig gegen U.	Senkrecht ellipsenförmig gegen U.				682
Schräg von oben außen nach unten innen.	Schräg von oben außen nach unten innen.				85
Raddrehung.	Wagerecht.				625
Senkrecht.	Senkrecht.				979
Schräg + Raddrehung.	Raddrehung.				521
Raddrehung?	Schräg von oben außen nach unten innen.			L > R	737
Raddrehung.	Raddrehung.				743
Schräg von oben außen nach unten innen.	Raddrehung.			R > L	807

Tabelle I

Tonleiter		Nr.	Schwingungszahl in 1 Minute					
Ton	Schwingungszahl in 1 Sek.		kleinste Zahl	%	Schwingungsablauf	größte Zahl	Blickrichtung	Beleuchtung
1	2	3	4	5	6	7	8	9
		118	288		P.		0°	Ta. + Gl.
		119	290	1,29	S. (P.)		0°	Gl.
		120	290		P. (G.)		?	?
d_1	290,33							
		121	294	0,64	P.		0°	Ta.
		122	297	1,93	P. (S.)		Erhob. Blick	Dunkel
		123	297		G.		0°	Ta.
		124	297		S. (P.)		− 20°	Gl.
dis_1	307,59							
		125	309	1,29	P.		+ 15°	Gl.
		126	309		P.		0°	Kerze
		127	310	1,29	P.		0°	Ta. + Gl.
		128	310		S.		+ 20°	Ta. + Gl.
		129	312	2,58	P.		0°	Ta.
		130	312		P.		Erhob. Blick	Ta.
		131	312		P. (S.)		0°	Ta.
		132	312		P. (G.)		− 35°	Gl.
		133	315	0,64	P. (S. G.)		0°	Ta. + Gl.
		134	318	1,93	P.		+ 5°	Gl.
		135	318		P. (S. G.)		+ 25°	Ta.
		136	318		P.		?	?
		137	320	0,64	P.		+ 5°	Gl.
		138	324	0,64	P.		?	Dunkel
e_1	325,88							
		139	327	1,29	P. (G.)		0°	Dunkel
		140	327		P.		0°	Gl.
		141	333	0,64	P. (G. S.)		0°	Gl.
		142	336	0,64	P.		Erhob. Blick	Ta.
f_1	345,26							
		143	348	3,23	G.		0°	Ta. + Gl.
		144	348		P. (G.)		Erhob. Blick	Ta.
		145	348		P.		Erhob. Blick	Ta.
		146	348		S. (G.)		0°	Ta. + Gl.
		147	348		G.		− 20°	Ta. + Gl.
		148	351	0,64	P.		?	Ta.
		149	354	0,64	P.		?	Kerze

Fortsetzung).

Schwingungsrichtung				Ausschlag	Liste Nr.
am vorderen Augenpol		am Sehnerven			
rechtes Auge	linkes Auge	R. A.	L. A.		
10	11	12	13	14	15
ıräg von oben außen nach nten innen.	Raddrehung.	\		R>L	1119
ıräg von oben außen nach nten innen.	Schräg von oben innen nach unten außen.	\	\		50
krecht.	Senkrecht.	|	|		716
ıräg von oben außen nach nten innen.	Schräg von oben außen nach unten innen.	\	/		834
ıräg ellipsenförmig mit U.	Schräg ellipsenförmig mit U.				250
isförmig gegen U.	Kreisförmig gegen U.				575
ıräg von oben außen nach nten innen.	Schräg von oben außen nach unten innen.	\	/	R>L	1195
krecht.	Senkrecht.	|	|		813
drehung.	Raddrehung.				876
drehung.	Raddrehung.	/	\		843
krecht.	Raddrehung.				954
ıräg ellipsenförmig mit U.	Schräg von oben außen nach unten innen.				771
drehung.	Schräg + Raddrehung.		/		772
drehung.	Wagerecht.	\	—		836
ıräg ellipsenförmig gegen U.	Schräg ellipsenförmig gegen U.				1262
ıräg ellipsenförmig gegen U.	Schräg von oben außen nach unten innen.		/		942
in Zittern.	Wagerecht.				99
ıräg ellipsenförmig gegen U.	Schräg von oben innen nach unten außen.		\		142
ddrehung.	Raddrehung.		/		742
krecht.	Raddrehung.	|	/	R>L	701
eisförmig gegen U.	Schräg ellipsenförmig gegen U.				157
hräg ellipsenförmig mit U.	Schräg ellipsenförmig mit U.				745
hräg ellipsenförmig mit U.	Schräg ellipsenförmig mit U.				935
hräg von oben außen nach nten innen.	Schräg ellipsenförmig gegen U.	\			907
eisförmig mit U.	Senkrecht.		|		691
nkrecht ellipsenförmig gegen U.	Kreisförmig gegen U.				503
nkrecht.	Schräg von oben innen nach unten außen.	|	\		757
ddrehung.	Raddrehung.	\			775
hräg ellipsenförmig mit U.	Schräg von oben außen nach unten innen.		/		1019
ast senkrecht.	Fast senkrecht.				1037
reisförmig gegen U.	Schräg ellipsenförmig gegen U.				78
ddrehung.	Raddrehung.				792

Tabelle I

Tonleiter		Nr.	Schwingungszahl in 1 Minute					
Ton	Schwingungszahl in 1 Sek.		kleinste Zahl	%	Schwingungsablauf	größte Zahl	Blickrichtung	Beleuchtung
1	2	8	4	5	6	7	8	8
fis_1	365,79							
		150	366	1,29	P.		+ 20°	Ta. + Gl.
		151	366		P.		0°	Ta. + Gl.
		152	378	0,64	P.		+ 10°	Ta.
		153	380	0,64	P.		0°	Gl.
		154	384	0,64	P.		0°	Ta.
g_1	387,54							
		155	410	0,64	P.		−30	Gl.

Spalte 14 enthält Bemerkungen über Ungleichheit der Amplitude. Es ist aber nicht systematisch auf diesen Punkt geachtet worden. Die Beobachtungen sind in die Tabelle aufgenommen, weil sie den dissoziierten Charakter des Augenzitterns auch da noch zeigen, wo die Zuckungsbahn gleich ist.

In Spalte 15 ist noch die Nummer der Augenzitternliste mitgeteilt, die ich auch bei allen zitierten Fällen hinzufüge, weil man später leicht auf einen Fall zurückgreifen kann. Das ist für einen organischen Ausbau der Kenntnis des Augenzitterns wichtig.

Man kann am Augenzittern Ablauf, Dauer, Ausschlag und Bahn der Zuckungen unterscheiden. Die ersten 3 Eigenschaften ergeben sich aus der Kurve.

Die Kurve des Augenzitterns. Alle hier behandelten Kurven sind mit meinem einfachen geraden Hebel, der mit Heftpflaster und Zwirn am Oberlid befestigt wird, aufgenommen. Sein Übersetzungsverhältnis betrug bis Ende 1915 10 : 20 cm, von da ab 10 : 40 cm. Er eignet sich in erster Linie für das senkrechte, raddrehende, schräge, kreis- und ellipsenförmige Zittern. Das wagerechte wirkt mitunter auch auf diesen Hebel ein, so daß man die Kurve auszählen kann. Seine Amplitude läßt sich damit aber nicht ermitteln. In letzter Zeit habe ich auch das wagerechte Zittern mittels eines neuen mit feiner Pinzette in der Bindehaut befestigten Hebels einer guten Aufzeichnung zugänglich gemacht[1]). Fast auf allen Kurven ist Blickrichtung und Beleuchtung angegeben[2]).

Zur Auszählung wurde eine bei Tageslicht und geradeausgerichtetem Blick aufgenommene Kurve ausgesucht. Wo hierbei das Zittern fehlte,

[1]) Die Hebel sind von Zeiss in Jena zu beziehen.

[2]) In Spalte 8 bedeutet eine Zahl die mittlere Vertikale, + über, — unter der Horizontalen. Sind 2 Zahlen angegeben, so bedeutet die zweite die seitliche Blickrichtung, + nach rechts, — nach links).

(*Fortsetzung*).

Schwingungsrichtung am vorderen Augenpol		Schwingungsrichtung am Sehnerven		Ausschlag	Liste Nr.
rechtes Auge	linkes Auge	R. A.	L. A.		
10	11	12	13	14	15
Senkrecht.	Senkrecht.				849
Raddrehung.	Schräg nach oben außen + Raddrehung.				1263
Senkrecht.	Senkrecht.	|	|		931
Unklar.	Schräg von oben innen nach unten außen.	?	\	L > R	535
Senkrecht.	Senkrecht.				796
Raddrehung.	Raddrehung.	|	|		385

mußte gehobene Blickrichtung, bzw. herabgesetzte Beleuchtung gewählt werden. In den meisten Fällen erstreckte sich die Zählung auf ein 10—60 Sek. langes Stück der Kurve. Wo das Augenzittern aber von Lidschlägen unterbrochen wird, muß man sich mit einem kleineren Stück begnügen und auf die Minute umrechnen. Wo mehrere Kurven von gleicher Güte vorlagen, wurde die niedrigste Zuckungszahl in die Tabelle aufgenommen.

In einem kleinen Bruchteil der Kurven, die von dem üblichen Pendeltypus abweichen, stößt man bei der Zählung auf gewisse Schwierigkeiten, solange man sich nicht darüber im klaren ist, ob man alle Zacken oder nur gewisse langsamere Perioden zählen soll. Seitdem das Verständnis für diese Kurven durch die harmonische Analyse erschlossen ist, habe ich diese Kurven zunächst mit ihrer langsamsten Periode in die Tabelle eingesetzt (Spalte 4). Bei manchen von ihnen könnte man ohne Bedenken auch anders vorgehen und eine weit höhere Zuckungszahl herausrechnen, die in Spalte 7 aufgenommen ist.

Ablauf und Dauer der Zuckungen. Die zunächst kaum zu übersehende Fälle der Schwingungsformen des Augenzitterns d. B. läßt sich auf Grund der Analyse nach *Fourier*-G. S. *Ohm* in 2 Gruppen unterbringen. Die erste umfaßt das einfach-pendelförmige Zittern, vergleichbar den „Tönen", die zweite das zusammengesetzt-pendelförmige Zittern, vergleichbar den „Klängen". Daran schließen sich ganz unregelmäßige Formen.

a) *das einfach-pendelförmige Zittern.* Ein Beispiel ist in Abb. 1 dargestellt (Fall 841 mit senkrechtem Zittern des rechten Auges). Die Zukkungen sind zum Teil regelmäßig pendelförmig, zum Teil weichen sie ein wenig ab, indem der Aufstieg etwas länger dauert als der Abstieg. Bisweilen ist es auch umgekehrt. Die Kurve ist also mit einer Stimmgabelkurve zu vergleichen, wenn sie auch nicht ganz identisch ist. Es gibt noch regelmäßigere Formen; sie haben aber eine kleinere Amplitude als

die vorliegende Kurve, die zu den größten gehört, die ich von dieser regelmäßigen Form gesammelt habe.

Die Auszählung ist leicht und sicher.

0. bis 10. Sek. 46 Zuckungen à 4,6
10. „ 18. „ 37,5 „ à 4,7.

Zählt man derartige Kurven von 10 : 10 Sekunden aus, so erhält man ganz oder fast ganz übereinstimmende Werte, worin sich eine weitere Übereinstimmung mit der Stimmgabelkurve zeigt. Mißt man jede Einzelzuckung auf dem Kreuztisch aus, so ergibt sich ein leichtes Schwanken der Zuckungsdauer. In einem in den klin. Monatsbl. veröffentlichten Fall betrug die Durchschnittsdauer von 40 Zuckungen 0,181 Sek.,



Abb. 1. Fall 841. Kurve 209/3. Blick – 30 G. Dunkel (Kerze seitlich zur Beleuchtung der Trommel.)

Abb. 2. Fall 503. Kurve 366/4. Blick – 20; Tageslicht.

das Maximum 0,209 Sek., das Minimum 0,151 Sek. Der Durchschnitt von 4 × 10 Zuckungen zeigte aber nur Unterschiede von 6 Tausendstel Sekunde. Kleine Schwankungen der Einzelzuckungen gleichen sich also in einem Zeitraum von 2—3 Sekunden immer wieder aus, so daß es zu einem sehr konstanten Durchschnittswert kommt. Der zuletzt erwähnte Fall zeigte auch noch einen sehr interessanten Rhythmus von 3, seltener 4 aufeinanderfolgenden Zuckungen, indem die Zuckungsdauer bei den Gliedern dieser Reihe allmählich zunahm, weshalb ich sie mit einem Versfuß verglichen habe (kurz, lang, noch länger).

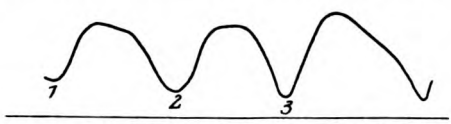

Abb. 3. Vergrößerte Zuckungen aus Abb. 2.

b) *das zusammengesetzt-pendelförmige Zittern.* Hiervon lassen sich folgende Unterarten unterscheiden.

1. *Das gewölbeförmige Zittern,* wie in Abb. 2, vergrößert in Abb. 3 die Zuckungen sind am Mikroskop bei mäßiger Vergrößerung mittels des Zeichenprismas nachgezeichnet (Fall 503).

Die Zuckungen sind oben breit, unten spitz. Manchmal sind sie auch fast symmetrisch gebaut wie die zweite Zuckung in Abb. 3. Meistens ist aber der Anstieg etwas steiler als der Abstieg. An einigen Stellen ist im Wellenberg eine Zweiteilung eben angedeutet. Die beiden großen Zukkungen in der Mitte der Abb. 2 fallen aus dem Rahmen der übrigen heraus und werden nicht berücksichtigt. Die Zählung ist auch hier einfach.

Abb. 5. Vergrößerte Zuckungen aus Abb. 4.



Abb. 7. Vergrößerte Zuckungen aus Abb. 6.

Abb. 4. Fall 934a. Kurve 265/6. Blick – 10; Tageslicht.

Abb. 6. Fall 908. Kurve 247/7. Blick – 39; trübes Tageslicht und Glühlampe.

0.	bis	10.	Sek.	58 Zuckungen	à 5,8
10.	„	20.	„	51 Augenzuck.	+ 6 kl. Lidzuck.
20.	„	30.	„	50 „	+ 7 „ „
32.	„	42.	„	53,5 „	+ 4 „ „

Ganz ähnlich ist Abb. 4, vergrößert in Abb. 5 (Fall 934a) mit dem Unterschied, daß hier meistens der Abstieg steiler ist als der Anstieg. Die Zweiteilung der Kuppe ist hier etwas deutlicher, in dem an vielen Stellen eine Delle besteht, wobei der erste Gipfel meistens etwas niedriger ist als der zweite, so daß man schon von der gleich zu erwähnenden Sattelform sprechen kann. Zählung:

0.	bis	10.	Sek.	41 Zuckungen	à 4,1
13.	„	23.	„	40,3 „	à 4,0
24.	„	34.	„	40,5 „	à 4,0

2. *Das sattelförmige Zittern.* Was bei den vorigen Kurven eben angedeutet ist, findet sich in starker Ausprägung in Abb. 6, vergrößert in Abb. 7 (Fall 908, Zittern des rechten Auges diagonal von oben außen nach unten innen). Von einigen Verzerrungen abgesehen, die vielleicht auf äußeren Störungen beruhen, handelt es sich um breite Berge und spitze Täler.

Die Delle auf der Kuppe ist sehr tief, so daß zwei Gipfel entstehen, von denen der erste in der Regel niedriger ist als der zweite. An mehreren Stellen sind 2 Einsenkungen und 3 Gipfel vorhanden. Ich bezeichne als eine Periode, was in Abb. 7 zwischen a und e liegt. Darnach ergibt die Zählung:

0.	bis 10.	Sek.	25	Zuckungen	à 2,5
10.	„ 20.	„	27	„	à 2,7
20.	„ 30.	„	24	„	à 2,4
30.	„ 40.	„	24	„	à 2,4
40.	„ 50.	„	27	„	à 2,7
50.	„ 60.	„	29	„	à 2,9
60.	„ 70.	„	25	„	à 2,5
	70.	Sek.	181	Zuckungen	à 2,58

Diese relativ langsame Periode ist also nicht so regelmäßig wie die oben angeführten schnelleren Zuckungen.

Die Ausmessung von 9 aufeinander folgenden Zuckungen von der 16 Sek. an ergibt.

Zuckung	Dauer			Ausschlag	
	langsame Phase	schnelle Phase	ganz	langsame Phase	schnelle Phase
2	0,39	0,048	0,438	0,825	0,575
3	0,39	0,049	0,439	0,575	0,45
4	0,31	0,049	0,359	0,45	0,35
5	0,33	0,048	0,378	0,501	0,6
6	0,38	0,04	0,42	0,55	0,525
7	0,37	0,063	0,433	0,525	0,55
8	0,36	0,048	0,408	0,55	0,475
9	0,35	0,048	0,398	0,475	0,55
10	0,37	0,046	0,416	0,55	0,425
Durchschn.	0,36	0,049	0,409	0,57	0,50
Maximum	0,39	0,063	0,439	0,825	0,575
Minimum	0,31	0,04	0,359	0,45	0,35

3. *Das ruckförmige Zittern*, wie Abb. 8, vergrößert in Abb. 9 (Fall 1). Die Kurve, die im Gegensatz zu den vorhergehenden wegen ihrer unge-wöhnlichen Amplitude mit doppelter Hebelübersetzung aufgenommen ist, besteht aus einem sehr steilen Anstieg und einem etwas langsameren Abstieg, der durch einen kleinen Rückstoß in zwei Abschnitte zerlegt wird, von denen der erste fast so steil verläuft wie der Anstieg. Eine Zweiteilung des Gipfels ist in vielen Zuckungen eben angedeutet. Einige Zuckungen sind mehr sattelförmig gebaut, wie die zweite in Abb. 9.

0.	bis 10.	Sek.	19,5	Zuckungen	à 1,95
10.	„ 20.	„	18	„	à 1,8
20.	„ 30.	„	18,5	„	à 1,85



Abb. 8. Fall 120. Kurve 302/5. Blick – 20; Kerze. Hebel 10 : 20.

Ich bezeichne dieses schnell nach unten und langsam nach oben schlagende Zittern als „Abrucke". Das Gegenstück dazu sind die Aufrucke, wozu man Abb. 6 zählen kann. In der 1. Zuckung der Abb. 7 ist *a d* die den Rückstoß enthaltende langsame, nach unten schlagende Phase, *d e* die schnell nach oben schlagende Phase. Aus Abb. 2 kann man viele Zuckungen zu den Abrucken, aus Abb. 4 viele zu den Aufrucken rechnen[1]).

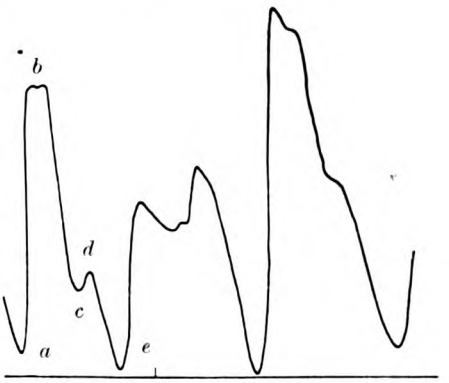

Abb. 9. Vergrößerte Zuckungen aus Abb. 8.

Es gibt aber auch Zuckungen, die von rechts nach links so symmetrisch gebaut sind, wie die gewölbeförmigen (2. Zuckung in Abb. 3 und viele Zuckungen in Abb. 2 v. Graefes Arch. **98**, H. 1, S. 9), daß man sie

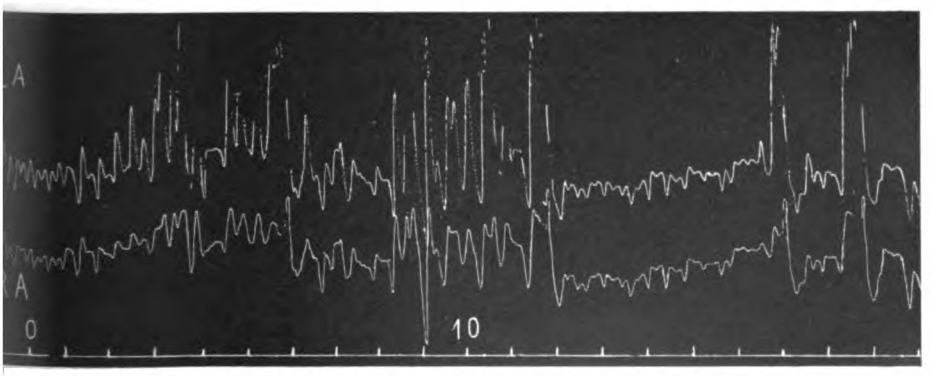

Abb. 10. Fall 128. Kurve 356/1. Blick 0; Tageslicht und Glühlampe.

unter die ruckförmigen nicht einreihen kann. Die Unterschiede beruhen, wie die harmonische Analyse lehrt, auf Änderungen in der Zahl, Stärke

[1]) Es gibt auch Fälle von Rechts- und Linksrucken bei Augenzittern d. B., die aber in meinen Statistiken hier noch nicht zur Geltung kommen, weil ich sie früher nicht recht registrieren konnte.

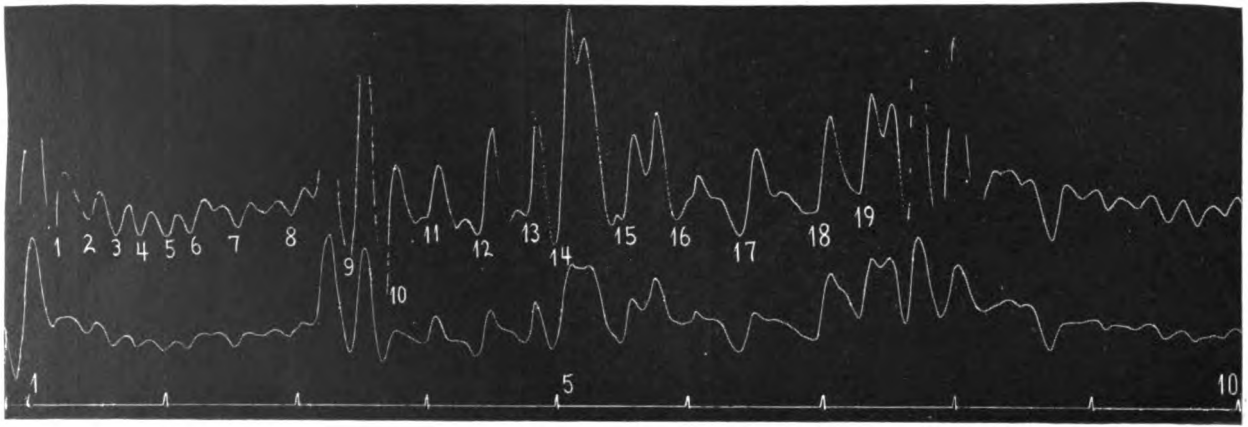

Abb. 11. Derselbe. Kurve 356/2.

Abb. 12. Fall 720. Kurve 348/1. Blick – 35; trübes Tageslicht und 100 K.-Glühlampe.

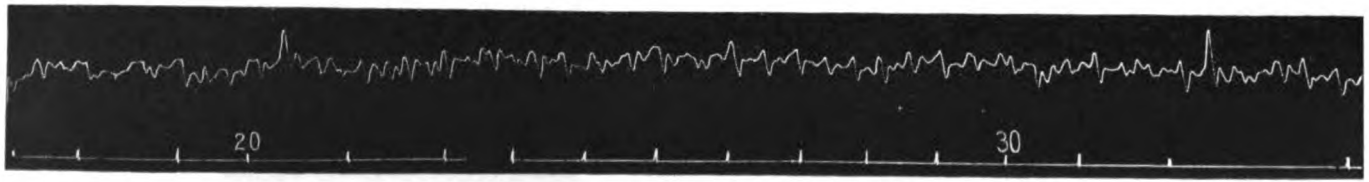

Abb. 13. Fall 136. Kurve 379/5. Blick – 20; 50 K.-Glühlampe.

und im Phasenwinkel der Obertöne. Wenn man dies annimmt, versteht man nicht nur die großen Verschiedenheiten von Fall zu Fall, sondern auch den Wechsel in der Schwingungsform in derselben Kurve. Ein besonders schönes Beispiel ist in Abb. 10 und 11 (Fall 128) wiedergegeben. Sie sind bei vierfacher Hebelübersetzung aufgenommen und weisen teilweise sehr große Zuckungen auf. Es handelt sich um gleichzeitige Registrierung beider Augen. Oben ist das linke, unten das rechte Auge registriert, in Abb. 10 bei langsam, in Abb. 11 bei schnell laufender Trommel. Die Änderung in der Zuckungsform tritt immer gleichzeitig auf beiden Augen ein. In Abb. 11 sind die Zuckungen 1—5 pendelförmig bei einer Frequenz von fast genau 300 in der Minute. 6 und 7 sind höher und mehr sattelförmig und von der doppelten Zeitdauer der Pendelzuckungen. Dann folgt 8 mit langsamem, einen großen Rückstoß enthaltenden Aufstieg und schnellem Abstieg (-Aufruck). 9 ist eine ganz ungewöhnlich hohe Pendelzuckung. Daran schließen sich 10, 11 und 12 mit schnellem Anstieg und langsamem Abstieg, der ganz unten einen kleinen Rückstoß enthält. Man kann diese 3 Zuckungen auch als umgekehrt gewölbeförmig mit Einsenkung oder auch als sattelförmig bezeichnen, wenn man von Berg zu Berg zählt. 13 ist wieder pendelförmig. 14 und 15 sind sattelförmig mit verschieden angeordneter Delle. 16 ist unregelmäßig mit Zacken im An- und Abstieg. 17 ist ein regelrechter Abdruck mit Rückstoß, 18 ein solcher ohne Rückstoß. 19 ist wieder sattelförmig. Nach einigen Unregelmäßigkeiten nähert sich am Schluß die Kurve wieder der Pendelform.

Hier kommen also alle oben angeführten Schwingungsformen hart nebeneinander vor. Man erkennt auch sofort, daß die Pendelzuckungen viel kleiner und genau doppelt so schnell sind, wie etwa die komplizierten Zuckungen 10—15. Ich werde auf diese Befunde später bei der harmonischen Analyse noch zurückkommen. Eine Auszählung über eine längere Strecke ist hier natürlich nicht möglich.

Ein ähnlicher Wechsel der Schwingungsformen findet sich in Abb. 12 (Fall 720). Man sieht 2 und 3, sogar 4 gipflige Zuckungen neben Abrucken.

3. *Ganz unregelmäßiges Zittern.* Die beiden zuletzt erwähnten Fälle leiten über zu einer Gruppe, deren Zittern so verworren ist, daß man eine bestimmte Periode nicht mehr abgrenzen und eine Auszählung nicht vornehmen kann (Abb. 13, Fall 136).

Aber auch hier erinnern noch einige Stellen an pendel- bzw. sattelförmige Zuckungen. Es ist nicht ausgeschlossen, daß auch dieser Kurve dieselben Elemente zugrunde liegen, deren Charakter aber verwischt ist, weil das Auge in mehreren Richtungen gleichzeitig zittert, so daß durch Interferenz eine unregelmäßige Kurve entsteht.

Anhang. Während in den bisher besprochenen Kurven, abgesehen von Gruppe 3, ein wohlcharakterisiertes Grundelement in ziemlich gleichmäßigem Abstande wiederkehrt, gibt es noch eine kleine Gruppe von Kurven, die in der Hauptsache aus Pendelzuckungen bestehen, mit denen sich in unregelmäßigen Abständen ruckförmige Zuckungen mischen (Abb. 14).

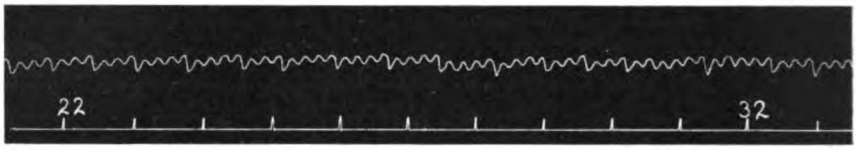

Abb. 14. Fall 299. Kurve 68/2. Tiefste Blicksenkung. Tageslicht.

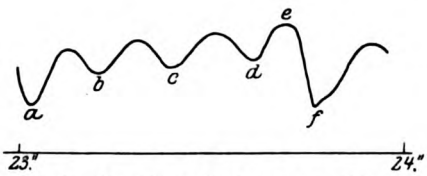

Abb. 15. Vergrößerte Zuckungen aus Abb. 14.

In Abb. 14 (Fall 299) kommt auf 2, seltener 3 Zuckungen eine doppelt so hohe Zuckung, die oben abgerundet, unten spitz ist. Letztere stellt einen kleinen Aufruck dar. In der Vergrößerung (Abb. 15) erkennt man die Pendelzuckungen *a*, *b* und *c* und den Aufruck *d e f*. Man könnte auch die Zuckung von *a*—*f* als Ganzes auffassen und die langsame Phase von *a*—*e* die schnelle von *e*—*f* rechnen und *b*, *c* und *d* für Rückstöße erklären. Die Zählung ergibt:

5. bis 15 Sek. 51 Zuckungen insgesamt, à 5,1, darunter 12 Rucke à 1,2.
18. „ 28. „ 51,5 „ „ à 5,1, „ 14 „ à 1,4.

Die Rucke sind also weniger regelmäßig als die Gesamtheit der Zuckungen.



Abb. 16. Fall 786. Kurve 98/4. Tiefste Blicksenkung. Tageslicht.



Abb. 17. Fall 520. Kurve 345/1. Blick 0; Tageslicht.

Ähnliche, aber viel kleinere Rucke finden sich zwischen den Pendelzuckungen in Abb. 16 (Fall 786).

0 bis 10 Sek. 55 Zuckungen insgesamt, à 5,5, darunter 9 Aufdrucke à 0,9.
60. „ 70. „ 54 „ „ à 5,4, „ 12 „ à 1,2.

Größere Aufrucke finden sich in den Abb. 17 und 18.

In Abb. 17 (Fall 520) kommt ein Aufruck auf 8 und mehr Wellen. Die Rucke

sind z. T. 2—4 Sekunden lang. Im Anfangsteil der betreffenden Kurve, wo die Rucke niedriger und kleiner sind, ergibt die Zählung:

0. bis 10. Sek. 52,5 Zuckungen insgesamt, à 5,2, darunter 10 Aufrucke à 1,0
10. „ 20. „ 51 „ „ à 5,1, „ 8 „ à 0,8

Die kleinen Wellen sind meist pendel-, z. T. auch sattelförmig.
Ähnlich ist Abb. 18 von Fall 147. Auszählung

20. bis 30. Sek.	53	Zuckungen insgesamt,	à 5,3,	darunter	14	Aufrucke	à 1,4
30. „ 40. „	51	„	„	à 5,1,	„	14	„	à 1,4
40. „ 50. „	52,5	„	„	à 5,2,	„	11	„	à 1,1
57. „ 67. „	53,5	„	„	à 5,3,	„	7	„	à 0,7
67. „ 77. „	53,5	„	„	à 5,3,	„	6	„	à 0,6
50 Sek.	263,5					52		
(60 Sek.	316	.				62)		

Hiermit ist der Fall in Tabelle 1 eingesetzt.



Abb. 18. Fall 147. Kurve 846/1. Blick 0; Tageslicht und 100 K.-Glühlampe.

Die Ausmessung der vier ersten Rucke ergibt:

Zuckung	Dauer					Ausschlag		Zahl der Wellen
	langsame Phase		schnelle Phase		ganz	Anstieg	Abstieg	
1	0,906	Sek.	0,06	Sek.	0,912	1,5	1,6	5
2	1,34	„	0,113	„	1,453	2,8	1,3	7
3	1,16	„	0,092	„	1,252	2,4	2,0	7
4	3,5	„	0,007	„	3,577	4,3	4,2	20

Auch hier sind viele von den kleinen Wellen sattelförmig. Während diese von sehr gleichmäßiger Dauer sind, schwanken die langsamen Rucke zwischen 0,9 und 3,6 Sekunden. Würde man sich nur nach dem 4. Ruck richten, so dürfte man nur 16,6 Rucke pro Minute annehmen.

Abb. 19 (Fall 841) mit senkrechtem Zittern, von dem auch Abb. 1 stammt, ist ein Beispiel für die viel selteneren Abrucke. Letztere und die Pendelzuckungen klingen langsam ab und hören zuletzt auf. Der vorletzte Abruck ist in Abb. 20 vergrößert. $a - b$ = langsame Phase mit vielen kleinen Rückstößen, $b - c$ = schnelle Phase.

0. bis 10. Sek. 54 Zuckungen insgesamt à 5,4, darunter 9 Abrucke à 0,9
10. „ 20. „ 54 „ „ à 5,4, „ 12 „ à 1,2

Die Frequenz des Augenzitterns. In der 1. Tabelle ist die chromatische temperierte Tonleiter von fis$_{-2}$ bis g_1 mit den Schwingungszahlen

Abb. 19. Fall 841. Kurve 169/4. Blick — 88; dunkel (Kerze seitlich).

Abb. 20. Vergrößerte Zuckungen aus Abb. 19.

von 45,72—387,54 pro Sek. = 3 Oktaven enthalten. Ihr ist das Augenzittern mit seinen Schwingungszahlen pro Minute gegenübergestellt. Die Leiter der Töne weist 38, die des Augenzitterns mit 155 Fällen aber 81 Stufen auf, die zwischen 46,6 und 410 liegen. Würde man alle Schwingungszahlen, die man bei mehrmaliger Registrierung in einem Fall gefunden hat, berücksichtigen, so würde man noch mehr Stufen aufdecken. Teilt man die Leiter des Augenzitterns auch in Oktaven, so entfallen auf die

Kontraoktave	(Schwingungsz.	32,3— 64,6)	Fall 1— 10	6,5%
Große Oktave	(„	64,6—129,3)	„ 11— 19	5,8%
Ungestrich. Okt.	(„	129,3—258,6)	„ 20— 73	34,8%
Eingestrich. „	(„	258,8—517,2)	„ 74—155	52,9%

Die niedrigsten Frequenzen sind, wie oben bemerkt, Durchschnittswerte. Nimmt man die niedrigste überhaupt beobachtete = 16,6 und stellt ihr die höchste früher von mir ermittelte mit 763 gegenüber, so ergibt sich, daß die bisher nachgewiesene Schwingungsfrequenz des Augenzitterns der Bergleute fast 5 Oktaven umfaßt.

Die Mannigfaltigkeit, die uns überall beim Augenzittern der Bergleute begegnet, tritt uns auch in der Frequenz entgegen. In der Tab. I (Spalte 3) kommen

50	Schwingungszahlen	nur 1 mal	vor = 32,3%	der Fälle
12	„	„ 2 mal	„ = 15,5%	„ „
9	„	„ 3 mal	„ = 17,4%	„ „
6	„	„ 4 mal	„ = 15,5%	„ „
2	„	„ 5 mal	„ = 6,5%	„ „
1	„	„ 8 mal	„ = 5,1%	„ „
1	„	„ 12 mal	„ = 7,7%	„ „

Die Schwingungszahl 276 findet sich 8 mal, 270 12 mal.

Beziehungen zwischen Ablauf und Dauer der Zuckungen. Die Fälle 1—16 der Tab. I mit Ausnahme von 15 haben den im Anhang S. 482 geschilderten Zuckungsablauf, d. h. sie bestehen aus langsamen, nicht konstanten Rucken und viel schnelleren Pendelzuckungen. Es handelt sich bei allen um Aufrucke mit Ausnahme von 10, der Abrucke darbietet. Merkwürdig ist nun, daß die Pendelzuckungen mehr oder minder genau einfache Vielfache von den Ruckzuckungen bilden, und zwar 8, 6, 5, 4, 3 und 2,5 mal

soviel. Je niedriger die Ruckfrequenz, desto höher ist in der Regel die Pendelfrequenz. Tab. II gibt hierüber Auskunft.

Tabelle II.

Fall	Ruck-frequenz	Einfaches Verhältnis	Pendel-frequenz	Musikalisches Intervall		Harmonisch wäre
1	2	3	4	5	6	7
2	48	× 8 = 384	385	$g—_2 : g_1$	3. Oktave	
1	46,6	× 6 = 279,6	276	$fis—_2 : cis_1$ fast	Duodezime der 2. höheren Oktave fast	
4	54	× 6 = 324	309	$a—_2 : dis_1$ fast	Unharmonisch	e_1
5	54	× 6 = 324	330	$a—_2 : e_1$ fast	Duodezime der 2. höheren Oktave	
6	56	× 6 = 336	312	$ais—_2 : dis_1$ fast	Unharmonisch	f
8	60	× 6 = 360	363	$h—_2 : fis_1$	Duodezime der 2. höheren Oktave fast	
3	49	× 5 = 245	264	$g—_2 : c_1$	Unharmonisch	d_1
9	62,4	× 5 = 312	316	$h—_2 : dis_1$ fast	„	fis_1
10	63	× 5 = 315	324	$c—_1 : e_1$ fast	„	g_1
7	60	× 4 = 240	262	$h—_2 : c_1$ fast	„	h
11	78	× 4 = 312	309	$dis—_1 : dis_1$	2. Oktave	
12	80	× 4 = 320	294	$e—_1 : d_1$ fast	Unharmonisch	e
13	84	× 4 = 336	314	$f—_1 : dis_1$ fast	„	f_1
14	96	× 3 = 288	279	$g—_1 : cis_1$	„	d_1
16	114	× 2,5 = 285	282	$ais—_1 : cis_1$	„	
18	120	× 2,5 = 300	300	$h—_1 : dis_1$	Dezime	

Zum Vergleich sind die Töne, denen die Augenschwingungen am nächsten liegen, hinzugefügt (Spalte 5). Wir stoßen hier auf eine Kombination von Reizen, die man in der Musik als *Akkorde* bezeichnet. Höchste und niedrigste Schwingungszahl stehen in einem Verhältnis, das entweder genau harmonisch ist, indem es sich in der Tab. II von der 3. Oktave des Grundtons über die Duodezime der zweit höheren Oktave und die 2. Oktave bis zur Dezime verschiebt, oder von der harmonischen Intervall nur um $^1/_2$—$1^1/_2$ Tonstufen nach oben oder nach unten abweicht.

Dieses Verhältnis hat mich selbst ganz überrascht. Ich habe es bei der Berechnung der Frequenzen beider Zuckungsarten nicht erwartet. Bis zur Zusammenstellung der Tab. II hätte ich über das Verhältnis der langsamen Rucke zu den schnellen Pendelzuckungen keine Klarheit. Ich erwog bis dahin zwei Möglichkeiten. Erstens konnte es sich bei diesen Ruckzuckungen um einen einheitlichen Vorgang handeln. Nehmen wir ein senkrechtes Ruckzittern an mit schneller langsamer Phase nach unten und schneller nach oben (Aufrucke), so entspräche die langsame Frequenz obiger Zuckungen dieser Ruckzuckung und die Pendelzuckungen stellten dann nichts anderes dar, wie große Rückstöße in ihrer langsamen Phase.

Es schien aber auch eine andere Möglichkeit denkbar. Wie ich im 101. Bd. H. 2/3 dieses Archives nachgewiesen habe, gibt es Fälle mit zwei verschiedenen Schwingungsrichtungen, z. B. mit senkrechtem und wagerechtem oder mit raddrehendem und kreisförmigem. Beide können abwechselnd zu verschiedenen Zeiten oder bei verschiedener Blickrichtung oder auch gleichzeitig in Erscheinung treten. In letzterem Falle ist die Zuckungsbahn sehr verworren. Beide sind auch in der Regel verschieden schnell. Man könnte sich also denken, daß unter Umständen sich z. B. ein langsames kreisförmiges Zittern ruckartigen Charakters mit einem schnellen Raddrehungszittern pendelförmiger Art kombinieren und solche Kurven erzeugen könne, wie sie in diesem Abschnitt behandelt werden. Durch den äußeren Anblick ist das nicht mit Sicherheit zu entscheiden.

In dem ersten Falle hätten wir es mit einem einheitlichen Schwingungsvorgang zu tun, wie etwa an der Klaviersaite, welche Schwingungen verschiedener Dauer erzeugt, die in einem harmonischen Verhältnis (1 : 2 : 3 : 4 . . .) stehen. Wir bezeichnen ihn physikalisch als „Klang".

In letzterem Falle müssen wir ihn als Zusammentreffen von 2 „Stimmen" oder als „Zusammenklang" betrachten. Gegen letztere Erklärung scheint mir der Umstand zu sprechen, daß man beim Augenzittern der Bergleute so langsame Ruckzungen isoliert, d. h. ohne Verbindung mit sehr schnellem kräftigen Pendelzittern nicht beobachtet. Die Tab. 2 scheint mir eher für die erste Möglichkeit zu sprechen. Es ist aber nicht ausgeschlossen, daß beide Schwingungsformen: Klänge und Zusammenklänge vorkommen.

Fall 15, von dem Abb. 8 stammt, zeigt scharf ausgeprägte Abrucke, in denen der Rückstoß nur eben angedeutet ist und auch sonst noch hier und da kleine Zäckchen vorkommen. Eine sichere Zählung stößt hier auf Schwierigkeiten. An anderen Stellen der Kurve fehlen letztere, während der Rückstoß höher ist. Wir haben es dann also mit einem Doppelschlag zu tun, in dem sich die 1. Oktave ankündigt, wodurch der Fall zu der jetzt zu besprechenden 2. Gruppe der Fälle überleitet, die außerdem noch Fall 17 und die Fälle 19—29 umfaßt. Darunter sind 10 Aufrucke und 3 Abrucke. Zählt man alle Erhebungen, so erhält man die doppelte Zahl der langsamen Periode, also neben Grundton die erste Oktave. Nur Fall 19 (120 : 258) und Fall 24 (160 : 315,6) sind noch nicht ganz harmonisch.

Daran schließt sich die dritte Gruppe, die alle Fälle von 30—155 enthält. Während in den beiden ersten Gruppen die Amplitude der Ruckzuckungen groß, zum Teil sehr groß ist, wird sie in der 3. Gruppe erheblich kleiner. Die ersten Glieder dieser Gruppe zeigen die Schwingungsform, die ich als gewölbeförmig bzw. sattelförmig bezeichnet habe. Da-

zwischen kommen auch schon Pendelzuckungen zum Vorschein, die später unter Verkleinerung der Amplitude und Vergrößerung der Frequenz immer mehr hervortreten. Es ist unmöglich, diese Zuckungsformen gegen einander abzugrenzen, weil sie alle in derselben Kurve auftreten können. Sie sind eben physikalisch nahe miteinander verwandt. Die beiden Erhebungen der Sattelform treten nur bei zarter Hebung des Hebels hervor. Je kleiner die Amplitude und je schneller die Zuckung, um so geringer ist die lebendige Kraft der Zuckungen. Bei zu starker Reibung des Hebels werden dann pendel- oder gewölbeförmige Zuckungen statt der sattelförmigen aufgezeichnet. In dieser Gruppe sind noch 2 Fälle als ruckförmig bezeichnet, 52 (Abrucke, und 75 (Aufrucke). Beide haben eine den Durchschnitt übersteigende Amplitude und etwas wechselnde Schwingungsform.

Bei noch höheren Schwingungsfrequenzen, die man in der Kurve unter dem Mikroskop kurz vor der Beendigung eines Zitterns erkennen kann, sind die Zuckungen pendelförmig. Bei Fall 841 betrug die Frequenz am Ende 420 bei einer Amplitude von 0,025, bei Fall 535 dagegen 763 bei einer Amplitude von 0,02 (auf das Auge umgerechnet).

Ergebnis.

Das Augenzittern der Bergleute ist eine Schwingungsform des neuromuskulären Gewebes, die in vieler Hinsicht den in der Musik zur Geltung kommenden Schallschwingungen vergleichbar ist. Die Ähnlichkeit offenbart sich am meisten in der Kurve, die teils pendelförmig ist und dann wie die Kurve einer Stimmgabel erscheint, teils ruckförmig oder ähnlich aussieht und dann mit der Kurve einer Klavier- oder Violinsaite oder der menschlichen Vokale, wie sie besonders bei E, I und U in den Flammenbildern oder bei der phonautographischen Aufnahme hervortritt (s. *Landois-Rosemann*) verglichen werden kann[1]). In letzterem Falle besteht das Augenzittern aus „Grundreiz" und „harmonischen Oberreizen", deren Schwingungszahlen sich wie 1 : 2 : 3 : 4 usw. verhalten. Diese Zusammensetzung läßt sich genau erst mittels der harmonischen Analyse, die einem späteren Aufsatz vorbehalten wird, erkennen. Der erste Oberton kündigt sich aber auch so schon in einer deutlichen Zacke der Kurve an. Es scheinen auch unharmonische Obertöne vorzukommen.

Man kann die Schwingungsfrequenz des Augenzitterns der musikalischen Tonleiter leicht gegenüberstellen, wenn man sie statt auf die Sekunde auf die Minute berechnet. Dann liegt sie zwischen 46 und 410 Schwingungen, umfaßt also etwas mehr als 3 Oktaven. Darin lassen sich außerordentliche viele Stufen unterscheiden.

Die Amplitude der Zuckung ist im allgemeinen um so größer, je langsamer sie ist. Um so komplizierter ist auch ihre Zusammensetzung.

[1]) Auch auf die Ähnlichkeit mit der Pulskurve sei hingewiesen.

Wären die Schwingungen des Augenzitterns 60 mal so schnell, so müßte man sie hören können und zwar teils als „Töne", wie bei der Stimmgabel, teils als „Klänge", wie bei Violinsaiten oder der menschlichen Stimme teils wahrscheinlich auch als „Zusammenklänge" (*Akkorde*), wie bei mehrstimmigem Konzert. Meistens würde man dabei Konsonanzen, bisweilen auch Dissonanzen vernehmen.

Ist es verwunderlich, wenn das Gehirn, das so viele Pendelreize in Form von Licht und Schall mit Lustgefühlen in sich aufnimmt, sie in pendelförmigen Rhythmen im Augenzittern wieder ausströmt?

Eine gewisse Ganglienzellengruppe, die vielleicht in der Sehrinde liegt, ist mit kleinen Violinsaiten zu vergleichen, da sie „Pendelreize" zu den Augenmuskelkernen schickt[1]). Sind die Reize schwach, so kommt es zu Pendelschwingungen des Auges. Sind sie stark, so treten Ruck- oder andere Zuckungen auf. Dieser Vorgang ist auch physikalisch verständlich, insofern eine Saite um so stärkere und zahlreichere Obertöne ausschickt, je stärker sie angeschlagen wird.

Wie diese Gangliensaiten „gestimmt" werden können, soll in einem späteren Aufsatz gezeigt werden.

Auf die Einwände, die *Bartels* und *Hoffmann* gegen meine Erklärung des Augenzitterns erhoben haben, werde ich erst eingehen, wenn das ganze Material vorliegt.

Literaturverzeichnis.

Bartels, Bemerkungen zu der Arbeit von *Ohm*: Ein musikalisches und motorisches Gesetz in seinen Beziehungen zum Augenzittern. Klin. Monatsbl. f. Augenheilk. 1920, Dez., S. 910. — *Bauernfeind*, Gedächtnisrede auf *G. S. Ohm*. 1882. — *Burmester*, Kinematische Aufklärung der Bewegung des Auges. Sitzungsber. d. Kgl. Bayr. Akad. 1918. — *Dressel*, Lehrbuch der Physik. 1913. — *Fourier*, Théorie analytique de la chaleur. 1822. — *Helmholtz*, Die Lehre von den Tonempfindungen. 6. Aufl. 1913. — *Hoffmann*, Aussprache auf der 43. Vers. d. deutschen ophth. Ges. in Jena 1922. — *Kunz* und *Ohm*, Harmonische Analyse des Augenzitterns, ebenda S. 219. — *Landois-Rosemann*, Lehrbuch der Physiologie. 1919. — *Lommel*, G. S. Ohms wissenschaftliche Leistungen. 1889. — *Ohm, Georg Simon*, Über Kombinationstöne und Stöße. Poggendorffs Annalen **47**, 463—466. 1839. *Ohm, Georg Simon*, Über die Definition des Tones. Ebenda **59**, 513—565. 1843. — *Ohm, Georg Simon*, Noch ein paar Worte über die Definition des Tones. Ebenda **62**, 1—18. 1844. — *Ohm, J.*, Das Augenzittern der Bergleute und Verwandtes. 1916 bei J. Springer, Berlin. — *Ohm, J.*, Beiträge zur Kenntnis des Augenzitterns der Bergleute. Nachlese. v. Gräfes Arch. **98**, 101 und 103. 1918—1920. — *Ohm, J.*, Ein musikalisches und motorisches Gesetz in seinen Beziehungen zum Augenzittern. Klin. Monatsbl. f. Augenheilk. **65**, 505. 1920.

[1]) Welche nicht mit den Aktionsströmen verwechselt werden dürfen.

Zur vergleichenden Chemie der Hornhaut und der Lederhaut des Auges.

Von

Prof. **A. Jess.**

(Aus der Universitäts-Augenklinik Gießen [Direktor: Geheimrat *Vossius*].)

Nachdem *morphologische* Untersuchungsmethoden fast ein Jahrhundert die medizinische Forschung beherrscht und auch in der Ophthalmologie eine überragende Bedeutung besessen haben, nachdem die Serologie in weitestem Umfang, aber vielfach ohne den erhofften Erfolg wie in der Allgemeinmedizin, so auch in der Augenheilkunde zur Klärung pathologischer Verhältnisse herangezogen wurde, dürften nunmehr physiologisch-chemische und physikalisch-chemische Betrachtungsweisen geeignet sein, zur Lösung mancher Fragen das ihrige beizutragen. Angesichts des großen Aufschwunges, den sowohl die physiologische als auch die physikalische Chemie in letzter Zeit genommen hat, kann auch unsere Fachwissenschaft nicht umhin, sich mit neuen chemischen Methoden alten Problemen zuzuwenden.

Zunächst dürfte es wünschenswert sein, den *normalen chemischen Aufbau der einzelnen Organe* des Auges genauer kennen zu lernen und zu diesem Zwecke nicht nur die elementare Zusammensetzung, sondern vor allem die einzelnen organischen Bausteine qualitativ und quantitativ festzustellen, welche die Eigenart eines Gewebes bedingen. Wie dem Studium krankhafter *Gestalts*veränderungen eines Organes eine genaue Kenntnis der *normalen* morphologischen Verhältnisse voranzugehen hatte, so würde man auch eine *abweichende* chemische Zusammensetzung erst beurteilen können, wenn sorgfältige Analysen uns über die *normale* genügend aufgeklärt haben.

Aus diesem Grunde schien es mir nicht nur von theoretischem Interesse, eine vergleichende *chemische* Untersuchung der Hornhaut und der Lederhaut des Auges zu beginnen. Zunächst möchte es interessieren zu erfahren, welche Bausteine am Aufbau des durchsichtigen Hornhautgewebes, welche an dem der weißen Sclera sich beteiligen, oder welche Differenzen in ihren Mengenverhältnissen vorhanden sind. Ein weiterer Ausblick bot sich aber bei dem Gedanken, daß z. B. Prozesse krankhafter Nachgiebigkeit des Gewebes, wie wir sie bei der

exzessiven Myopie in der Sclera, beim Keratokonus in der Hornhaut vermuten, mit nachweisbaren Veränderungen der chemischen Zusammensetzung einhergehen können. Da alle bisherigen Bemühungen, gerade bei diesen Erkrankungen durch morphologische Studien ätiologische Aufschlüsse zu gewinnen, nicht zum Ziele geführt haben, dürften vielleicht einmal chemische Untersuchungen zu einem Ergebnis gelangen.

Wie früher bei der Linse, beruhen auch jetzt noch bei der Hornhaut und der Lederhaut unsere Anschauungen der chemischen Zusammensetzung auf den Arbeiten *Carl Th. Mörners* aus dem Jahre 1893. Es ist also ein Menschenalter seit diesen Arbeiten verstrichen, und die grundlegenden Fortschritte der Chemie und insbesondere der Eiweißchemie erfordern es mit Recht, mit Hilfe moderner Methoden unsere Kenntnisse zu revidieren oder zu erweitern. Historisches Interesse erlaubt es, die früheren Arbeiten und ihre Ergebnisse ganz kurz zu referieren.

Joh. Müller hat, wie *Mörner* schreibt, im Jahre 1836 die erste chemische Untersuchung der Hornhaut vorgenommen. Nach seiner Ansicht bestand die Grundsubstanz der Cornea ebenso wie die des Knorpels aus einer dem Kollagen in ihrer physikalischen Beschaffenheit ziemlich gleichen, aber in chemischer Beziehung von ihm verschiedenen Proteinsubstanz, die er Chondrigen nannte. Eine durch Kochen mit Wasser aus dem Chondrigen zu erhaltende lösliche Modifikation, das Chondrin, unterschied sich von dem aus Kollagen auf dieselbe Weise erhaltenen Glutin durch sein Verhalten gegenüber gewissen Fällungsreagentien. Spätere Arbeiten von *His*, *Bruns* und *Fubini* bewegten sich in der Richtung dieser *Müller*schen Angaben, die bis Ende der 70er Jahre allgemeine Geltung hatten. Dann erst bewiesen Untersuchungen von *v. Morochowetz* die Unrichtigkeit der *Müller*schen Ansicht und zeigten, daß das „Chondrigen" kein einheitlicher Körper war, sondern eine Mischung verschiedener Substanzen, des Kollagens und des Mucins. Arbeiten von *Landwehr*, *Kruckenberg*, *Mörner* und *Schmiedeberg* haben das bestätigt. *Mörner* hat dann diese beiden Anteile einer genauen Untersuchung mit den damals üblichen Methoden unterworfen. Zur Gewinnung des Materials befreite er die Hornhäute von Rindern, nachdem sie aus der Sclera herausgeschnitten waren, durch Abschaben mit einem Messer von der Epithelschicht und der *Descemet*schen Membran. Nach Zerkleinern von 100—300 so vorbehandelten Hornhäuten wurden diese in destilliertem Wasser oder in schwach alkalischen Lösungen (0,2% Kalilauge; 0,02—0,2% Ammoniak) aufgeschlemmt und 2—3 Tage bei Zimmertemperatur stehengelassen. Der auf das Mehrfache angeschwollene Rückstand wurde dann abfiltriert, und aus dem klaren dünnflüssigen, nicht fadenziehenden Filtrat eine mucinartige Substanz durch Zusatz von Essigsäure oder verdünnter Salzsäure ausgefällt. Diese weiße, in Flocken sich abscheidende Substanz nannte *Mörner* das „*Cornea-Mucoid*". Er untersuchte sie in ihrem Verhalten gegenüber zahlreichen Reagentien, fand u. a., daß sie aus ihrer Lösung mit Metallsalzen eine grobflockige Fällung gab, daß sie sich den üblichen Farbreaktionen gegenüber wie ein Eiweißkörper verhielt, daß sie eine reduzierende Substanz und bleischwärzenden Schwefel umfaßte. Die Elementaranalyse ergab im Durchschnitt 12,79% N, 2,07% S, 50,16% C, 6,97% H, 28,01% O. Nach den allgemeinen Eigenschaften und qualitativen Reaktionen zählte *Mörner* sie zu den als Mucinsubstanzen bekannten Körpern, obwohl ihr physikalisches Verhalten mit diesen nicht ganz übereinstimmte. Von allen bis dahin untersuchten Mucinsubstanzen mit Ausnahme vom Chondromucoid unterschied sich das *Corneamucoid* durch seinen Schwefelreichtum, in dem es z. B. auch das Glaskörpermucoid mit 1,09% S übertraf. Im übrigen unterschied sich aber das Corneamucoid auch vom Chondromucoid in charakteristischer Weise, weshalb *Mörner* die sowohl von *Müller*, als auch von *v. Morochowetz* behauptete

chemische Identität der Grundsubstanzen der Hornhaut und des Knorpels ablehnte.

Die zweite Substanz, das Kollagen, gewann *Mörner* aus den durch fortgesetztes Auslaugen mit schwachen Alkalilösungen vom Mucoid befreiten Hornhäuten.

Dieses Kollagen und ebenso das aus ihm durch Erwärmen mit destilliertem Wasser bei 105—110° gewonnene Glutin gaben alle diesen in den verschiedensten Geweben vorkommenden Substanzen eigentümliche Reaktionen. Die Elementaranalyse zeigte jedoch einen auffallend geringen Schwefelgehalt von nur 0,3%, einen Stickstoffgehalt von 16,59%. Eine Berechnung der Mengenverhältnisse des Kollagens und Mucoids aus dem Stickstoff- und Schwefelgehalt beider und dem der Grundsubstanz der Hornhaut ergab, daß das Kollagen etwa $^4/_5$, das Mucoid etwa $^1/_5$ der letzteren ausmacht.

Durch dieselbe Behandlung gewann *Mörner* auch aus der Sclera ein Kollagen und eine Mukoidsubstanz, die sich von den Proteinsubstanzen der Cornea nicht wesentlich unterschieden, jedoch in ihren Mengenverhältnissen etwas abwichen, da das Kollagen etwa $^7/_8$, das Mukoid nur $^1/_8$ der Sklera umfaßte.

Dies wäre der einzige Unterschied, der demnach bisher in der chemischen Zusammensetzung der Lederhaut und der Hornhaut bekannt geworden ist.

Um die Spaltungsprodukte der Hornhaut und der Lederhaut kennen zu lernen, habe ich bestimmte Mengen mit 25% Schwefelsäure hydrolysiert und zunächst nach der *Kossel-Kutscher*schen Methode aus ihnen das Histidin, Arginin und Lysin dargestellt. Die Einzelheiten der *Methode* sind aus meiner Arbeit „Die moderne Eiweißchemie im Dienste der Starforschung, 2. Teil" (v. Graefes Arch. f. Ophth. **109**, 463) zu ersehen. Es wurden Hornhäute und Lederhäute ganz frischer Rinderaugen verwendet, nachdem von letzteren jede Spur anhaftender Bindehaut und Aderhaut sorgfältig entfernt worden war. Die Hornhäute wurden am Limbus ausgeschnitten und total hydrolysiert. Ich habe zunächst darauf verzichtet, wie *Mörner* es tat, das Epithel und die Descemet zu entfernen und die Substantia propria allein mit der *Bowman*schen Membran zu untersuchen. Denn es gelingt nicht ganz einwandfrei, eine reinliche Trennung der verschiedenen Schichten voneinander zu erzielen. Ebenso habe ich fürs erste nicht versucht, die beiden Häute durch Extraktion von der Mucoidsubstanz zu befreien und diese und den Rückstand für sich zu hydrolysieren, da es mir zunächst darauf ankam, einen allgemeinen Überblick zu erhalten und zu sehen, welche Spaltungsprodukte mit der *Kossel-Kutscher*schen und mit der *Emil Fischer*schen Methode zu gewinnen seien und ob deutliche Unterschiede in den Mengenverhältnissen sich zeigen würden. Über den Gehalt an Monoaminosäuren wird später berichtet werden.

Die frischen Hornhäute und Lederhäute einer Anzahl von Rinderaugen wurden in kleinste Stücke zerschnitten und mit 25% H_2SO_4 zunächst auf dem Wasserbade erhitzt, dann auf dem Baboblech und mit Rückflußkühler 16—20 Stunden gekocht. Das dunkelbraune Hydrolysat, das keine Biuretreaktion mehr gab, wurde filtriert und auf seinen Stickstoffgehalt hin untersucht. Vorher war durch

zahlreiche Analysen der Stickstoffgehalt der wasserfreien Hornhaut- und der Lederhaut festgestellt.

Für die wasserfreie Hornhaut fand ich einen N-Gehalt von 15,71% (*Mörner*-Hornhautgrundsubstanz = 16,21%), für die Lederhaut dagegen 17,43% (*Mörner:* 16,66%). Meine Zahlen weichen also etwas von den *Mörner*schen ab, da ich zunächst die *ganze* Hornhaut, *Mörner* die von Epithel und Descemet befreite Grundsubstanz untersuchte. Bei der Lederhaut wäre der Unterschied zu erklären, wenn das *Mörner*sche Präparat nicht ganz wasserfrei gewesen wäre. Er hat die Sclera nur nebenbei und nicht mit derselben Sorgfalt untersucht wie die Hornhaut, da er sich auf die lichtbrechenden Organe des Auges beschränken wollte. Er teilt nur je eine Stickstoffanalyse von Scleraglutin = 17,22% und der ganzen Sclera = 16,66% N mit. Meine 5 Analysen bei 100° getrockneter und über Schwefelsäure im Vakuum bis zur Gewichtskonstanz gehaltener zerriebener Sclera ergaben 17,6; 17,35; 17,11; 17,5; 17,6% im Durchschnitt also 17,43% N. Der höhere Gehalt an Stickstoff, den sowohl *Mörner* wie ich in der Sclera fanden, würde sich erklären durch ihren relativen Mangel an mucinartiger Substanz, die einen besonders geringen N-Wert aufweist (12,79% *Mörner*).

Eine bestimmte Menge des *Hornhaut*hydrolysates mit einem Gesamtstickstoffgehalt von 7,4 g, nach obenstehenden Zahlen einer wasserfreien *Substanz*menge von 47,1 g entsprechend, wurde nun genau nach der *Kossel-Kutscher*schen Methode, wie sie von *Steudel* im Handbuch der biochemischen Arbeitsmethoden (2. 188, 1910) angegeben ist, verarbeitet. Das Arginin und das Histidin wurden als Silberverbindungen und aus dem zurückbleibenden Aminosäurengemisch das Lysin mit Phosphorwolframsäure gefällt. In derselben Weise und unmittelbar danach wurde ein Teil des Sklerahydrolysates mit 7,408 g N, entsprechend 42,5 g wasserfreier Substanz behandelt.

Der Verbleib des Stickstoffes ist aus folgender Tabelle zu ersehen:

Tabelle I.

	Hornhaut g	N-Verlust %	Sclera g	N-Verlust %
1. Anfangs-N-Gehalt des Hydrolysates	7,4		7,408	
2. N-Gehalt nach Entfernung des Ammoniaks und der Melanine	6,486		6,826	
1. N-Verlust	0,914	− 12,35	0,582	− 7,86
3. N-Gehalt der Histidin- und Arginin-fraktion	1,195		0,813	
4. N-Gehalt der Monoaminosäuren und Lysinfraktion	5,100		5,83	
Summe	6,295		6,643	
2. N-Verlust	0,191	− 2,58	0,183	− 2,47

Tabelle I (Fortsetzung).

	Hornhaut g	N-Verlust %	Sclera g	N-Verlust %
5. N-Gehalt der Monoaminosäuren . .	4,359		4,491	
6. N-Gehalt der Lysinfraktion	0,499		0,942	
Summe	4,858		5,433	
3. N-Verlust	0,25	− 3,24	0,40	− 5,4
7. N-Gehalt der Argininfraktion . . .	0,835		0,3972	
8. N-Gehalt der Histidinfraktion . . .	0,126		0,0902	
Summe	0,961		0,487	
4. N-Verlust	0,234	− 3,16	0,326	− 4,4
Summe der N-Verluste		− 21,33		− 20,13

Es ergibt sich aus dieser Tabelle, daß die Stickstoffverluste durch den bei der Hydrolyse entstehenden Ammoniak und die Melanine bei der Hornhaut etwas größer waren als bei der Sklera, daß sie aber bei den verschiedenen Trennungsmaßnahmen sich annähernd in denselben geringen Grenzen hielten. Man gewinnt aus dem durch die Stickstoffzahlen kontrollierbaren Gang bei der Hydrolyse wohl den Eindruck, daß sie einen Vergleich des Gehaltes beider Organe an *Arginin*, *Histidin* und *Lysin* gestatten.

Aus dem N-Gehalt der entsprechenden Fraktionen errechneten sich folgende Mengenverhältnisse dieser 3 Eiweißbausteine:

Tabelle II.

	Hornhaut	Lederhaut
1. Histidin . .	0,99%	0,78%
2. Arginin . .	5,51%	2,90%
3. Lysin . . .	5,52%	11,56%
Summe . .	12,02%	15,24%

Vergleicht man diese Zahlen mit den durch dieselbe Methode bei der Hydrolyse der einzelnen Linseneiweißarten gewonnenen Werten (v. Graefes Arch. f. Ophth. **109**, 470), wie sie in Tabelle III nochmals angegeben sind, so fallen doch recht bemerkenswerte Differenzen auf. Aus Tabelle III ist zu sehen, daß *bei allen drei Linsenproteinen* der *Histidin*gehalt *größer* (etwa 3—4% gegen kaum 1%) und daß die Argininmenge viel bedeutender war (etwa 8—10% gegenüber 5,5% in der Hornhaut und 2,9% in der Lederhaut). Andererseits war der Lysingehalt sämtlicher Linseneiweißstoffe niedriger als der der Hornhaut (etwa 4% gegenüber 5,5%) und *ganz erheblich niedriger als der Sclera*, in der nicht weniger als 11,56% *Lysin* gefunden wurden.

Tabelle III.

	α-Krystallin I %	α-Krystallin II %	β-Krystallin %	Albumoid %	Hornhaut %	Lederhaut %
Histidin	3,8	3,47	2,63	2,74	0,99	0,78
Arginin	8,0	7,7	7,5	10,26	5,51	2,90
Lysin	3,7	3,8	4,6	3,8	5,52	11,56
Gesamtsumme .	15,5	14,97	14,73	16,8	12,02	15,24

Diese Unterschiede gehen zweifellos weit über die Fehlergrenzen der Methode hinaus, welche, wie die beiden in den ersten Reihen der Tabelle III wiedergegebenen Zahlen einer Doppelanalyse des α-Krystallins beweisen, viel enger sind.

Literaturverzeichnis.

[1]) *Bruns*, Chemische Untersuchungen über die Hornhaut des Auges. Med.-chem. Untersuchungen, Hoppe-Seylers Zeitschr. f. physiol. Chem. 1867, S. 260. — [2]) *Fubini*, Über das Vorkommen des Chondrigens in der Cornea verschiedener Tierarten. Untersuchungen zur Naturlehre der Menschen und der Tiere. (Moleschotts) **11**, 350. 1876. — [3]) *His*, Beiträge zur normalen und pathologischen Histologie der Cornea. Basel 1856. — [4]) *Kruckenberg*, Über die Bedeutung des tierischen Gummi. Pflügers Arch. f. d. ges. Physiol. **39**, 193. 1886. — [5]) *Landwehr*, Die chemischen Bestandteile des Knorpels. Zeitschr. f. Biol. **20**, 307. 1884. — [6]) *Morochowetz, v.*, Zur Histochemie des Bindegewebes. Verhandlg. d. naturhist. med. Vereins Heidelberg **1**, 7. 1877. — [7]) *Mörner, Carl Th.*, Chemische Studien über den Trachealknorpel. Skandinav. Arch. f. Physiol. **1**, 210. 1889. — [8]) *Mörner, Carl Th.*, Untersuchungen der Proteinsubstanzen in den lichtbrechenden Medien des Auges II. Zeitschr. f. physiol. Chem. **18**, 213. 1894. — [9]) *Müller, Joh.*, Über die Struktur und die chemischen Eigenschaften der tierischen Bestandteile des Knorpels und der Knochen. Ann. d. Physik u. Chem. **38**, 295. — [10]) *Schmiedeberg*, Arch. f. exp. Pathol. u. Pharmakol. **28**, 354. 1891.

(Aus der Universitäts-Augenklinik Göttingen [Direktor: Geh.-Rat Professor *E. v. Hippel*].)

Über die Entstehung von Scleralausbuchtungen unter dem Sehnerveneintritt an Kolobomaugen.

Von

Dr. **Max Baurmann,**
Assistent der Klinik.

Mit 6 Textabbildungen.

Es dürfte mit Rücksicht auf die interessanten Untersuchungen von *v. Szily* über die Morphogenese der Papilla nervi optici von einigem Interesse sein, an Hand der dort gewonnenen Ergebnisse einen Fall von typischem Kolobom der Aderhaut genauer zu erörtern. Vor kurzer Zeit gelangte entsprechendes Material in meinen Besitz.

Bei der Sektion des H. K. — gestorben an Bronchopneumonie und Herzinsuffizienz — wurde ein beiderseitiges Iriskolobom festgestellt. Durch den Obduzenten wurde beiderseits die hintere Bulbushälfte mit einem langen Stück des Sehnerven entfernt und in Formalin fixiert. Einbettung in Celloidin und Zerlegung beider Bulbi in eine kontinuierliche Schnittserie zu 20 μ Dicke. Dabei wurde für das rechte Auge frontale, für das linke Auge horizontale Schnittrichtung gewählt. Färbung durchweg nach *van Gieson*.

Zunächst seien an Hand eines Plattenrekonstruktionsmodelles die Verhältnisse am linken Auge kurz besprochen. Das Modell stellt einen horizontalen Ausschnitt aus dem hinteren Bulbusabschnitt in Papillenhöhe dar.

Abb. 1 zeigt das Modell von vorne unten betrachtet. Die Netzhaut (*N*) hat sich bei der Präparation von Pigmentepithel und Aderhaut (*PA*) faltig abgelöst. Im Gebiet des Aderhautkoloboms haftet die Retina fest der Sclera (*Sc*) an. Die Begrenzung der abgelösten Partie entspricht genau der Grenze des Aderhautkoloboms und bildet im Modell eine deutlich verfolgbare Linie, (*Kg*) die beiderseits von unten beginnend nach oben hin konvergiert und die Papille von oben her umfaßt. Bemerkenswert erscheint, daß also das Aderhautkolobom das Gebiet der Becherspalte überschreitet, indem es die Papille nicht nur von unten her berührt, sondern sie völlig einschließt. Die Grenze der Papille ist durch eine punktierte Linie angedeutet, diese hat eine ovale Form, nur nasal unten zeigt sie eine konkave Begrenzung, ent-

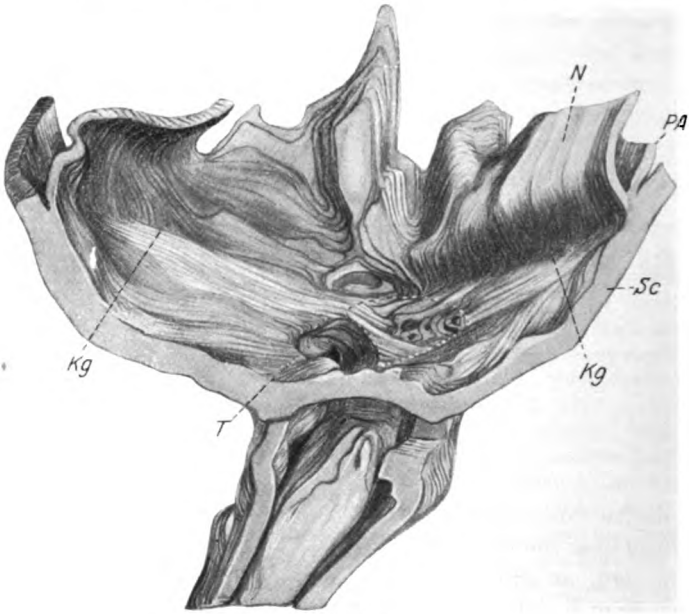

Abb. 1.

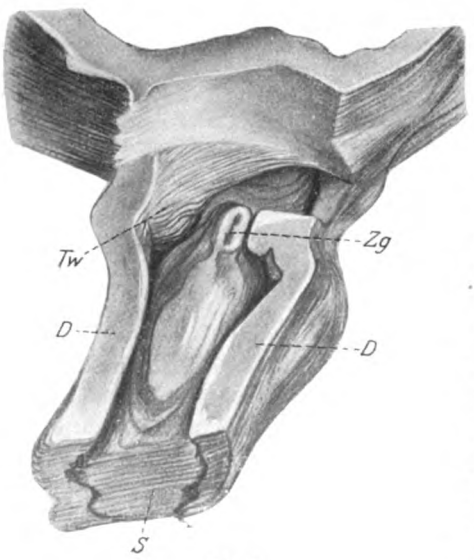

Abb. 2.

sprechend einer dort liegenden taschenförmigen Scleralausbuchtung (*T*). Diese Tasche steht in offener Verbindung mit dem Glaskörperraum und endet nach hinten blind.

Abb. 2 zeigt den Sehnerv und die angrenzende Bulbuswandung bei der Betrachtung von hinten und unten. Durch Abtragen eines Teiles der Sehnervenscheide (*D*) wird der Sehnerv (*S*) und der Gefäßeintritt (*ZG*) sichtbar. Die hintere Taschenwandung (*TW*) tritt deutlich hervor und man erkennt die intravaginale Lagerung der Tasche (*T*, Abb. 1). Die Tasche reicht nach hinten genau bis zur Höhe des Gefäßeintrittes.

Der Sehnerv selbst verliert, wie aus Abb. 1 ersichtlich ist, vom Gefäßeintritt an nach distalwärts plötzlich ganz beträchtlich an Dicke,

d. h. er weist an seiner Unterseite in diesem distalen Gebiet einen erheblichen Defekt auf; seine runde Querschnittsform geht dadurch in ein flaches Oval über.

Bei der Darstellung des mikroskopischen Befundes möchte ich mit Rücksicht darauf, daß mich bei diesem Fall vor allem die Genese der Tasche am Sehnerven interessierte, von einer eingehenderen Beschrei-

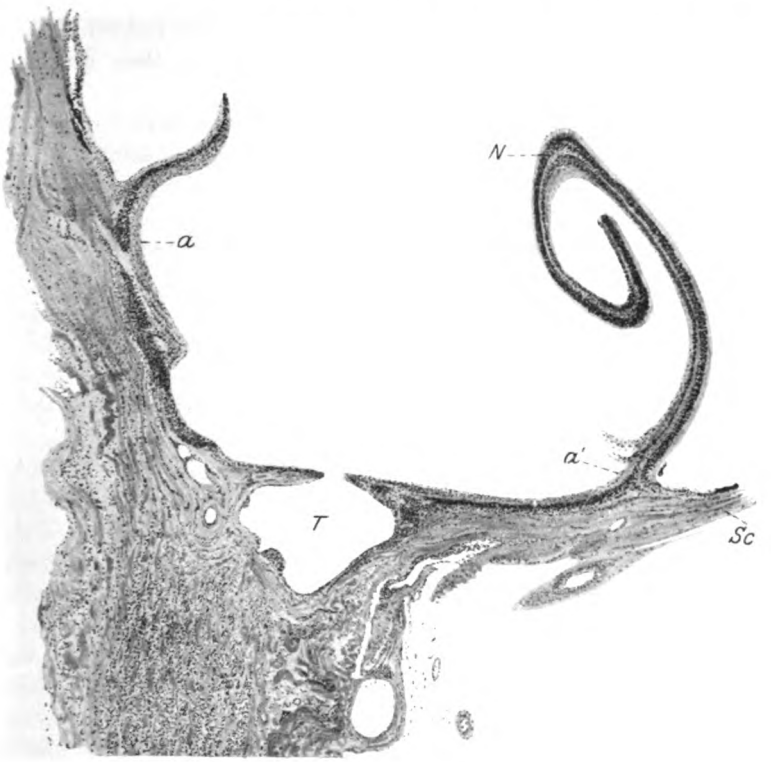

Abb. 3.

bung absehen und nur kurz das hier Interessierende erwähnen. Entsprechend der Linie *Kg* in Abb. 1 sieht man im Schnittpräparat deutlich den Übergang des inneren Blattes in das äußere Blatt der sekundären Augenblase, also den Übergang von Retina in Pigmentepithel. Während aber die äußere Körnerschicht sehr scharf diesen Umschlag zeigt, setzen sich die inneren Netzhautschichten auf das Kolobomgebiet fort. Dieses retinale Gewebe ist im ganzen Kolobomgebiet fest mit der unmittelbar darunter liegenden Sclera verwachsen. Am Rand der Tasche hört mit scharfer Grenze die innere Körnerschicht auf und nur eine dünne gliöse Gewebsschicht kleidet die Tasche ein. Dieses gliöse Gewebe

geht an der sehnervenwärts gelegenen Seite teils ohne deutliche Abgrenzung in das Sehnervengewebe über, teils steigt es bis zur Papillenhöhe empor und setzt sich auf diese kontinuierlich fort.

Es lassen sich diese Befunde leicht an einem Schnittpräparat demonstrieren. Abb. 3 ist ein Horizontalschnitt in Höhe der unteren Hälfte der Papille. Das Gebiet zwischen *a* und *a'* umfaßt den Kolobombezirk in dieser Höhe; bei *a* und *a'* ist der Übergang der Retina in das Pigmentepithel erkennbar und die Fortsetzung der inneren Netzhautschichten auf das Kolobomgebiet. Mit *T* ist die oben beschriebene gliös ausgekleidete Tasche bezeichnet.

Es erregte nun, wie oben schon gesagt, insbesondere die eigenartige Tasche neben dem Sehnerven mein Interesse. Es sind ähnliche Befunde bisher schon oft erhoben worden, doch haben sie keine einheitliche Deutung erfahren. Auf den ersten Blick möchte es wohl scheinen als handele es sich um eine sekundäre Ektasie einer besonders widerstandsschwachen Stelle der Sclera. Diese Deutung findet sich auch in der Literatur für mehrere Colobomfälle mit cystischer Ausbuchtung am hinteren Pol, so in den Arbeiten von *Manz*, *Bock*, *Görlitz* und *Hess*. Wenn man aber die große Häufigkeit, mit der diese Ausbuchtungen stets an der Unterseite des Sehnerveneintrittes bei Kolobomen der Aderhaut und des Sehnerven beobachtet wurden, berücksichtigt, so muß diese Erklärung als unbefriedigend erscheinen und es drängt sich die Frage auf, ob solche Bildungen nicht in einem engeren Zusammenhang stehen mit der Morphogenese des Sehnerven und der Papille In diesem Sinne macht insbesondere *v. Szily* wiederholt aufmerksam auf verschiedene Formen von Anomalien am Sehnerveneintritt, die sich aus Störungen in verschiedenen Etappen der normalen Papillenbildung und Sehnervenfaserentwickelung herleiten. Nicht minder bedeutungsvoll erscheinen mir hier auch die Befunde *Elschnigs*, der die Bildung taschenförmiger Netzhautduplikaturen unmittelbar am Sehnerven teils intra-, teils extravaginal beobachtete und diese Bildungen auf aktive abnorme Sprossung der Augenblasenränder zurückführt. Außer den obengenannten Autoren haben noch viele andere ähnliche taschenförmige Scleralausbuchtungen unter dem Sehnerven beschrieben, ohne allerdings Stellung zu diesem Befund zu nehmen.

Zunächst möchte ich nun den Befund, wie er sich am 2. Auge des gleichen Individuums darstellt, kurz beschreiben.

Das Modell wurde rekonstruiert aus Frontalschnitten, es enthält das Gebiet der Papille mit ihrer nächsten Umgebung und den Sehnerv bis zum Eintritt des Zentralgefäßes. Rekonstruiert wurden nur die ektodermalen Gewebsbestandteile und die dem Pigmentepithel fest aufliegende Aderhaut.

Abb. 4 zeigt das Modell in der Ansicht von vorne. Die Netzhaut (N) hat sich von ihrer Unterlage abgelöst, sie haftet nur im Kolobomgebiet der Sclera fest an. Die abgelöste Netzhaut reicht von a nach oben bis a'. Die Begrenzung gegen das Kolobomgebiet tritt in der Figur nicht scharf hervor, sie entspricht dem Ansatz des mit zur Darstellung gekommenen sichelförmigen Pigmentepitheladerhautbezirkes (PA) und bleibt überall in beträchtlicher Entfernung von der Papille, sodaß auch hier die Papille vollkommen vom Kolobom umfaßt wird.

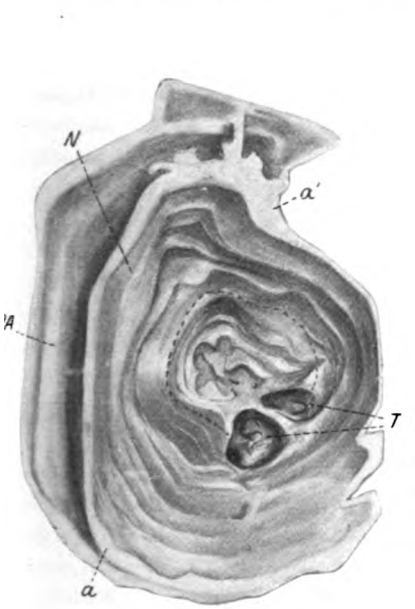

Abb. 4.

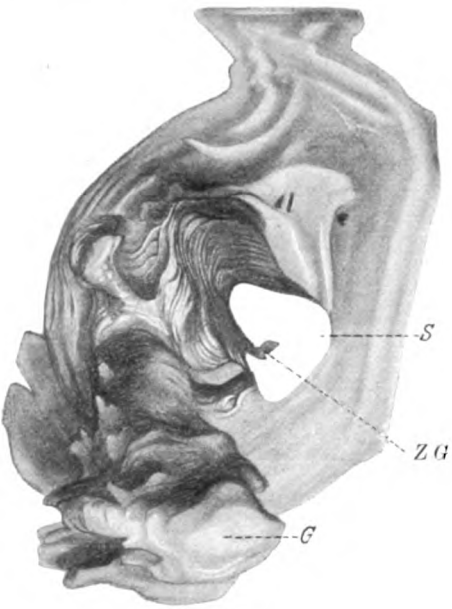

Abb. 5.

Nasal unten grenzt an die Papille, deren Grenzen durch eine punktierte Linie angedeutet sind, eine nach rückwärts führende Tasche (T), die durch einen Bindegewebszapfen in zwei Hälften geteilt wird und in offener Verbindung mit dem Glaskörperraum steht. Eine besondere Abgrenzung des Papillengewebes gegen das Gewebe dieser Tasche besteht nicht.

Abb. 5 stellt das gleiche Modell in der Rückansicht dar. Sichtbar ist der Sehnerv (S) vom Übergang in die Retina nach rückwärts bis zum Eintritt der Zentralgefäße und nach nasal unten vom Sehnerv eine plumpe gliöse Gewebsmasse mit bizarren Auswüchsen (G). Der Sehnerv zeigt distal einen nierenförmigen Querschnitt, er verjüngt sich proximalwärts etwas und gewinnt eine fast dreieckige Querschnittsform. Der Eintritt der Zentralgefäße ($Z G$) ist deutlich sichtbar, sie verlaufen

nicht vollkommen zentral, sondern etwa auf der Grenze zwischen mittlerem und unterem Drittel.

Die gliöse Gewebsmasse, die der Tasche (*T*) auf Abb. 1 entspricht, steht in ihrem distalen Teil in direkter Verbindung mit dem ektodermalen Gewebe des Sehnerven, derart, daß auf den distalen Schnitten, Sehnerv (*S*), resp. Papille und gliöses Anhangsgebilde (*G*) eine einheitliche ovale Gewebsplatte darstellen; etwas weiter proximalwärts entsteht dann eine taillenförmige Einschnürung und erst weiter nach hinten erfolgt die Abtrennung des Sehnerven von dem Anhangsgebilde (*G*). Letzteres reicht nach hinten genau bis zu der Stelle, wo die Zentralgefäße in den Sehnerv eintreten.

Versuchen wir nun eine Erklärung für die Genese dieser Mißbildungen zu geben, so müssen wir zurückgreifen auf die normalen Entwickelungsvorgänge und ich möchte da vor allem verweisen auf die in letzter Zeit erschienenen Arbeiten von *v. Szily*, die mit größter Deutlichkeit die Entwickelung der Augenanlage vorzüglich, im Papillengebiet zeigen. Ich entnehme diesen Arbeiten die nachfolgenden Ausführungen über die normale Papillogenese. Der beim 12 Tage alten Kaninchenembryo noch sehr kurze, aber breite Augenbecherstiel bildet auf seiner Ventralseite in Fortsetzung der Becherspalte eine dorsal gerichtete Falte aus, die das Zentralgefäß in sich aufnimmt. Die Becherspaltenränder setzen sich als die seitlichen Schenkel der Stielrinne auf den Augenbecherstiel fort. Durch Verschmelzung dieser Schenkel auf der Ventralseite des Becherstieles löst sich die Falte im Innern des Becherstieles ab und wird zum sogenannten Schaltstück, das frei durch den zwischen äußerem und innerem Blatt der sekundären Augenblase am hinteren Pol übrigbleibenden Restraum verläuft. Dieses Schaltstück wird durch die Neurotisation zum distalen Teil des Sehnerven. Im Verlauf der weiteren Entwickelung verdünnt sich nun der Becherstiel ganz wesentlich, indem sowohl das äußere Blatt der sekundären Augenblase als auch das distale Ende des Becherstieles sich unter wesentlicher Verkleinerung des Restraumes eng um das Schaltstück legen. (Vergl. *v. Szily*: Die Deutung der Zusammenhänge . . . Arch. f. vergl. Ophth. **106**, Abb. 4 b und 6 *b* ferner *v. Szily*: Über den Conus in heterotyp. Richtung. Arch. f. vergl. Ophth. **110**, Abb. 33).

Den vorliegenden Fall glaube ich nun dahin erklären zu können, daß ich eine Störung bei der Bildung des Schaltstückes annehme. Die Verschmelzung der einander zugekehrten Blätter der Stielrinne ist wohl erfolgt, doch liegt die Verschmelzungstelle nicht wie normal am unteren Ende, sondern wesentlich höher, sodaß ektodermales Zellmaterial, das beim normalen Entwickelungsvorgang zur Bildung des Schaltstückes mitverwandt wird, unter der Verschmelzungsstelle liegen bleibt.

Einige Schnittpräparate demonstrieren diese Ausführungen wohl leicht. Abb. 6, Fig. 1 (Schnitt 532) stellt einen Frontalschnitt durch die Papille — entwickelungsgeschichtlich das distale Ende des Schaft-

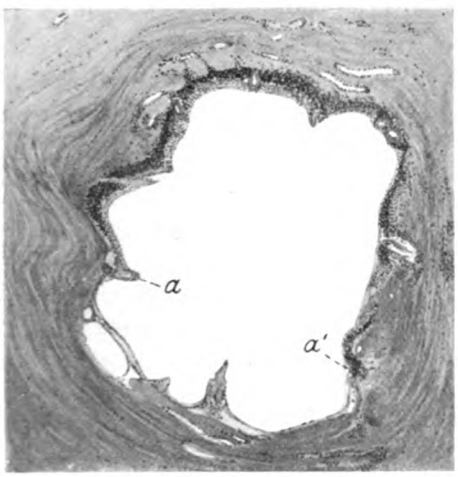

Fig. 1.

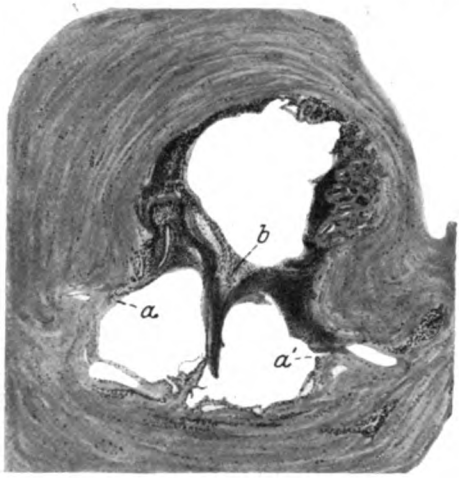

Fig. 2.

Fig. 3.

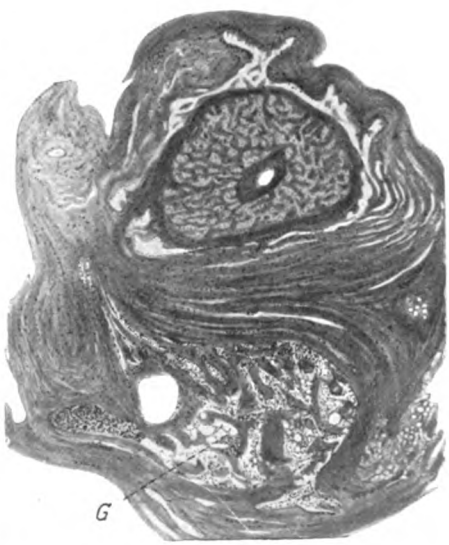

Fig. 4.

Abb. 6.

stückes — dar. Nehme ich an, daß die unteren Enden des normal ausgebildeten Papillengewebes den Rändern der Stielrinne entsprechen, ebenso wie im Bereiche des Bulbus die unteren Ränder der normal aus-

gebildeten Netzhaut den Becherspalträndern entsprechen, so würde beim normalen Entwickelungsvorgang die Verschmelzung bei Punkt *a* und *a'* erfolgen. Tatsächlich liegt aber die Verschmelzungstelle höher, wie Abb. 6, Fig. 2 (Schnitt 526) zeigt. Die korrespondierenden Punkte sind auch hier mit *a* und *a'* bezeichnet; die Verschmelzungsstelle liegt bei *b*. Die Loslösung des Schaltstückes ist im distalen Teil trotz erfolgter Verschmelzung nicht zustande gekommen, erst mehrere Schnitte weiter nach hinten erfolgt der Durchbruch, Abb. 6, Fig. 3 (Schnitt 523). Verfolgen wir die Schnittserie noch weiter proximalwärts, so sehen wir die beiden freien Schenkel der Stielrinne vollends miteinander verschmelzen zu einer wirren gliösen Gewebsmasse (*G*), die genau bis zur Höhe des Eintrittes der Zentralgefäße reicht, Abb. 6, Fig. 4 (Schnitt 508). Auf die Abbildung von Schnitt 436, der das hintere Ende der gliösen Gewebsmasse und zugleich den Eintritt der Zentralgefäße in den Sehnerven zeigt, muß ich mit Rücksicht auf die notwendige Beschränkung in der Zahl der Abbildungen verzichten.

Auch die Form des Sehnerven weist auf die oben beschriebene Störung in der Bildung des Schaltstückes hin. Die Zentralgefäße sind wohl in normaler Länge in den Sehnerven aufgenommen worden, doch liegen sie nicht vollkommen zentral, sondern etwas nach unten innen verlagert. Diese exzentrische Lagerung kommt zustande durch den Defekt der Sehnervensubstanz in der unteren Hälfte, der in der oben beschriebenen abnorm hohen Verschmelzung der Stielrinne seinen Grund hat und dem Sehnervenquerschnitt eine dreieckige statt einer runden Form gibt; vom Eintritt der Zentralgefäße nach hinten nimmt der Sehnerv dementsprechend dann auch schnell seine normale runde Querschnittsform wieder an.

Aus den distal von der Papille angelegten Frontalschnitten des Bulbus, auf deren Wiedergabe ich aus den oben genannten Gründen ebenfalls leider verzichten muß, ist ersichtlich, daß ebenso wie an dem anderen Auge das Pigmentepithel und ihm entsprechend auch die Aderhaut nicht bis an die Papille heranreichen, sondern insbesondere auch in der oberen Circumferenz abnorm weit vom Scleralloch aufhören, sodaß oberhalb und seitlich von der Papille eine Zone sich findet, in der die Netzhaut der Sclera unmittelbar aufliegt. Auch dieser Befund ordnet sich zwanglos dem Gesamtbild ein, wenn wir berücksichtigen, daß nach den Befunden von *v. Szily* zugleich mit dem Verschluß der Stielrinne eine starke Verdünnung des Becherstieles einsetzt durch enges Anlegen der Stielwandung und des proximalen Endes des Pigmentblattes an das Schaltstück. Es liegt nahe, bei der Gleichzeitigkeit und den engen Nachbarbeziehungen beider Entwickelungsvorgänge neben einer Störung im Verschluß der Stielrinne noch eine Störung in dem Verdünnungsvorgang des Becherstieles anzunehmen. Eine

vor dem normalen Abschluß dieser Entwickelung, d. h. vor erfolgter Verdünnung des Becherstieles sich bildende Aderhautanlage muß circumpapillär einen Defekt aufweisen entsprechend dem Raum zwischen Becherstielwandung und Schaltstück und wird klinisch wie auch histologisch das Bild des Aderhautkoloboms mit Einbeziehung der Papille ergeben.

Leider läßt sich über die Rolle des Bindegewebes bei der Genese dieser Mißbildung aus dem vorliegenden Falle nichts folgern, da es sich um ein altes Individuum handelt. Es trennt ein kammartig vom Boden vorspringender Bindegewebszapfen die beiden Stielrinnenschenkel (Abb. 6, Fig. 2 und 3); dieser könnte durchaus im Sinne *v. Hippels* das Hindernis für die normale Verschmelzung der Stielrinnenschenkel darstellen, doch ist es natürlich nicht möglich, aus dem histologischen Bild zu erschließen, ob dieses Bindegewebe eine primär oder erst sekundär entstandene Bildung sei.

Von Interesse erscheint mir dieser Fall aber besonders deswegen, weil eine oft als Scleralektasie unter dem Sehnerven beschriebene Tasche sich an dem einen Auge eines Individuums findet, bei dem sich an dem zweiten Auge an entsprechender Stelle ein Anhangsgebilde findet, dessen Genese aus dem makroskopischen und histologischen Bild gut zu eruieren ist und sich durchaus nicht als eine sekundäre Ektasie erweist, sondern als ein Gebilde das primär in Verbindung steht mit der pathologischen Morphogenese der Papille. Wenn schon an sich die Erklärung dieser taschenförmigen Gebilde an dieser immer wiederkehrenden Stelle als Ektasie unbefriedigend war, so erscheint sie nach diesem Fall noch unwahrscheinlicher. Das Auftreten eines solchen Anhangsgebildes an den beiden gleich mißbildeten Augen eines und desselben Individuums, die gleiche Lokalisation innen unten am distalen Ende des Sehnerven, die gleiche Ausdehnung von der Papille bis zu dem Eintritt der Zentralgefäße in den Sehnerven, sprechen zweifellos für eine gleiche Genese, wenn wir annehmen dürfen, daß eine weitgehende Rückbildung der das Anhangsgebilde aufbauenden ektodermalen Gewebsbestandteile möglich ist, andererseits aber die Anlage der mesodermalen Hüllen von Bulbus und Sehnerv vor dieser Rückbildung erfolgte. Ich glaube diese Voraussetzung machen zu dürfen mit dem Hinweis darauf, daß das genetisch gleiche Material der Becherstielwandung sich im normalen Entwickelungsvorgang regelmäßig weitgehend zurückbildet. Ich möchte demnach für die Tasche neben dem Sehnerv des erstbeschriebenen linken Auges die gleiche Genese in Anspruch nehmen wie ich diese für das rechte Auge eben ausführlich abgeleitet habe. Daß tatsächlich auch am linken Auge die Entwickelung des distalen Sehnervenendes und der Papille gewisse Störungen erlitten hat, beweist zweifellos der Defekt an der Unterseite des Sehnerven distal vom Eintritt der Zentralgefäße.

Die von *Elschnig* gegebene Erklärung für die Entstehung ähnlicher, teils intravaginal, teils extravaginal gelegener taschenförmiger Ausstülpungen, wonach ein atypisch gerichtetes Sprossen der Becherspaltränder zu Duplikaturenbildung führt und ferner die Befunde von *v. Szily*, wonach abirrende Sehnervenfaserbündel die Grundlage für entsprechende Scleralektasien abgeben, behalten natürlich neben meinen Befunden ihre volle Bedeutung, doch wird man für die Fälle, die sich der Erklärung *Elschnigs* einreihen sollen, in der Tasche ein wenigstens rudimentäres Netzhautgewebe mit entsprechender Schichtung erwarten und andererseits für die Fälle, die abirrenden Nervenfaserbündeln ihre Entstehung verdanken, entweder Nervenfasern innerhalb der Tasche oder aber, da letztere nach *v. Szily* sich zurückbilden können, wenigstens einen gliösen Gewebsstrang in direkter Verbindung mit dem Becherspaltenrand, aber getrennt vom Papillengewebe, erwarten dürfen.

Zum Schluß noch einige Worte über das histologische Bild der Netzhaut in dem oberhalb der Papille liegenden Kolobombezirk. Die Netzhaut besteht hier nur aus den inneren Schichten einschließlich der inneren Körnerschicht. Die äußere Körnerschicht und Stäbchen und Zapfen fehlen vollkommen. Es entspricht dieser Befund weitgehend dem histologischen Bild, das die Netzhaut im Kolobomgebiet innerhalb des Becherspaltenbereiches darbietet. Man kann für dieses Netzhautgebiet oberhalb der Papille füglich nicht von einer Minderwertigkeit der Anlage sprechen — eine solche Annahme würde in der Betrachtung der Embryonalentwickelung keinerlei Stütze finden — vielmehr muß man also annehmen, daß das Fehlen der für die Ernährung der äußeren Netzhautschichten unentbehrlichen Aderhaut zu einem entsprechenden Ausfall führen kann, trotz einer ursprünglich normalen Anlage der Netzhaut.

Literaturverzeichnis.

[1]) *Bach*, Pathologisch-anatomische Studien über verschiedene Mißbildungen des Auges. Arch. f. vergl. Ophth. **45**, 1. — [2]) *Bock, E.*, Die angeborenen Kolobome des Augapfels. Wien 1893. — [3]) *Dötsch*, Anatomische Untersuchung eines Falles von Mikrophthalmus congenitus. Arch. f. vergl. Ophth. **48**. — [4]) *Elschnig*, Das Kolobom am Sehnerveneintritt und der Konus nach unten. Arch. f. vergl. Ophth. **51**, 391. — [5]) *Elschnig*, Weitere Mitteilungen über das Kolobom am Sehnerveneintritt und den Konus nach unten. Arch. f. vergl. Ophth. **56**, 49. — [6]) *Fleischer*, Beitrag zur pathologischen Anatomie und Pathogenese des Mikrophth. und Kolobom. Arch. f. vergl. Ophth. **68**, 437. — [7]) *Gilbert*, Beiträge zur Kenntnis der pathologischen Anatomie der angeborenen Kolobome des Augapfels mit besonderer Berücksichtigung des Sehnerven. Arch. f. vergl. Ophth. **65**, 185. — [8]) *Ginsberg*, Über die angeborenen Kolobome des Augapfels. Zentralbl. f. Augenheilk. **20**, 225. — [9]) *Görlitz*, Anatomische Untersuchung eines sogen. Coloboma nervi optici. Arch. f. Augenheilk. **35**, 219. — [10]) *Hess*, Über angeborene Bulbuscysten und ihre Entstehung. Arch. f. Augenheilk. **41**, 1. — [11]) *Hess*, Pathologisch-anatomische Studien über

einige seltene angeborene Mißbildungen des Auges. Arch. f. vergl. Ophth. **42**, 214. — [12]) *Hippel, E. v.*, Embryologische Untersuchungen über die Entstehungsweise der typischen angeborenen Spaltbildungen des Augapfels. Arch. f. vergl. Ophth. **55**, 507. — [13]) *Koyanagi*, Embryologische Untersuchungen über die Genese der Augenkolobome und der Mikrophthal. mit Orbitalcyste. Arch. f. vergl. Ophth. **104**, 1. — [14]) *Knapp*, Über einige Fälle von sogenanntem Sehnervenkolobom. Arch. f. Augenheilk. **43**, 228. — [15]) *Koennecke*, Beitrag zur Pathologie und Genese der Opticuskolobome. Zeitschr. f. Augenheilk. **24**, 222. — [16]) *Lauber*, Klinische und anatomische Untersuchungen über lochförmige partielle Kolobome des Sehnerven. Zeitschr. f. Augenheilk. **21**, 494. — [17]) *Levinsohn*, Kurzer Beitrag zur Histologie angeborener Augenanomalien. Arch. f. vergl. Ophth. **57**, 266. — [18]) *Lüdecke*, Zur Anatomie der Kolobome am Sehnerveneintritt. Klin. Monatsbl. f. Augenheilk. **54**, 468. — [19]) *Mannhardt*, Weitere Untersuchungen über das Coloboma sclerochorioideae. Arch. f. vergl. Ophth. **60**, 513. — [20]) *Manz*, Über das angeborene Kolobom des Sehnerven. Arch. f. Augenheilk. **23**, 4 u. 12. — [21]) *Meisner*, Ein Kolobom der Aderhaut und Netzhaut mit Aplasie des Sehnerven. Arch. f. vergl. Ophth. **19**, 308. — [22]) *Natanson*, Über Mikrophthalmus und Anophthalmus congenit. mit serösen Orbitopalpebralcysten. Arch. f. vergl. Ophth. **67**, 253. — [23]) *Salffner*, Angeborene Anomalie der Cornea und Sclera, sowie andere Mißbildungen zweier Pferdebulbi. Arch. f. Augenheilk. **45**, 17. — [24]) *Seefelder*, Pathologisch-anatomische Beiträge zur Kenntnis der angeborenen Kolobome des Auges. Arch. f. vergl. Ophth. **68**, 270. — [25]) *Seefelder*, Ein pathologisch-anatomischer Beitrag zur Frage der Kolobome und umschriebenen Grubenbildungen am Sehnervenkopf. Arch. f. vergl. Ophth. **90**, 129. — [26]) *Szily, v.*, Über die entwicklungsgeschichtlichen Grundlagen für die Erklärung der kongenitalen Defektbildungen am Auge. 37. Vers. d. ophth. Gesellsch. Heidelberg S. 40. — [27]) *Szily, v.*, Weitere Beiträge zu den embryologischen Grundlagen der Mißbildungen des Auges. 39. Vers. d. ophth. Gesellsch. Heidelberg S. 344. — [28]) *Szily, v.*, Die Deutung der Zusammenhänge der wichtigsten Entwicklungsphasen des Wirbeltierauges. Arch. f. vergl. Ophth. **106**, 195. — [29]) *Szily, v.*, Über den Konus in heterotypischer Richtung. Arch. f. vergl. Ophth. **110**, 183. — [30]) *Vries, de*, Über eine Mißbildung des menschlichen Auges. Arch. f. Ophth. vergl. **57**, 544. — [31]) *Wolfrum*, Ein Fall von persistierender Pupillarmembran mit Bemerkungen über die Kolobomfrage. Arch. f. vergl. Ophth. **90**, 471.

Autorenverzeichnis.

Baurmann, Max. Über die Entstehung von Scleralausbuchtungen unter dem Sehnerveneintritt an Kolobomaugen. S. 495.

Blatt, Nikolaus. Die Augenhintergrundanomalien bei Anisometropie. (Zur Frage der sogenannten „Amblyopia ex anopsia".) S. 367.

— — Gesichtsfeldveränderungen bei Anisometropie. (Zur Frage der sog. „Amblyopia ex anopsia".) S. 412.

Borries, G. V. Th., und *Aage A. Meisling.* Optischer Nystagmus und zentrale Fixation. S. 197.

Jess, A. Der Cholesteringehalt des Glaskörpers. S. 80.

— — Zur vergleichenden Chemie der Hornhaut und der Lederhaut des Auges. S. 489.

Kajikawa, Jinichi. Beiträge zur Anatomie und Physiologie des Vogelauges. S. 260.

Kiel, Eduard. Zur Histologie der Opticustumoren. S. 64.

— — Über ein Rankenneurom der Orbita. S. 187.

Kubik, J. Idiotypischer doppelseitiger kompletter Anophthalmus infolge von Aplasie des Vorder- und Mittelhirns bei einem 12 Tage alten Kaninchenembryo. Ein Beitrag zur Deutung von vererbten Mißbildungen des augentragenden Gehirnabschnittes auf Grund von Plattenrekonstruktionsmodellen. S. 234.

Meisling, Aage A., s. Borries, G. V. Th. S. 197.

Meisner. Hydrophthalmus und angeborene Hornhauttrübungen. S. 433.

Ohm, Johannes. Musik und Augenzittern der Bergleute. (Ein Vergleich.) S. 459.

Raeder, J. G. Untersuchungen über die Lage und Dicke der Linse im menschlichen Auge bei physiologischen und pathologischen Zuständen, nach einer neuen Methode gemessen. II. Die Lage der Linse bei glaukomatösen Zuständen. S. 29.

Rothschild, Heinrich. Über den Einfluß der Gestalt auf das negative Nachbild ruhender visueller Figuren. S. 1.

Scheerer, Richard. Zur pathologischen Anatomie der Netzhautzentralgefäße bei der sog. Thrombose der Zentralvene und Embolie der Zentralarterie mit besonderer Berücksichtigung ihrer Beziehungen zu anderweitigen Veränderungen am Sehnervenkopf bei Glaukom und verwandten Zuständen. II. Die Entwicklung des Verschlusses der Zentralvene. S. 206.

Seidel, Erich. Weitere experimentelle Untersuchungen über die Quelle und den Verlauf der intraokularen Saftströmung. XX. Mitteilung. Über die Messung des Blutdruckes in dem episcleralen Venengeflecht, den vorderen Ciliar- und den Wirbelvenen normaler Augen. (Messungen am Tier- und Menschenauge.) S. 252.

— — Kurze Bemerkung zu vorstehender „Erwiderung" von A. Stübel auf meine Mitteilung XIX in v. Graefes Archiv Bd. 111, S. 196, die in der Vorderkammer angeblich nachgewiesenen Lymphgefäße betreffend. S. 352.

Stübel, Ada. Meine Beweismomente für die tatsächliche Existenz eines kranzförmigen Lymphraumes in der Kammerbucht. (Erwiderung auf E. Seidels XIX. Mitteilung aus v. Graefes Archiv, Bd. 111, H. 1/2.) S. 347.

Urra, F. Muñoz. Über die feine Gewebsstruktur des Glioms der Netzhaut. S. 133.

Vogt, Alfred. Weitere Ergebnisse der Spaltlampenmikroskopie des vorderen Bulbusabschnittes. VIII. Abschnitt (Fortsetzung): Über die pathologisch veränderte Iris. S. 89.

Zaun, Wilhelm. Über die Beziehungen des Augenzitterns zur Blickrichtung. S. 357.

Zeeman, W. P. C. Über Netzhaut- und Sehnervenleiden bei Iridocyclitis. S. 152.

ALBRECHT VON GRÆFE'S
ARCHIV
FÜR
OPHTHALMOLOGIE

HERAUSGEGEBEN VON

E. FUCHS — WIEN
E. v. HIPPEL — GÖTTINGEN
H. SATTLER — LEIPZIG
A. WAGENMANN — HEIDELBERG

REDIGIERT VON

A. WAGENMANN

113. BAND

MIT 8 TAFELN, 98 ABBILDUNGEN, 16 KURVEN
UND 10 TABELLEN IM TEXT

BERLIN
VERLAG VON JULIUS SPRINGER
1924

Druck der Spamerschen Buchdruckerei in Leipzig

Inhaltsverzeichnis.

Erstes und zweites Heft.

Ausgegeben am 8. Februar 1924.

Seite

Egger, Arthur. Die Zonula Zinnii des Menschen nach Untersuchungen von Leichenaugen am Spaltlampenmikroskop. (Mit 5 Textabbildungen) . . 1

Lehner, August. Die Zirkulation im Randschlingennetz des menschlichen Auges bei reizfreiem und entzündetem Bulbus 16

Baron, Agnes. Zur Stellung der Orbitalcylindrome im onkologischen System als Progonoblastome. (Mit 1 Textabbildung) 31

Kunz und **Joh. Ohm.** Das Augenzittern als Ausdruck der Gehirnmechanik. (Mit 20 Textabbildungen.) (Berichtigung der Druckfehler S. 427) . . 41

Ohm, Johannes. Musik und Augenzittern der Bergleute. (Ein Vergleich.) (Mit 52 Textabbildungen) 68

Seto, T. Experimentelle Untersuchungen über den Einfluß des Aalblutserums auf das Auge 103

Seto, T. Über die elektromotorische Kraft der Froschnetzhaut. (Mit 5 Kurven im Text) 115

Seto, T. Experimente über die Anwendung des Urotropins im ophthalmologischen Gebiete 126

Blatt, Nikolaus. Farbensinnstörungen bei Anisometropie. (Zur Frage der sogenannten „Amblyopia ex anopsia") 134

Dieter, Walter. Über das Purkinjesche Phänomen im stäbchenfreien Bezirk der Netzhaut 141

Schieck, F. Über die Verbindung der perivasculären Räume im Axialstrange mit dem Zwischenscheidenraum des Opticus. (Mit 1 Textabbildung) . . 157

Goldschmidt, M. Die Autoxydation der normalen und pathologischen Linse. (Mit 1 Textabbildung) 160

Serr, Hermann. Über die Wirkungsweise der Elliotschen Trepanation. (Untersuchungen mit der Fluoresceinmethode (Seidel) sowie kritische Übersicht über die hiermit gewonnenen Erfahrungen) 186

Hiroishi, Hajime. Über das Verhältnis zwischen Augendruck und Blutdruck in den episcleralen Venen und den Wirbelvenen. (Messungen an Augen von Kaninchen, Katzen und Hunden) 212

Seidel, Erich. Weitere experimentelle Untersuchungen über die Quelle und den Verlauf der intraokularen Saftströmung. XXI. Mitteilung. Über den Anteil osmotischer Kräfte beim physiologischen Abfluß des Kammerwassers. (Ein Beitrag zur allgemeinen Physiologie der Resorptionsvorgänge in die Blutbahn.) (Mit 8 Textabbildungen) 222

Reis, Wiktor. Bemerkungen zur Arbeit des Dr. R. Friede: „Zur Klinik der Megalocornea" 237

Drittes und viertes Heft.

Ausgegeben am 3. März 1924.

Roelofs, C. Otto. Über die Lokalisation mittels des Gesichtssinnes. (Mit 1 Textabbildung und Tafel I—VIII) 239

Seite

Knüsel, Otto. Ein neuer Spaltlampenbefund bei Chalkosis der Hornhaut. (Mit 4 Textabbildungen) 282

Wätzold, Paul. Der Naevus der Conjunctiva bulbi und sein Übergang in maligne Formen (Carcinome). Pathologisch-anatomische und klinische Betrachtungen 286

Thiel, R. Klinische Untersuchungen zur Glaukomfrage. (Mit 9 Kurven und 6 Tabellen) 329

Thiel, R. Untersuchungen zum Flüssigkeitswechsel am lebenden Menschenauge. (Mit 4 Tabellen) 347

Braunstein, E. P. Augenerkrankungen bei Flecktyphus 359

Hiroishi, H. Über die parathyreoprive Kataraktbildung bei Ratten . . . 381

Galant, S. Intoxikation und Nystagmus 392

Fischer, F. P. Über die Verwendung von Kopfbewegungen beim Umhersehen. I. Mitteilung. (Mit 2 Abbildungen und 2 Kurven im Text) . . 394

Heine, L. Zur Melanose und Sarkose der Iris. (Nachtrag zu dem gleichen Thema in v. Graefes Arch. f. Ophth. Bd. 111.) (Mit 3 Textabbildungen) 417

Ricker, G. Bemerkungen zu der Abhandlung August Lehners über „Die Zirkulation im Randschlingennetz des menschlichen Auges bei reizfreiem und entzündetem Bulbus" im 113. Bande des Archivs für Ophthalmologie. 421

Berichtigung: Kunz und Ohm, Das Augenzittern als Ausdruck der Gehirnmechanik 427

Autorenverzeichnis 428

(Aus den Universitäts-Augenkliniken Basel u. Zürich [Vorsteher: Prof. Dr. *A. Vogt*].)

Die Zonula Zinnii des Menschen nach Untersuchungen von Leichenaugen am Spaltlampenmikroskop.

Von

Dr. med. **Arthur Egger,**
Arzt von Aarwangen (Kt. Bern).

Mit 5 Textabbildungen.

I. Einleitung.

Die große Bedeutung, welche der Zonula Zinnii als dem Aufhänge- und Spannungapparat der Linse zukommt, machte dieses äußerst zarte und komplizierte Gebilde schon oft zum Gegenstand eingehender Untersuchungen. In den darüber veröffentlichten Arbeiten findet man aber bis in die neuere Zeit sehr viele, zum Teil ganz verschiedene Anschauungen und heute noch ist nicht in allen, dieses Gebiet betreffenden Fragen Einigkeit erzielt. Untersuchungen über die Zonula waren stets mit technischen Schwierigkeiten verbunden, weil mit den gebräuchlichen Untersuchungsmethoden die klare Übersicht über ein bogenförmig verlaufendes, wirres Fasersystem nicht wohl auf der ganzen Verlaufsstrecke einwandfrei zu erheben ist. In früheren Zeiten wurden die Bulbi durch Säure- oder Fäulnismaceration so weit gebracht, daß die inneren Teile des Augapfels sich von der äußern Umschalung leicht lösen ließen. Auf diese Weise wurde das Zonulagebiet isoliert und der makroskopischen und Lupenbetrachtung zugänglich gemacht. Später trat an die Stelle der Maceration und makroskopischen Untersuchung die Fixierung und Einbettung des Bulbus in Celloidin und Untersuchung gefärbter mikroskopischer Schnitte. Mögen solche Schnitte nun in meridionaler Richtung oder äquatorial, wie *Rabl* empfahl, durch Ciliarkörper, Zonula und Linse gehen, es ist nicht möglich, eine Zonulafaser in ihrem ganzen Verlaufe und Ansatz an der Linse in einem Schnitt vor sich zu bekommen. Wo aber Tausende von Fasern bogenförmig nebeneinander herlaufen und sich zum Teil in verschiedenen Richtungen einstellen, können auch Schnittserien kaum ein klares, deutliches Bild vom Einzelfaserverlauf geben. Aus dieser Überlegung heraus wurde die vorliegende Arbeit unternommen, nämlich den Verlauf der Zonulafasern mittelst

der Spaltlampenmikroskopie in situ zu kontrollieren und den Befund mit den Ergebnissen obiger Untersuchungsmethoden in Vergleich zu bringen.

II. Kurzer Überblick über die bisherigen Untersuchungen.

Von den alten Anatomen wurde die Zonula als vorderer Teil der Retina angesehen. Dieselbe sollte entweder am Linsenrande endigen oder aber auch die Linse noch auf ihrer vorderen oder hinteren Fläche überziehen. Später wurden Zonula, Hyaloidea und vordere Linsenkapsel als eine von der Netzhaut unabhängige Membran beschrieben. Nach *Zinn* (1745) soll die Zonula ein Gebilde des Glaskörpers sein. Er beschreibt die Zonula als strahliges Gebilde, das aus Fasern und dazwischen liegenden Blättchen besteht.

1818 trennt *Döllinger*[1]) das Strahlenbändchen von der Hyaloidea. Die Zonula Zinnii soll als eigenes Gebilde am hinteren ausgezackten Rande des Faltenringes beginnen, von wo aus es nach vorne geht und sich an die vordere Fläche der Linse anlegt. Die Hyaloidea legt sich weiter rückwärts an die Krystall-Linse an. Zwischen Hyaloidea und Strahlenblättchen liegt der Canalis Petiti. *Döllinger* unterscheidet an der Zonula 2 Zonen:

1. Eine hintere periphere, nach außen durch Zellgewebe an den Faltenkranz geheftet, nach innen mit der dünnen Zone der Retina verbunden. Demnach soll die Zonula Zinnii hier vom Epithel der Pars ciliaris retinae bedeckt sein.

2. Eine vordere Zone, welche nicht mehr vom Retinaepithel bedeckt ist, weil die Retina hier aufhört. Es ist der freie Teil der Zonula und schließt mit der weiter rückwärts liegenden Hyaloidea den Canalis Petiti ein. Das Strahlenblättchen besteht aus einzelnen Bündeln deutlicher Fasern, zwischen denen ein dünnes membranöses Gewebe liegt.

Später haben *Iwanoff*[2]) und *Schwalbe*[3]) die Zonula wieder mit der Hyaloidea identifiziert, indem sich diese an der Ora serrata in 2 Blätter teile, die anfänglich einander dicht anliegen, dann aber, von der Spitze des Ciliarkörpers zur Linse überspringend, auseinander weichen und den Linsenrand zwischen sich nehmen, indem das hintere Blatt die Fossa patellaris auskleidet, während das vordere sich auf der vorderen Linsenkapselwand ansetzt und mit ihr verschmilzt. Der dreieckige Raum zwischen den beiden Blättern ist der Canalis Petiti. Demgegenüber hat *Merkel*[4]) kurz darauf erklärt, daß eine Hyaloidea überhaupt nicht existiert. Es bestehe bloß eine verdichtete membranartige Schicht an der Oberfläche des Glaskörpers. Mit der Zonula habe diese nichts zu tun. Die Zonula sei ein auf dem Durchschnitt dreieckiges Band, welches vom Gipfel der Ciliarfortsätze zur Kapsel überspringt und sich an dieser, den Linsenrand zwischen sich fassend, auf der vorderen und hinteren Fläche ansetzt. Ein an dieser Stelle beschriebener Canalis Petiti existiere aber nicht. *Merkel* gibt bereits als hintere Grenzlinie des Ursprungsgebietes der Zonulafasern die Linie zwischen Ora serrata und Pars ciliaris retinae an. Die Elemente der Zonula bestehen hier aus völlig straffen und geraden Fasern. Er kommt zum Schluß, daß diese nicht in eine Membran eingewebt seien, sondern vollkommen frei auf dem Glaskörper liegen. Je weiter die Zonula vorrückt, um so mehr verstärkt sie sich durch hinzukommende Fasern. *Merkel* unterscheidet 3 Arten von Fasern:

1. solche, welche nach kurzer Strecke in den Glaskörper einbiegen und sich dort verlieren;

2. die als Hauptmasse gegen die Ciliarfortsätze und zur Linse ziehenden Fasern;

3. Fasern mit zirkulärem Verlauf.

Die vordersten Fasern zwischen Linse und Corpus ciliare sollen durch eine Kittsubstanz zu einer Art Membran verbunden sein. In diesem vordersten Teil, welcher bis anhin allein als Zonula beschrieben wurde, geht also *Merkel* mit allen früheren Forschern, welche alle von einem membranösen Abschluß gegen die vordere Augenkammer sprechen, einig. Dagegen erklärt er als erster, daß eine bisher als Zonulamembran angesehene Hyaloidea nicht bestehe, sondern dieses Gebilde sei die mit der Zonula nicht identische vordere Grenzschicht des Glaskörpers. An ihrer Stelle beschreibt er von den Ciliarfortsätzen abgehende, dichte Bündel, welche fächerförmig sich ausbreiten, auseinanderweichen und den Linsenrand in weiter Ausdehnung umgreifen. Der Ansatz dieser Fasern reicht mindestens bis zu einem Millimeter über den Linsenrand hinaus auf die Fläche der hinteren Kapsel. An diese hintersten Fasern schließt sich der Glaskörper unmittelbar an.

Mit Beginn der 80er Jahre setzt nun ein heftiger Widerstreit der Meinungen ein: Besteht der Canalis Petiti oder nicht? Ist die Zonula Membran oder Fasergebilde?

Ulrich[5]) erklärt auf Grund makroskopischer Untersuchungen den *Petit*schen Kanal für ein allseitig geschlossenes, spaltförmiges Gebilde mit lückenloser Vorderwand.

Gerlach[6]) dagegen behauptet auf Grund meridionaler Schnitte, daß ein *Petit*scher Kanal überhaupt nicht besteht, und nimmt damit die gleiche Stellung ein wie 10 Jahre vor ihm *Merkel*. Nach ihm besteht die Zonula aus feinen Faserbündeln.

Ulrich wird in seiner Auffassung über das Bestehen des Canalis Petiti von *Aebi*[7]) und *Berger*[8]) beigepflichtet, welche zum Teil durch Fäulnismaceration erhaltene makroskopische Präparate injizierten und dabei den membranösen Charakter der Zonula im freien und anliegenden Teil zu konstatieren glaubten und den Canalis Petiti ebenfalls als lückenlos geschlossenen Raum bezeichneten. *Berger* erklärt, daß die Zonula nur mit den Firsten der Ciliarfortsätze in Verbindung steht und über die zwischen den Ciliarfortsätzen gelegenen Täler hinüberzieht, dabei sich den tiefer gelegenen Teilen des Ciliarkörpers nicht anschmiegt. So bilde die Zonula die *Kuhnt*schen Hohlräume. *Berger* beschreibt auch Fasern, welche hinter der Ora serrata entspringen, und solche, die in wellenförmigem Verlauf gegen die vordere Grenzschicht des Glaskörpers ziehen.

Über den freien Teil der Zonula geht *Dessauer*[9]) mit *Berger* und *Aebi* insofern einig, als er einen membranösen Charakter in vita für möglich hält. An den gehärteten Präparaten konnte er nur die Faserbündel, eine homogene verbindende Schicht aber nicht erkennen. Den peripheren anliegenden Teil der Zonula gibt *Dessauer* auch als membranös an, mit dem Unterschied zu *Berger*, daß im Bereiche der Ciliarfortsätze die Zonulamembran auch in die Tiefe der Täler hinabreicht. Dagegen läßt *Dessauer* alle Fasern aus der Pars ciliaris retinae entspringen. Mit dem Glaskörper stehe die Zonula in keiner Verbindung. Nach *Dessauer* hat *Berger* die vordere Grenzschicht des Glaskörpers für die Zonula gehalten.

Gegenüber diesen letzteren Arbeiten von *Aebi*, *Berger* und zum Teil auch von *Dessauer* kommt *Czermak*[10]) zum Schluß, daß die Zonula Zinnii kein häutiges Gebilde, sondern ein Fasersystem sei. Der von diesen Fasern durchzogene Raum gehört zur hintern Kammer und ist mit Kammerwasser gefüllt. Es gibt keinen Canalis Petiti. Die drei genannten Forscher haben nach *Czermak* die mit abgelöste Glashaut der Pars ciliaris retinae für die Zonula selbst gehalten. *Czermak* teilt die Zonulafasern in 3 Gruppen ein:

1. Orbiculo- und ciliokapsuläre Fasern;
2. Orbiculo-ciliare Fäserchen;
3. Inter- und intraciliare Fäserchen.

Was den Ansatz der Fasern an der Linse betrifft, so geht *Czermak* mit *Berger* und *Gerlach* einig. Sie beschreiben nur Faserzüge zur vorderen und hinteren Linsen-

kapsel. Fasern in äquatorialer Richtung soll es nach *Gerlach* und *Czermak* nicht geben. Dagegen eine partielle Faserkreuzung.

1891 gibt *Topolanski*[13]) als hintere Begrenzung des Ursprungsgebietes der Zonula in gleicher Weise wie *Czermak* eine 1—1,5 mm vor der Ora serrata gelegene zickzackförmige Linie an. Die nach *Iwanoff* aus dem Glaskörper gegen die Ciliarfortsätze hin verlaufenden Fäserchen erklärt *Topolanski* als Hyaloidfäserchen und beweist es damit, daß diese Fäserchen sich gleich wie die übrigen Glaskörperfibrillen mit Säurefuchsin violett, die Zonulafasern dagegen sich intensiv rot färben. Nach *Topolanski* entspringt die Hauptmasse der Fäserchen ziemlich weit rückwärts aus der Pars ciliaris retinae. Auch nach vorne, sowie in den Ciliartälern und an den Seitenwänden der Fortsätze entstehen noch viele Fasern, während auf dem Rücken der Ciliarberge bald der Ursprung der Fäserchen ganz aufhört. *Topolanski* beschreibt in eingehender Weise die Gruppierung der Bündel untereinander und ihren Verlauf aus den Ciliartälern zu der Linse. Er unterscheidet 3 Hauptfaserzüge:

1. einen vorderen, am weitesten vorn entspringenden Faserzug zur vorderen Linsenkapsel ziehend;

2. einen hinteren, am weitesten zurück gegen die Ora serrata entspringenden Faserzug, zur hinteren Fläche der Linse ziehend;

3. einen mittleren Zug, der seine Fäserchen ohne scharfe Grenze hauptsächlich aus dem mittleren Teil des Orbiculus ciliaris bezieht und zum Äquator der Linse verläuft. Der Ansatz dieser Fasern an der Linse sei wechselnd, bald finde man keine, bald eine ziemliche Fasermasse. Es erscheint ihm berechtigt, von Äquatorialfasern zu sprechen. Für alle Fasern gilt, daß sie von geradem, gestrecktem Verlaufe und straff gespannt sind. Wellenförmige Zonulafasern gibt es nicht.

Im gleichen Jahre erhebt *v. Garnier*[14]) ungefähr den gleichen Befund von der Zonula wie *Topolanski*, mit dem Unterschied, daß die zur vorderen Linsenkapsel ziehenden Zonulafasern nicht zuvorderst entspringen sollen, sondern weiter rückwärts, nämlich „am planen Teil des Ciliarkörpers". Weiter vorn, an Firsten und Seiten der Ciliarfortsätze entspringende Fasern sollen sich mit den nach vorn ziehenden kreuzen und nach der Hinterfläche der Linse gehen. Die äquatorialen Fasern dagegen laufen von den Firsten der Ciliarfortsätze zum Äquator. Mit zunehmendem Alter sollen sie an Zahl abnehmen und nur einige spärliche Bündel hinterlassen.

1894 bestätigt *Retzius*[15]) die faserige Struktur der Zonula. Er weist ebenfalls auf die vom Ciliarkörper ausgehenden Fasern hin, welche in ihrem Verlaufe nach der hinteren Linsenfläche die mittleren und vorderen Fasern kreuzen. Ferner, daß sich die mittleren Fasern an äquatoriale Erhebungen der Linse ansetzen und sich ihr Ansatz als homogen erscheinende Membran von der Linsenkapsel abheben läßt.

Im Handbuch für Augenheilkunde weist *Schultze*[17]) ebenfalls auf die faserige Struktur der Zonula hin. Die Fasern verlaufen zwischen den Ciliarfortsätzen größtenteils nach hinten, den Orbiculus ciliaris deckend, bis etwas vor die Ora serrata, um hier zwischen den Zacken zu enden. Er stellt fest, daß eine teilweise Durchkreuzung nahe am Ciliarfortsatz vorkommt. Viele Fasern gehen in die Täler der Ciliarfortsätze, andere an der Seitenfläche der Fortsätze gegen die Ora serrata. Die sich in Primitivfibrillen auflösenden Fasern bilden eine auf der Linsenkapsel gelegene, sehr feinstreifige, zusammenhängende Lage an der vorderen und hinteren Linsenkapsel, die vorn etwas weiter nach dem Pole sich ausdehnt als hinten.

Im gleichen Jahre unterscheidet *Terrien*[18]) 2 Arten von Zonulafasern:

1. Akkomodationsfasern, welche die vordere und hintere Gruppe bilden und sich auf der vorderen und hinteren Kapselfläche ansetzen, vorn weiter nach dem Pole reichend als hinten;

2. Aufhängefasern, welche am Äquator inserieren und unregelmäßig verteilt sind.

Im Jahre 1900 gibt *Salzmann*[19]) in seiner ausführlichen Arbeit über die Zonula einen Durchmesser der gröberen Fasern von 0,035 mm an. Die stärkeren Fasern sollen dabei durch Verschmelzung und nicht bloß durch Verklebung feinerer Fasern entstehen, stellen aber keine Einheit dar, sondern können jederzeit sich wieder in feinere Fasern spalten und Anastomosen bilden. Gegen die Linse zu findet ein Zerfall in pinselförmige Büschel statt, beim Ansatz an die Pars ciliaris retinae dagegen spaltet sich eine Fibrille nach der anderen ab. Die mittleren Bündel teilen sich schon vor ihrem Ansatz an der Linse in ihre Primitivfibrillen, wogegen die vorderen und hinteren Bündel erst nach ihrem Ansatze auf der Linsenkapsel zerfallen. *Salzmann* bezeichnet die Auffaserung als feine, nicht ganz gleichmäßige meridionale Streifung. Die Fasern verschmelzen nur mit der Kapsel, dringen aber nicht in diese ein. Gegenüber *Topolanski* soll nach *Salzmann* die Hauptmasse der *vorn* entspringenden Fasern zur Hinterfläche der Linse gehen.

Rabl[20]) beschreibt am Linsenrand meridional gestellte Leisten, welche wohl dem Ansatz der Zonulafasern dienen. *Rabl* bezweifelt, daß jemals eine Zonulafaser von einem Ciliarfortsatz ihren Ursprung nimmt. Höchstens ganz tief unten an der Basis können einige Fasern entspringen.

Merkel und *Kallius*[21]) gehen mit *Salzmann* einig, daß die am weitesten vorn entspringenden Fasern die Linse hinter dem Äquator erreichen. Die Faserrichtung ist also häufig gekreuzt.

Wolfrum[22]) konstatiert die von *Rabl* beschriebenen Leistchen am Linsenrand auch beim Lebenden. Beim Ansatz an der Linse bleibt die Teilung der Fasern in Bündel bestehen, wodurch die Leistenbildung am Linsenäquator entsteht. Die vorderen und äquatorialen Ansatzreihen der Fasern ordnen sich bei der Insertion in Gruppen an. Die Gruppierung erfolgt dadurch, daß sich die aus den Ciliartälern hervortretenden Halbbündel am freien Ende des Ciliarrandes zu einem Ganzbündel vereinigen. Betreffs Verlaufs geht *Wolfrum* mit den früheren Beobachtern einig.

Hess[25]) läßt nicht nur von der Pars ciliaris retinae, sondern auch von den Ciliarfortsätzen selbst und aus den Tälern Fasern entstehen und schließt sich betreffs Verlaufs den früheren Autoren an.

Carlini[26]) nimmt neben den von *Czermak* beschriebenen zonularen und präzonularen Räumen noch einen hinteren, postzonularen Raum an (zwischen Zonula und Glaskörper gelegen). Die Kreuzung der Fasern soll dadurch zustande kommen, daß die Fasern, welche nach hinten zu entspringen, zur vorderen Linsenfläche ziehen, während die weiter vorn entspringenden Fasern teils zum Äquator, teils zur Hinterfläche der Linse verlaufen. Auf der Höhe der Ciliarfortsätze sollen die Fasern ganz fehlen.

In seinem Lehrbuch für Augenheilkunde schließt sich *Axenfeld*[27]) über den Verlauf *Wolfrum*, *Salzmann* und *Carlini* an. Es sollen aber auch von den Kuppen der Fortsätze Fasern entspringen.

Meesmann, A.[31]) beschreibt einen mit der Spaltlampe über die Zonula erhobenen Befund. Er beschreibt die Ansatzfläche der Zonula auf der Linsenkapsel als feine radiäre Streifung. Seine Befunde sollen für die von *Berger* genannte Zonulalamelle der Linsenkapsel sprechen.

III. Zusammenfassung der Ergebnisse neuerer Beobachter.

Daß die Zonula keinen membranösen Charakter hat, sondern diese nur aus einem komplizierten Fasersystem gebildet wird, ist seit *Czermak* nicht mehr bestritten. Damit fällt auch die Annahme eines lücken-

losen Kanales (Canalis Petiti) dahin. An seine Stelle tritt der von *Czermak* benannte zonulare Raum, der mit der vorderen Augenkammer in Verbindung steht. Ob ein Zusammenhang zwischen Zonula und Glaskörper besteht, insofern, als auch aus letzterem Zonulafasern entspringen, scheint noch nicht definitiv entschieden zu sein. Dagegen gehen die neueren Untersucher dahin einig, daß die Hauptmasse der Fasern vom Gebiete der Ora serrata an beginnt und in geradem Verlauf, der Glashaut der Pars ciliaris retinae anliegend, gegen den Faltenkranz der Ciliarkörpers zieht, dabei stets neue Fasern aufnehmend. Die Verteilung der Fasern bei ihrem Ansatz auf der Linse wird neuestens als drei mehr oder weniger breite Ansatzzonen beschrieben. Dagegen hatte *Schultze* eine mehr gleichmäßige Verteilung der Fasern auf dem Ansatzgürtel angenommen, während andere Beobachter eine scharfe Sonderung in 3 Blätter und dementsprechend linienförmige Ansätze konstatierten.

Eine partielle Faserkreuzung wird von allen neueren Beobachtern geschildert, jedoch meist verschieden erklärt.

Ungleiche Angaben findet man auch in Bezug auf gegenseitiges Verhalten von Ciliarfortsätzen und Faserverlauf. Während einige von den Ciliarfortsätzen überhaupt keine Fasern entspringen lassen (*Rabl*) und auf den Firsten die Fasern ganz fehlen sollen (*Carlini*), können nach anderen Beobachtern nicht nur Fasern auch über die Firsten verlaufen, sondern sogar auch hier ihren Ursprung nehmen. Diese Divergenz können wir doch nur verstehen, weil die bisherigen Untersuchungsmethoden, speziell auch die Serienschnittmethode unzulänglich waren, eine Tatsache, die kein geringerer als *Rabl* betont hat.

IV. Eigene Untersuchungen.

1. Zweck der Untersuchung.

Es handelte sich für uns darum, den Verlauf der Zonulafasern von ihrem Ansatze an der Linse bis zum Ansatze an der Bulbuswand zu verfolgen, speziell auch die Frage zu prüfen, in welcher topographischen Beziehung die Fasern zu den Tälern und Processus des Corpus ciliare stehen, ob besondere Gruppierungen der Fasern vorkommen, wie weit sie sich nach hinten verfolgen lassen, und welches ihre Länge ist. Dann war auch die vielfach erörterte Frage einer Kreuzung der Fasern einer Prüfung zu unterziehen.

2. Angewendete Untersuchungsmethoden.

Wir haben zur Untersuchung zuerst einige tierische Bulbi, dann 11 frische menschliche Leichenaugen untersucht, die 6—14 Stunden nach dem Tode der Leiche entnommen wurden, nachdem diese bei einer mittleren Temperatur von 10° C aufbewahrt worden waren. Alle diese Bulbi verdanken wir der Güte von Herrn Prof. *Roessle*, Leiter der Pathologisch-Anatomischen Anstalt in Basel. Die Bulbi

betrafen Personen von 17, 24, 54, 56, 58, 61, 67 und 77 Jahren. Es handelte sich um Augen, die nicht durch eine nachweisbare Krankheit verändert waren. Die Bulbi wurden in verschiedener Weise vorbehandelt, einerseits um die Zonula möglichst gut hervortreten zu lassen, anderseits um den Glaskörper in gründlicher, die Zonula schonender Weise entfernen zu können. Zur Fixierung der Objekte wurden verwendet: Formalin 5 und 10%, Salpetersäure 3%, *Zenker*sche Lösung und Osmium-Chromessigsäure-Gemische. Als beste Methode zur Darstellung der Zonula erwies sich uns die Fixierung der Bulbi in Chromessigsäure mit Zusatz von etwas Osmiumsäure ($^1/_2$ von der für *Flemming*sche Lösung angegebenen Menge), und zwar fixierten wir nicht länger als $^1/_2$—$1^1/_2$ Tage. Einige Bulbi wurden zum Vergleiche und zur Feststellung der Veränderungen, welche die Fixation hervorruft, in frischem Zustande untersucht. Damit die Zonula möglichst anschaulich und der beabsichtigten Untersuchung zugänglich gemacht werde, sind die Bulbi 1—2 mm vor dem Äquator halbiert, hernach Cornea und Sclera und dann die Iris nach der Angabe von *Greeff*[24]) abgetragen worden. Bei einem Teil der Bulbi wurde der Glaskörper nur bis gegen die vordere Grenzschicht entfernt, bei anderen wurde auch diese sorgfältig mit der Pinzette gefaßt und bis gegen die Ora serrata, wo sie festhaftet, abgezogen. Dabei konnte man nach dem Auspinseln des Glaskörpers bis zur Grenzschicht bei einigen Augen sehr deutlich den ca. 2 mm vom Linsenrande entfernten konzentrischen Ring, das Ligamentum hyaloideo-capsulare, sehen, mit welchem die Grenzschicht sich hier an die hintere Linsenfläche ansetzt. Beim Abheben der Grenzschicht zeigte sich bei einem Auge innerhalb des konzentrischen Ringes keine weitere Fortsetzung der Grenzschicht mehr, in allen anderen Fällen ließ sich auch innerhalb des Ringes ein, der hinteren Linsenfläche anliegendes „Häutchen" in Verbindung mit der übrigen Grenzschicht abheben. Es sei gleich hier erwähnt, daß wir, den Erwägungen folgend, welche sich einem durch die Abhandlungen *Salzmanns* über die Verbindung von Zonula und Glaskörper aufdrängen, gleich nach der Präparation das hintere Zonulagebiet unter dem Präpariermikroskop untersuchten, dabei aber nirgends den Rest einer abgerissenen Zonulafaser finden konnten. Im Gegenteil lag die Zonula an den fixierten Präparaten stets sehr schön und unversehrt vor uns. Es dürfte dies die Annahme berechtigen, daß die Verbindung des Glaskörpers mit der Zonula, wenigstens mit den von der Mitte des Orbiculus ciliaris nach innen gelegenen Teilen der Zonula, keine so innige ist, daß sich die Grenzschicht des Glaskörpers nicht leicht von ihr ablösen ließe. Die so vorbereiteten Präparate wurden teils in Alkohol nachgehärtet, teils sofort in 20% Glycerinlösung untersucht, mit Hilfe eines plan-parallelen Gefäßes von ca. 1 cm Tiefendurchmesser, so daß Vorder- und Rückseite des Präparates nur durch Umdrehung des Gefäßes in die zur Untersuchung nötige Lage gebracht werden konnten. Die Bulbi wurden durch Watte in ihrer Lage gehalten. 2 vordere Bulbushälften wurden in der von *Greeff*[24]) angegebenen Weise in steigendem Alkohol und Terpentinöl zu Trockenpräparaten weiter verarbeitet. Ein Versuch, mit Hilfe der *Weigert*schen Neurogliafärbung die Zonulafasern noch sichtbarer zu machen und speziell die Ansatzverhältnisse und den Verlauf der Fibrillen auf der Linsenkapsel deutlicher zur Anschauung zu bringen, hat sich am makroskopischen Präparat als nicht besonders vorteilhaft erwiesen, indem die Linsenkapsel sich diffus färbte und so das gewünschte Hervortreten der zonularen Fibrillen verhindert wurde. Im freien Teile der Zonula waren die Fasern gefärbt, aber deshalb für unsere Untersuchungen nicht deutlicher als bei den mit Chromessigsäure fixierten Präparaten. Die *Spaltlampenmikroskopie* (binokulares Zeiß-Czapskys Mikroskop, 24fache Linearvergrößerung, Okul. 2, Obj. A. 2.) liefert besonders an Chromessigsäurepräparaten äußerst plastische Bilder. Bei der angegebenen Darstellungsweise kann die Beobachtung der Zonula abwechselnd von vorn und hinten geschehen

und das verschmälerte, gut fokussierte Büschel ermöglicht einen optischen Schnitt durch die ganze Dicke der Zonula, welche den Verlauf der einzelnen Fasern sukzessive abzutasten gestattet. Dabei kann der Schnitt am gleichen Präparat wechselnd quer, schräg oder parallel in den Faserverlauf verlegt und das Büschel, wo es notwendig wird, verbreitert werden. Dies alles gestattet, die gegenseitigen Wechselbeziehungen der Fasern plastisch zur Darstellung zu bringen.

Ganz besonders wirksam ist bei diesen Untersuchungen die Verwendung des *Spiegelbezirkes* (über diesen vergleiche *Vogt*[28, 29]).

Nur mit Hilfe dieses letzteren ist es möglich, die Fasern im Bereiche des Orbiculus ciliaris, als Strecke zwischen den Ciliarfortsätzen und Ora serrata zu verfolgen, vgl. Abb. 3, welche eine photographische Aufnahme der vom Spiegelbezirk gelieferten einzelnen Faserreflexionen aus der Gegend hinter den Ciliarfortsätzen darstellt. Wenn auch die Chromessigsäurefixation das Reflexionsvermögen der einzelnen Fasern verstärkt, so reicht diese letztere doch gerade im Bereiche der Ciliarfortsätze für gewöhnlich nicht aus, um die Fasern sichtbar zu machen. Sie treten aber mit Anwendung des Spiegelbezirkes als glänzende Striche zutage. Dieses letztere ist in loco cit. dargestellt erhältlich, wenn das Objektiv in die Hauptausfallsrichtung des von der untersuchten Fläche zurückgeworfenen Lichtes gebracht wird. Recht plastische Bilder liefern auch die durch Fensterung der Sclera gewonnenen Präparate, welche wir in folgender Weise vornahmen: Es wurde am fixierten und gehärteten Präparate ein Stück von der Größe eines Quadranten der Lederhaut, wie beiliegende Skizze zeigt (Abb. 1), samt Corpus ciliare und Zonula der betr. Fensterstrecke entfernt. Wenn dabei die gegenüberliegenden Zonulafasern einen so starken Zug ausübten, daß die Linse verlagert wurde, so mußte dieser entsprechende Abschnitt zwecks Entspannung auch entfernt werden. Dadurch wird es möglich, die Zonula gewissermaßen von der Seite, d. h. im Radiärschnitt zu betrachten. Es konnte auf diese Weise besonders die Frage der Kreuzung in übersichtlicher Art studiert werden. Diese Präparate müssen von der Schmalseite des planparallelen Glasgefäßes betrachtet werden.

Abb. 1.

3. *Ergebnisse.*

Wir beschreiben nachstehend die Untersuchungsergebnisse von drei verschieden vorbehandelten menschlichen Bulbi. Die anderen Präparate zeigten in allen Punkten gleiche Verhältnisse, waren jedoch infolge verschiedenartiger Fixierung nicht so übersichtlich wie jene.

1. *Bulbus eines 17 jährigen, Untersuchung in frischem Zustande*, gleich nach der Enucleation, Glaskörper nur zum Teil entfernt, Untersuchung in 20 proz. Glycerinlösung. Wir zählen an diesem Präparate 56 große und 13 kleinere Ciliarfortsätze. Die Linse ist klar, der Durchmesser beträgt 9 mm, nach 10 Minuten Verweilen in der Glycerinlösung noch 8,6 mm. Der Linsenrand zeigt am Äquator die von *Rabl* beschriebenen Leisten. Sie erscheinen ziemlich regelmäßig den Ciliarfortsätzen gegenüberliegend. Distanz der Firstenden vom Linsenäquator unmittelbar nach Einlegen in Glycerinlösung 20/24 mm bis 15/24 mm, an einer Stelle sogar nur 5/24 mm, gewöhnlich jedoch 10/24 mm. Distanz der Täler vom Äquator an einer Stelle 20/24 mm, oft auch weniger. Die Zonulafasern treten nur durch ihr etwas stärkeres Lichtbrechungsvermögen und dabei zu schwach hervor. um ein klares Bild über Verlauf und Ansatz an der Linse zu geben. Immerhin

erkennt man, von hinten betrachtet, deutlich, wie feine Faserzüge zu beiden Seiten der Ciliarfortsätze in den zirkumlentalen Raum heraustreten, um in geradem Verlauf zur Linse zu ziehen. Zwischen 2 solchen Faserbündeln erscheint der Raum ganz homogen, ebenso in der zwischen mittlerem Teil der Täler und Linse gelegenen Partie. Erst bei tieferer Einstellung können wir an entsprechenden Stellen da und dort eine zarte Streifung erkennen. Der Ansatz an der Linse ist undeutlich. An der Linse selbst sehen wir bei Betrachtung von vorn und bei mehr seitlicher diffuser Beleuchtung eine feine, parallele und radiär verlaufende Streifung, die Linsenfaserung, welche nicht mit der Anheftung der Zonula an der Linsenkapsel verwechselt werden darf, von dieser selbst ist am frischen Präparate nichts zu sehen. Das gut fokussierte, verschmälerte Büschel zeigt auch die vordere Grenzschicht des Glaskörpers, wie sie als wellenförmige graue Linie über die Ciliarfirsten und Täler verläuft, in letztere bogenförmig eingesenkt. Peripher von den Ciliarfortsätzen ist sie nicht mehr zu erkennen.

Abb. 2.

2. *Bulbus eines 24 jährigen*, 24 Stunden in *Chromessigsäure mit Osmiumzusatz fixiert* und kurz gewässert. Das andere zugehörige Auge wurde in 5 proz. Formalin fixiert. Präparate in 20 proz. Glycerinlösung.

a) *Betrachtung von hinten:* Am Corpus ciliare können Hauptfortsätze und schwache Zwischenfortsätze unterschieden werden. Wir zählen an diesem Auge 68 Ciliarfortsätze. Ihre gegenseitige Distanz beträgt am Chromessigsäure - Präparat 0,7 mm. Die Zonulafasern sind viel stärker reflektierend als bei Formalinfixierung. Sie erscheinen hier und auch im Formalinpräparat in Gruppen geordnet. Aus jedem Tal kommen 2 Gruppen Faserzüge, und zwar hart an den Seiten der Ciliarfortsätze entlangstreichend ziehen sie, am zentralen Ende der Fortsätze sich in 2 oder 3 saggital übereinander liegende Gruppen anordnend, zur Linse (vgl. Abb. 2). Der Faserzug, der zu oberst an den Fortsätzen, also zunächst den Firsten verläuft, zieht zur hintern Linsenfläche. Die zu unterst an den Seitenwänden der Fortsätze und die im Winkel zwischen Fortsätzen und Tälern verlaufenden Fasern ziehen zur Vorderfläche der Linse. Zwischen diesen beiden Zügen gehen Fasern an den Äquator, doch nicht immer, indem dann und wann der Äquator ganz frei von Fasern ist und sich diese dann meist der Vorderfläche der Linse zuwenden. Die nun beschriebenen, von den Seitenwänden der Firsten kommenden Fasern erhalten Zuzüge, und zwar gesellen sich zu dem zur Vorderfläche der Linse verlaufenden Zug auch Fasern, welche bis an das zentrale Ende des Ciliarkörpers in den Tälern verlaufen. Diese Fasern befinden sich in den Tälern nicht in der Mitte, sondern stets finden wir sie nahe am oben bezeichneten Winkel und im Winkel selbst verlaufend. Die äqua-

torialen und die zur Hinterfläche ziehenden Fasern erhalten ihren Zuzug auch aus den Tälern, und zwar meist aus dem mittleren Teile derselben. Sie scheinen hier auf den ersten Blick aus dem Ciliarkörper auszutreten und, von der Seite betrachtet, in schroffem Aufstieg zur Linse, die an den Seitenwänden der Fortsätze verlaufenden Fasern zu kreuzen. Die Firsten der Fortsätze erscheinen meist von Fasern völlig frei zu sein, aber hier und da sehen wir doch eine feine Faser über die ganze Länge der Firsten verlaufen. Gewöhnlich liegt sie dabei in einer Längsrinne. Sie hat sich infolge ihrer straffen Spannung im weichen Gewebe eingesenkt. Es wurden im Gebiete der Ciliarfortsätze auch einige zirkulär verlaufende Fasern beobachtet. Sie ziehen von einem Ciliarfortsatz zum anderen, ziemlich nahe den Firsten, sind aber nur hier und da vorhanden. Bei der Untersuchung des Ver-

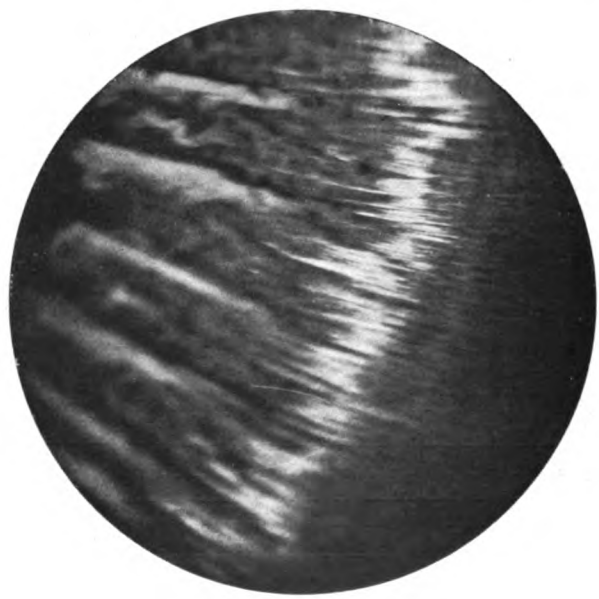

Abb. 8.

laufes der Fasern, insbesondere ihres peripheren Ansatzes, ist es, wenn Täuschungen vermieden werden sollen, unbedingt notwendig, daß die Spiegelung der Fasern zu Hilfe gezogen wird (vgl. Abb. 3). Nur unter Zuhilfenahme der Spiegelung kann die einzelne Faser da, wo sie dem braunen Untergrunde aufliegt, erkannt werden. Nur dann ist erkennbar, daß die Faser nicht schon am peripheren Teile der First oder in dem Tale endigt, sondern, daß sie weiter zurückgreift, ja, daß die Hauptmasse der Fasern bis gegen die Ora serrata geht. Unsere Untersuchung ergab eine Länge dieser Fasern von 6—6,5 mm (Messung bei 10facher Vergrößerung). Dabei ist eine leichte Linsenschrumpfung nicht berücksichtigt, welche Schrumpfung eine Verkürzung des Linsendurchmessers auf 9 mm bedingt.

Um über die Ursprungsverhältnisse der Fasern noch genaueren Aufschluß zu erhalten, wurden die einzelnen Fasern mit einem feinsten Glashäkchen in der Nähe des Linsenäquators erfaßt und abgehoben. So läßt sich ihr peripherer Endverlauf am Spaltlampenmikroskop ganz besonders anschaulich verfolgen. Die Fasern lösen

sich dann von den Seitenwänden oder der Talsohle ab, und bei weiterem Heben kann ihr Verlauf nach rückwärts bis gegen die Ora serrata verfolgt werden. Bei diesem Abheben eines Faserbündels sehen wir, wie viele einzelne Fäserchen schon früher inserieren, indem sie von dem abgehobenen Faserbündel eins nach dem anderen zu ihrer Ursprungsstelle verlaufen. Bei weiterem Heben reißen sie ein. Bemerkenswert ist bei dieser Untersuchung, daß auch die von der Hinterfläche der Linse und vom Äquator steil ins Tal gehenden Fasern sich abheben und weiter nach hinten verfolgen lassen. Dieser Befund stimmt mit allen bisherigen Beschreibungen nicht überein, denn sie alle nennen als Ursprungsstätte dieser Fasern die Ciliartäler selber. Beim Abheben von Fasern in der Gegend des Orbiculus ciliaris fanden wir auch Fasern, welche nicht bis zur Linse, sondern nur bis gegen die Ciliarfortsätze zu verfolgen waren und hier mit 3 oder 4 Fäserchen seitlich den hinteren Firstenden inserierten (orbiculociliare Fasern nach *Czermak*). Die weitere Untersuchung des Faserverlaufes im zirkumlentalen Raume und ihres Ansatzes an der Linse ergab, daß je zwei von den Seitenwänden eines und desselben Ciliarfortsatzes kommende Bündel erst getrennt gegen die Linse verlaufen, sich dann aber kurz vor ihrem Ansatz an der Linse vereinigen. Dabei verbreitern sie sich allmählich, so daß die Zone des Ansatzes die größte Durchschnittsfläche des frei verlaufenden Bündels darstellt. Der weitere Verlauf an der Linsenkapsel ist an diesem Präparate nicht ersichtlich.

b) *Beobachtung von vorn:* Die stets zu Gruppen geordneten Fasern ziehen, wenn sie an der Vorderfläche der Linse inserieren, nicht nach rückwärts, sondern bleiben auch peripher, da wo sie zwischen oder anscheinend hinter den Fortsätzen verschwinden, ausnahmslos vorn. Ebenfalls von vorne lassen sich die tiefen Bündel beobachten, welche teils zum Äquator, teils zur Rückfläche der Linse ziehen. Sie verlaufen in analoger Weise, d. h. wenn sie axial am tiefsten liegen, so liegen sie auch peripher am tiefsten. Die Beobachtung mit dem verschmälerten Büschel läßt uns sehr deutlich erkennen, daß im Bereiche des zirkumlentalen Raumes 2 Hauptzonen von Zonulafasern zu unterscheiden sind, nämlich eine vordere und hintere, welche durch eine relativ faserarme Zwischenzone voneinander getrennt sind. Die Dicke dieser Zonen beträgt schätzungsweise (in der Nähe der fixierten Linse) 12/24 bis 15/24 mm. Im Bereiche der Kuppen der Ciliarfortsätze jedoch ist sie schon ziemlich stark verjüngt, und 1 mm von diesen Kuppen entfernt beträgt die Dicke noch höchstens 4/24 mm. Im Bereiche der Firstenden ist sie gleich 0, d. h. die Fasern liegen hier direkt dem Epithel auf. Die Länge der Hauptfirsten beträgt ca. 2 mm, doch finden wir auch solche von $2^1/_4$ mm. (Chromessigsäure-Präparat.) Eine ähnliche Länge läßt sich auch am Formalinpräparat ermitteln, welches sich aber zum Studium des Spiegelbezirkes der Fasern viel weniger eignet.

c) *Von der Seite betrachtet* ergibt die Untersuchung im großen und ganzen die oben beschriebenen Verhältnisse. Sehr schön zeigt sich dabei eine Aufsplitterung der mittleren Faserzüge in Fibrillen schon weit vor ihren Ansätzen an der Linse. Der Ansatz selbst kann sehr wohl als baumwurzelförmig beschrieben werden (*Schön*[16]) und *Topolanski*). Dabei gehen die Fasern oft isoliert von beiden anderen Bündeln zum Äquator (vgl. Abb. 4 und 5), oft ist ihre Ansatzfläche so umfangreich oder derart verlagert, daß sie sich den Ansätzen der Vorder- oder Hinterbündel direkt anschließt. Häufig findet man auch Stellen, wo die äquatorialen Fasern ganz fehlen (Abb. 4), und dann sieht im plastischen Bilde der Raum zwischen Vorder- und Hinterbündeln, von der Seite gesehen, kanalartig aus. Die Ansatzzonen der Vorder- und Hinterbündel sind weit regelmäßiger, dabei ist die vordere Ansatzzone weiter gegen den Pol der Linse zu gelegen als die hintere. Beim Suchen nach Kreuzungen haben wir dann und wann eine einzelne Kreuzung von 2 Fasern im zirkumlentalen Raume gefunden (Abb. 5). Diese kam jeweilen so zustande, daß eine

vordere Faser über eine Plica ciliaris ihren Verlauf nahm und unmittelbar daneben eine der vielfach vorkommenden, aus der Tiefe eines Tales zur Hinterfläche der Linse ziehende Faser lag.

Abb. 4. *a* = vordere Fasern; *b* = äquatoriale Fasern (stellenweise fehlend); *c* = hintere Fasern.

Abb. 5. *a* = vordere Fasern; *b* = äquatoriale Fasern; *c* = hintere Fasern.

3. *Bulbus eines 77 jährigen. Trockenpräparat.* Die Fasern erscheinen zu Bündeln gruppiert, indem sie hauptsächlich aus den Tälern zu kommen scheinen. Sie sind nämlich durch die Austrocknung des Gewebes derart gespannt, daß sie den Seitenflächen der Ciliarfortsätze nicht mehr anliegen. Wieder sind es 3 Hauptgruppen: vordere, äquatoriale und hintere Bündel. Am schwächsten sind die äquatorialen. Gewöhnlich liegen die Bündel saggital hintereinander. Seltener ist alternierende Anordnung zu beobachten. Die Linse ist auf 7,9 mm geschrumpft. Hinten reichen die Faserbündel auf dieser geschrumpften Linse 0,1—0,2 mm über das Niveau des Äquators der Linse hinaus, vorn dagegen bedeutend weiter, bis zu 0,6 mm. Ein besonderes Verhalten zu den Nähten besteht nicht, doch erreichen die Bündel mehrfach die peripheren Nahtenden, und es geht dann zu beiden Seiten eines Nahtendes symmetrisch je ein Bündel ab, wobei bemerkenswert ist, daß, sowohl an den Nahtenden als auch an den übrigen Stellen, die am Trockenpräparat schön sichtbaren Linsenfasern, *ihrer Richtung nach*, als Fortsetzung der Zonulafasern erscheinen. Bei schräg auffallendem Lichtbüschel kann man am Trockenpräparate aber auch sehr deutlich die Auffaserung der Zonula in Fibrillen und ihren Verlauf auf der Linsenkapsel erkennen. Sie strahlen von der Ansatzstelle an in der Fläche auseinander und sind ca. 2 mm polwärts verfolgbar.

4. Zusammenfassung.

Das Spaltlampenmikroskop (stereoskopische Beobachtungen mit *Zeiss-Czapskys* binokularem Mikroskop, bei 24facher Linearvergrößerung)

unter Verwendung des normalen und verschmälerten Nitrabüschels der *Gullstrand*schen Spaltlampe erscheint nach den vorstehenden Untersuchungen geeignet, die Topographie der Zonula aufzuklären. Unsere Untersuchungen an kurz nach dem Tode entnommenen Augen, teils in frischem Zustande beobachtet, teils nach Fixation, besonders in Osmium-Chromessigsäure-Gemisch untersucht, hatten folgende Ergebnisse:

1. Ansatz der Zonula an der Linse. An allen untersuchten Augen, nach den verschiedenen angewendeten Methoden, konnte einwandfrei festgestellt werden, daß sich an der Linse 3 Hauptansatzstellen unterscheiden lassen, nämlich

a) eine vordere,

b) eine äquatoriale und

c) eine hintere Zone.

Die vordere Ansatzzone ist mehr vom Äquator entfernt als die hintere, und zwar beträgt die Distanz vom Äquator bis zur Ansatzstelle an der Linse eines 77jährigen, wobei die Härtung eine Verkleinerung des Linsendurchmessers auf 7,9 mm bedingte, vorn 0,5 mm, hinten 0,1—0,2 mm. Die Auffaserung an der Linsenkapsel war nur am Trockenpräparat deutlich zu erkennen. Die Zonulafibrillen weichen hier auf der Vorder- und Rückfläche der Linse von der Ansatzstelle an spitz divergierend auseinander und sind bis ca. 2 mm weit polwärts zu verfolgen, von wo sie dann plötzlich nicht mehr zu erkennen sind. Dieser Verlauf der Zonulafibrillen auf der Linsenkapsel muß streng auseinandergehalten werden von der feinen, fast parallel verlaufenden, radiären Streifung der Linsenfasern. Die äquatorialen Bündel weichen schon im zirkumlentalen Raum allmählich pinselförmig auseinander und setzen sich am Äquator bereits in Fibrillen aufgelöst an. Ihre Anordnung ist, wie namentlich an Radiärschnitten erkennbar, verschieden; teils fehlen sie ganz, so daß von der Seite betrachtet ein Canalis Petiti vorgetäuscht wird, teils stehen sie sehr dicht, wobei ihre Ansatzstelle oft vom Äquator etwas abweicht.

2. Verlauf der Fasern. Die Faserbündel verlaufen von ihrem Ansatze an der Kapsel meist saggital hintereinander angeordnet zu den Seitenflächen der Fortsätze und zu den Winkeln, welche diese Fortsätze mit den Tälern bilden. Daneben gibt es mehr einzeln verlaufende Fasern, welche teils von der Mitte der Täler zum Äquator oder zur Hinterfläche der Linse ziehen, teils, aber seltener, über die Firsten verlaufen. Diese letzteren gesellen sich später den von den Fortsätzen zur Hinterfläche der Linse ziehenden Fasern zu. Dagegen gehen die aus der Mitte der Täler kommenden Faserbündel meistens isoliert zur Linse. Auch zirkulär von einem Fortsatz zum andern verlaufende Fasern kommen vor. Eine Kreuzung von radiären Fasern kann vor-

getäuscht werden, indem neben Fasern, die zur Vorderfläche der Linse ziehen und im Tale über eine Plica ciliaris verlaufen, eine scheinbar aus der Tiefe des Tales entspringende Faser zum Äquator oder zur Hinterfläche der Linse zieht. Eine solche Kreuzung ist aber die Ausnahme und nicht die Regel. Den weiteren Verlauf der Fasern vom Corpus ciliare gegen die Ora serrata können wir bei den angewandten Untersuchungsmethoden nur mit Hilfe der Spiegelung und durch mechanisches Abheben der Fasern verfolgen. Unsere Untersuchungen lassen uns zu der Annahme berechtigen, daß, wie schon *Rabl* vermutete, keine Zonulafaser von den Ciliarfortsätzen entspringt, daß vielmehr alle Fasern, welche zur Linse ziehen, ihren Ursprung weiter rückwärts im Gebiete des Orbiculus ciliaris bis gegen die Ora serrata haben. Die Messung der Zonulafasern ergab eine Länge bis zu 7 mm. Die Untersuchung läßt vermuten, daß gewisse Fasern, welche von hinten kommen, die Linse nicht erreichen, sondern sich bereits am peripheren Ende der Ciliarfortsätze inserieren.

Über die feineren Ansatzverhältnisse an der Bulbuswand, speziell über die Verbindung der Zonula mit dem Retinaepithel, vermochte die vorliegende Untersuchung keinen Aufschluß zu bringen.

Zum Schlusse möchte ich Herrn Professor *A. Vogt* für die Anregung zu dieser Arbeit und für das fördernde Interesse, welches er den Untersuchungen angedeihen ließ, meinen besten Dank aussprechen. Ebenso sei Herrn Professor *Roessle*, Vorsteher der Pathologisch-Anatomischen Anstalt in Basel, für die gütige Überlassung des Materials der beste Dank ausgesprochen.

Literaturverzeichnis.

[1]) *Doellinger, J.*, Über das Strahlenblättchen im menschlichen Auge, Nov. act. acad. nat. cur. **9**. 1818. — [2]) *Iwanoff*, Arch. f. Ophth. **15**. 1869. — [3]) *Schwalbe*, De Canalis Petiti, Halle 1870. — [4]) *Merkel*, Die Zonula Zinnii, Leipzig 1870. — [5]) *Ulrich, R.*, Zur Anatomie und Physiologie des Canalis Petiti und der anstoßenden Gewebe. Arch. f. Ophth. **26**, Abt. 2. — [6]) *Gerlach, J. v.*, Beiträge zur normalen Anatomie des menschlichen Auges. F. C. W. Vogel, Leipzig 1880. — [7]) *Aeby, Chr.*, Der Canalis Petiti und die Zonula Zinnii beim Menschen und bei Wirbeltieren. Arch. f. Ophth. **28**. 1882. — [8]) *Berger, E.*, Beiträge zur Anatomie der Zonula Zinnii. Arch. f. Ophth. **28**, II. Tl. — [9]) *Dessauer*, Zur Zonulafrage. Klin. Monatsbl. f. Augenheilk. **21**, 89—95. — [10]) *Czermak, L.*, Zur Zonulafrage. Arch. f. Ophth. **31**, 79—89. — [11]) *Berger, E.*, Bemerkungen zur Zonulafrage. Arch. f. Ophth. **31**, 93. — [12]) *Dessauer*, Zur Zonulafrage. Klin. Monatsbl. f. Augenheilk. 1885, S. 314. — [13]) *Topolanski, A.*, Über den Bau der Zonula und Umgebung, nebst Bemerkungen über das albinotische Auge. v. Graefes Arch. f. Ophth. **31**, 28. — [14]) *Garnier, R. v.*, Über den normalen und pathologischen Zustand der Zonula Zinnii. Arch. f. Augenheilk. **34**, 32. — [15]) *Retzius, G.*, Über den Bau des Glaskörpers und der Zonula Zinnii im Auge des Menschen und einiger Tiere. Neue Folge VI. — [16]) *Schön, W.*, Zonula und Ora serrata. Anat. Anz. **10**, 360. — [17]) *Schultze, O.*, Mikroskopische Anatomie der Linse und des Strahlenbändchens. Graefe-Saemisch

II. Aufl., 17. Lieferung. v. Graefes Arch. f. Ophth. **69**. — [18]) *Terrien, F.*, Mode d'insertion des fibres zonulaires sur le crystallin et rapport de ces fibres entre elles. Arch. d'opht. **19**. 1895. — [19]) *Salzmann, M.*, Die Zonula ciliaris und ihr Verhältnis zur Umgebung. Eine anatomische Studie. Franz Denticke, Wien 1900. — [20]) *Rabl, C.* Über den Bau und die Entwicklung der Linse. Verlag W. Engelmann 1900. — [21]) *Merkel* und *Kallius*, Makroskopische Anatomie des Auges, Graefe-Saemisch 1901, Bd. I. — [22]) *Wolfrum*, Über Ursprung und Ansatz der Zonulafasern im menschlichen Auge. v. Graefes Arch. f. Ophth. **69**, 145. 1909. — [23]) *Herzog*, Enzyclopädie der mikroskopischen Technik. II. Aufl. 1910, S. 86—88. — [24]) *Greeff, R.*, Anleitung zur mikroskopischen Untersuchung des Auges. — [25]) *Hess, C.*, Pathologie und Therapie des Linsensystems. v. Graefe-Saemisch, Handb. der ges. Augenheilk. 3. Aufl. — [26]) *Carlini*, Über den Bau und die Entwicklung der Zonula Zinnii. v. Graefes Arch. f. Ophth. **82**, 75. — [27]) *Axenfeld, Th.*, Lehrbuch und Atlas der Augenkrankheiten. — [28]) *Vogt*, v. Graefes Arch. f. Ophth. **101**, 123. — [29]) *Vogt*, Atlas der Spaltlampenmikroskopie. — [30]) *Fuchs, E.*, Lehrbuch der Augenheilkunde. 1921. — [31]) *Meesmann, A.*, Über das Bild der Subluxation und Ektopie der Linse an der Spaltlampe, nebst Bemerkungen über die Zonula.

(Aus den Universitätsaugenkliniken Basel und Zürich [Direktor: Prof. Dr. *Alfred Vogt*].)

Die Zirkulation im Randschlingennetz des menschlichen Auges bei reizfreiem und entzündetem Bulbus.

Von

Dr. med. **August Lehner**,
St. Gallen.

Geschichtliches.

Im Jahre 1852 beschrieb *Ad. Coccius*[1]), wie er mit Hilfe eines Systems von Mikroskoplinsen die Gefäße der oberflächlichen Lage eines Hornhautpannus beobachtete und die Blutbewegung in capillaren und kleinsten Venchen sah. Er erkannte, daß die Strömung in beträchtlich gefüllten Gefäßen nicht gesehen werden kann und fand auch die Beobachtung bei sehr langsamer Strömung schwierig. Er sah Stromveränderungen und Stillstand von Blutkörperchen, sowie deren Anhäufung.

Anläßlich anatomischer Studien am Lebenden konnte auch *Donders*[2]) die Blutströmung und gelegentlich eine Umkehr der Stromrichtung in Gefäßen der menschlichen Conjunctiva beobachten. Sein Schüler *van Woerden*[3]) beschrieb die Ergebnisse dieser Untersuchungen in seiner Inauguraldissertation.

Bajardi[4]) wendete (1892) bereits starke Vergrößerungen an, unterschied im strömenden Blute weiße und rote Blutkörperchen, beschrieb den kontinuierlichen, d. h. von Systole und Diastole unabhängigen Strom in den Capillaren und beobachtete sehr genau die Umkehr der Stromrichtung in denselben: 2 Capillaren münden in eine 3., worauf von den ersten beiden eine das Übergewicht erhält und sich in die 2. (und 3.) ergießt.

Noch 1902 glaubte *Schleich*[5]) als erster die Zirkulation in den Bindehautgefäßen zu beschreiben. Er sah in den dickern Gefäßen sehr verschieden rasche Strömung, mit Fort- und Durcheinanderrollen der Blutkörperchen in der Blutbahn; in den dünnern beobachtete er die ungleichmäßige Verteilung der roten Blutkörperchen, „zwischen welchen manchmal größere lichtreflektierende, durchsichtige Lücken liegen". In den ganz dünnen Gefäßen ist der „Blutfaden häufig unterbrochen durch farblose längere und kürzere Zwischenräume" (S. 177).

Etwas schwieriger, aber im ganzen nicht weniger sicher bietet sich nach *Schleich* die besondere Eigentümlichkeiten zeigende Blutströmung im oberflächlichen Teil des Randschlingennetzes der Hornhaut dar (S. 178). Hier beobachtet man Richtungswechsel, völligen Stillstand, „auch kleinere im Blute verharrende Häufchen oder Streifen von Blutkörperchen sind ebenso leicht zu sehen wie rascher Wechsel in der Geschwindigkeit". Die Geschwindigkeit in den Capillaren berechnet *Schleich* auf 0,5 bis 0,8 mm/sec.

Ebenfalls 1902 glaubte *Augstein*[6]) radiär in die Hornhaut einwachsende, freiendigende Sprossen von Capillaren zu erkennen. Er arbeitete aber mit nur 10facher Vergrößerung und wurde bald von *Stargardt*[7]) widerlegt. Dieser machte darauf

aufmerksam, daß man (mit 35facher Vergr.) stets nur Schlingen findet. Ich folge seinen Ausführungen (S. 503): „Freiendigende, mit Blut gefüllte Gefäße habe ich nicht ein einziges Mal gefunden, auch ist es mir nie gelungen, mit Sicherheit bei pathologischen Prozessen Capillarsprossen ohne Blutfüllung zu beobachten, die auf eine Neubildung hindeuteten. — Offenbar handelt es sich bei der Bildung von Capillaren um so feine Einzelheiten, daß man sie auch bei 35facher Vergrößerung noch nicht wahrnehmen kann, und andererseits scheinen sich die neugebildeten Capillaren erst dann zu füllen, wenn bereits eine Verbindung zwischen 2 Sprossen hergestellt ist. Zu Täuschungen können hier verschiedene Umstände Veranlassung geben. Erstens sind sowohl beim normalen Randschlingennetz, worauf schon *Leber*[8]) hinweist, als auch bei pathologischen Gefäßneubildungen in der Cornea die zuführenden arteriellen Teile außerordentlich dünn, 0,005 mm und vielleicht noch weniger. Zweitens findet man sie nicht immer mit Blut gefüllt, es kann vorkommen, daß sie nur durch jede 2. oder 3. Pulswelle Blut erhalten, das man dann deutlich durch sie hindurchschießen sieht, oder der Druck ist nicht hoch genug, es gelangt nur eine geringe Blutmenge in sie hinein und bleibt dann an irgendeiner Stelle, am Anfang, in der Mitte, am Ende des Gefäßes als feiner Blutfaden liegen. Sieht man aber genauer hin, so erkennt man deutlich das nach einer oder beiden Seiten verlaufende Gefäß als feinen grauen Streifen, und bei länger dauernder Beobachtung kann man auch in diesem wieder Blutströmung wahrnehmen."

Größere Bedeutung erlangte die Beobachtung der Zirkulationsverhältnisse am lebenden Auge, als man sie zur Erforschung der entzündlichen Vorgänge verwendete. *Ricker* und *Regendanz*[9]) haben als erste auf Grund großangelegter Versuche am Kaninchenauge (u. a. Untersuchungsgebieten) eine neue Entzündungstheorie ausgebaut. Diese lautet in ihren Hauptsätzen:

„1. Die örtlichen Kreislaufstörungen entstehen auf Gefäßnervenreizung und laufen gemäß dem verschiedenen Ausfall der Reizung in verschiedenen Formen, Typen ab.

2. Die Gewebsveränderungen entstehen und laufen ab, abhängig von den Kreislaufstörungen, auf Grund der durch sie veränderten Beziehungen zwischen dem Blute und dem Gewebe"[9]) (S. 169).

Die den verschiedenen Reizstärken entsprechenden Formen der Reizung erhalten in *Rickers Stufengesetz* folgende Anordnung:

„1. Schwache Reizung bewirkt durch Dilatatorenreizung Erweiterung und Beschleunigung; die Constrictoren bleiben erregbar.

2. Mittlere Reizung ruft durch Constrictorenerregung Verengerung der Arterien und Capillaren mit Verlangsamung des Capillar- und Venenstroms hervor; stärkere Reizung dieser Art verschließt die kleinen Arterien und Capillaren und läßt den Venenstrom stillstehen.

3. Starke Reizung hebt die Erregbarkeit der Constrictoren auf und erregt die länger erregbar bleibenden, zuletzt aber ebenfalls der Lähmung verfallenden Dilatatoren; hierdurch entsteht an sich Erweiterung und Beschleunigung, doch macht sich ein hinzutretender Einfluß, vorgeschaltete Arterienverengerung, geltend, der aus der Beschleunigung, sei es von vornherein, sei es nachträglich, eine Verlangsamung, die sich bis zur Stase steigern kann, hervorbringt" (l. c. S. 146).

Im Einklang mit dieser Deutung der entzündlichen Hyperämie sind nach *Ricker* und *Regendanz* die übrigen zur Entzündung gehörigen Erscheinungen, als Exsudation, Neubildung von Gewebs- und Blutgefäßzellen und Emigration weißer (und roter) Blutkörperchen einzig und allein vom Grad der Gefäßnervenreizung, m. a. W. vom Zustand der Strömung und Gefäßweite abhängig, unter Verwerfung aller bisherigen Erklärungen durch Chemotaxis, vermehrte Durchlässigkeit der Gefäßwand infolge einer direkten Zellschädigung durch die Entzündungsursache,

Reiz zur Neubildung durch andere Faktoren als bloß vermehrte Nahrungszufuhr. Die Verlangsamung des Capillar- und Venenstromes, nach *Ricker* die wichtigste Erscheinung in der Reihe entzündlicher Kreislaufstörungen, wird wegen ihrer nahen Beziehungen zur Stase als peristatische, genauer als prä- und poststatische bezeichnet. Dem prästatischen Zustand entspricht im Beginne desselben die zellfreie Ödembildung, bei längerer Dauer eine leichte Leukodiapedese (durch eine infolge der Verlangsamung eintretende Umordnung des Blutes, i. e. Randstellung der weißen Blutkörperchen) während unmittelbar bevor Stase eintritt, der Austritt roter Blutkörperchen (Erythrodiapedese) erfolgen soll. In den Bereich der poststatischen Verlangsamung fallen die Capillar- und Bindegewebsneubildung, durch verstärkten Austritt von Blutflüssigkeit, und die eigentliche Leukodiapedese, die sich bis zur weißen Stase (Absceßbildung) steigern kann.

Einwände gegen diese Theorie sind von *Marchand*[10, 11]) u. a. Autoren erhoben worden. Eine Nachprüfung der *Rickers*chen Versuche ist noch nicht erfolgt*). Trotzdem erschien es wünschenswert, am menschlichen Auge Anhaltspunkte dafür zu gewinnen, wie jene Versuche zu beurteilen sind.

Eigene Befunde.

Ich habe an der Augenheilanstalt Basel unter Leitung des Herrn Prof. *Vogt* während mehreren Wochen eine größere Anzahl Poliklinikbesucher und mehrere klinische Patienten untersucht, und zwar etwa 30 gesunde Augen an 19 Personen beiderlei Geschlechts im Alter von 6—73 Jahren, und annähernd 70 kranke Augen (Keratitiden, Conjunctivitiden, Iridocyclitiden usw.) an 58 Personen im Alter von 8—66 Jahren; dazu kommen 15 Adrenalinversuche an gesunden und kranken Augen, sowie einige Cocainversuche; die entzündlichen Fälle wurden wenn immer möglich längere Zeit hindurch beobachtet. Viele meiner Untersuchungen wurden durch Prof. *Vogt*, Dr. *Klainguti*, Dr. *Donski*, Dr. *Rehsteiner* nachkontrolliert, wofür ich an dieser Stelle meinen verbindlichsten Dank ausspreche.

1. Untersuchungsmethode.

Mein eigentliches Untersuchungsgebiet — wenn ich auch die Konjunktivalgefäße nicht ganz vernachlässigte — war das Randschlingennetz (Rsl.) der Hornhaut, jenes aus dichotomisch sich verzweigenden kleinsten Ästen und Capillaren der Arteriae ciliares anteriores 12) bestehende pericorneale Gefäßnetz, das mit zierlichen Arkaden in den meisten Fällen in den durchsichtigen Randteil der Hornhaut — Bindehaut hineinragt. Ich wählte dieses Beobachtungsgebiet, weil die Beobachtungsmöglichkeiten, besonders was die Beobachtung im durchfallenden Licht anbelangt, außerordentlich viel günstigere sind als im Bereich der Conjunctiven. Als unmittelbar zu- und abführende Gefäße

*) Wie mir nach Abschluß dieser Untersuchungen Herr Prof. *Roessle* mitteilt, geben Nachprüfungen von Originalversuchen *Rickers*, die Herr Prof. *Roessle* am Kaninchenauge anstellte, zu kritischen Einwendungen Anlaß, die er kürzlich am Göttinger Pathologentag vorgetragen hat.

des Rsl. sind in den meisten Fällen gestreckte, radiäre Gefäßchen anzutreffen, die als Palissadengefäße bezeichnet werden [Abb. s. *Vogt*: Atlas[13])],

Apparatur: Es stand mir ein *Zeiß*sches Cornealmikroskop zur Verfügung, an dem ich zumeist die Okulare 2 und die Objektive a 2 und a 3 (Vergr. 24 resp. 37fach), gelegentlich die Okulare 4 und 5 verwendet habe. Als Lichtquelle diente die *Gullstrand*sche Spaltlampe mit Nitralampenbeleuchtung und Abbildung des Fadens in der Blende der Beleuchtungslinse nach *Vogt*, die in meinem Untersuchungsfelde den großen Vorteil bietet, im auffallenden und durchfallenden Licht unmittelbar nebeneinander untersuchen zu können. Die Capillaren des Rsl. erscheinen in dem von der Iris reflektierten Licht (Irislicht) sehr klar und deutlich; die Zirkulation läßt sich viel besser verfolgen als in den nur mit auffallendem Licht zu beleuchtenden Conjunctivalgefäßen. Außerdem verdient hervorgehoben zu werden, daß das menschliche Auge überhaupt der Untersuchung auf seine Zirkulationsverhältnisse viel besser zugänglich ist als das Kaninchenauge mit seinem meist durch dichte Pigmentmassen verdeckten Randschlingennetz und den spärlichen, oft nur mit Mühe einstellbaren Conjunctivalgefäßen.

2. Protokolle.

A. Gesunde, resp. reizlose Augen.

1. X. Y. 13jähr. Zartes Rsl. in gleichm. Ausbildg. — gestreckte und leicht geschlängelte Palissaden. Überall Z. (Zirkulation).

2. F. A., 50jähr. Kl. Pinguecula, ausgeprägtes Ringgefäß, von dem aus zarte Bogen hornhautwärts abgehen, in allen sichtbaren Gefäßen Z.

3. Y. Z., 56jähr. Rsl. besteht aus wenigen zarten Cap., auch von diesen viele stellenweise leer, sonst überall Z.

4. X. Z., 10jähr. Zarte schlanke Pal., Rsl. wenig sichtb. Cap., Z.

5. P. B., 14jähr. Rsl. zarte Gef. in mäß. Anzahl, keine Z. gesehen (1 : 24).

6. X. P., 66jähr. Wenig Pal., in kl. Venen sehr rasche Z., Cap. dünn. Tiefrot, keine Z. gesehen, wahrsch. sehr rasch.

7. M. T., 73jähr. Cat. nuclearis, äußerst wenig Cap. im Rsl., hingegen sind die Vv. conj. ant. sehr breit, tiefrot, Z. nicht zu erkennen.

8. K. B., 12jähr. Bds. Myopie-3 D., häufig Tränen, Rsl. zart, wenig Schlingen, Z. schwer zu sehen, nur in wenigen Cap.

9. Y. P., 68jähr. Aphakie, reizlos, zart, teilw. erweit. Rsl., überall Z., in einigen Cap. Lücken, abgeteilte Stcke rasche Z.

10. C. H., 6jähr. LA Hypermetrophie, RA Schielauge, Rsl. dünne und auch zieml. weite Cap., überall Z.

11. A. F., 40jähr. Conj. überdeckt mit einem spitzenartigen, weißlich trüben Rand das Rsl., dadurch nur äußerst wenige Cap. sichtbar, nicht durchleuchtbar, Z. schwer zu sehen.

12. L S, 16jähr. Zart. Netz schlanker Arkaden, zarte Pal., rasche Z.

13. v. A. A., 52jähr. Myopie, Presbyopie, Rsl. teilw. weit, teilw. eng, Z. nur mit Mühe sichtb.

14. K. S., 19jähr. Conjunctivitis chronica, reizlos. Schöne Pal., zartes Rsl., überall Z.

15. K. S., 68jähr. Aphakie, wenige zarte Cap. überall Z.

16. H. T., 22jähr. Im Rsl. vor einer Cap. kleines Pigmenthäufchen, zartes Cap.-Netz, teilw. verdeckt, überall Z.

17. A. S., 27jähr. In allen Cap. rasche Z.

18. W. B., 10jähr. Wenig Gefäße, wenig sichtbarer Zusammenhang, überall Z.

19. L. V., 15jähr. 1 A (RA Fall 73) auch hier überraschend hohe Arkaden in großer Zahl, bis 1 mm hoch, bes. unten, Z. mittelschnell, locker.

Die Beobachtung reizloser Augen hat ergeben, daß in allen Lebensaltern die Zahl der gefüllten und dadurch sichtbaren Gefäße eine sehr verschiedene sein kann. Auch die Weite der Cap. bietet natürliche Schwankungen. Die Strömung wurde nicht in allen Fällen gesehen, obwohl angenommen werden darf, daß sie immer vorhanden war. Das Sehen wird erleichtert, wenn der Blutfaden sehr locker ist, oder in einzelne Abschnitte mit farblosen Zwischenräumen aufgeteilt ist. Oft gelingt es, leere Gefäßschlingen als zarte weiße Linien zu erkennen (Abb. *Vogt*, Atlas [13])]. *Vogt* erwähnt auch S. 151), daß Palissadengefäße durch seniles Sistieren der Blutzirkulation in Pigmentlinien übergehen können. Aber nicht bloß senil, sondern schon normalerweise ist jederzeit nur ein kleiner Teil des ganzen Cap.-Strombettes für den Blutstrom geöffnet, indem viele Cap. zusammengefallen sind [*Krogh*[14])]. Eine erhebliche Hyperämie, Vermehrung der durchströmten Schlingen, ist also möglich, ohne daß vorerst eine Neubildung erfolgen müßte, indem Bedingungen eintreten, welche die kollabierten Schlingen öffnen.

B. Augen im Reizzustande.

20. L. H., 44jähr. Zentrale Erosio corn. seit gestern, Rsl. Cap. in Zahl leicht vermehrt, leicht verbreitert, überall Z.

21. F. S., 44jähr. Kerat. superfic. seit 2 Mt., leichte Inject., bds. Gef. kaum verbreitert, schöne Pal., Rsl. mäßig, überall Z.

22. H. K., 20jähr. Bds. ak. Conjunctivitis; LA Rsl. vergr., Cap. teilw. erweitert, teilw. dünn und zart, hier rasche Z., in erweit. Cap. Strömung nicht zu sehen, obwohl sie unmittelbar in die zarten ausmünden, also durchströmt sein müssen. RA Cap. des Rsl. vermehrt, verschwinden teilw. unter dem Ödem der Conj., teilw. erweitert, Z. bes. in zarten Arkaden deutlich, rasch. — Im Gebiet eines Naevus pigm. congenit. der Conj. bulbi amorphe Pigmenthaufen, starke Rötung, Gef. weit, jeweils nur kurze Strecken oberfl. sichtbar, Z. ?, wohl langsam.

23. P. W., 22jähr. Zentr. Hhmacula, leichte gem. Injct., Rsl. ziemlich hohe Arkaden, rasch durchströmt.

24. K. V., 20jähr. Leichte Conjunctivitis seit 3 Wch., Rsl. dichtes, zartes Netz, rasche Z.

25. M. E., 56jähr. Alte Iridocycl. tbc., Cat. complic., Iridectomie, leichte Conjunctivitis, Rsl. in allen Cap. rasche Z.

26. F. K., 9jähr. Alte Conj. ecc., macula corn., leichte ak. Conj., einzelne hohe Arkaden, mittelrasche bis sehr rasche Z.

27. L. G., 19jähr. Conj. angularis, starke cil. Rötung, bes. periphere Lider leicht verdickt, Lidbh. tiefrot, reichgegl. Rsl. rasche Z. überall.

28. K. R., 30jähr. Bleph'conj. subacuta, Conj. stark injiziert. Ausgedehntes hohes Arkadennetz, rasche Z., teilw. mit Lücken.

29. F. K., 30jähr. Conj. acuta, starke Rötung, RA seit gestern, im Rsl. und auch in breiten Bulbusvenen (hier einige Gef. mit Lücken) überall Z.; LA seit 3 Tg., Gef. weit, zahlreich, Z. teilw. schwer zu sehen, teilw. rasche Strömung.

30. A. S., 27jähr. Corp. al. Hhmitte, 2. Tg. nach Extr., zentr. Hhinfilt. Rosthof, Rsl. temporal Z. in allen Gef. und Cap., nasal ist Z. nur in innersten zarten Arkaden sichtb., gleich darauf werden Cap. sehr weit, tiefrot, lassen die sicher vorhandene Strömung nicht mehr erkennen. 6. Tg. noch Injektion, kleine glänzende Hh-Macula, Zirkulationsbild id.

31. A. W., 40jähr. Hypopyonkeratitis seit Monaten, Cornea uneben, Maculae, Descemetifalten, vordere Synechie, durch die Hh- und Irisgefäße kommunizieren, nasal viele dem Rsl. entspringende Hh-gefäße, in feinen Cap. überall C.

32. C. S., 8jähr. Conj. phlyktaen., seit Mten., immer noch Injct., Nase skrophulös, viele erweiterte, geschlängelte Gef., wegen starker Lichtscheu Beob. der Z. nicht möglich; ebenso 17 Tg. später, großes teilw. erweit. Rsl.; s. Adr.-Versuch!

33. E. S., 24jähr. Ak. heftige Conj. phlyktaen, seit $1^1/_2$ Tg., akut, starke gem. Injct., Lichtscheu, Conj.-gefäße verbreitert, geschlängelt, Rsl. dichtes Netz, in innersten f. Cap. überall Z.

2. Tg. (nach Atropin und Katapl.) Injct. nasal etwas abgeklungen, hier Z. in einigen zarten Randcapillaren, auch in einigen neugewachsenen; hingegen erscheint temporal vor den Randphlyktaenen die Z. im Rsl. zum mindesten als sehr fraglich, die Cap. sind zahlreich, dünne und verbreiterte, z. T. geschlängelt, tiefrot-homogen.

4. Tg. Rötung der Bh. fast ganz gewichen, Lider fast normal, bräunl. Randphlykt., Z. wieder in vielen Cap. gesehen, äußerst beschleunigt, Gefäßbild noch gleich wie vor 2 Tg.

5. Tg. Z. sozusagen überall, meist sehr rasch, oben temp. (wo keine Phl.) eine Stelle mit sehr langs. Strömung.

6. Tg. id. 7. Tg. Auge fast reizlos, überall Z. — Adr. vers. +.

34. C. J., 43jähr. RA Corp. al. auf Hh. Rsl. überall Z. mittl. Geschw. LA seit 2 Tg. Ekchymose in Bh., reizlos, durch dieselbe und im Rsl. rasche Z.

35. A. T., 38jähr. Bds. chron. Iridocycl., Glauc. sec., Iridectomie. RA Z. in einigen Cap., auch erweiterten, rasch, in andern langsam, in andern nicht sichtbar; in Nähe stark erw. Venen. LA Cat. sec., Gef. der Iris gehen mit raschester Strömung auf die Cat. sec. über. Rsl. sehr dicht, weite und enge Cap. aneinander anschließend, deutl. mittelrasche Z. in allen, auch den erweit. Cap.

36. E. S., 64jähr. Bleph'conj. angularis, Rsl. überall Z., außer in einem Abschnitt nasal oben (oft schwer einstellbar), hingegen in Conj. gleich darüber deutlichste rasche Strömung.

37. H. B., 61jähr. Argyrose, Aphakie, Disc. vor 10 Tg., Auge hyperämisch, Pat. unleidig, Z. schwer zu sehen, einige Cap. rasch, and. langs.

38. A. I., 59jähr. Kerat. superfic. punct., Conj. in Lidspalte injic., Z. lang nicht ges., in innersten Arkaden sehr rasch, in umliegenden erweiterten Cap. nicht zu unterscheiden.

39. F. R., 66jähr. Bleph'conj. chron. Rsl. wenige Schlingen, kaum erweit. meist rasche Z., andere langsamer bis Stillstand, mit Lücken.

40. F. A., 46jähr. Contusio bulbi vor $4^1/_2$ Wch., starke Rötg. Lichtscheu, Hh.-Infiltr., viele verbreit. Gef. und Cap., Z. nicht gesehen.

3. Tg. weniger Lichtscheu, Cap. verbreit., teilw. geschlängelt, Z. ziemlich langsam, in sehr weiten Cap. nicht zu sehen.

7. Tg. Rötg. etwas zurück. Rsl. konzentrisch gegen Hh. vorgewachsen, innerste Schlingen überall Z., in einem dickern Gefäß Lücken, langsam.

41. J. F., 65jähr. RA Abgelaufener Herpes corn., starke Pinguecula, wenig Gef., zarte Cap., verschwinden unter Ping., überall Z. LA Ulcus corneae, mehr Gefäße wie RA, weiter, überall Z., unten temp. Partie hoher Rsl., teilw. sehr weit, tiefrot, keine Z.

42. E. B., 42jähr. Hh.-Macula, leichte Injct. temp. und nasal, temp. Z., nasal überwuchern breite Gef. das Rsl., Z. nur in zarten Schlingen.

43. H. T., 22jähr. Ak. Glaucomanfall (nach Iridocycl. subac.) seit heute, schmerzlos, Tens. ++, Hh.-Stichelung, Präzipitate, Rsl. weit, Z. rasch.

44. V. S., 25jähr. Iridocycl. bds. seit 5 Wch. LA nasal stark gerötet, hier keine Z. gesehen, Cap. Erw., temp. weniger weit, teilw. Z. RA ebenfalls injiz., in Randgefäßen des Rsl. überall Z. 12. Tg. Praec. und Injct., erweit. Cap., rasche, teilw. langs. Z., stellenweise Lücken (langsam); schon 1 : 37 wird Bild zu zittrig.

45. E. S., 31jähr. Bleph'kerat. ecc. Starke gem. Injct., stark erweit. vv. conj. ant., Cap. teilw. erweit., Z. in kleinsten Arteriolen und Venchen sichtbar, in Cap. nicht gesehen. — 12. Tg. Conj. noch stark gerötet, verbreit. Rsl., hohe Arkaden, schlecht einstellbar.

46. J. S., 60jähr. Perforatio bulbi vor 4 Wch., Rötung, Schwellung, Ödem, hint. Synechie, Hhtrübg., verbreit. Gef., überall C., relat. langs.

4. Tg. Gefäße in Hh. einwachsend, Z. nicht gesehen.

8. Tg. Stat. id., nasal etwas Schwellung, Z. in allen Cap., langs.

9. Tg. id. — 10. Tg. Überall Z., ziemlich rasch.

47. J. S., 61jähr. Salvarsan-Bleph'conjunctivitis, rasche Z. im zarten Rsl. 8. Tg. gebessert, Rsl. rasche Z., stellenw. noch viele Schlingen.

48. C. M., 34jähr. Alte Kerat. par., Iridocycl., Glauc. sec., Buphthalmus, Hh. trüb, braunviolett, Injct., Tens. ++, unruhig. Nur schwaches durchf. Licht zu erzielen, Gef. verbreit., einige Z.

49. J. R., 32jähr., Erosio corneae, 3. Tg., stark inj., Rsl. teilw. leicht erweit., vermehrt, in innersten Cap. z. T. rasche Z. (Unruhe). 4. Tg. Starke Inj., Schmerzen, Ulcus, Descemetifalten, keine Z. zu sehen.

50. H. B., 61jähr. Discission vor 10 Tg., hyperämisch, Z. schnell u. langs.

51. J. H., 53jähr. Erosio corn., Inj., Gef. stellenweise vermehrt, in Conj. geschlängelt. Rsl. überall rasche Z., auch in Conj., in stärker erweiterten Cap. etwas langsamer.

52. R. F., 16jähr. Kerat'Conj. ecc. seit 3 Mt., Rötg., Hh.-Gefäße, Rsl. teilw. erweitert, C. infolge Unruhe nicht zu sehen.

53. W. B., 10jähr. Perforatio bulbi, Leukoma adh., reizlos, Rsl. viele Ca. überall Z., nasal dickes verzw. Gef. dch. Hh. zum L. adh.

54. G. R., 12jähr. Conj. acuta vor 8 Tg., reizlos, wenig Cap., eng, Z. +.

55. A. L., 13jähr. id., ausgebreit. Rsl., einige hohe Schlingen, Z. rasch.

56. P. B., 31jähr. Keratitis, 4. Tg., gem. Inj., großes Hh.-infiltr., Rsl. teilw. erweitert, Z. eher langsam, Hh.-Gefäße Richtg. Herd., langsam durchströmt.

57. M. S., 12jähr. Subconj. Blutung nach Schieloperation vor 14 Tg., zartes Rsl., überall Z. — Bh.-Lappen breite, unregelm. Gef., Z.?

58. H. R., 13jähr. Contusio dch. Holzschuß, 2. Tg., Irisriß, Hyphaema, gem. Injct., Rsl. unten herum viele Cap. mit rascher Z., auch oben (wo Quetschung) viele verbreiterte Gefäße, Z. nicht ges. Adr.-Versuch +, Z. in meisten Cap. viel besser zu sehen, auch in erweiterten und geschlängelten Conj. venen.

4. Tg. starke gleichm. Injct., Z. sehr rasch.

5. Tg. id. überall Z. aber schwer zu sehen, ebenso 6. Tg.

9. Tg. fast reizlos, Gefäßbahn nur wenig erweitert, mittelr. Str.

13. Tg. reizlos, Rsl. zart, noch ausgedehnt, Z. langsam und rasch.

59. M. M., 9jähr. Conj. phlykt., starke Injct., Lichtscheu, Unruhe, nicht zu untersuchen. — Nächster Tag leichte Besserung, temporal Randinfilt mit Gefäßverbdg. zum Rsl., worin Strömg., sichtb. Phlykt. der Conj. ist von erweit. glasig aussch. Cap. umgeben.

60. M. G., 49jähr. Ulcus corneae, seit einigen Tg., starke Inj., oben nas am Limbus frisches Randulcus. Rsl. temp. erweit. Cap. mit Z., nasal stärkst erweit. unförmige Cap., auch enge, stark geschlängelte, worin keine Z. sichtbar. — 2. Tg. Unten u. temp. Z., nas. etwas weniger weit wie gestern, Z.? — 8. Tg. Rötg.

zieml. abgeklungen, oben Rsl.-Gefäße in Hh. vorgewachsen. Rsl. noch verbreit., nicht mehr so stark, fast überall Z., Adr. vers. +.

61. A. B., 24jähr. Eisensplitter auf Cornea, Hh.-Epithelbetauung, Infiltrat, Rsl. viele hohe Arkaden, bes. temp., wo oberfl. und tiefe Schlingen in die Hh. einwachsen, überall rasche Strömung.

62. P. E., 55jähr. Keratoiritis, Hh.-Infiltrat, starke gem. Injct., Rsl. stellenweise unregelm. erweit., Z. nicht zu sehen, stellenweise langsame bis rascheste Z. — 6. Tg. Bess., Rsl. id. überall *Z.*

63. C. H., 14jähr. Langwierige Bleph'konjunctivitis, reizlos, wenig zarte Cap., rasche Strömung. Adr.-Versuch +.

64. J. M., 37jähr. Unfallkeratitis, 2 Jahre, opt. Iridectomie, Hh.-Infiltr. Hh. viele zarte und bes. breite Gef., sehr hell, mit langs. Z.

65. J. R., Conj. phlykt. seit 14 Tg., Hh. betaut, Macula, Injct. Rsl. überall rasche Z. außer einer Cap. mit Stillstand, Lücken.

66. J. B., 36jähr. Recid. Kerato-conj. ecc., Injct., Randphlykt., Chemosis, Unruhe, Z. in allen Cap. des Rsl., in Hh. vordringend.

67. C. M., 33jähr. Conj. acuta bds.; Gef. vermehrt, erweitert, überall rasche Z. — 2. Tg. id.

68. T. G., 27jähr. Erosio corneae, pericorn. Injct. unten, Rsl. vermehrt, zt. erweitert, überall Strömung, unten sehr rasch.

69. E. B., 28jähr. Conjunctivitis bds. RA Horner; überall rasche Z.

70. H. W., 20jähr. Conj. phlykt., viele Phlykt., Inj., Chemosis, Conj. Gefäßnetz erweit., z. T. eng, z. T. geschlängelt, überall *Z*, im Gebiet d. Phlykt. eigentümlich homogene Gefäße, Rsl. langs. Z. 8. Tg. stärk. Hyperämie, Rsl. dch. stark erweit. Conj'gef. bedeckt.

71. E. S., 20jähr. Subac. Bleph'Conj., fast reizlos, zartes Rsl. Z.??

72. A. H., 22jähr. LA geheilte Kerat. superfic., viele Hh.-Gef., rasche Z. RA Kl. Macula d. Hh. in Gef'verbdg. mit Rsl., Rsl. weit, Z. rasch.

73. L. V., 15jähr. Iridocyclitis mit Hypopyon, 2. Tg., Hh.-Infiltr., gem. Inj. Rsl. dichter Cap.-Kranz, bes. unten, Blut locker, deutlichste rasche Z., einige tiefe, durchströmte Gef. durchziehen bereits untern Teil der Hh., durchf. Licht ermöglicht Z.-Sehen. 7. Tg. Hh. inf., Inj., Hyp. klein, weite Cap. langs. durchströmt. oberfl. und tiefe Hh.-Gef. — 11. Tg. abblassend, dichtestes Cap.-Netz, mittelrasch durchströmt, nasalwärts große Teile der Hh.-Cap. am Veröden, teilw. blutleer, teilw. ganz langs. durchstr., teilw. mit Lücken, wenige tiefe Hh.-Gef. 16. Tg. fast reizlos. Z. langs. bis schnell, unten verödende Cap.

74. H. I., 36jähr. Salmiakverbr. vor 9 Tg., gelblich, gem. Inj., subconj. Blutg. 2 Tg. nach Unfall, zartes Rsl., Z., innerste Cap. z. T. blutleer, kollabiert, — auch Blutungsherde rasch durchströmt.

75. F. S., 42jähr. Iridocycl. bds. seit 2 Wch. RA Seclusio, Inj., Z. im Rsl. sehr rasch, ausg. innerste Schlingen, wo langs., Lücken, — bei stärk. Vergr. zu zittrig. LA reizlos, Präcipitate, Rsl. rasche. Z.

76. H. J., 16jähr. Conj. follicularis. Starke Rötg., Z. schwer zu sehen, in allen Cap. äußerst rasch.

77. L. H., 36jähr. Ulcus corneae, unter Mitte Hh., tief, schmierig, seit 3 Tg. bemerkt, starke cil. u. peric. Inj., von beiden Seiten her dringen einige zarte Schlingen vom Rsl. Richtung Ulcus vor, mit raschester Z., übriges Rsl. Z. meist schlecht sichtb. An diesem Tg. Zinkjontophorese, total 4 Min., 1—3 Amp. 7. Tg. noch starke Inj., Ulcus reinigt sich, Inj. fast ganze unt. Hh.-Hälfte, Rsl. temp. Z., unten herum und nasal Gefäße grotesk erweitert, keine Z. zu sehen, keine Hh.-Gefäße. 13. Tg. weniger inj., viele Hh.-Gef., in meisten ders. und Rsl. ziemlich rasche Z., sowohl in weitern u. engen Cap., vereinzelt Stillstand. — 15. Tg. Cap.-Kranz

nicht weiter vorgewachsen, Z. nur in wenigen Cap. gesehen, rasch. Adr. vers. +. Interessenten steht die ausführliche Kasuistik gerne zur Verfügung.

Epikrise.

Die Veränderungen am Gefäßsystem, die diese wahllos untersuchten pathologischen Fälle vor den normalen auszeichnen, lauten ganz allgemein

1. Erweiterung der gesamten Strombahn,
2. Beschleunigung der Strömung.
3. evtl. Verlangsamung, Stillstand,
4. fraglich: Stase.

Die große Bedeutung der Stase in den Versuchen und Theorien *Rickers* veranlaßte mich, ihrem Vorkommen die größte Aufmerksamkeit zuzuwenden. Es herrscht wohl kein Zweifel, — ich kann hier *Marchand* zitieren — daß die Hyperämie im Höhestadium der Entzündung sicher eine paralytische ist[10]) S. 284. In Diskussion bleibt, ob dieser Hyperämie eine vorgeschaltete Arterienverengerung entspricht, wobei die Strömung sich extrem verlangsamen müßte bis zu völligem Stillstand, resp. Stase und ob dieser höchste Grad an den gewöhnlichen Entzündungen, die wir untersuchen können, so oft anzutreffen ist, wie dies nach den *Rickers*chen Versuchen zu erwarten wäre. Gefäßbilder, bei denen ich geneigt war, Stase anzunehmen, boten besonders die Fälle 60 und 77, wo in den extrem erweiterten, vermehrten, geschlängelten Gefäßen des Randschlingennetzes in der Nähe des Hornhautgeschwürs in keiner Weise eine Blutbewegung wahrzunehmen war und auch nicht wahrscheinlich schien. Jedenfalls setzte bald wieder rasche Zirkulation ein und bildeten sich eine große Zahl neuer Hornhautgefäße. Im Falle 77 hatte ich den Eindruck, die therapeutisch angewendete Iontophorese habe die Capillarneubildung, die vorher bereits eingesetzt hatte, hintangehalten. Da sich das Ulcus aber dennoch rasch besserte, muß entweder eine entscheidende Abtötung der Ulcusbakterien durch das Zink erfolgt sein, oder das in Stase befindliche Blut enthielt genügend wirksame Abwehrstoffe, oder es bestand halt doch Zirkulation, und eine reichliche Zufuhr von Antitoxin überwand die Bakterien und ihre Gifte. Noch in verschiedenen andern Fällen konnte in weiten und engen Capillaren keine Strömung bemerkt werden. Wir haben auch am übersichtlichen und leicht zugänglichen menschlichen Auge mit Beobachtungsschwierigkeiten zu kämpfen, die es nicht erlauben, die Art der Strömung in jedem Falle sicher zu erkennen. Diese Tatsache ist schon der Beobachtung normaler, reizloser Augen hinderlich (siehe dort). Erinnern wir uns, daß die Fortbewegung irgendeiner homogenen Flüssigkeit innerhalb eines von ihr völlig ausgefüllten Glasrohres vollkommen unmöglich zu beobachten ist, jedoch sofort wahrgenommen wird, sobald irgendwelche Diskontinuitäten in

dem Flüssigkeitsstrom auftreten — vorausgesetzt, daß die Geschwindigkeit keine zu große ist, weil uns sonst auch die Diskontinuitäten entgehen würden. Somit können wir die Bewegung der Blutflüssigkeit nur dadurch wahrnehmen, daß wir die einzelnen Blutkörperchen unterscheiden, und diese Wahrnehmung wird, wie bereits erwähnt, erleichtert durch lockere Füllung der Blutbahn und durch Unterbrechungen des Blutfadens. Wo diese Hilfsmittel versagen, kann aus der Nichtsichtbarkeit der Blutbewegung allein niemals mit Sicherheit auf Stase geschlossen werden. Die Schwierigkeiten können bei prall gefüllten Gefäßen unüberwindlich werden. Auch sehr dünne Capillaren können das Bild des bewegten Blutes verhüllen, sei es, daß die rasche Strömung den Blutfaden als unbewegtes kontinuierliches Band erscheinen läßt, sei es, daß die Blutkörperchen sonstwie zu dicht und gleichmäßig aufeinander folgen. Da hilft denn weder eine Steigerung der Lichtintensität noch die Anwendung stärkerer Vergrößerungen. Eine extreme Steigerung der Vergrößerung kann im Gegenteil nur nachteilig wirken, 1. weil dann die physiologische Unruhe des lebenden Objekts, die auch beim fixierten Kaninchen nicht vollkommen ausschaltbar ist, stärker stört, und 2. weil im mikroskopischen Bilde die Geschwindigkeit der Zirkulationsbewegung eine derartige werden kann, daß die einzelnen Blutkörperchen und damit die Strömung der Wahrnehmung entschwinden. Um sich dies zu veranschaulichen und zugleich dem Einwand zu begegnen, der Steigerung der Geschwindigkeit sei ja die Vergrößerung der einzelnen Butkörperchen proportional, diene ein Farbenkreisel, der in einfachster Weise abwechselnd mit weißen und schwarzen Sektoren bemalt sei. Lassen wir diesen Kreisel sich drehen, so steht die Geschwindigkeit in jedem Radius auch in geradem Verhältnis zur entsprechenden Breite der hellen und dunklen Sektoren; wir beobachten aber, währenddem der Kreisel langsam zur Ruhe kommt, daß sich aus dem einheitlichen Grau, das der raschen Bewegung entspricht, zunächst ein aus schwarzen und weißen Strahlen bestehender Stern in der Umgebung der Achse heraushebt, zu einer Zeit, wo der Randteil des Kreisels noch einheitlich grau erscheint. Um strömende Blutkörperchen zu sehen, bedürfen wir allerdings des Mikroskopes, um sie überhaupt sichtbar zu machen; es muß aber nicht vergessen werden, daß die Beschleunigung, die wir dem Blutstrom durch das Mikroskop geben, von einer bestimmten Geschwindigkeit an durch die stärkere Vergrößerung nicht mehr wettgemacht wird. Es scheint, daß diese Geschwindigkeit besonders in entzündlich beeinflußten Gefäßen oft erreicht wird. So konnte ich manchmal mit 24facher Vergrößerung die Blutbewegung viel besser sehen, als mit 37facher und noch höherer. *Ricker* und *Regendanz* verwendeten fast ausschließlich 103fache Vergrößerung (l. c. S. 4); ich fürchte, daß diese wohlgemeinte Übertreibung dem besten Beobachter verhängnisvoll werden kann.

Unterbrechungen des Blutfadens, eine normale Erscheinung, sind im Rsl. des entzündeten Auges entschieden häufiger zu beobachten, als am reizfreiem Auge. Diese Lückenbildung hat in der *Rickers*chen Theorie folgende Bedeutung (l. c. S. 153):

Die mit der Zunahme der Verlangsamung zustande kommende Unordnung des Blutes, die überdies in noch gröberer Form auftritt, insbesondere so, daß blutkörperchenfreie, plasmaführende Strecken auftreten und daß sich Klümpchen von Blutkörperchen bilden, legt den Gedanken nahe, daß ihr die zunehmende, schließlich vollständige Ausschaltung der Constrictoren in dem Sinne zugrunde liegt, daß mit dem gleichzeitigen Verlust des letzten Restes der vom Nervensystem abhängigen Spannung der Wand der sonst wirksame Einfluß verlorengeht, der in seiner normalen Stärke die physiologische Ordnung, in herabgesetzter Stärke die obensog. *Um*ordnung der Blutbestandteile hervorbringt und aufrechterhält.

Nach diesen Autoren käme die von ihnen dargestellte Unordnung des Blutes, die anfänglich in einem Verschwinden des plasmatischen Wandstromes und einem regellosen Dahinrollen der roten Blutkörperchen bestehen soll, dem stärkern prärubrostatischen Zustand zu und würde unmittelbar in Stase übergehen können. Was *Ricker* unter dem plasmatischen Wandstrom versteht, geht aus seinen Mitteilungen nicht hervor. Ich konnte auch in denjenigen Gefäßgebieten, die eine ganz besonders einwandfreie Beobachtung der Blutzirkulation gestatten, z. B. in neugebildeten Gefäßen nach abgelaufener Keratitis parenchymatosa, niemals einen solchen wahrnehmen. Das Durcheinanderrollen der Blutkörperchen wurde schon von *Schleich* an normalen Gefäßen gesehen. Auch das Auftreten von Lücken im strömenden Blut, wie schon angetönt, scheint mit einem prärubrostatischen Zustand stärkster Verlangsamung nicht identisch zu sein. Die Erscheinung kann nicht nur bei langsamer und stockender, sondern auch bei mittelschneller Zirkulation gesehen werden und leitet in vielen Fällen den Verschluß eines Gefäßes ein. Ich sah dies deutlich im Fall 73, 11. Tag, wo unter den vielen Hh.-Gefäßen viele verödet waren, andere langsam und zum Teil in solchen Segmenten durchströmt waren, so daß man jeden Augenblick den Verschluß auch dieser Gefäße erwarten konnte. Diese Verlangsamung, die sich bis zum Stillstand steigern kann, ist also augenscheinlich ein Werk der hypothetischen Vasoconstrictoren der Capillaren selber, kann also nicht mit deren Lähmung zusammenhängen (Fälle 39, 40, 65, 73, 75). *Ricker* aber kennt nur prä- und poststatische Verlangsamung, die beide mit Erweiterung und Herabsetzung der Constrictorenerregbarkeit einhergehen. Die Vermutung, diese letztere sei bei der Verlangsamung mit Blutkörperchenanhäufung stets erhalten, erfährt eine Bestätigung durch die Ähnlichkeit des Bildes mit demjenigen der *Adrenalinversuche*.

1. Gesundes Kaninchen, 1 gtt. Adr., sofort Kontraktion aller Gefäße, nach 10 Min. anhaltend, nach 30 Min. abnehmend.

2. H. I., 36jähr. Gesundes Auge, 1 gtt. Adr., 1—4 Min. starke Verengerung im Rsl., einige Cap. unsichtbar; nach 30 Min. Stromrichtung teilw. geändert,

einige Cap. verschlossen, andere wiedergeöffnet; 2 Std. Strömung und Anzahl Cap. wieder wie vor dem Versuch.

3. M. W., 19jähr. 1 gtt. in 1—3 Min. Rsl. fast ganz verschlossen, breite Gef. auf einem Tenotomielappen verschmälert.

Diese Versuche bewiesen, daß das von mir verwendete Adrenalinum hydrochloricum 1 : 1000 der Ciba, Basel, die längstbekannte Reaktion in prompter Weise auslöst. Ich bemerke, daß am menschlichen Auge der Verschluß von Cap. nicht etwa sofort erfolgt; die Kontraktion nimmt während 1—4 Min. zu.

Fall 32. 17. Tg. (Z. nicht zu sehen, wegen Stase oder Beobachtungsschwierigkeit?), 1 gtt. sofort keine Veränderung, nach 2—4 Min. Rsl. stark verengt, viele Cap. verschlossen.

Fall 33. 7. Tg. Rsl. noch groß, Z. ++, 1 gtt allg. Vereng., einige Cap. unsichtbar, Z. etwas langsamer, daher deutlicher.

Fall 58. 2. Tg. Inj. ++, 1 gtt. leichte Constr., Z. besser zu sehen.

Fall 63. Nach 1 Min. starke Vereng., Z. stark verlangsamt, Lückenbildg. nach 2 Min. viele Cap. verschlossen.

Fall 69 (*Horner*). 1 gtt. sofort leichte Verengerung, $^1/_2$ Min. starke Vereng., 1 Min. kleinste Cap. alle verschlossen, in engen größern Gef. fließt Blut langsam, in noch größern Art. u. V. zieml. rasch.

Fall 60. 8. Tg. $^1/_2$—1 Min. starke Verengerung mit Verlangs., oben, wo Hyperämie am größten war, Vereng. auf die Hälfte.

Fall 62. 6. Tg. 1—4 Min. Allg. Verengerung, oben, wo stärkste Alteration war, Strömung stark verlangsamt.

Fall 71. $^1/_2$—1 Min. Verengerung aller Gefäße, viele Cap. zu, Z. verlangs.

Fall 72. 1—4 Min. leichte Vereng. der Hh.-Gefäße, starke Vereng. einiger Cap., in Venen stockt der Strom über extremste Verlangs. bis zu völligem Stillstand, Zusammenballung v. Blutkörperhaufen, dabei sind diese Venen auf $^1/_2$ und weniger des vorigen Volumens reduziert.

Fall 74. 1 gtt. sofort Constr. aller Gef., meiste Cap. zu, 4 Min. id. nach 15 Min. Auge abgeblaßt, mikr. Gef. wieder etwas weiter, kl. Cap. wieder durchflossen; 2 Std. alles durchströmt, Rsl. zarte Cap.

Fall 77. 15. Tg. $^1/_2$—1 Min. allg. Vereng., dabei Z. verlangs., schollige Verklumpung von roten Blutkörperchen, viele Cap. vollständig verschlossen.

Fall 78. E. H., 18jähr. Keratoconj. phlyct. seit 3 Mt., Bh'phlyct. und ältere Hh.-Macula in Gefäßverbindung mit ausgedehntem Rsl., $^1/_2$—2 Min. nach 1 gtt. Constr. aller Gefäße, in einigen verengten Venen wird Z. zuerst rascher, während sich Cap. schließen, andere gehen in Stillstand über.

Nach dem Ausfall der *Rickers*chen Suprareninversuche laut seinen Protokollen hätte man erwarten dürfen, hier einige Male Verlangsamung der Reaktion, Ausbleiben derselben oder gar abnorme Reaktion (Erweiterung und Stase) anzutreffen. Die Reaktionen verliefen aber alle recht normal. Eine leichte Abschwächung kann angenommen werden bei 58 und 62, wo der Tropfen Adrenalin nicht vermochte, die Capillaren völlig zu schließen. Ein eindrucksvolles Bild boten 72 und 77, wo in weiten Hh-Gefäßen die Bildung scholliger Blutkörperchenhäufchen — verursacht durch Vasokonstriktion — beobachtet werden konnte. Diese Häufchen waren unförmig, die einzelnen Blutkörperchen deutlich unter-

scheidbar. Es scheint kaum denkbar, daß diese Art Zusammenballung mit der *Rickers*chen Stase verwandt sein sollte. *R.* u. *R.* (l. c. S. 5) unterscheiden zwischen Stillstand und Stase; „im 1. Fall sind die einzelnen Blutkörperchen zur Ruhe gekommen zu erkennen, im 2. Fall sind sie (optisch) miteinander verschmolzen", unter Auspressung der Blutflüssigkeit. Während aber *R.* u. *R.* nirgends einen Gegensatz zwischen diesen beiden Zuständen erwähnen, möchte ich doch die Frage aufwerfen, ob nicht der Stillstand, zurückzuführen auf Verengerung der gesamten Strombahn und Verschluß der Capillaren infolge wirksamer Constrictorenreizung, streng von einer mit Erweiterung und Konstriktionslähmung verbundenen Stase zu unterscheiden sei.

Auffällig ist, wie häufig bei meinen Patienten eine erhebliche Beschleunigung im erweiterten und vermehrten Randschlingennetz anzutreffen war. Hierbei sei betont, daß alle diese Geschwindigkeitsbeurteilungen auf subjektiver Schätzung beruhen. Daß diese Beschleunigung im entzündlich veränderten Kreislauf nicht als *Fluxion* bezeichnet werden darf, d. h. eine mit Beschleunigung einhergehende Hyperämie, bei erhaltener Konstriktorenerregbarkeit — was zwar alles auf den so oft angetroffenen Zustand zutrifft — davor warnt einem die andere Umschreibung *Rickers*, die Fluxion habe „im Pathologischen wenig oder nichts zu sagen, wo der peristatische Zustand zu Hause ist, der durch Herabsetzung oder Aufhebung der Constrictorenerregbarkeit gekennzeichnet ist und . . . . . mit Verlangsamung einhergeht"[15]). S. 288. Ich glaube annehmen zu müssen, dieser peristatische Zustand sei doch im Pathologischen seltener anzutreffen als die eigentliche Fluxion.

Ich bin mir wohl bewußt, daß die Verfolgung pathologischer Prozesse am entzündeten menschlichen Auge sich nur schwer mit genau dosierten Reizungsversuchen am Tierauge vergleichen läßt. Die Wirkungen eines bestimmten chemischen, thermischen, mechanischen Reizes lassen sich, und nicht bloß der leichteren Nachprüfung wegen, viel sicherer zu theoretischen Erörterungen herbeiziehen, als die in ihrer Reizstärke, Reizdauer, Angriffspunkt und sekundären Reizwirkungen viel schwerer abzuschätzenden bakteriologischen „Reize". Da aber *R.* u. *R.* selber die Ergebnisse ihrer Versuche, auf menschliche Entzündungen, z. B. Panaritium, Pneumonie, Diphtherie übertragen, ist es auch notwendig, die von ihnen postulierten Kreislaufsveränderungen am entzündeten menschlichen Auge aufzusuchen und auf übereinstimmende Resultate zu prüfen. Alle dahingehenden Untersuchungen bleiben natürlich Beispiele, die aber als Vergleichsmaterial zu den Versuchen der Pathologen nicht unterschätzt werden dürfen. Den Streit um das Wesen, die Kausalzusammenhänge der Entzündung werden die Pathologen weiterführen, eine Einigung ist vorerst nicht abzusehen (*Marchand*[10])].

Daß übrigens alle am entzündeten Auge gefundenen Gesetze vorerst nur für das Auge Geltung haben, gibt auch *Ricker* zu. Und *Bajardi*[16]) gibt den Grund an: „i vasi congiuntivali si trovano in condizioni ben diversi rispetto alla pressione che su di essi si esercita dall esterno." Auch ist der für die mikroskopische Untersuchung unvermeidliche starke Lichtreiz stets in Rechnung zu ziehen.

Zusammenfassung.

1. *Ricker* und *Regendanz* fanden im Höhepunkt der Entzündung Stase und haben im untersuchten Gefäßgebiet sehr häufig Stase gesehen. Ich konnte nie einwandfrei Stase nachweisen, indem diese Diagnose noch außerordentlich großen Fehlerquellen ausgesetzt ist, und zwar auch dann, wenn uns ausgezeichnete Beleuchtungsmethoden, wie sie die *Gullstrand*sche Spaltlampe bietet, zur Verfügung stehen.

2. *R.* u. *R.* fanden peristatische Verlangsamung als häufigstes Zirkulationsbild im entzündeten Auge und im Pathologischen überhaupt. Im Gegensatz dazu sah ich sehr häufig Beschleunigung im erweiterten Gefäßnetz, unter Erhaltung der Constrictorenerregbarkeit (geprüft durch Adrenalinversuche).

3. Verlangsamung, Stillstand und Stase sind nach *Ricker* und *Regendanz* durch nervösen Einfluß hervorgerufen, der die Constrictoren der Capillaren lähmt und durch vorgeschaltete Arterienvasokonstriktion die Strömung der Capillaren verlangsamt. Ich konnte nie völlige Lähmung der hypothetischen Vasocontrictoren der Capillaren beobachten (Adrenalinversuche) und fand, daß zum mindesten der Stillstand, am häufigsten in kleinsten Venen und in verödenden Capillaren zu beobachten, auf Vasokonstriktion und nicht Lähmung der Capillaren beruht.

4. Die von *R.* u. *R.* beobachtete Verzögerung und Umkehr der Adrenalinreaktion konnte ich nie nachweisen, obwohl ich solche Reaktionen in jedem Zustand von Entzündung angestellt habe.

Es bleibt mir die angenehme Pflicht, Herrn Prof. *Vogt* für die Leitung und stete Mithilfe an meiner Arbeit herzlichst zu danken, ebenso Herrn Prof. *Roessle*, der die erste Anregung zu dieser Arbeit gegeben hatte. Herrn Prof. *Stargardt* danke ich für freundliche Überlassung seiner zitierten Schrift.

Literaturverzeichnis.

[1]) *Coccius, Adolf*, Über die Ernährung der Hornhaut und die serumführenden Gefäße im menschlichen Körper. Leipzig 1852. S. 166/165. — [2]) *Donders*, Über die am Augapfel äußerlich sichtbaren Blutgefäße. Klin. Monatsbl. f. Augenheilk. 1864, S. 422. — [3]) *van Woerden*, Over de uitwendig zigtbare vaten vom het oog. Utrecht 1864. — [4]) *Bajardi*, Sull' esame microscopico della circolazione nei vasi della congiuntiva umana. Ann. di ottalmol. 1892, S. 533. — [5]) *Schleich, G.*, Sicht-

bare Blutströmung in den oberflächlichen Gefäßen der Augapfelbindehaut. Klin. Monatsbl. f. Augenheilk. März 1902. — [6]) *Augstein*, Gefäßstudien an der Hornhaut und Iris. Zeitschr. f. Augenheilk. 8. 1902. — [7]) *Stargardt*, Über Pseudotuberkulose und gutartige Tuberkulose des Auges, mit besonderer Berücksichtigung der binocular-mikroskopischen Untersuchungsmethode. v. Graefes Arch. f. Ophth. 55. 1903. — [8]) *Leber*, Untersuchungen über den Verlauf und Zusammenhang der Gefäße im menschlichen Auge. v. Graefes Arch. f. Ophth. 11, 1. Abt. 1865. — [9]) *Ricker* und *Regendanz*, Beiträge zur Kenntnis der örtlichen Kreislaufstörungen. Virchows Arch. f. pathol. Anat. u. Physiol. 231. 1921. — [10]) *Marchand*, Über den Entzündungsbegriff. Virchows Arch. f. pathol. Anat. u. Physiol. 234, 245ff. 1922. — [11]) *Marchand*, Antwort auf *G. Rickers* Bemerkungen [siehe [15])]. — [12]) *v. Graefe-Saemisch*, Handbuch der gesamten Augenheilkunde. — [13]) *Vogt, A.*, Atlas der Spaltlampen-Mikroskopie. — [14]) *Krogh*, Contractilité et innervation des Capillaires. Cpt. rend. des séances de la soc. de biol. 32, Nr. 13. 1920. — [15]) *Ricker, G.*, Bemerkungen zu der kritischen Studie *Felix Marchands* über den Entzündungsbegriff. Virchows Arch. f. pathol. Anat. u. Physiol. 237. 1922. — [16]) *Bajardi*, Ancora sull' esame micr. dei vasi della cong. nel vivo. Xme Congrès internat. d'Ophthalmologie Lucerne 1904, S. 162.

(Aus dem Pathologischen Institut der Universität Breslau [Direktor: Prof. Dr. *Henke*].)

Zur Stellung der Orbitalcylindrome im onkologischen System als Progonoblastome.

Von

Dr. med. **Agnes Baron.**

Mit 1 Textabbildung.

In der Orbita kommen gelegentlich Tumoren vor, die von einer Reihe von Autoren wie *Billroth*, *v. Graefe*, *Sattler*, *Herzog* u. a. als „*Cylindrome*" bezeichnet werden. Hierunter versteht man nach *Borst* „eine gallertige Geschwulst, die als charakteristischen (bei frischer Untersuchung besonders deutlich hervortretenden) Bestandteil Kugeln, Kolben, Keulen und Zylinder einer durchsichtigen, hyalin-schleimigen Substanz hervorbringt. Diese Substanz ist teils Sekretionsprodukt, teils geht sie aus einer Degeneration von Zellen hervor, teils handelt es sich um hyaline Entartung der Gefäße und des Stromas".

Was seine Lokalisation anbelangt, so ist es fast nur auf die Gesichtsregion beschränkt und kommt am häufigsten in der Orbita, der Nasenhöhle, den Speicheldrüsen und in der Umgebung der Mundhöhle vor. Doch werden auch Peritoneum, Hirnhäute, Knochen und Haut als Fundorte genannt. Gegen seine Umgebung gut abgrenzbar, erreicht es höchstens Walnußgröße, metastasiert selten, neigt aber zur Bildung von Rezidiven. Neben diesem i. a. gutartigen klinischen Verhalten kann gelegentlich eine Gewebskomponente in malignes Wachstum geraten.

Wohl selten ist eine Geschwulstart hinsichtlich ihrer histologischen Zusammensetzung und ihrer Genese so viel umstritten und so verschieden beurteilt werden wie das Cylindrom. Diese Differenz in der Beurteilung ist einesteils auf eine große Ähnlichkeit mit anderen Tumoren, andererseits auf die starke Variabilität seines histologischen Baus zurückzuführen. Auch ähnlich aussehende Geschwülste sind als Cylindrome bezeichnet worden.

In letzter Zeit sind mehr oder weniger ausführliche Zusammenstellungen der Cylindromliteratur erschienen, so daß ich mich darauf beschränke, ergänzend nur die in letzter Zeit erschienenen Arbeiten auf diesem Gebiete zu erwähnen.

Gutekunst berichtet über ein Cylindrom der Highmorshöhle, dessen *endotheliale* Genese er zwar nicht sicher beweisen konnte, doch aber mit größter Wahrscheinlichkeit annahm.

Barbezat beschreibt ein Carcinoma cylindromatodes der Orbita, das auf den Schädel übergriff. Er gehört zu den Anhängern der *epithelialen* Theorie und nimmt an, daß die Neubildung von den Nebenhöhlen der Nase ausging.

Sijpkens veröffentlicht aus dem Institut von *de Josselin de Jong* (Utrecht) einen „Fall von Cylindroma orbitae mit carcinomatöser Entartung", die ihm entscheidend für die *epitheliale* Natur der Neubildung erscheint.

Am eingehendsten hat sich letzthin *Herzog* zur Cylindromfrage geäußert. Er berichtet über ein Orbitalcylindrom, das mit der Tränendrüse im Zusammenhang stand, in den Schädel hineinwuchs und Lungenmetastasen verursachte. *Herzog* tritt für die *epitheliale* Genese ein, „da die adenomatösen Wucherungen und die Differenzierung von drüsenschlauchartigen Kanälen gleichzeitig mit der Ausbildung des Hohlraumsystems in ein und derselben Formation für einen Ausgang von drüsigen Organen sprechen", und zwar beschuldigt er die Siebbeinzellen oder die oberen hinteren Nasenabschnitte bzw. ihre drüsigen Anhänge als den Ausgangspunkt. Insbesondere beschäftigt er sich mit der Deutung der verschiedenen hyalinen Bildungen. Er faßt sie einerseits als epitheliale Produkte, andererseits als bindegewebige auf und sieht in der Entstehung der letzteren einen analogen Vorgang zur normalen Glashautbildung.

Nach den neuesten Anschauungen ist der lange Kampf zwischen den Anhängern der endothelialen und der epithelialen Genese der Parenchymzellen endgültig zugunsten der *letzteren* entschieden.

Die *Entstehung* der Cylindrome wird auf eine Entwicklungsstörung, eine Keimisolierung zurückgeführt. Für die Abschnürung solcher Keime kommen die acinösen Schleimdrüsen der oralen und perioralen Gebiete, doch auch die Speichel- und Tränendrüsen in Betracht. Der Zeitpunkt der Abschnürung wird nicht genauer angegeben. Evtl. tritt schon bei der ersten Aussprossung der Drüse eine Versprengung von Epithelzellen in das Bindegewebe ein, die sich hier selbständig zu drüsenähnlichen Bildungen weiterentwickeln. Das Wachstum unter abnormen Bedingungen führt zu einer mangelhaften Entwicklung des Epithels.

Trotz der verschiedensten Auffassungen und trotz der zahlreichen Benennungen hat sich der Name „*Cylindrom*" bis auf die heutige Zeit erhalten, obgleich oder vielleicht gerade *weil* er nichts über die Genese aussagt, sondern nur eine spezifische Eigenschaft kennzeichnet. Als selbständige Geschwulstart wird es kaum mehr abgegrenzt. Hinsichtlich seiner histologischen Struktur zeigt es fließende Übergänge insbesondere zu den Mischgeschwülsten der Speicheldrüsen (*Birch-Hirschfeld*, *Heineke*) und kann i. a. als Varietät derselben aufgefaßt werden.

Inwieweit diese Ansicht berechtigt ist, soll an einem mit der Tränendrüse verwachsenen Tumor untersucht werden, der operativ aus der Orbita entfernt wurde.

Das zur histologischen Begutachtung eingeschickte Tumorstück ließ makroskopisch eine derbe bindegewebige Kapsel erkennen, von der feine Septen ausgingen. Dazwischen lagen weiche, weißliche, krümelige Geschwulstmassen, die zum Teil aus ihren Fächern herausgefallen waren.

Die einzelnen Stückchen wurden in Formalin fixiert und nach Härtung in Alkohol in 5 Paraffinblöcken verarbeitet, von denen Stufen- und Serienschnitte angefertigt wurden. Die gewonnenen Schnitte wurden mit Hämatoxylin-Eosin und van Gieson gefärbt. Sie liegen hauptsächlich der folgenden histologischen Beschreibung zugrunde. Außerdem kamen noch Färbungen mit polychromem

Methylenblau, Mucicarmin und *Weigerts* Elasticalösung zur Anwendung, auf die gelegentlich hingewiesen wird.

Der histologische Befund stützt sich auf die Durchsicht einer Reihe von teils Serien-, teils Stufenschnitten, bei denen sich immer wieder die gleichen Feststellungen wiederholten. Schon bei schwacher Vergrößerung erkennt man, daß die Zellen des Tumorgewebes eine sehr wechselnde Anordnung zeigen, so daß die vielgestaltigsten Bilder resultieren. Teilweise sind sie gleichmäßig dicht nebeneinandergelagert, teilweise durch eine feinfädige, hellgefärbte Zwischensubstanz auseinandergedrängt, teilweise ordnen sie sich zu alveolären Gebilden an, deren Hohlräume mit homogenen Massen ausgefüllt sind.

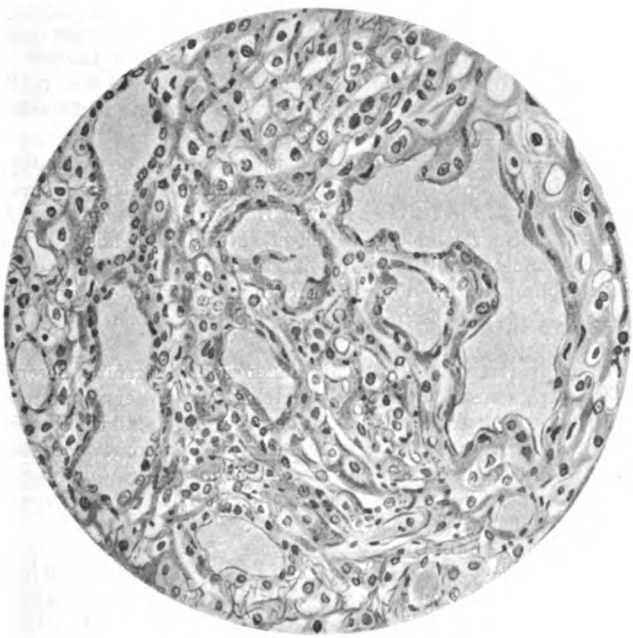

Bei starker Vergrößerung sieht man in einem kernarmen Grundgewebe eine Menge von quer und längs getroffenen Hohlräumen der verschiedenartigsten Weite und Gestalt, die von großen Zellen epithelartig ausgekleidet sind. Zellen des gleichen Typus wachsen in Strängen und Haufen zwischen die alveolären Gebilde, während an anderen Stellen nur schmale Bindegewebsbrücken zwischen den Wandungen der Hohlräume bestehen. Was die Zellform anbelangt, so herrschen große polygonale Zellen vor, die durch ein reichliches, hellgefärbtes, feinkörniges Protoplasma und einen fast immer zentral liegenden rundlichen Kern charakterisiert sind. Daneben kann man Zellen von mehr kubischem oder zylindrischem Typus beobachten, während manche Hohlräume von langgestreckten Zellen mit glatten Kernen ausgekleidet sind, die fast an Endothelien erinnern. Fast alle Lumina sind mehr oder weniger von einer feinfädigen, schwach bläulich gefärbten Masse ausgefüllt, die im van-Gieson-Präparat gelb erscheint.

Andere Partien des Tumors weisen ein ähnliches, nach Zellform und -farbe aber doch wesentlich anders gestaltetes Gesamtbild auf. Die Zahl der Hohlräume

wird merklich geringer, während die zelligen Formationen stärker das Bild beherrschen. Hier finden sich in einem kernarmen, zum Teil hyalinisierten Grundgewebe eingelagert Zellhaufen und -stränge, die sich verästigen oder mehr zusammenhängende Komplexe bilden. Zum größeren Teil solide, sind einzelne Züge von verschieden geformten Lumina siebartig durchbrochen. Neben Hohlräumen von mehr rundlicher Gestalt treten langgezogene, sich verästelnde Gänge auf, so daß drüsenkanalähnliche Bilder entstehen. Sie sind fast durchweg mit einer homogenen, stark eosingefärbten Masse gefüllt. In diesen Bezirken handelt es sich um gleichartig gebaute, mäßig protoplasmahaltige rundliche Zellen mit stark gefärbten Kernen, die um die Lumina herum mitunter Zylinderzellentypus annehmen.

Diese Partien des Tumors setzen sich in umfangreiche, ungeordnete Zellformationen fort, die gegen das bindegewebige, zum Teil hyalinisierte Stroma schwer abzugrenzen sind. Die Kerne sind in den verschiedensten Richtungen angeordnet und liegen manchmal zu ausgesprochen dichten Haufen zusammen. Im allgemeinen entsprechen sie morphologisch und tinktoriell dem vorhin geschilderten Typus. Doch nehmen sie in einzelnen Bezirken eine mehr spindelförmige Gestalt an, so daß sie ein sarkomähnliches Bild bieten.

Ohne scharfe Grenze gehen diese Gebiete in solche über, wo die Zelldichte stark abnimmt. Im Gesichtsfeld sind nur wenige Zellen zu sehen, die zwar manchmal noch in schmalen Strängen oder kleinen Haufen zusammenliegen, hauptsächlich aber isoliert in einer feinfädigen, hellgefärbten Grundsubstanz vorkommen. Mit polychromem Methylenblau zeigte letztere die für Schleimgewebe charakteristische Rosafärbung, während mit Mucicarmin behandelte Präparate nur ein diffuses Rosa ergaben. Typisch sternförmige Schleimzellen waren nicht nachzuweisen.

An einzelnen Stellen, i. a. recht wenig finden sich Blutgefäße, deren Endothelauskleidung deutlich erkennbar ist. Die histologische Untersuchung der Tumorkapsel ergibt ein aus mehreren Lagen bestehendes kernarmes, derbfaseriges Bindegewebe, das mitunter septenartig zwischen das Tumorgewebe hineinwächst, aber an keiner untersuchten Stelle von Geschwulstzellen durchbrochen wird. Es wird von zahlreichen Blut- und Lymphgefäßen durchzogen. Erstere weisen fast durchweg eine erhebliche Wandverdickung auf.

Wie schon vorher erwähnt, kann man nach den histologischen Bildern 3 verschiedene Gewebskomponenten unterscheiden, die *alveoläre*, die *sarkomähnliche* und die *schleimige* — nach den vorherrschenden Gewebsbestandteilen beurteilt. Bei allen tritt die gleiche Grundform des Aufbaus hervor. In einem nach Menge und Art wechselnden Stroma ein nach Menge und Anordnung verschiedenes Parenchym. Wenn man Schnitte, wie die beschriebenen, einem Pathologen vorlegt, ohne ihn über den Sitz der Geschwulst zu unterrichten, so wird er sicherlich den Typus des *Epithelioms* der *Parotis* erkennen. Eine gewisse Übereinstimmung mit den als Cylindrom bezeichneten Geschwülsten ist nicht zu leugnen, doch beschränken sich die cylindromatösen Partien nur auf kleine Bezirke des Tumors, während das Gesamtbild, die verschiedenen Modifikationen des Grundgewebes, das Vorwiegen ausgedehnter, ungeordneter zelliger Formationen neben den mehr alveolären Partien auf die kompliziertere Zusammensetzung der Speicheldrüsenmischgeschwülste hindeuten.

Die aus den zahlreichen Hohlräumen bestehenden Gebiete sind unzweifelhaft einem drüsigen Gewebe nachgebildet. Die zum Teil recht großen Zellen, welche die drüsigen Hohlräume auskleiden, erinnern an die *Sekretionszellen* der *serösen Speicheldrüsen* im sekretgefüllten Zustand. Die feinfädige, schwach blau gefärbte Masse im Innern der Lumina ist als Sekretionsprodukt aufzufassen. Der Gesamtaufbau trägt organoiden Charakter und macht den Eindruck unvollkommen entwickelten Speicheldrüsengewebes. An anderen Stellen tritt die cylindromatöse Komponente deutlicher hervor. Hier nimmt die bindegewebige Grundsubstanz teilweise hyalinen Charakter an. Hier finden sich die für das Cylindrom eigentümlichen Gebilde in Form von Kugeln und Zapfen, die von den Geschwulstzellen in wechselnder Anordnung umgeben sind. Die hier vereinzelter auftretenden Hohlräume sind mit stark eosingefärbten Massen angefüllt, die als hyaline Produkte anzusprechen sind. Die hyalinen Bildungen fanden bei den einzelnen Forschern die verschiedensten Deutungen. In neuerer Zeit werden sie teils für Produkte irgendwelcher Veränderungen an den Parenchymzellen, teils für Produkte des präformierten Bindegewebes gehalten.

Das *Grundgewebe* ist in verschiedenen Formen vertreten. Im allgemeinen herrscht ein fibröses, kernarmes Bindegewebe vor. Daneben aber bestehen ausgedehnte Partien aus einem *myxomatösen* Gewebe, dessen Arteigentümlichkeit durch Struktur und spezifische Färbung bewiesen ist. Die hierin vereinzelt auftretenden Zellstränge und -haufen stehen — wie es die Durchsicht von Serienschnitten ergibt — im Zusammenhang mit den zellreichen Formationen des Tumors. Knorpelgewebe konnte in den untersuchten Teilen nicht nachgewiesen werden. Doch ist es kein wesentlicher Bestandteil der Mischgeschwülste. *Mathias* bemerkt, daß Knorpel in den außerhalb der Parotisregion auftretenden Mischtumoren fast regelmäßig fehlt. Eine Reihe von Autoren nahm an, daß das Knorpel- und Schleimgewebe auf metaplastischem Wege entstanden sei. *Borst* hält eine Metaplasie in diesem Umfang für ausgeschlossen und führt Stroma und Parenchym auf die Wucherung primär verschiedener Keime zurück. Er teilt somit die Meinung *Hinsbergs*, der annimmt, daß man es hier mit genetisch völlig differenten Gewebskeimen zu tun hat. *Ribbert* faßt das Schleimgewebe nicht wie *Krompecher* als Degenerationszustand auf, sondern wie in Myxomen. Doch können auch regressive Veränderungen vorkommen. *Böttner* hält in Anlehnung an *Ehrich* sowohl Schleim- wie Knorpelgewebe für umgewandelte Produkte der von ihm „sezernierende Epitheliome" genannten Speicheldrüsenmischgeschwülste.

In dem Grundgewebe sind an Masse und Aussehen recht variierende Formationen mehr oder weniger dicht aneinandergelagerter Zellen

eingelagert — *die Geschwulstzellen*. Über die Art der Zellen herrschte lange Zeit große Uneinigkeit.

Nachdem *Hinsberg* 1899 in seiner Arbeit „Beiträge zur Entwicklungsgeschichte und Natur der Mund- und Speicheldrüsengeschwülste" den Vertretern der *endothelialen* Theorie scharf entgegengetreten war, gewann die Anschauung von der *epithelialen* Herkunft der Geschwulstzellen mehr und mehr an Verbreitung. *Kaufmann*, der bisher diese Frage offen ließ, hat sich in der neuesten Auflage seines Lehrbuches der speziellen pathologischen Anatomie (1922) entschieden auf die Seite der Anhänger der *epithelialen* Lehre gestellt. Er sagt unter anderem: „Vor allem haben uns die überaus mannigfachen Bilder der Basalzellkrebse resp. Basaliome und diejenigen, welche das Schmelzorgan und die damit zusammenhängenden Geschwülste bieten, eine überzeugende Vorstellung von der Variabilität ektodermaler Zellwucherungen, besonders auch für den Übergang ektodermaler in scheinbar mesenchymale Bildungen vermittelt . . . Die ektodermalen Geschwulstzellen zeigen auch hier die Fähigkeit, durch Bildung von Fasern und Zwischensubstanz das Aussehen mesenchymalen Gewebes anzunehmen . . ."

Wenn auch die fließenden Übergänge zwischen den Strukturen des Parenchyms und des Stromas (*Heineke*) die Beurteilung der Zellen äußerst erschweren, so kann doch ihre *epitheliale* Genese als *gesichert* gelten, zumal einige Fälle bekannt sind, die einen ausgesprochen carcinomatösen Charakter zeigen. Im vorliegenden Fall weist die epitheliale Anordnung der Zellen und Zellkomplexe auf eine Abstammung vom Epithel hin. Drüsenähnlichkeit der Struktur und Auftreten von Zylinderzellen sprechen ebenfalls dafür. An einzelnen Stellen ist deutlich zu verfolgen, wie die Geschwulstzellen von dem die alveolären Hohlräume auskleidenden Epithel ihren Ausgang nehmen. Riffzellen, Hornperlen und Schichtungskugeln ließen sich in den untersuchten Schnitten nicht nachweisen. Doch spricht ihr Fehlen nicht gegen die epitheliale Natur; denn die Mischtumoren zeigen eine reiche Mannigfaltigkeit in ihrer Gestaltung. Dagegen wurden an einzelnen Stellen Inseln von Zellen mit unverkennbarem Plattenepitheltypus gefunden. Die sarkomähnlichen Bilder finden nach *Kaufmann* ihre Analoga in den ektodermalen Geschwülsten. Die Endothelähnlichkeit mancher Zellen wäre nach *Ribbert* „durch mechanische Bedingungen des wachsenden Bindegewebes herbeigeführte äußere Übereinstimmung der Form" entstanden zu denken.

Vergleicht man die vorliegenden Bilder mit den Beschreibungen, wie sie *Kaufmann*, *Ribbert*, *Heineke* von den Speicheldrüsenmischgeschwülsten geben, so läßt sich eine völlige Übereinstimmung hinsichtlich ihrer histologischen Struktur feststellen. Mit Recht kann man den untersuchten Orbitaltumor als „*Parotismischgeschwulst*" oder besser nach *Ribbert* als „*Parotisepitheliom*" bezeichnen. Hervorzuheben wäre, daß ein Teil der Geschwulst in ihrem Bau dem Cylindrom entspricht. Es gehört aber gerade zu den Eigentümlichkeiten der Mischgeschwülste, für die eine große Variabilität und fließende Übergänge der einzelnen

Gewebsformationen charakteristisch sind, daß cylindromatöse Partien andeutungsweise bis zum völligen Beherrschen des histologischen Bildes vorhanden sein können. Es ist nicht wunderzunehmen, wenn letztere Fälle infolge Hervortretens der cylindromatösen Komponente als besondere Geschwulstart — als Cylindrom — abgegrenzt wurden. Sieht man sich die in der Literatur angegebenen Orbitalcylindrome nach diesem Gesichtspunkte hin an, so wird man für eine Reihe von ihnen mit einiger Sicherheit eine erhebliche Ähnlichkeit mit den Parotismischtumoren feststellen können. Erwähnen möchte ich nur die von *Herzog*, *Barbezat*, *Sijpkens* beschriebenen Orbitalcylindrome, deren epitheliale Komponente in ein malignes Wachstum geriet, und die histologisch weitgehendst mit Bildern eines carcinomatösen Parotistumors übereinstimmen. Ob die Abgrenzung einer eigenen Geschwulstart „Cylindrom" an sich berechtigt ist, möchte ich dahingestellt sein lassen. Jedenfalls sind *die in der Orbita vorkommenden Cylindrome auf Grund ihrer histologischen Zusammensetzung als „Parotisepitheliome" aufzufassen.*

Hieraus ergibt sich nun eine neue Fragestellung: Wie kommt es, daß Tumoren vom Typus der Parotisepitheliome außerhalb der Parotisregion auftreten? Bevor ich darauf eingehe, möchte ich daran erinnern, daß außer in der Orbita Speicheldrüsenmischgeschwülste in der Oberlippe und am Gaumen beschrieben worden sind, also auch außerhalb des eigentlichen Speicheldrüsengebietes (*Mathias*, *Hudalla*, *Lang* — daselbst Literatur, neuerdings *Rohkamm* aus dem Institut von *Rössle*).

Die Beantwortung der oben gestellten Frage erfordert zunächst einen kurzen Überblick über die bisherigen *Entstehungstheorien* der Parotismischgeschwülste. Im allgemeinen ist heute die Ansicht, daß sie durch Entwicklungsstörung, Keimversprengung oder -ausschaltung entstanden sind, ziemlich unbestritten. Doch herrschen über die Zeit der Verlagerung und über die Herkunft des hypothetischen Geschwulstkeims noch recht verschiedene Anschauungen.

Einige Autoren — *Cohnheim*, *Birch-Hirschfeld*, *König* — nehmen eine Anomalie bei Entwicklung der Kiemenbögen an. Sowohl der Sitz als der Aufbau der Geschwülste aus epithelialen und bindegewebigen Anteilen — Knorpel, Plattenepithel, Drüsenschläuchen — sprechen dafür; denn alle diese Gewebe finden durch Umbildung aus ektodermalen und mesenchymalen Anteilen der Kiemenbögen ihre Erklärung. *Hinsberg* dagegen verlegt die Keimausschaltung in eine Zeit, da die Kiemenbögen schon verschwunden sind, nämlich in die 8. bis 9. Woche, in der die Entwicklung der Speicheldrüsen vor sich geht. Die Drüsenanlage der Parotis und der Submaxillaris steht in engster Beziehung zur knöchernen Unterkieferanlage sowie zum *Reichert*schen Knorpel. So ist es denkbar, daß Drüsenläppchen zusammen mit embryonalem Bindegewebe des Periostes, das Knorpel und Knochen liefern kann, abgetrennt werden und früher oder später einmal zu wuchern anfangen. Er leitet also das Cylinderepithel von der Drüsenanlage ab, die Plattenepithelien sind entweder durch Metaplasie entstanden oder von der Trommelfellanlage herzuleiten. Das Stroma stammt aus mitverlagerten Periostzellen. Im gleichen Sinne wie *Hinsberg* äußert sich dessen Lehrer *Ribbert*. Er

führt die Mischgeschwülste auf verlagerte Drüsenläppchen zurück, deren Epithel zu abnormer Ausbildung gelangte, weil es im mesenchymalen Gewebe der Unterkieferanlage — also einem anderen als normalen Bindegewebe wachsen muß. Die Plattenepithelien faßt er als Ausdruck unvollkommener Differenzierung auf. *Wilms* dagegen leitet die Speicheldrüsenmischtumoren von undifferenzierten Keimen ab, die so frühzeitig aus ihrer Verbindung losgelöst sind, daß sie noch die Fähigkeit haben, sich nach verschiedenen Richtungen hin zu differenzieren und alle im Bereich dieser Entwicklungsmöglichkeit liegenden Gewebsarten zu bilden.

Für Neubildungen, die auf die Speicheldrüsengegend resp. ihre nähere Umgebung lokalisiert sind, lassen sich diese Theorien wohl anwenden, nicht aber, wenn es sich um Mischgeschwülste handelt, die *außerhalb des normalen Ausbreitungsgebietes* der Speicheldrüsen entstanden sind, wie sie gelegentlich am Gaumen, Oberkiefer, Oberlippe und auch in der Orbita vorkommen.

Nach *Mathias* kommt für diese eine „mechanische Keimversprengung" nicht in Frage, sondern zur Erklärung ihrer Entstehung muß die *Phylogenie* herangezogen werden. Aus der vergleichend anatomischen Forschung ergibt sich, daß das Ausbreitungsgebiet der Speicheldrüsen sich weiterhin erstreckt als die Organzone während der fötalen Entwicklung. Hier kommen Gebiete in Betracht, in welchen verwandte Drüsengruppen in der Phylogenie morphologische Transformationen und physiologischen Funktionswechsel erfuhren. Im vorliegenden Fall handelt es sich um das Auftreten einer mit der Tränendrüse verwachsenen Mischgeschwulst in der Orbita. Ebenso sind gleich und ähnlich gebaute Tumoren ohne räumlichen Zusammenhang mit der Tränendrüse beobachtet worden. Vergleichend anatomisch läßt sich feststellen, daß wohl sicher Tränendrüse und Parotis von einer gemeinsamen Urform abstammen. Für diese Annahme sprechen eine Reihe von gemeinsamen Beziehungen zwischen Glandula lacrimalis und Glandula parotidea, die *Mathias* hervorgehoben hat.

1. Morphologisch weisen sie nur geringe Unterschiede auf.

2. Innervatorisch läßt sich ein gewisser Zusammenhang konstruieren. Die Gland. lacr. erhält Fasern vom Nervus glossopharyng. über Chorda tympani und Ganglion sphenopalatinum. Die Parotis wird vom N. glossopharyng. durch den Nerv. petros. superfic. minor über das Ganglion oticum versorgt.

3. Ferner besteht eine nosologische Einheit zwischen Parotis und Tränendrüse. Sowohl bei Parotitis epidemica als auch bei der *Mikulicz*schen Krankheit und leukämischen Erkrankungen werden in den meisten Fällen beide gleichzeitig betroffen.

4. Außerdem weist die Ähnlichkeit ihrer spezifischen Organtumoren auf einen Zusammenhang hin.

Bei einzelnen Nagern liegen neben der Tränendrüse Speicheldrüsen in der Orbita, bei der Katze erstrecken sich die Speicheldrüsen bis in die

Orbita und bilden dort die Gland. salival. orbital. — alles Tatsachen, die auf enge phylogenetische Beziehungen zwischen diesen Drüsen hindeuten.

Die Tränendrüse, die mit ihrem Hauptanteil am äußeren oberen Orbitalrand liegt, zeigte ursprünglich eine andere Lokalisation. Bei den Urodelen bildet sie sich längs des unteren Augenlides vom Conjunctivalepithel aus. Bei den Reptilien gewinnt das drüsige Organ in der Gegend des inneren und äußeren Augenwinkels an Ausdehnung. Allmählich schwindet das Mittelstück, so daß 2 Drüsen hervorgehen:

1. die am inneren Augenwinkel gelegene *Harder*sche Drüse;
2. die Tränendrüse.

Letztere behält ihre ursprüngliche Lage am äußeren Augenwinkel bei und bleibt noch bis zu den Vögeln hinauf im Bereich des unteren Augenlides. Die *Harder*sche Drüse wird bei den Primaten rudimentär. Gelegentlich sind auch beim Menschen noch Reste erhalten.

Aus den angeführten Tatsachen lassen sich eine Reihe von Schlüssen ziehen:

1. Das Auftreten von sogenannten Mischtumoren, wie sie für die Parotis charakteristisch sind, in der Tränendrüse, findet seine Erklärung darin, daß die *Gland. lacrim.* eine *transformierte Speicheldrüse* vorstellt.

2. Das Auftreten von ebensolchen Geschwülsten außerhalb der Tränendrüse in der Orbita läßt sich aus der phylogenetischen Entwicklung derselben erklären, da ihr Ausbreitungsgebiet sich ursprünglich weiterhin erstreckte als bei den Primaten.

3. Es besteht die Möglichkeit, daß überall dort, wo sich in der Phylogenie Speicheldrüsengewebe resp. eine verwandte umgewandelte Drüse befindet, gelegentlich ein *Rückschlag* mit Auftreten entsprechender Organreste stattfindet, die in geschwulstmäßiges Wachstum geraten können. Die organoide, aber doch unvollkommene Struktur dieser Neubildungen spricht dafür, daß sich die Geschwülste atavistisch aus einer primitiveren Differenzierungsstufe des Organs entwickeln.

Mathias bezeichnet solche Tumoren als „*Progonoblastome*". Nach seiner Definition versteht man darunter „organoide, in geschwulstmäßiges Wachstum geratene Gewebsteile, welche nicht durch fötale Abreißung und Versprengung, sondern gesetzmäßig durch Rückschlag im phylogenetischen Ausbreitungsgebiet eines Organs an einer bestimmten Körperstelle auftreten". Daraus ergibt sich nun, daß man eine Reihe von Geschwülsten der Orbita, die in *histologischer* Nomenklatur als Mischgeschwülste oder besser nach *Ribbert* als „*Parotisepitheliome*" aufzufassen sind, *genetisch* benannt als „*Progonoblastome*" bezeichnen kann. Die *Mathias*sche Ableitung dieser Neubildungen bildet ein weiteres Glied in der Kette der Beweise für die epitheliale Natur der Mischgeschwülste, da hiernach ihr Ausgang von drüsigen Organen feststeht,

handelt es sich doch mit Wahrscheinlichkeit um das atavistische Auftreten von Organresten, sei es der *Harder*schen Drüse, sei es der Tränendrüse selbst, die in geschwulstmäßiges Wachstum gerieten. Vielfach werden die Schleimdrüsen als Ausgangspunkt angesehen (*Herzog*). Dagegen spricht jedoch, daß letztere wohl Adenome, nie aber Tumoren vom organoiden Typus der Speicheldrüsenmischgeschwulst bilden können.

Zusammenfassung.

1. Eine Reihe von Tumoren der Orbita, die bis dahin meist als Cylindrome bezeichnet wurden, sind hinsichtlich ihrer *histologischen Struktur als Parotisepitheliome* anzusprechen.

2. Das Auftreten solcher Geschwülste in der Orbita läßt sich nach *Mathias* als *Rückschlag* zu *phylogenetischen* Organresten erklären.

3. Nach seinem Vorschlag sind solche Blastome als „*Vorfahrengeschwülste*" (*Progonoblastome*) zu bezeichnen, da sie durch Atavismen einer Organanlage zu Vorfahrenformen entstanden sind.

4. Zu beurteilen, inwieweit die Cylindrome der inneren Nase und der Highmorshöhle unter den Begriff Prognoblastom fallen, liegt nicht im Rahmen dieser Arbeit. Mit aller Wahrscheinlichkeit besteht aber auch hier ein zwingender Zusammenhang.

Literaturverzeichnis.

[1]) *Aschoff* (Borst), Lehrbuch der allgemeinen und speziellen Pathologie. 1921. — [2]) *Barbezat*, Zur Kenntnis des Carcinoma cylindromatodes der Orbitalgegend. Virchows Arch. f. pathol. Anat. u. Physiol. **223**. 1917. — [3]) *Birch-Hirschfeld*, Krankheiten der Orbita. 1920. — [4]) *Gegenbauer*, Morphol. Jahrb. **8**. 1883. Beitrag zur Morphologie der Mundspeicheldrüsen der Wirbeltiere von *P. Reichel*. — [5]) *Gutekunst*, Ein Fall von Cylindrom der Highmorshöhle. v. Baumgartens Arbeiten. Bd. V. — [6]) *Heineke*, Die Geschwülste der Speicheldrüsen. Ergebn. d. Chirurg. u. Orthop. **6**. 1913. — [7]) *Herzog*, Zur Cylindromfrage. Zentralbl. f. allg. Pathol. u. pathol. Anat. **31**. 1920. — [8]) *Herzog*, Neue Beiträge zur Cylindromfrage. Beitr. z. pathol. Anat. u. z. allg. Pathol. **69**. 1921. — [9]) *Hinsberg*, Beiträge zur Entwicklungsgeschichte und Natur der Mund- und Speicheldrüsentumoren. Dtsch. Zeitschr. f. Chirurg. **51**. 1899. — [10]) *Hudalla*, Versprengte Parotiskeime in der Oberlippe als Grundlage einer Tumorbildung. Inaug.-Diss. Breslau 1920. — [11]) *Kaufmann*, Lehrbuch der speziellen pathologischen Anatomie. 1911, 1922. — [12]) *Lang*, Über versprengte Speicheldrüsentumoren der Oberlippe. Inaug.-Diss. Breslau 1918. — [13]) *Mathias*, Ein Beitrag zu der im Zusammenhang mit Phylopenie und fötaler Persistenz auftretenden Geschwulstbildung. Zentralbl. f. allg. Pathol. u. pathol. Anat. **30**. 1919. — [14]) *Mathias*, Zur Kasuistik seltener Geschwulstbildungen. Berlin. klin. Wochenschr. 1920, S. 348. — [15]) *Mathias*, Die Abgrenzung einer neuen Gruppe von Geschwülsten. Ebenda S. 444. — [16]) *Mathias*, Zur Lehre von den Progonoblastomen. Virchows Arch. f. pathol. Anat. u. Physiol. **236**. 1921. — [17]) *Oppel*, Lehrbuch der vergleichenden mikroskopischen Anatomie der Wirbeltiere. 1900. — [18]) *Ribbert*, Geschwulstlehre. 1914. — [19]) *Rohkamm*. Vierteljahrsschr. f. Zahnheilk. 1922. — [20]) *Sijpkens*, Ein Fall von Cylindroma orbitae mit carcinomatöser Entartung. Monatsbl. f. Augenheilk. 1922. — [21]) *Wiedersheim*, Einführung in die Anatomie der Wirbeltiere.

Das Augenzittern als Ausdruck der Gehirnmechanik[1]).

Von

Dr. **Kunz,**
Studienrat in Bottrop,

und

Prof. Dr. **Joh. Ohm,**
Augenarzt in Bottrop (Westfalen).

Mit 20 Textabbildungen.

Das Augenzittern steht jetzt im Vordergrund des Interesses. Physiologen, Augen-, Ohren- und Nervenärzte bemühen sich um seine Erforschung und suchen es für die Erkennung von Krankheiten nutzbar zu machen. In den letzten Jahren ist eine große Fülle von neuen Tatsachen zusammengetragen. Es kam der Forschung sehr zugute, daß man das Augenzittern durch optische und vestibuläre Reize unter verschiedenen Bedingungen leicht auslösen und daß man weiter bei Hunden und Katzen durch Vorenthaltung des Lichtes ein Augenzittern hervorrufen kann, das dem der Bergleute sehr ähnlich ist. Letzteres ist durch den unerschöpflichen Reichtum seiner Eigenschaften zu einer ganz unschätzbaren Quelle der Lehre von der motorischen Augeninnervation geworden.

Besonders wertvoll ist das Augenzittern deshalb, weil es als Lebensäußerung des Gehirns uns Einblick in die Tätigkeit gewisser Teile des Zentralorgans gewährt, den wir auf keine andere Weise gewinnen können.

Es ist Aufgabe dieser Abhandlung, diese vitale Tätigkeit auf gewisse Grundprinzipien der Mechanik zurückzuführen und damit zur Erklärung des Augenzitterns, besonders der sogenannten schnellen Phase, die noch umstritten ist, beizutragen.

Der eine von uns (*Ohm*) hat die hier entwickelte Auffassung bereits 1920 kurz angedeutet, aber nur unvollkommen begründet.

Ohm ging von dem Theorem *Fouriers* aus, wonach sich jede periodische Bewegung in einer einzigen Weise in Sinusschwingungen zerlegen läßt. Indem die Akustiker (*G. S. Ohm* und *Helmholtz*) dieses Theorem auf die Lehre vom Schall anwandten, gelangten sie zur richtigen Defi-

[1]) Dieser Aufsatz ist verfaßt für den von der Deutschen Redaktion der Archivos de Medicina y Cirurgia in Madrid im Anfang 1923 veranstalteten Wettbewerb.

nition des Tones bzw. Klanges. Danach beruht der „Ton" auf einer einfachen Pendel- bzw. Sinusschwingung, der „Klang" auf einer Kombination von Pendelschwingungen, deren Schwingungszahlen in dem Verhältnis von 1 : 2 : 3 : 4 : 5 usw. stehen. Man bezeichnet die langsamste Pendelschwingung bekanntlich als Grundton, die schnelleren als Obertöne. Das Phasenverhältnis der Obertöne ist für das Gehör belanglos (*Helmholtz*).

In der Erwägung, daß auch das Augenzittern zweifellos eine periodische Bewegung darstellt, kam *Ohm* zu der Überzeugung, daß es auf Pendelschwingungen des Augapfels beruht. Das erschien bei dem „pendelförmigen" Augenzittern ohne weiteres verständlich, nicht aber bei dem „ruckförmigen" und sonstigen Arten. Hier konnte er nur durch Vergleich solcher Augenzitterkurven mit Kurven, die auf zeichnerischem Wege aus Grundton und 1. bzw. 2. Oberton in verschiedenem Phasenverhältnis gemischt waren, die Ähnlichkeit nachweisen.

Der andere von uns (*Kunz*) hat dann als Mathematiker die Kurven durch Ausmessung und Rechnung der Analyse unterworfen und den Grundton und die Obertöne nach Amplitude und Phasenverhältnis näher bestimmt.

Fünf so gewonnene Analysen sind 1922 von *Ohm* auf der Versammlung der Deutschen ophthalmol. Gesellschaft in Jena kurz vorgeführt und eine Kurve (Abb. *d*) ist in den Bericht aufgenommen[1]). Die sorgfältige Durcharbeitung dieser Analysen sowie die Darstellung der Methode hatten wir einer späteren Arbeit vorbehalten, die wir hiermit überreichen. Inzwischen ist die Methode noch wesentlich verbessert, und es sind noch zwei weitere Analysen hinzugekommen.

Das Verfahren der Analyse.

Das Mittel, um periodische Naturerscheinungen zusammengesetzter Art in Komponenten zu zerlegen und dadurch auf ihre Ursachen zurückzuführen, ist die sog. harmonische Analyse. Man denke sich irgendeine mit der Zeit veränderliche Größe, z. B. die Ausweichung eines bestimmten Punktes einer tönenden, d. h. schwingenden Saite. Trägt man die Zeit, von einem beliebigen Punkte einer geraden Linie ausgehend, auf dieser als Strecken, Abszissen auf, indem man etwa $^1/_{100}$ Sekunde 5 mm, $^2/_{100}$ 10 mm, $^3/_{100}$ 15 mm usw. entsprechen läßt, und errichtet man in den so gefundenen Punkten Senkrechte, Ordinaten, die gleich einem Vielfachen der Ausweichungen des Punktes der Saite sind, so erhält man, wenn man noch die Endpunkte der Ordinaten verbindet, eine je nach dem Klang der Saite verschieden geformte krumme Linie, die sich im Verlauf der Zeit unaufhörlich wiederholt. Im einfachsten Falle ist die Kurve eine aus der Trigonometrie wohlbekannte Linie, nämlich die sog. Sinuslinie, die mathematisch durch einen Ausdruck von der Form $R \sin (\varphi + \psi)$ dargestellt wird. In diesem Ausdruck heißt R die Amplitude, ψ der Phasenwinkel der Schwingung, während φ ein veränderlich gedachter Winkel ist, der wie oben die Zeit als Abszisse dient. Das Ohr vernimmt in diesem

[1]) Die Frequenz der Oberreize ist dort S. 221 infolge eines Rechenfehlers teilweise viel zu hoch angegeben. Der Fehler wird hier richtiggestellt.

einfachen Falle einen Ton, andernfalls einen Klang, der aus Tönen zusammengesetzt ist. Sowie nun das geübte Ohr den Klang in seine Bestandteile zu zerlegen vermag, so läßt sich dasselbe Ziel auch auf mathematischem Wege erreichen, und man spricht von Darstellungen periodischer Funktionen durch trigonometrische Reihen. Solche mathematischen Zerlegungen liefern uns unter Umständen, wie in dem Beispiel der schwingenden Saite, die physikalischen Ursachen der Erscheinungen.

Es sei nun von vornherein mit Nachdruck betont, daß aus der bloßen Tatsache der Zerlegung kein bündiger Schluß auf die physikalische Natur der untersuchten Kurve gezogen werden kann. Es handelt sich nämlich vom mathematischen Standpunkt aus betrachtet lediglich um eine Aufgabe der Einschaltung oder Interpolation, der jede ganz willkürliche periodische Funktion, ja sogar ein ganz beliebiges, nicht periodisches Gekritzel unterworfen werden kann. Im letzteren Fall liefert die Zerlegung dieses Gekritzel nicht bloß einmal, sondern ins Endlose wiederholt, und läßt sich also mit einer Friesschablone des Anstreichers vergleichen.

Der Gedankengang bei der Benutzung der Zerlegungen ist vielmehr dieser: Macht man die Annahme, das Periodische in den Augenzitterkurven sei die Folge von einfachen oder Sinusschwingungen, wie sie in der Natur häufig angetroffen werden und z. B. die zusammengesetzte Erscheinung der Gezeiten hervorrufen, so wird die Zerlegung auf die dem Augenzittern zugrunde liegenden einfachen Schwingungen, d. h. auf seine Ursachen führen, da die Zerlegung nur in einer Weise vorgenommen werden kann (*Fourier*). Ob die Annahme selbst zu Recht besteht, wird sich an den aus ihr gezogenen Schlüssen zeigen. Aber auch wenn sie sich als falsch erweisen sollte, so könnte sie zu wertvollen Ergebnissen führen, wie ja die Geschichte der Wissenschaften den heuristischen Wert einer irrigen Hypothese zur Genüge dargetan hat.

In der nun folgenden Beschreibung der beiden Verfahren, die wir benutzten, um die Schwingungskomponenten zu gewinnen, ist nicht beabsichtigt, den Leser in die theoretischen Grundlagen einzuführen. Wer solche sucht, wird sie finden im Artikel Trigonometrische Interpolation (Enzyklopädie der mathem. Wissenschaften II A 9a) oder in zwei anderen, leicht zugänglichen Schriften, nämlich der Praktischen Analysis von *H. v. Sanden* (Leipzig) bei Teubner (1914) und der für Nichtmathematiker besonders empfehlenswerten Harmonischen Analyse zum Selbstunterricht von *Walther Lohmann* (Berlin, Fischers Medizinalbuchhandlung, 1921). Hier ist vielmehr lediglich beabsichtigt, die Verfahren, wie wir sie ausgeübt haben, und zwar besonders das zweite (zuletzt benutzte) Verfahren, ohne Verallgemeinerung und Begründung zu beschreiben.

Von der in bekannter Weise durch Schellack fixierten Rußkurve wird zunächst durch einen Mikroprojektionsapparat (Zeichenapparat) ein ausgesuchtes Stück

auf Papier vergrößert, nachdem vorher der Papierträger der Rußkurve durch Öl durchscheinend gemacht worden ist. Die vom Zeichenapparat entworfene Kurve wird mit einem Bleistift nachgefahren, so daß die ja ebenfalls vergrößerte Strichdicke auf eine dünne Linie zurückgeführt wird. Der Maßstab der Vergrößerung ist unwesentlich und ändert sich von Fall zu Fall. Das Ziel ist lediglich, eine Kurve zu erhalten, deren Größe eine bequeme Messung erlaubt. Zu dem Zwecke zieht man parallel zur Bewegungsrichtung, die vor der Vergrößerung durch 2 Nadelstiche in das Rußpapier festgelegt wird, eine Gerade, die als Abszissenachse (Grundlinie) dient, bezeichnet auf ihr die Fußpunkte der Anfangs- und der Endordinaten, teilt den zwischen ihnen befindlichen Raum in 20 (beim ersten Verfahren in 16) gleiche Teile und zieht durch die Teilpunkte Senkrechte zur Grundlinie, wodurch man 20 (16) Ordinaten erhält. Sollte die Anfangsordinate nicht genau mit der Endordinate übereinstimmen, so ist es nötig, diese Übereinstimmung durch eine Art Verbiegung der Kurve herbeizuführen; man verteilt den Unterschied auf die sämt-

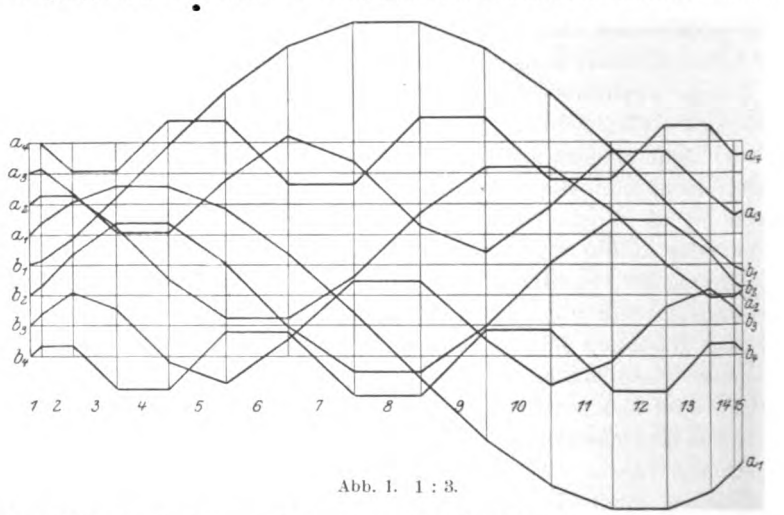

Abb. 1. 1 : 3.

lichen Ordinaten, indem man der zweiten einen Bruchteil des Unterschiedes, nämlich $^1/_{20}$, der dritten $^2/_{20}$ usw. hinzufügt.

Soweit stimmen die beiden Verfahren überein. Zunächst führen wir nun die Beschreibung des zweiten Verfahrens zu Ende. Für weitere Analysen kommt nur noch dieses Verfahren in Betracht, da es vor dem zuerst benutzten wesentliche Vorzüge voraus hat. Der Kern dieses Verfahrens ist von *L. Hermann* beschrieben im Physiologischen Archiv **47**, 44. 1890 und **86**, 100. 1901. Es ist das Verdienst *Lohmanns*, auf diese alte *Hermann*sche Methode mit Nachdruck hingewiesen und sie leicht verständlich dargestellt zu haben. Wir haben diese Methode besonders durch Konstruktion einer Art Rechenmaschine weiter mechanisiert, so daß sie nur noch ein sehr geringes Maß Rechenarbeit und zwar von der einfachsten Art erfordert.

Ein Grundbrett g (Abb. 4) trägt einen Klotz (k) aus weichem Holz. Auf diesen Klotz ist oben eine Art Linienblatt geleimt, dessen Einrichtung die Abb. 4 zeigt. Über dieses Blatt legt man ein Stück Pauspapier von der Breite des Klotzes und befestigt es an den kurzen Seiten des Klotzes mit je einer Heftzwecke. Nun schreibt man die Werte der 20 Ordinaten in die Häuschen der ersten Spalte. (Es werden nur ganzzahlige positive Zahlen als Ordinaten benutzt, so daß also kein Dezimalkomma

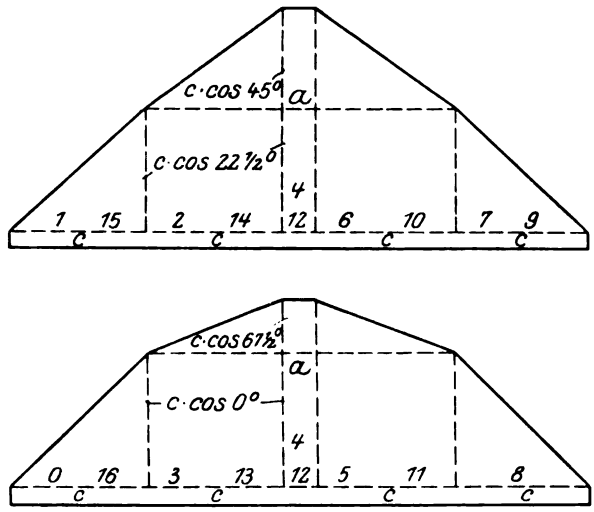

Abb. 2. 1 : 3.

Tafel zur Bestimmung des Phasenwinkels.

$\frac{a}{b}$	a+ b+	a+ b−	a− b−	a− b+	$\frac{a}{b}$	a+ b+	a+ b−	a− b−	a− b+
	Phasenwinkel in Graden					Phasenwinkel in Graden			
0,000	0	180	180	360	1,035	46	134	226	314
0,035	2	178	182	358	1,111	48	132	228	312
0,070	4	176	184	356	1,192	50	130	230	310
0,105	6	174	186	354	1,280	52	128	232	308
0,141	8	172	188	352	1,376	54	126	234	306
0,176	10	170	190	350	1,483	56	124	236	304
0,213	12	168	192	348	1,600	58	122	238	302
0,249	14	166	194	346	1,732	60	120	240	300
0,287	16	164	196	344	1,881	62	118	242	298
0,325	18	162	198	342	2,050	64	116	244	296
0,364	20	160	200	340	2,246	66	114	246	294
0,404	22	158	202	338	2,475	68	112	248	292
0,445	24	156	204	336	2,747	70	110	250	290
0,488	26	154	206	334	3,078	72	108	252	288
0,532	28	152	208	332	3,487	74	106	254	286
0,577	30	150	210	330	4,011	76	104	256	284
0,625	32	148	212	328	4,705	78	102	258	282
0,675	34	146	214	326	5,671	80	100	260	280
0,726	36	144	216	324	7,115	82	98	262	278
0,781	38	142	218	322	9,514	84	96	264	276
0,839	40	140	220	320	14,30	86	94	266	274
0,900	42	138	222	318	28,64	88	92	268	272
0,966	44	136	224	316	57,29	89	91	269	271

Die Fenster der Schablonen.

A_1 +	a_1 b_2 c_3 d_4 e_5 e_{17} d_{18} c_{19} b_{20}
A_1 −	e_7 d_8 c_9 b_{10} a_{11} b_{12} c_{13} d_{14} e_{15}
B_1 +	e_2 d_3 c_4 b_5 a_6 b_7 c_8 d_9 e_{10}
B_1 −	e_{12} d_{13} c_{14} b_{15} a_{16} b_{17} c_{18} d_{19} e_{20}
A_2 +	a_1 c_2 e_3 e_9 c_{10} a_{11} c_{12} e_{13} e_{19} c_{20}
A_2 −	e_4 c_5 a_6 c_7 e_8 e_{14} c_{15} a_{16} c_{17} c_{18}
B_2 +	d_2 b_3 b_4 d_5 d_{12} b_{13} b_{14} d_{15}
B_2 −	d_7 b_8 b_9 d_{10} d_{17} b_{18} b_{19} d_{20}
A_3 +	a_1 d_2 c_7 b_8 e_9 e_{15} b_{14} c_{15} d_{20}
A_3 −	e_3 b_4 c_5 d_{10} a_{11} d_{12} c_{17} c_{18} e_{19}
B_3 +	c_2 b_3 e_4 e_8 b_9 c_{10} d_{15} a_{16} d_{17}
B_3 −	d_5 a_6 d_7 c_{12} b_{13} e_{14} e_{18} b_{19} c_{20}
A_4 +	a_1 e_2 e_5 a_6 e_7 e_{10} a_{11} e_{12} e_{15} a_{16} e_{17} e_{20}
A_4 −	c_3 c_4 c_8 c_9 c_{13} c_{14} c_{18} c_{19}
B_4 +	b_5 d_3 b_7 d_8 b_{12} d_{13} b_{17} d_{18}
B_4 −	d_4 b_5 d_9 b_{10} d_{14} b_{15} d_{19} b_{20}
A_5 +	a_1 a_5 a_9 a_{13} a_{17}
A_5 −	a_3 a_7 a_{11} a_{15} a_{19}
B_5 +	a_2 a_6 a_{10} a_{14} a_{18}
B_5 −	a_4 a_8 a_{12} a_{16} a_{20}
A_6 +	a_1 c_4 e_5 e_7 c_8 a_{11} c_{14} e_{15} e_{17} c_{18}
A_6 −	e_2 c_3 a_6 c_9 e_{10} e_{12} c_{13} a_{16} c_{19} e_{20}
B_6 +	b_2 b_5 d_8 d_9 b_{12} b_{15} d_{18} d_{19}
B_6 −	d_3 d_4 b_7 b_{10} d_{13} d_{14} b_{17} b_{20}
A_7 +	a_1 b_4 c_7 e_9 d_{10} d_{12} e_{13} c_{15} b_{18}
A_7 −	d_2 e_3 c_5 b_8 a_{11} b_{14} c_{17} e_{19} d_{20}
B_7 +	c_2 e_4 d_5 d_7 e_8 c_{10} b_{13} a_{16} b_{19}
B_7 −	b_3 a_6 b_9 c_{12} e_{14} d_{15} d_{17} e_{18} c_{20}
A_8 +	a_1 e_3 e_4 a_6 e_8 e_9 a_{11} e_{13} e_{14} a_{16} e_{18} e_{19}
A_8 −	c_2 c_5 c_7 c_{10} c_{12} c_{15} c_{17} c_{20}
B_8 +	d_2 b_4 d_7 b_9 d_{12} b_{14} d_{17} b_{19}
B_8 −	b_2 d_5 b_8 d_{10} b_{15} d_{15} b_{18} d_{20}
A_9 +	a_1 c_3 e_5 d_8 b_{10} b_{12} d_{14} e_{17} c_{19}
A_9 −	b_2 d_4 e_7 c_9 a_{11} c_{13} e_{15} d_{18} b_{20}
B_9 +	e_2 c_4 a_6 c_8 e_{10} d_{13} b_{15} b_{17} d_{19}
B_9 −	d_3 b_5 b_7 d_9 c_{12} c_{14} a_{16} c_{18} c_{20}
A_{10} +	a_1 a_3 a_5 a_7 a_9 a_{11} a_{13} a_{15} a_{17} a_{19}
A_{10} −	a_2 a_4 a_6 a_8 a_{10} a_{12} a_{14} a_{16} a_{18} a_{20}

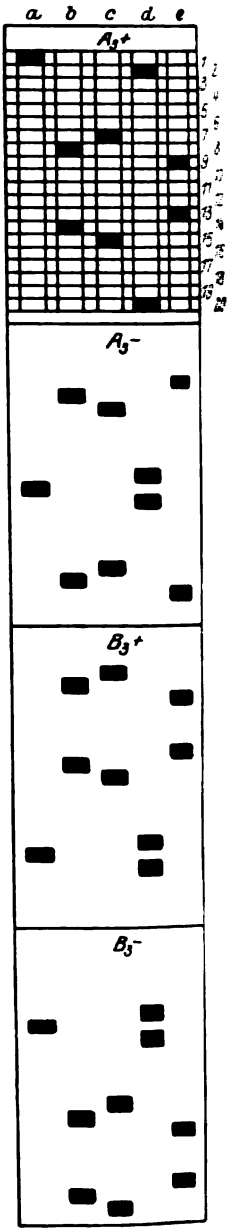

Abb. 8. 1 : 2.

und kein Minuszeichen auftritt; negative Ordinaten werden nötigenfalls dadurch beseitigt, daß alle Ordinaten um die größte negative verlängert werden, d. h. dadurch, daß die Grundlinie um ein entsprechendes Stück nach unten verschoben wird. (In der ersten Spalte der beigegebenen „Hilfstafel zur harmonischen Analyse" sucht man darauf die einzelnen Ordinaten auf und füllt mit den aus dieser Tafel ent-

nommenen 4 folgenden Zahlen die übrigen freien Häuschen des Pauspapiers aus (s. das beigefügte Pausblatt zur Analyse *h*). Über den Klotz *k* stülpt man den Rahmen *r*, dessen Breite, im Lichten gemessen, genau mit der Breite des Klotzes übereinstimmt. Der Rahmen hält 2 Walzen *w* und oben eine Glastafel. Ein etwa 5 m langes Band aus festem, undurchsichtigem Papier, das so breit ist wie der Rahmen, ist mit seinen Enden an je eine der Walzen angeleimt, so daß es von einer Walze auf die andere gewickelt werden kann. Wenn der Rahmen über den Klotz gestülpt wird, legt sich das Papierband in den spaltförmigen Raum zwischen dem Klotz und der Glastafel. Es kann dann durch Drehung der Walzen über die Zahlen auf dem Klotz hinweggezogen werden. Das Band ist nun eine Kette von Schablonen mit den Bezeichnungen $A_1 + A_1 — B_2 + B_1 — A_2 + A_2 — B_2 + B_2 —$ usw. bis $B_9 + B_9 —$. Sie entstehen dadurch, daß an passenden Stellen Rechtecke oder Fenster von der Größe der Häuschen des Linienblattes ausgeschnitten werden.

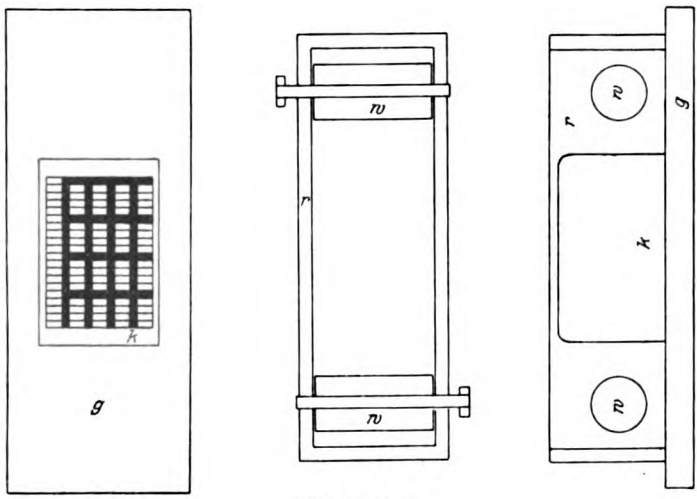

Abb. 4. 1 : 2.

Fallen die Grenzen einer Schablone mit Haken auf der Glastafel zusammen, so werden von den Zahlen des Pauspapiers ganz bestimmte sichtbar; diese Zahlen sind zu addieren. Es gehören jedesmal 2 Schablonen zusammen, z. B. $A_3 +$ und $A_3 —$. Die Summen, die die mit dem Minuszeichen versehene Schablone gibt, ist von der Summe der mit dem Pluszeichen versehenen abzuziehen, und der Rest ist durch 10 zu teilen. Man erhält dadurch Zahlen a_3 usw., in deren Aufsuchung die eigentliche Arbeit der Analyse besteht. Die Berechnung einer Zahl a_n oder b_n dauert nur 1—$1^1/_2$ Minute. Es ist übrigens keineswegs nötig, alle Schablonen zu benutzen; häufig wird man sich auf die Berechnung der 3, 4 oder 5 ersten Paare *a* und *b* beschränken dürfen, nämlich dann, wenn die Amplitude *R* der Sinusschwingung, deren Berechnung aus den *a* und *b* weiter unten angegeben wird, im Verhältnis zu den vorhergehenden Amplituden unbedeutend wird.

Wo liegen nun die Fenster, die auszuschneiden sind? Denkt man sich eine einzelne Schablone wie $A_3 +$ in der Abb. 3 mit einem Liniennetz bedeckt und jedes Häuschen durch einen Buchstaben und eine Zahl wie die Felder eines Schachbrettes bezeichnet, so gibt die der Abb. 3 beigegebene Tafel die Fenster der Schablone an.

Die Fenster der Schablonen.

A_1 +	a_1 b_2 c_3 d_4 e_5 e_{17} d_{18} c_{19} b_{20}
A_1 −	e_7 d_8 c_9 b_{10} a_{11} b_{12} c_{13} d_{14} e_{15}
B_1 +	e_2 d_3 c_4 b_5 a_6 b_7 c_8 d_9 e_{10}
B_1 −	e_{12} d_{13} c_{14} b_{15} a_{16} b_{17} c_{18} d_{19} e_{20}
A_2 +	a_1 c_2 e_3 e_9 c_{10} a_{11} c_{12} e_{13} e_{19} c_{20}
A_2 −	e_4 c_5 a_6 c_7 e_8 e_{14} c_{15} a_{16} c_{17} c_{18}
B_2 +	d_2 b_3 b_4 d_5 d_{12} b_{13} b_{14} d_{15}
B_2 −	d_7 b_8 b_9 d_{10} d_{17} b_{18} b_{19} d_{20}
A_3 +	a_1 d_2 c_7 b_8 e_9 e_{15} b_{14} c_{15} d_{20}
A_3 −	e_3 b_4 c_5 d_{10} a_{11} d_{12} c_{17} c_{18} e_{19}
B_3 +	c_2 b_3 e_4 e_8 b_9 c_{10} d_{15} a_{16} d_{17}
B_3 −	d_5 a_6 d_7 c_{12} b_{13} e_{14} e_{18} b_{19} c_{20}
A_4 +	a_1 e_2 e_5 a_6 e_7 e_{10} a_{11} e_{12} e_{15} a_{16} e_{17} e_{20}
A_4 −	c_3 c_4 c_8 c_9 c_{13} c_{14} c_{18} c_{19}
B_4 +	b_2 d_3 b_7 d_8 b_{12} d_{13} b_{17} d_{18}
B_4 −	d_4 b_5 d_9 b_{10} d_{14} b_{15} d_{19} b_{20}
A_5 +	a_1 a_5 a_9 a_{13} a_{17}
A_5 −	a_3 a_7 a_{11} a_{15} a_{19}
B_5 +	a_2 a_6 a_{10} a_{14} a_{18}
B_5 −	a_4 a_8 a_{12} a_{16} a_{20}
A_6 +	a_1 c_4 e_5 e_7 c_8 a_{11} c_{14} e_{15} e_{17} c_{18}
A_6 −	e_2 c_3 a_6 c_9 e_{10} e_{12} c_{13} a_{16} c_{19} e_{20}
B_6 +	b_2 b_5 d_8 d_9 b_{12} b_{15} d_{18} d_{19}
B_6 −	d_3 d_4 b_7 b_{10} d_{13} d_{14} b_{17} b_{20}
A_7 +	a_1 b_4 c_7 e_9 d_{10} d_{12} e_{13} c_{15} b_{18}
A_7 −	d_2 e_3 c_5 b_8 a_{11} b_{14} c_{17} e_{19} d_{20}
B_7 +	c_2 e_4 d_5 d_7 e_8 c_{10} b_{13} a_{16} b_{19}
B_7 −	b_3 a_6 b_9 c_{12} e_{14} d_{15} d_{17} e_{18} c_{20}
A_8 +	a_1 e_3 e_4 a_6 e_8 e_9 a_{11} e_{13} e_{14} a_{16} e_{18} e_{19}
A_8 −	c_2 c_5 c_7 c_{10} c_{12} c_{15} c_{17} c_{20}
B_8 +	d_2 b_4 d_7 b_9 d_{12} b_{14} d_{17} b_{19}
B_8 −	b_2 d_5 b_8 d_{10} b_{15} d_{15} b_{18} d_{20}
A_9 +	a_1 c_3 e_5 d_8 b_{10} b_{12} d_{14} e_{17} c_{19}
A_9 −	b_2 d_4 e_7 c_9 a_{11} c_{13} e_{15} d_{18} b_{20}
B_9 +	e_2 c_4 a_6 c_8 e_{10} d_{13} b_{15} b_{17} d_{19}
B_9 −	d_3 b_5 b_7 d_9 e_{12} c_{14} a_{16} c_{18} e_{20}
A_{10} +	a_1 a_3 a_5 a_7 a_9 a_{11} a_{13} a_{15} a_{17} a_{19}
A_{10} −	a_2 a_4 a_6 a_8 a_{10} a_{12} a_{14} a_{16} a_{18} a_{20}

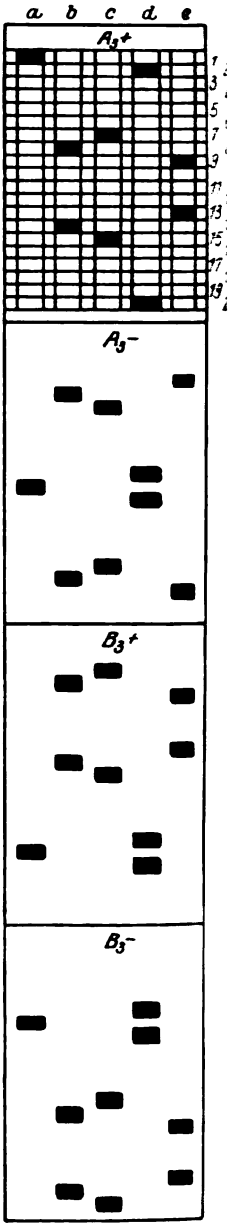

Abb. 8. 1 : 2.

und kein Minuszeichen auftritt; negative Ordinaten werden nötigenfalls dadurch beseitigt, daß alle Ordinaten um die größte negative verlängert werden, d. h. dadurch, daß die Grundlinie um ein entsprechendes Stück nach unten verschoben wird. (In der ersten Spalte der beigegebenen „Hilfstafel zur harmonischen Analyse" sucht man darauf die einzelnen Ordinaten auf und füllt mit den aus dieser Tafel ent-

nommenen 4 folgenden Zahlen die übrigen freien Häuschen des Pauspapiers aus (s. das beigefügte Pausblatt zur Analyse *h*). Über den Klotz *k* stülpt man den Rahmen *r*, dessen Breite, im Lichten gemessen, genau mit der Breite des Klotzes übereinstimmt. Der Rahmen hält 2 Walzen *w* und oben eine Glastafel. Ein etwa 5 m langes Band aus festem, undurchsichtigem Papier, das so breit ist wie der Rahmen, ist mit seinen Enden an je eine der Walzen angeleimt, so daß es von einer Walze auf die andere gewickelt werden kann. Wenn der Rahmen über den Klotz gestülpt wird, legt sich das Papierband in den spaltförmigen Raum zwischen dem Klotz und der Glastafel. Es kann dann durch Drehung der Walzen über die Zahlen auf dem Klotz hinweggezogen werden. Das Band ist nun eine Kette von Schablonen mit den Bezeichnungen $A_1 + A_1 — B_2 + B_1 — A_2 + A_2 — B_2 + B_2 —$ usw. bis $B_9 + B_9 —$. Sie entstehen dadurch, daß an passenden Stellen Rechtecke oder Fenster von der Größe der Häuschen des Linienblattes ausgeschnitten werden.

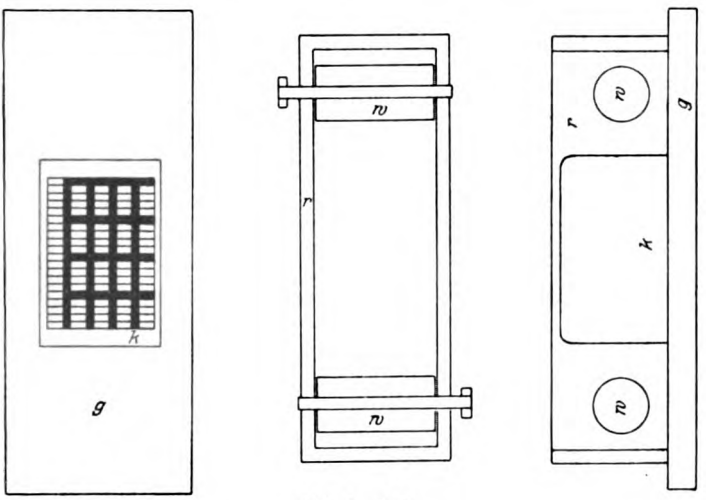

Abb. 4. 1 : 2.

Fallen die Grenzen einer Schablone mit Haken auf der Glastafel zusammen, so werden von den Zahlen des Pauspapiers ganz bestimmte sichtbar; diese Zahlen sind zu addieren. Es gehören jedesmal 2 Schablonen zusammen, z. B. $A_3 +$ und $A_3 —$. Die Summen, die die mit dem Minuszeichen versehene Schablone gibt, ist von der Summe der mit dem Pluszeichen versehenen abzuziehen, und der Rest ist durch 10 zu teilen. Man erhält dadurch Zahlen a_3 usw., in deren Aufsuchung die eigentliche Arbeit der Analyse besteht. Die Berechnung einer Zahl a_n oder b_n dauert nur 1—$1^1/_2$ Minute. Es ist übrigens keineswegs nötig, alle Schablonen zu benutzen; häufig wird man sich auf die Berechnung der 3, 4 oder 5 ersten Paare *a* und *b* beschränken dürfen, nämlich dann, wenn die Amplitude *R* der Sinusschwingung, deren Berechnung aus den *a* und *b* weiter unten angegeben wird, im Verhältnis zu den vorhergehenden Amplituden unbedeutend wird.

Wo liegen nun die Fenster, die auszuschneiden sind? Denkt man sich eine einzelne Schablone wie $A_3 +$ in der Abb. 3 mit einem Liniennetz bedeckt und jedes Häuschen durch einen Buchstaben und eine Zahl wie die Felder eines Schachbrettes bezeichnet, so gibt die der Abb. 3 beigegebene Tafel die Fenster der Schablone an.

Pausblatt zur Analyse h.

16					72				
31	29	25	18	10	65	62	53	38	20
123	117	100	72	38	61	58	49	36	19
76	72	61	45	23	56	53	45	33	17
60	57	49	35	19	50	48	40	29	15
57					43				
68	65	55	40	21	38	36	31	22	12
77	73	62	45	24	35	33	28	21	11
79	75	64	46	24	33	31	27	19	10
76	72	61	45	23	26	25	21	15	8

Die weitere Verwendung der Zahlen a_n und b_n ist dieselbe wie beim ersten (graphischen) Verfahren; wir beschreiben daher jetzt, allerdings nur kurz, die Art und Weise, wie diese Zahlen nach dem graphischen Verfahren gefunden wurden. Dieses Verfahren bezieht sich, wie bereits erwähnt, auf eine Einteilung der Grund-

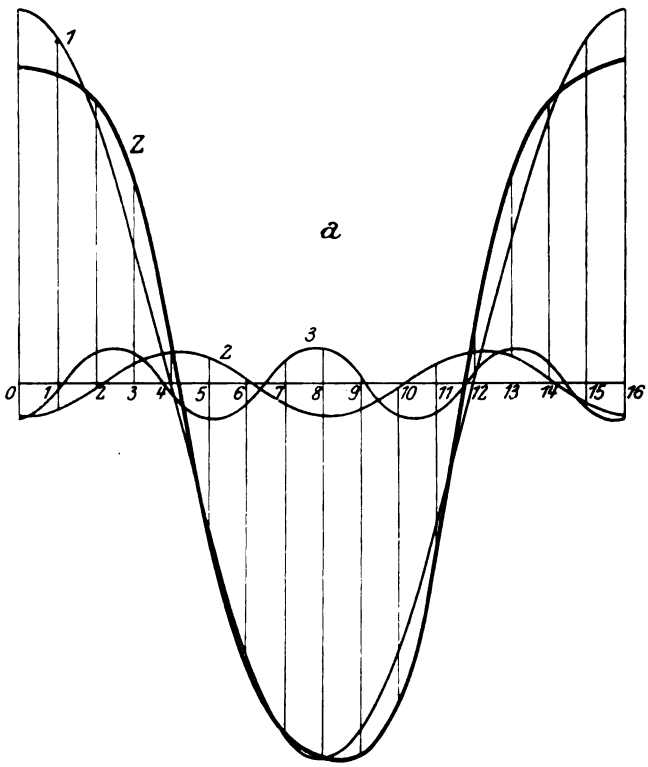

linie der Kurve in 16 gleiche Teile. Hier ist es nur dann angebracht, dafür zu sorgen, daß die Ordinaten alle positiv sind, wenn sie dadurch nicht zu groß werden. In der Abb. 1 liegt ein Fall vor, wo alle Ordinaten positiv sind und ferner, was aber im allgemeinen nicht erforderlich ist, daß die Anfangs- und Endstücke gleich Null sind. Man legt diese Ordinaten auf einem gespannten Zeichenbogen zu einer wagerechten

Linie zusammen, versieht sie mit ihrer Ordnungszahl und zieht in den Endpunkten die Senkrechten. Ferner zieht man für jede Zahl a_n und b_n eine Wagerechte in beliebiger Höhe und bezeichnet die Wagerechten mit $a_1\ a_2 \ldots\ b_1\ b_2 \ldots$ Nun benötigt man zwei aus Karton ausgeschnittene, sogenannte Richtungslineale, wie sie nach Anleitung der Abb. 2 hergestellt werden können. (Es ist zweckmäßiger,

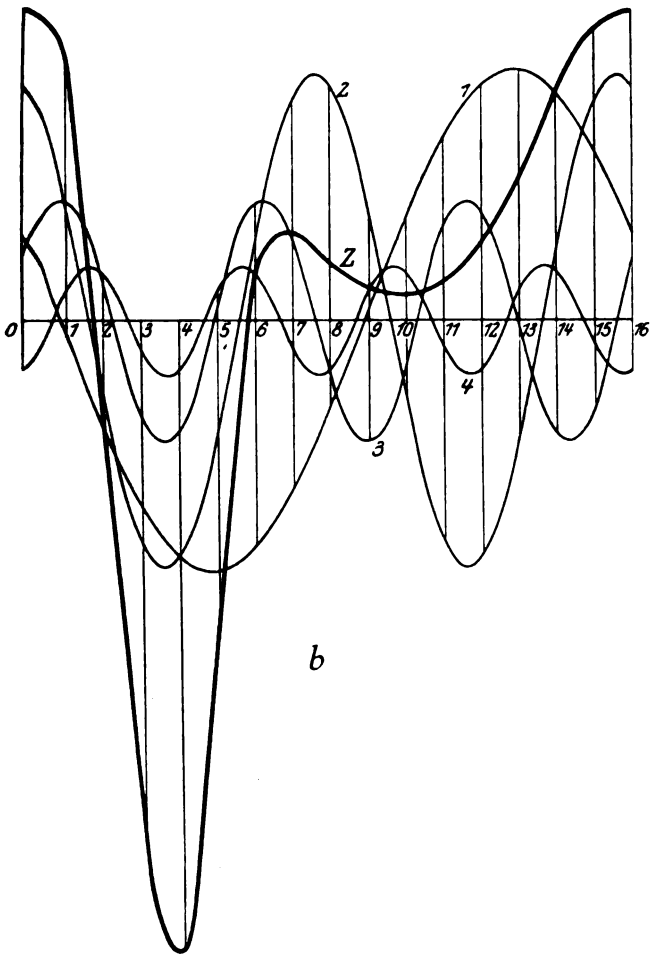

mit 2 Linealen zu arbeiten statt, wie *von Sunden* tut, mit einem einzigen; eins, das die beiden in sich enthält, ist zu hoch.) Um nun zunächst a_1 zu finden, legt man die untere Kante des Richtungslineals, das die Schräge *1* (15) besitzt, an die Reißschiene, so daß der Anfangspunkt der Wagerechten a_1 in die Schräge *1* fällt und zieht an der Schräge entlang mit dem Bleistift eine Gerade bis zum Schnittpunkt mit der nächsten Senkrechten. Von dem so gefundenen Punkt zieht man in ähnlicher Weise eine Gerade an der Kante mit der Bezeichnung *2* und fährt so fort, bis man bei der letzten Senkrechten angelangt ist. Den auf ihr gefundenen Punkt bezeichnet man ebenfalls mit a_1. Man mißt nun den Abstand dieses Punktes von

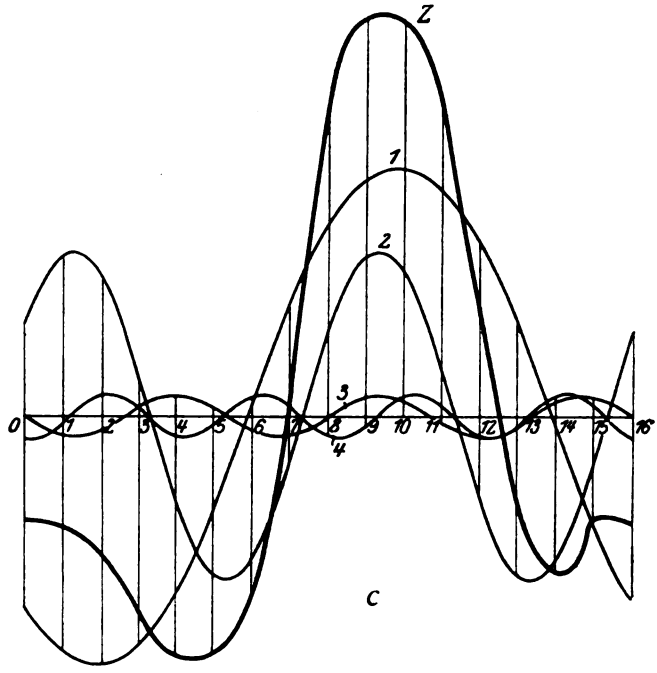
Z
1
2
3
4
0
1
2
3
4
5
6
7
8
9
10
11
12
13
14
15
16

c

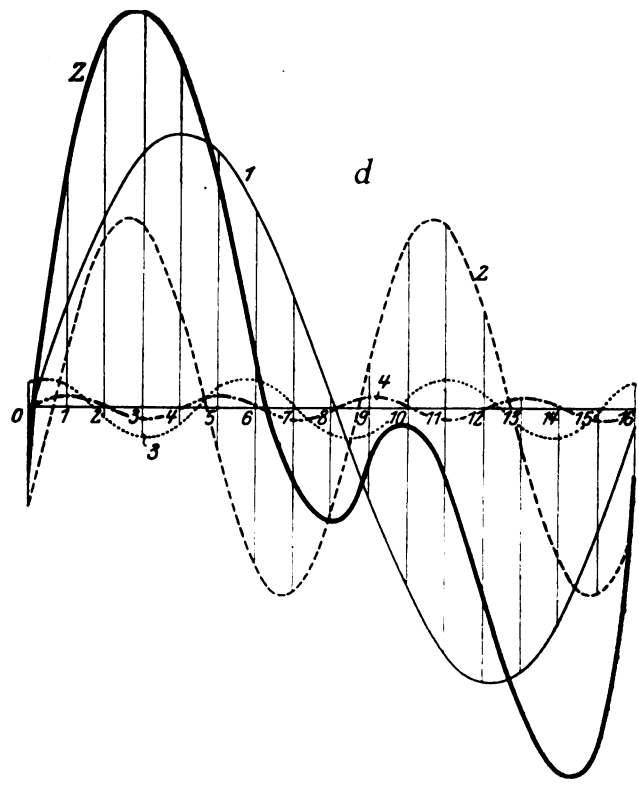
Z
1
2
3
4
0
1
2
3
4
5
6
7
8
9
10
11
12
13
14
15
16

d

der Wagerechten gleichen Namens. Der 8. Teil dieses Wertes ist $+ a_1$ vom Vorzeichen abgesehen. Es wird noch das Minuszeichen vorgesetzt, weil der Endpunkt a_1 unter der Wagerechten a_1 liegt. Will man die Zahl a_n haben, so hat man jedesmal diejenige Kante des Richtungslineals zu benutzen, deren Bezeichnung sich ergibt, wenn man die Ordnungszahl der wagerechten Ordinate, in deren Streifen gezogen werden soll, mit a multipliziert und, falls das Produkt über 16 liegt, von ihm 16 so oft abzieht, als es geht. Für die Zahlen b_n gebraucht man die Rückseite der Rich-

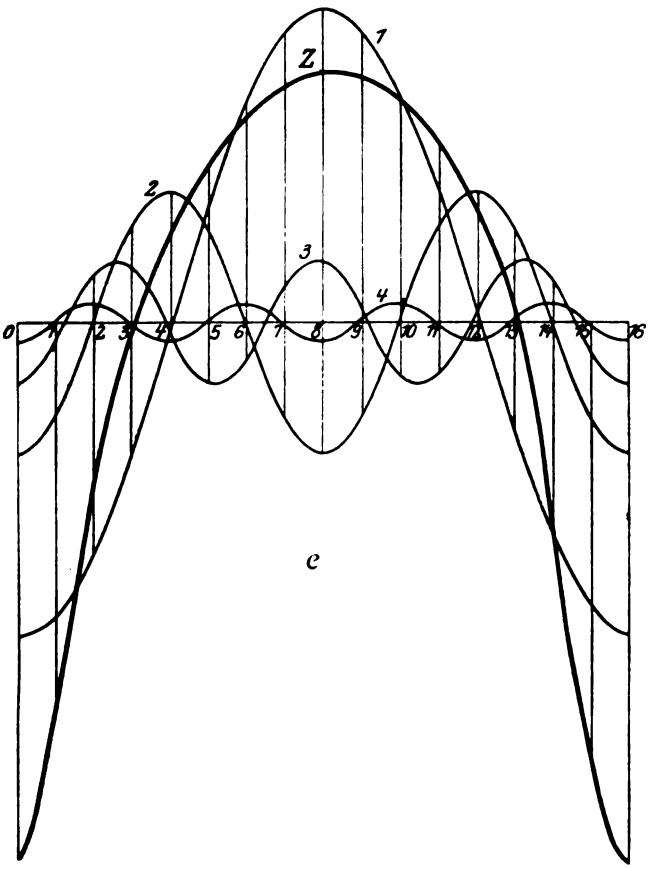

tungslineale, die hier, um Verwechslungen vorzubeugen, die deutliche Bezeichnung B tragen. Die Registrierungen der Schrägen sind auf dieser Seite andere, nämlich auf dem oberen Lineal von links nach rechts: 3 5; 2 6; 0 8; 10 14; 11 13; auf dem unteren: 4; 1 7; 0 8; 9 15; 12.

Dieses praktische Verfahren erfordert Übung im Gebrauch der Reißschiene und sorgfältige Arbeit; die Berechnung einer Zahl a oder b dauert wenigstens viermal solange als mit dem oben angegebenen Verfahren. Hat man durch eins der beiden Verfahren die Zahlen a und b gefunden, so bildet man den 20. (bzw. 16.) Teil der Summen aller Ordinaten, den durchschnittlichen Wert der Ordinaten, und bezeichnet diese Zahlen mit a_0. Ferner denkt man sich alle Kurven in solchem Maßstabe gezeichnet, daß die Grundlinie $2\pi = 6{,}28$ cm statt, wie es in unseren

Kurvenbildern a bis h der Fall ist, 16 cm beträgt. Dann erscheint jede Ordinate im Verhältnis 6,28 : 16 verkleinert; mit diesem Bruch $\frac{6{,}28}{16} = 0{,}393$ m multipliziert man die gefundenen Zahlen a und b, wodurch man die Zahl α und β erhalten möge. Dann ist die Kurve analytisch dargestellt durch die Gleichung:

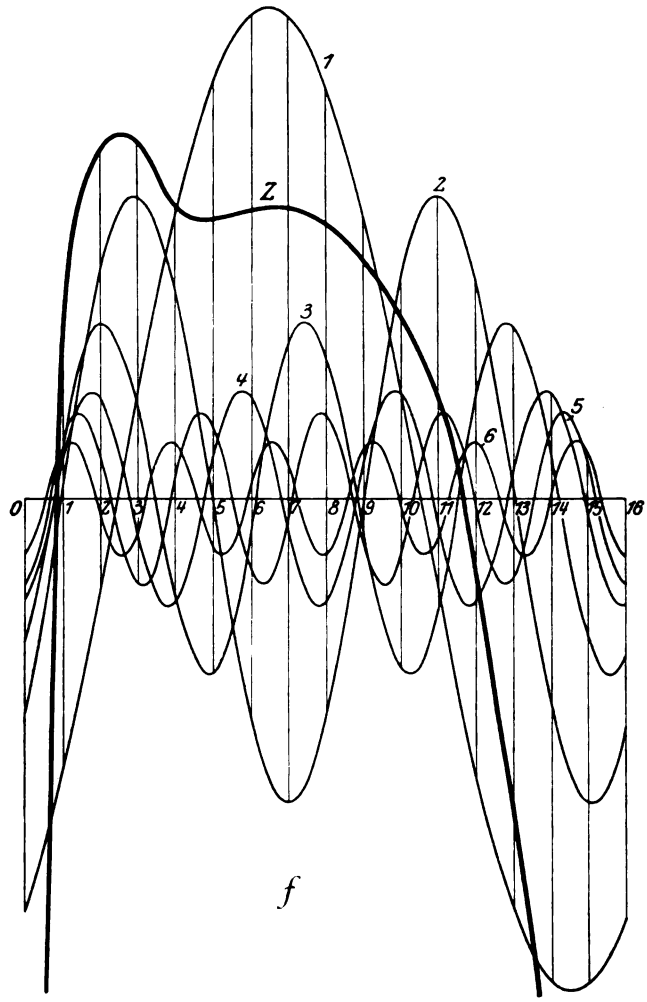

$$Y = \alpha_0 + \alpha_1 \cos\varphi + \alpha_2 \cos 2\varphi + \alpha_3 \cos 3\varphi + \ldots .$$
$$+ \beta_1 \sin\varphi + \beta_2 \sin 2\varphi + \beta_3 \sin 3\varphi + \ldots .$$

Wir führen sie noch über in die Form

$$Y = \alpha_0 + R_1 \sin(\varphi + \psi_1) + R_2 \sin(2\varphi + \psi_2) + R_3 \sin(3\varphi + \psi_3) + \ldots .$$

Es ist die Amplitude $R = \sqrt{\alpha^2 + \beta^2}$, während der Phasenwinkel ψ aus der beigefügten „Tafel zur Bestimmung des Phasenwinkels" entnommen wird, indem

man den vom Vorzeichen befreiten Bruch $\frac{a}{b}$, in der Tafel als $\left|\frac{a}{b}\right|$ bezeichnet, in ihr aufsucht. Die Gleichungen der zerlegten Kurven *a* bis *h* sind in den beiden angegebenen Formen zu einer Tafel zusammengestellt; jedoch ist jedesmal $\alpha_0 = 0$ (s. weiter unten).

Um nun etwas Anschauliches zu besitzen, wird man die gegebene Kurve und die sie darstellenden Sinuslinien zeichnen (s. die Kurventafeln *a*—*h*). Wir ver-

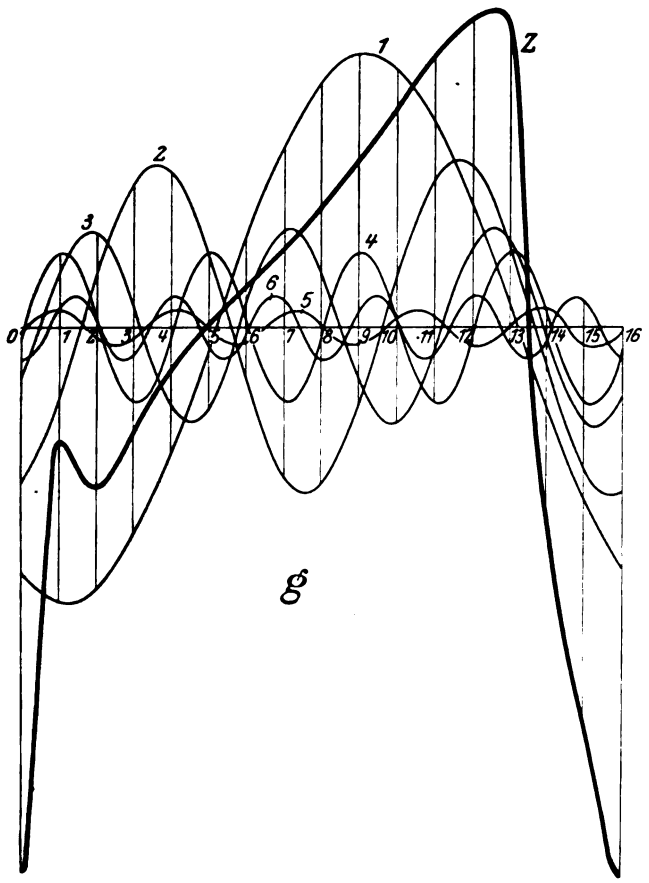

zichten auf die Beschreibung der Zeichnung einer Sinuslinie von der Form $R \sin \varphi$, indem wir sie als bekannt voraussetzen. Man verschiebt nun die Grundlinie der Kurve um das Stück α_0 (nach oben, wenn α_0 positiv ist) und zeichnet die Sinuslinien, die man als erste, zweite, dritte Harmonische oder als Grundton, ersten, zweiten Oberton bezeichnet, mit Bezug auf die neue Grundlinie. (Wegen dieser Verschiebung fällt in dem Ausdruck für Y α_0 weg.) Dabei läßt man aber jedesmal den Anfang einer Sinuslinie nicht mit dem Anfang der 16 cm langen Grundlinie zusammenfallen, sondern mit einem Punkt, der vom Ende der Grundlinie um $\frac{\psi_1}{360} \cdot 16$ bzw. $\frac{\psi_2}{360} \cdot \frac{16}{2}$, $\frac{\psi_3}{360} \cdot \frac{16}{3}$ cm usw. nach links liegt.

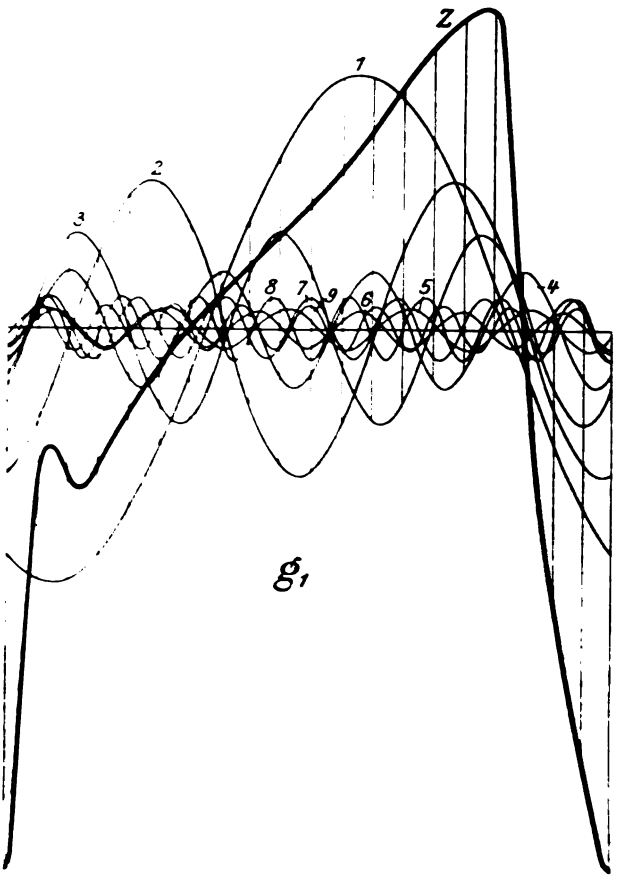
Z
1
2
3
8
7
9
6
5
4
g_1

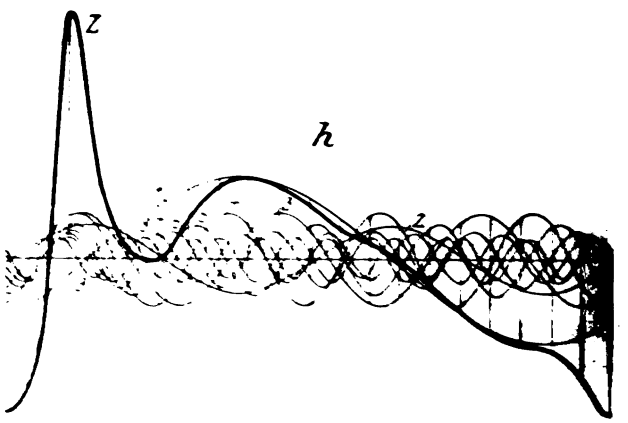
Z
h
2

Will man den Anfang der ersten Harmonischen (des Grundtones) als Anfang der analysierten Kurve auffassen, so hat man lediglich die Phasenwinkel ψ zu ändern, was nach der folgenden Regel (Regel der Phasentransformation) geschieht; die Ergänzung der Phase der ersten Harmonischen zu 360 Grad also die Differenz $360 - \psi'$, multipliziere jedesmal mit der Ordnungszahl der in Rede stehenden Harmonischen, addiere das Produkt zum Phasenwinkel dieser Harmonischen und, wenn das Ergebnis größer ist als 360, subtrahiere davon 360, so oft es geht. Z. B. heißt die Kurve d ursprünglich:

$$Y = 2{,}87 \sin\varphi + 358° + 1{,}96 \sin(2\varphi + 330°) + 0{,}3 \sin(3\varphi + 45°) + 0{,}12 \sin(4\varphi + 340°).$$

Da $360° - 358° = 2°$ ist, so hat die Kurve nach der Transformation die Gleichung:

$$\begin{aligned} Y &= 2{,}87 \sin\varphi + 358 + 1{,}2° + 1{,}96 \sin(2\varphi + 330° + 2{,}2°) + 0{,}3 \sin(3\varphi + 45° \\ &\quad + 3{,}2°) + 0{,}12 \sin(4\varphi + 340° + 4{,}2°) \\ &= 2{,}87 \sin\varphi + 1{,}96 \sin(2\varphi + 334°) + 0{,}3 \sin(3\varphi + 51°) + 0{,}12 \sin(4\varphi + 348°). \end{aligned}$$

Wir haben die Transformation rechnerisch ausgeführt. Die Ergebnisse sind aufgeführt in der Tafel mit der Überschrift: „Der Obertöne Phasenwinkel bezogen auf den Grundton". Die Transformation hat den Vorteil, uns von der Willkür in der Wahl des Anfangspunktes in der Kurve zu befreien; sie fängt jetzt mit dem Grundton an.

Tabelle I.

Der Obertöne Phasenwinkel in bezug auf den Grundton (Grade).

	I	II	III	IV	V	VI	VII	VIII
a) *Lamza* (68/1)	81	12						
b) *Findeisen* (230/1) . .	148	265	18					
c) *Goworek* (302/2) . . .	294	214	54					
d) „ 302/6	334	51	348					
e) *Oslislo*, dunkel (278/6)	97	194	286					
f) „ hell (281/6) .	71	117	155	206	263			
g) *Bleinik*, 16-teilig (457/2)	160	310	96	203	232			
g_1) „ 20 „ . . .	159	321	63	220	274	28	149	275
h „ 457/1	71	79	76	85	97	108	113	163

Die Anwendung der Analyse.

Der Analyse sind Zuckungen aus 8 Kurven unterworfen worden (Abb. 5—12). Die Kurven sind mit dem Hebelinstrumentarium *Ohms* aufgenommen und von links nach rechts zu lesen. Abb. 5, 7 und 8 geben die Augenzuckungen in doppelter, die übrigen in 4facher Größe wieder.

Fall 1. Augenzittern der Bergleute; rechts kreisförmig mit Uhrzeiger, links schräg-ellipsenförmig mit Uhrzeiger (Abb. 5). Die Kurve ist bei tiefster Blick-



Abb. 5. Kurve 68/2. Tiefste Blicksenkung. Tageslicht.

Hilfstafel zur harmonischen Analyse.

100	95	81	59	31	152	145	123	89	47
101	96	82	59	31	153	146	124	90	47
102	97	83	60	32	154	147	125	91	48
103	98	83	61	32	155	148	125	91	48
104	99	84	61	32	156	148	126	92	48
105	100	85	62	32	157	149	127	92	49
106	101	86	62	33	158	150	128	93	49
107	102	87	63	33	159	151	129	93	49
108	103	87	64	33	160	152	129	94	49
109	104	88	64	34	161	153	130	95	50
110	105	89	65	34	162	154	131	95	50
111	106	90	65	34	163	155	132	96	50
112	107	91	66	35	164	156	133	96	51
113	108	91	66	35	165	157	133	97	51
114	108	92	67	35	166	158	134	98	51
115	109	93	68	36	167	159	135	98	52
116	110	94	68	36	168	160	136	99	52
117	111	95	69	36	169	161	137	99	52
118	112	95	69	36	170	161	138	100	53
119	113	96	70	37	171	162	138	100	53
120	114	97	71	37	172	163	139	101	53
121	115	98	71	37	173	164	140	102	53
122	116	99	72	38	174	165	141	102	54
123	117	100	72	38	175	166	142	103	54
124	118	100	73	38	176	167	142	103	54
125	119	101	74	39	177	168	143	104	55
126	120	102	74	39	178	169	144	105	55
127	121	103	75	39	179	170	145	105	55
128	122	104	75	40	180	171	146	106	56
129	123	104	76	40	181	172	146	106	56
130	124	105	76	40	182	173	147	107	56
131	125	106	77	40	183	174	148	108	57
132	126	107	78	41	184	175	149	108	57
133	127	108	78	41	185	176	150	109	57
134	128	108	79	41	186	177	150	109	57
135	128	109	79	42	187	178	151	110	58
136	129	110	80	42	188	179	152	111	58
137	130	111	81	42	189	180	153	111	58
138	131	112	81	43	190	181	154	112	59
139	132	112	82	43	191	182	155	112	59
140	133	113	82	43	192	182	155	113	59
141	134	114	83	44	193	183	156	113	60
142	135	115	84	44	194	184	157	114	60
143	136	116	84	44	195	185	158	115	60
144	137	116	85	45	196	186	159	115	61
145	138	117	85	45	197	187	159	116	61
146	139	118	86	45	198	188	160	116	61
147	140	119	86	45	199	189	161	117	62
148	141	120	87	46	200	190	162	118	62
149	142	121	88	46	201	191	163	118	62
150	143	121	88	46	202	192	163	119	62
151	144	122	89	47	203	193	164	119	63

204	194	165	120	63	47	45	38	28	15
205	195	166	120	63	48	46	39	28	15
206	196	167	121	64	49	47	40	29	15
207	197	168	122	64	50	48	40	29	15
208	198	168	122	64	51	48	41	30	16
209	199	169	123	65	52	49	42	31	16
210	200	170	123	65	53	50	43	31	16
211	201	171	124	65	54	51	44	32	17
212	202	171	125	66	55	52	44	32	17
213	202	172	125	66	56	53	45	33	17
214	203	173	126	66	57	54	46	34	18
215	204	174	126	66	58	55	47	34	18
216	205	175	127	67	59	56	48	35	18
217	206	176	128	67	60	57	49	35	19
218	207	176	128	67	61	58	49	36	19
219	208	177	129	68	62	59	50	36	19
220	209	178	129	68	63	60	51	37	19
221	210	179	130	68	64	61	52	38	20
222	211	180	130	69	65	62	53	38	20
223	212	180	131	69	66	63	53	39	20
224	213	181	132	69	67	64	54	39	21
225	214	182	132	70	68	65	55	40	21
226	215	183	133	70	69	66	56	41	21
227	216	184	133	70	70	67	57	41	22
228	217	185	134	70	71	67	57	42	22
229	218	185	135	71	72	68	58	42	22
230	219	186	135	71	73	69	59	43	23
231	220	187	136	71	74	70	60	44	23
232	221	188	136	72	75	71	61	44	23
233	222	189	137	72	76	72	61	45	23
24	23	19	14	7	77	73	62	45	24
25	24	20	15	8	78	74	63	46	24
26	25	21	15	8	79	75	64	46	24
27	26	22	16	8	80	76	65	47	25
28	27	23	16	9	81	77	66	48	25
29	28	23	17	9	82	78	66	48	25
30	29	24	18	9	83	79	67	49	26
31	29	25	18	10	84	80	68	49	26
32	30	26	19	10	85	81	69	50	26
33	31	27	19	10	86	82	70	51	27
34	32	28	20	11	87	83	70	51	27
35	33	28	21	11	88	84	71	52	27
36	34	29	21	11	89	85	72	52	27
37	35	30	22	11	90	86	73	53	28
38	36	31	22	12	91	87	74	54	28
39	37	32	23	12	92	87	74	54	28
40	38	32	24	12	93	88	75	55	29
41	39	33	24	13	94	89	76	55	29
42	40	34	25	13	95	90	77	56	29
43	41	35	25	13	96	91	78	56	30
44	42	36	26	14	97	92	78	57	30
45	43	36	27	14	98	93	79	58	30
46	44	37	26	14	99	94	80	58	31

senkung aufgenommen und besteht in der Hauptsache aus kleinen „Pendelzuckungen". Auf 2—3—4—5 von diesen folgt immer eine 2—3 mal so große mehr ruckförmige Bewegung. Die kleinen Pendelschwingungen, von denen 309 auf eine Minute gehen, sind der Analyse unterworfen, die in Abb. *a* wiedergegeben ist. Sie bestehen aus dem Reiz 1, der etwas größer ist als die Zuckung *Z* und eine Frequenz von 309 in der Minute und einen Ausschlag von 0,54 mm (auf das Auge umgerechnet) hat. Dazu treten die sehr kleinen Oberreize 2 und 3. 2 hat eine Frequenz von 618 und einen Ausschlag von 0,046, 3 eine solche von 927 bzw. 0,048.

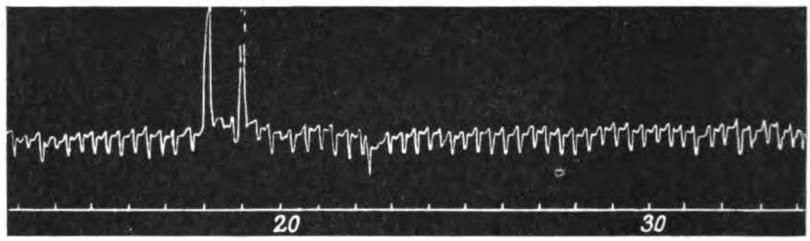

Abb. 6. Kurve 230. Zittern schräg. Blick – 85°. Tageslicht. Hebel 10:40.

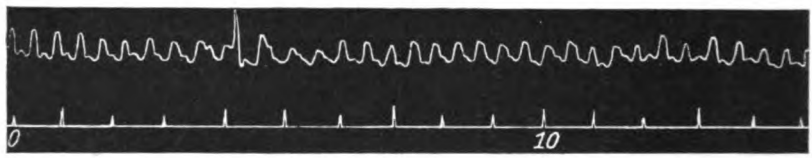

Abb. 7. Kurve 302/3. Blick geradeaus.

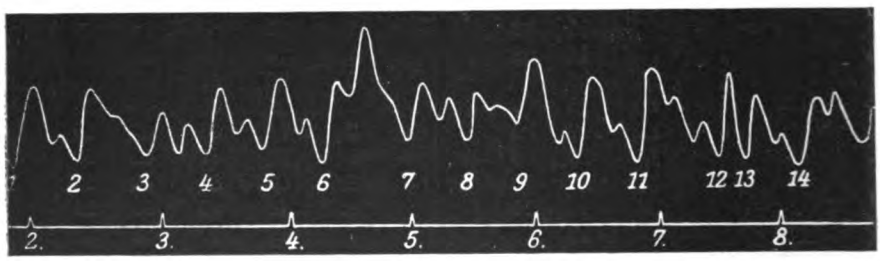

Abb. 8. Kurve 302/6. Zittern senkrecht. Blick – 20°. Kerzenlicht. Hebel 10:20 cm.

Fall 2. Augenzittern der Bergleute; rechts diagonal von oben rechts nach unten links, links diagonal von oben links nach unten rechts schlagend (Abb. 6). Die Kurve, bei einer Blickrichtung von 35° unter der Horizontalen aufgenommen, zeigt ein ruckförmiges Zittern. Die Zeitdauer des Anstiegs verhält sich zu der des Abstiegs ungefähr wie 3 : 1. Der Anstieg besteht aus 2 sehr verschiedenen Abschnitten, einem hohen schnellen Anfangsteil und einem viel niedrigeren und langsameren Endteil, der noch einen Rückstoß enthält. Von diesen Zuckungen, die man auch als sattelförmig bezeichnen kann, kamen 162 auf einer Minute. Die Zerlegung dieser Ruckkurve ergibt ein ganz anderes Bild als die der vorigen (Abb. *b*).

Es sind 4 Reize von einer Frequenz von 162, 324, 486 und 648 nachweisbar. Das Aussehen der Kurve wird in erster Linie bestimmt durch den 1. und 2. Reiz, die gleiche Amplitude haben. Teilt man die Wellenlänge des 1. Reizes in 16 gleiche Teile, so beginnt der 2. Reiz $^{4.7}/_{16}$ hinter dem 1. Man kann den 2. Reiz dieses Falles mit dem 1. des vorigen Falles vergleichen, weil beide fast gleiche Frequenz haben. Obgleich nun die Amplitude bei Fall 2 wesentlich kleiner ist als bei Fall 1, kommen bei Fall 2 doch wesentlich stärkere Oberreize hinzu.

Fall 3. Augenzittern der Bergleute. Schwingungsrichtung in der Hauptsache senkrecht, vollzieht sich langsam nach oben, schnell nach unten. Die Amplitude ist ausnahmsweise groß, und zwar bei gesenktem Blick stärker als bei geradeaus gerichtetem (Abb. 7 u. 8).

Abb. 7 ist bei geradem Blick aufgenommen. Hier entspricht der Abstieg mit einem Rückstoß der langsamen, der Anstieg der schnellen Phase. Der Rückstoß liegt meist im untersten Teil der langsamen Phase. Bisweilen liegt er ganz im Wellental, so daß man von ruckförmigem Zittern nicht mehr sprechen kann, sondern eher von symmetrischem Zittern mit spitzen Bergen und breitem Tal, das eine Erhebung aufweist.

Die Zerlegung (Abb. *c*) ergibt 4 Reize von einer Frequenz von 132, 264, 396 und 528 in einer Minute. Die Kurve stellt das Gegenstück zu der vorigen dar. Der Unterschied beruht in erster Linie auf einem anderen Phasenverhältnis von 1. und 2. Reiz, das hier $^{1.7}/_{16}$ beträgt. Obgleich 1. und 2. Reiz eine ungewöhnlich große Amplitude haben, sind die beiden folgenden Oberreize schwach.

Abb. 8 stammt von demselben Fall am gleichen Tage, aber bei Blick 20° unter der Horizontalen. Die Frequenz der Zuckungen ist fast gleich (hier 143,5, dort 132), aber die Amplitude ist hier wesentlich größer. Der Charakter der Zuckungen schwankt. Die meisten sind untereinander verwandt. Zuckung 5, bei der der Rückstoß ungefähr in der Mitte des Abstieges liegt, ist analysiert worden (Abb. *d*). 1. und 2. Reiz sind groß, 3. und 4. sind klein. Die Frequenz ist 134,5, 269, 403,5 und 538. Die Verschiebung des Rückstoßes gegenüber Abb. 7 beruht auf einer Änderung des Phasenverhältnisses von 1. und 2. Reiz, das hier nur $\frac{0{,}58}{16}$ beträgt. Man sieht also, daß die Verschiebung des Auges nach

Abb. 9.

Abb. 10.

unten die Frequenz fast gar nicht, die Amplitude dagegen stark, das Phasenverhältnis etwas in Mitleidenschaft zieht.

Fall 4. Augenzittern der Bergleute. Rechtes Auge blind, geschrumpft. Linkes Auge: Zittern fast senkrecht. Der Mann war starker Trinker. Dieser Fall ist ein überaus lehrreiches Beispiel für den Einfluß des Lichtes auf das Augenzittern der Bergleute und von *Ohm* in diesem Archiv **98**, H. 1, 1918 aus diesem Grunde anderswo schon ausführlich verwertet worden. Aus früher veröffentlichten Kurven (Abb. 9 und 10) sind mehrere Zuckungen hier analysiert. Abb. 9 ist im Dunkelraum aufgenommen. Eine Kerze stand seitlich zur Beleuchtung der Trommel, ohne daß ihr Licht das Auge traf. Die Zuckungsform wechselt in dieser Kurve nicht unbeträchtlich. Ein großer Teil der Zuckungen ist oben abgerundet, unten spitz, symmetrisch gebaut, so daß man weder von pendel- noch

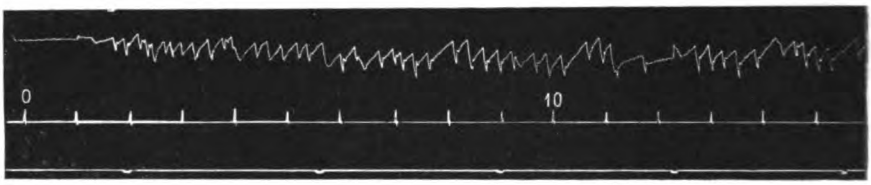

Abb. 11.

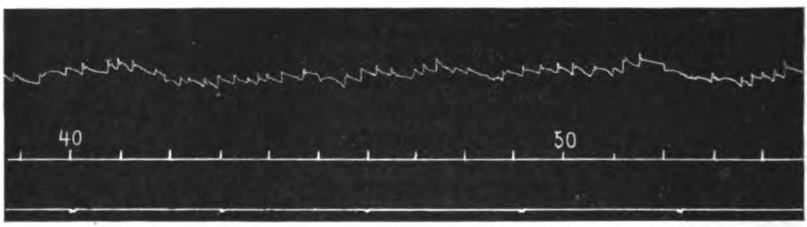

Abb. 12.

von ruckförmigem Zittern sprechen kann. Von diesen sind einige analysiert worden (Abb. *e*). Die ermittelten Reize haben eine Frequenz von 210, 420, 630, 840. Das Phasenverhältnis ist wesentlich anders als bei den beiden vorhergehenden Fällen und nähert sich dem 1. Fall.

Läßt man auf das zitternde Auge vom Fixierpunkt aus eine 50 kerzige Glühlampe einwirken, so wird das Zittern schneller, regelmäßiger und zuerst auch größer (Abb. 10 bei +). Ferner haben diese Zuckungen eine andere Gestalt als die meisten vorhergehenden. Die aufgefundenen 5 Reize (Analyse *f*) haben eine Frequenz von 246, 492, 738, 984, 1230 und 1476. Während Zuckung und 1. Reiz im Dunkeln und Hellen ungefähr gleich groß sind, sind die Oberreize im Hellen deutlich kräftiger und auch zahlreicher.

Fall 5. Wagerechter optischer Drehnystagmus. Bei Rechtsdrehung des Rades entsteht ein Linksnystagmus (Abb. 11). Der Anstieg in der Kurve entspricht der Bewegung nach rechts. Er besteht aus einem sehr schnellen Anfangsteil, der nach einem kleinen Rückstoß in den viel langsameren Endteil übergeht. Darauf folgt der Abstieg, entsprechend der schnellen Linksbewegung des Auges.

Bei Linksdrehung des Rades tritt Rechtsnystagmus auf (Abb. 12). Hier entspricht der Abstieg der langsamen Linksbewegung, die auch die Zweiteilung aufweist, der Anstieg der schnellen Rechtsbewegung.

Der Linksnystagmus ist erheblich größer, aber langsamer als der Rechtsnystagmus.

Die Analyse des Linksnystagmus ist mit 16 (Abb. g) und 20 (Abb. g_1) Ordinaten vorgenommen. Letztere ist natürlich feiner, weicht aber, wie die Theorie der harmonischen Analyse fordert, bezüglich der Amplitude und des Phasenverhältnisses nur wenig von ersterer ab. Mit 16 Ausmessungen sind 6, mit 20 dagegen 9 Reize von einer Frequenz von 167, 334, 501, 668, 835, 1002, 1169, 1336 und 1503 gefunden.

Beim Rechtsnystagmus (Analyse h) sind ebenfalls mit 20 Ausmessungen 9 Reize mit der Frequenz 240, 480, 720, 960, 1200, 1440, 1680, 1920 und 2160 aufgedeckt worden.

Diese Links- und Rechtsrucke unterscheiden sich nicht nur durch die Amplitude und Schwingungszahl, die unwesentlich sind, sondern vor allem durch das Phasenverhältnis von 2. und 3. zum 1. Reiz. Bemerkenswert ist auch, daß die spitzen Zacken der Augenzitternkurve, also bei den Linksrucken die Stelle bei Teilstrich 1 und 12, bei den Rechtsrucken besonders bei Teilstrich 2 durch das Zusammenwirken gleichgerichteter Extremwerte der einfachen Schwingungen erzeugt werden.

Die durch die Analyse ermittelten wichtigsten Werte sind in der Tabelle II aufgeführt, während die Tabelle III alle Schwingungszahlen, Ausschläge (auf das Auge umgerechnet) und das Phasenverhältnis aller Reize enthält. Das Phasenverhältnis ist in Zentimetern eingetragen unter der Voraussetzung, daß die Wellenlänge der Augenzitternkurve bzw. des ersten Reizes eine Länge von 16 cm hat, wobei der Anfang des ersten Reizes auf 0 gebracht und der Beginn der übrigen Reize nach rechts aufgetragen ist. Danach beträgt die Frequenz der Augenzuckungen 132—309 in der Minute, die der Reize 132—1476 beim Augenzittern der Bergleute, 167—2160 beim optischen Drehnystagmus. Der Ausschlag des Auges selbst lag beim bergmännischen Augenzittern zwischen 0,5 und 4,5 mm, der des größten und kleinsten Reizes zwischen 3,2 und 0,04. Beim optischen Drehnystagmus betrugen die Amplituden der Reize 0,62—0,03 mm.

Im allgemeinen sinkt die Amplitude mit der Verkleinerung der Wellenlänge bzw. der Zunahme der Frequenz. Es gibt aber auch Ausnahmen.

Das Aussehen der Augenzitternkurve hängt außer von der Reizamplitude in erster Linie von dem Phasenverhältnis des 1. und 2. Reizes ab. Es ist schwierig, das Phasenverhältnis aller Reize zu übersehen, weshalb wir uns hier zunächst an die beiden ersten Reize halten. Wir können jetzt damit das verschiedene Aussehen der Augenzitternkurven erklären. Es lassen sich 5 Hauptarten von Augenzittern unterscheiden.

Tabelle 11.

a) *Lamza* K. 68/1.	$3{,}92 \sin(\varphi + 90°)$	$+ 0{,}33 \sin(2\varphi + 261°)$	$+ 0{,}38 \sin(3\varphi + 282°)$										
	$= 3{,}92 \cos\varphi$	$- 0{,}33 \cos 2\varphi$	$- 0{,}37 \cos 3\varphi$										
	$+ 0{,}01 \sin\varphi$	$- 0{,}05 \sin 2\varphi$	$+ 0{,}08 \sin 3\varphi$										
b) *Findeisen* K. 230/1.	$2{,}62 \sin(\varphi + 160°)$	$+ 2{,}56 \sin(2\varphi + 108°)$	$+ 1{,}26 \sin(3\varphi + 25°)$	$+ 0{,}56 \sin(4\varphi + 298°)$									
	$- 0{,}886 \cos\varphi$	$+ 2{,}43 \cos 2\varphi$	$+ 0{,}536 \cos 3\varphi$	$- 0{,}49 \cos 4\varphi$									
	$- 2{,}46 \sin\varphi$	$- 0{,}784 \sin 2\varphi$	$+ 1{,}14 \sin 3\varphi$	$+ 0{,}26 \sin 4\varphi$									
c) *Goworek* K. 302/2.	$2{,}60 \sin(\varphi + 228°)$	$+ 1{,}71 \sin(2\varphi + 30°)$	$+ 0{,}21 \sin(3\varphi + 178°)$	$+ 0{,}22 \sin(4\varphi + 246°)$									
	$= - 1{,}94 \cos\varphi$	$+ 0{,}845 \cos 2\varphi$	$+ 0{,}008 \cos 3\varphi$	$+ 0{,}20 \cos 4\varphi$									
	$- 1{,}75 \sin\varphi$	$+ 1{,}48 \sin 2\varphi$	$- 0{,}21 \sin 3\varphi$	$- 0{,}09 \sin 4\varphi$									
d) *Goworek* K. 302/6.	$2{,}87 \sin(\varphi + 358°)$	$+ 1{,}96 \sin(2\varphi + 330°)$	$+ 0{,}3 \sin(3\varphi + 45°)$	$+ 0{,}12 \sin(4\varphi + 340°)$									
	$= - 0{,}094 \cos\varphi$	$- 0{,}98 \cos 2\varphi$	$+ 0{,}2 \cos 3\varphi$	$- 0{,}04 \cos 4\varphi$									
	$+ 2{,}87 \sin\varphi$	$+ 1{,}7 \sin 2\varphi$	$+ 0{,}2 \sin 3\varphi$	$+ 0{,}11 \sin 4\varphi$									
e) *Oslislo* K. 278/6. Dunkel.	$3{,}52 \sin(\varphi + 268°)$	$+ 1{,}36 \sin(2\varphi + 273°)$	$+ 0{,}64 \sin(3\varphi + 278°)$	$+ 0{,}20 \sin(4\varphi + 278°)$									
	$= - 3{,}52 \cos\varphi$	$- 1{,}36 \cos 2\varphi$	$- 0{,}63 \cos 3\varphi$	$- 0{,}20 \cos 4\varphi$									
	$- 0{,}09 \sin\varphi$	$+ 0{,}08 \sin 2\varphi$	$+ 0{,}09 \sin 3\varphi$	$+ 0{,}03 \sin 4\varphi$									
f) *Oslislo* K. 281/6. Hell.	$5{,}08 \sin(\varphi + 308°)$	$+ 3{,}12 \sin(2\varphi + 317°)$	$+ 1{,}80 \sin(3\varphi + 306°)$	$+ 1{,}10 \sin(4\varphi + 287°)$	$+ 0{,}88 \sin(5\varphi + 281°)$	$+ 0{,}58 \sin(6\varphi + 281°)$							
	$= - 4{,}26 \cos\varphi$	$- 2{,}14 \cos 2\varphi$	$- 1{,}46 \cos 3\varphi$	$- 1{,}05 \cos 4\varphi$	$- 0{,}86 \cos 5\varphi$	$- 0{,}57 \cos 6\varphi$							
	$+ 2{,}78 \sin\varphi$	$+ 2{,}27 \sin 2\varphi$	$+ 1{,}05 \sin 3\varphi$	$+ 0{,}33 \sin 4\varphi$	$+ 0{,}17 \sin 5\varphi$	$+ 0{,}11 \sin 6\varphi$							
g) *Bleinik* K. 457/2. (16 teilig)	$2{,}82 \sin(\varphi + 244°)$	$+ 1{,}70 \sin(2\varphi + 288°)$	$+ 1{,}42 \sin(3\varphi + 322°)$	$+ 0{,}80 \sin(4\varphi + 352°)$	$+ 0{,}20 \sin(5\varphi + 343°)$	$+ 0{,}31 \sin(6\varphi + 256°)$							
	$= - 2{,}52 \cos\varphi$	$- 1{,}63 \cos 2\varphi$	$- 0{,}64 \cos 3\varphi$	$- 0{,}11 \cos 4\varphi$	$- 0{,}06 \cos 5\varphi$	$- 0{,}30 \cos 6\varphi$							
	$- 1{,}29 \sin\varphi$	$+ 0{,}46 \sin 2\varphi$	$+ 0{,}82 \sin 3\varphi$	$+ 0{,}72 \sin 4\varphi$	$+ 0{,}20 \sin 5\varphi$	$- 0{,}08 \sin 6\varphi$							
g_1) dasselb. (20-teilig)	$2{,}67$	$242°$	$1{,}56$	$283°$	$0{,}99$	$327°$	$0{,}61$	$311°$	$0{,}23$	$350°$	$0{,}20$	$286°$	$0{,}33$
	$= - 2{,}35 \cos\varphi$	$- 1{,}52 \cos 2\varphi$	$- 0{,}53 \cos 3\varphi$	$- 0{,}07 \cos 4\varphi$	$- 0{,}04 \cos 5\varphi$	$- 0{,}2 \cos 6\varphi$	$- 0{,}33 \cos 7\varphi$	$- 0{,}32 \cos 8\varphi$	$- 0{,}22 \cos 9\varphi$				
	$- 1{,}27 \sin\varphi$	$+ 0{,}36 \sin 2\varphi$	$+ 0{,}83 \sin 3\varphi$	$+ 0{,}61 \sin 4\varphi$	$+ 0{,}23 \sin 5\varphi$	$+ 0{,}02 \sin 6\varphi$	$+ 0{,}01 \sin 7\varphi$	$+ 0{,}09 \sin 8\varphi$	$+ 0{,}09 \sin 9\varphi$				
h) *Bleinik* 457/1.	$0{,}86$	$321°$	$0{,}34$	$353°$	$0{,}48$	$322°$	$0{,}48$	$280°$	$0{,}38$	$250°$	$0{,}31$	$223°$	$0{,}25$
	$- 0{,}55 \cos\varphi$	$- 0{,}04 \cos 2\varphi$	$- 0{,}29 \cos 3\varphi$	$- 0{,}47 \cos 4\varphi$	$- 0{,}36 \cos 5\varphi$	$- 0{,}21 \cos 6\varphi$	$- 0{,}07 \cos 7\varphi$	$+ 0{,}07 \cos 8\varphi$	$+ 0{,}18 \cos 9\varphi$				
	$+ 0{,}67 \sin\varphi$	$+ 0{,}34 \sin 2\varphi$	$+ 0{,}38 \sin 3\varphi$	$+ 0{,}08 \sin 4\varphi$	$- 0{,}13 \sin 5\varphi$	$- 0{,}22 \sin 6\varphi$	$- 0{,}24 \sin 7\varphi$	$- 0{,}22 \sin 8\varphi$	$- 0{,}13 \sin 9\varphi$				

	$195°$	$0{,}23$	$161°$	$0{,}22$	$172°$								
	$\cos 6\varphi - 0{,}07$	$\cos 7\varphi + 0{,}07$	$\cos 8\varphi + 0{,}18$	$\cos 9\varphi$									
	$\sin 6\varphi - 0{,}24$	$\sin 7\varphi - 0{,}22$	$\sin 8\varphi - 0{,}13$	$\sin 9\varphi$									

1. Das „pendelförmige" Zittern. Es beruht auf einem großen Grundreiz, im Vergleich zu dem die Oberreize ganz schwach sind. Ein ganz reines Pendelzittern kommt wahrscheinlich nicht vor.

2. Abrucke (Rechtsrucke) entstehen dann, wenn der erste Oberton eine Phasenkonstante von — 45° oder 0° oder 315° oder dazwischenliegende Werte hat.

3. Symmetrisches Zittern mit breitem Tal (mit kleiner Erhebung) und spitzen Bergen tritt bei einer Phasenkonstante von 270° auf.

4. Aufrucke (Linksrucke) bilden sich, wenn der 1. Oberton eine Phasenkonstante von 135, 180 oder 225° oder einen Zwischenwert hat.

5. Symmetrisches Zittern mit breitem Berg (mit Einsenkung) und spitzen Tälern hat eine Phasenkonstante des 1. Obertones von 90°.

Mischformen entstehen an den Übergängen dieser Phasenkonstanten. Man vergleiche die Tabellen.

Diese Grundformen des Augenzitterns werden durch weitere Oberreize mehr oder minder abgeändert.

Theoretische Schlußfolgerungen.

Das hier behandelte Augenzittern der Bergleute und der optische Drehnystagmus[1]) entstehen dadurch, daß gewisse Ganglienzellen, die irgendwo zwischen zentripetaler Sehbahn und Augenmuskelkernen eingeschaltet sind, Pendelreize verschiedener Frequenz aussenden, deren Schwingungszahlen in dem Verhältnis von 1 : 2 : 3 : 4 usw. stehen. Diese die Augenbewegungen beeinflussenden Ganglienzellen verhalten sich wie kleine Violin- oder Klaviersaiten. Wie diese, wenn sie angeschlagen werden, nicht physikalisch einfache „Töne", sondern „Klänge", d. h. Gemische aus Grundton und harmonischen Obertönen erzeugen, so senden auch diese Ganglienzellen auf gewisse Erregungen oder auch spontan (d. h. auf Erregungen, die wir nicht kennen) Reize verschiedener Frequenz (Grundreiz und Oberreize) aus, deren Schwingungszahlen in dem Verhältnis von 1 : 2 : 3 : 4 usw. stehen. Diese Gangliensaiten sind „stimmungsfähig". Es gibt Krankheiten, wie das Augenzittern der Bergleute und der kleinen Kinder, die in dunklen Wohnungen leben, bei denen ihre Tonhöhe sinkt. Sie lassen sich dann durch Licht oder kräftige Willensanspannung, wie sie bei der Einstellung der Augen auf einen nahen Punkt geübt wird, „heraufstimmen".

Das Phasenverhältnis dieser Reize ist künstlich beeinflußbar. Bei dem 3. Fall ändert es sich in geringem Grade durch Verschiebung der Blickrichtung. Die Änderung ist größer, wenn die Augen von links nach rechts verschoben werden, wobei bisweilen die Linksrucke in Rechts-

[1]) Angeborenes, amblyopisches und vestibuläres Zittern lassen sich ähnlich erklären.

Tabelle III.

	Augenzuckungen		1. Reiz			2. Reiz			3. Reiz			4. Reiz		
	Zahl in 1 Min.	Ausschlag in mm	Zahl	Ausschlag	Phase	Zahl	Ausschlag	Phase	Zahl	Ausschlag	Phase	Zahl	Ausschlag	Phase
1. Fall	309	0,5	309	0,54	0	618	0,046	6,2	927	0,048	5,17			
2. Fall	162	0,68	162	0,36	0	324	0,36	4,71	486	0,17	1,41	648	0,08	3.8
3. Fall gerader Blick	132	1,8	132	1,4	0	264	0,81	1,47	396	0,12	2,17	528	0,12	3.4
3. Fall gesenkt. Blick	134,5	4,5	134,5	3,2	0	269	2,2	0,58	403,5	0,33	4,59	538	0,14	0,14
4. Fall im Dunkeln	210	0,8	210	0,63	0	420	0,27	5,85	630	0,12	2,47	840	0,04	0.83
4. Fall im Hellen	246	0,85	246	0,61	0	492	0,38	6,41	738	0,22	3,59	984	0,13	2,27
5. Fall L.-Rucke 16teilig	167	1	167	0,62	0	334	0,38	4,85	501	0,22	0,65	668	0,17	2.94
5. Fall dasselbe 20teilig	167	1	167	0,59	0	334	0,34	4,47	501	0,22	0,58	668	0,14	3.3
5. Fall R.-Rucke 20teilig	240	0,33	240	0,12	0	480	0,05	6,42	720	0,07	4,16	960	0,07	3.15

rucke übergehen. Ferner unterliegt das Phasenverhältnis dem Einfluß des Lichtes (Fall 4). Endlich verschiebt es sich erheblich beim optischen Drehnystagmus, je nachdem das Rad von links nach rechts oder umgekehrt gedreht wird.

Diese Auffassung der Gehirnmechanik ist von *Bartels* und *Hoffmann* bestritten worden. Letzterer hat auf die Unvollkommenheit des Instrumentariums hingewiesen, das nicht imstande sein soll, so frequente und kleine Ausschläge, wie wir sie bei unseren Oberreizen berechnet haben, aufzuschreiben. Darauf ist zu erwidern, daß mit unserem Instrumentarium, dessen Unvollkommenheit zugegeben wird, beim Augenzittern der Bergleute Zuckungen bis zu 763 in der Minute und bis herab zu

abelle III.

Reiz		6. Reiz			7. Reiz			8. Reiz			9. Reiz		
us-hlag	Phase	Zahl	Aus-schlag	Phase	Zahl	Aus-schlag	Phase	Zahl	Aus-schlag	Phase	Zahl	Aus-schlag	Phase
		1476											
0.11			0,07										
	1,37			0,73									
		1002											
0,04			0,07										
	1,4			0,98									
		1002			1169			1336			1503		
0,05			0,04			0,07			0,07			0,05	
	1,24			0,64			2,11			1,17			0,42
		1440			1680			1920			2160		
0,06			0,04			0,04			0.03			0,03	
	2,44			1,94			1,60			1,37			0,96

0,02 mm nachgewiesen sind. Die Tabelle lehrt, daß die Schwingungszahlen der meisten Oberreize niedriger liegen als 763, während die Amplituden bei allen größer sind als 0,02 mm. Dieser Vorwurf ist also nicht stichhaltig.

Hoffmann hat weiter gesagt: „Unsere Analyse sei zwar mathematisch richtig, aber physiologisch falsch." Die Augenbewegungen beruhten auf einem Tetanus, der bei Blickverschiebungen nur an- und abschwelle, ohne seine Frequenz zu ändern.

Wir wollen hier nicht untersuchen, ob nicht die Mathematik auch die Physiologie beherrscht, sondern nur noch kurz einige Gründe für unsere Auffassung anführen.

1. Man kann durch Kombination mehrerer Reize in einem wechselnden Phasenverhältnis eine Reihe von Kurven herstellen, denen wir beim Augenzittern, besonders beim bergmännischen wieder begegnen. Was sich theoretisch ausdenken läßt, kommt auch so ziemlich praktisch vor. Es wäre merkwürdig, wenn das Zufall wäre.

2. Man hat beim bergmännischen Augenzittern häufig Gelegenheit, den allmählichen Übergang von Pendelzittern in Ruckzittern und umgekehrt zu beobachten unter Änderung seiner Amplitude und Frequenz. Geht ein Zitteranfall in den Zustand der Ruhe über, so vollzieht sich das unter Verkleinerung der Amplitude und Erhöhung der Frequenz und beim Ruckzittern unter Umwandlung in Pendelzittern. Auch beim angeborenen Zittern gibt es Fälle, die bei Rechtsblick nach rechts, bei Linksblick nach links schlagen, während bei Gradblick Pendelzittern besteht. Daraus folgt, daß die von allen Autoren für wesensverschieden gehaltenen Zitterformen verwandt sind und ineinander übergeführt werden können. Es gehört dazu, wie oben nachgewiesen, nichts weiter als eine geringe Phasenverschiebung und eventuell eine Änderung der Amplitude der Oberreize.

3. Frequenz und Amplitude des von uns ermittelten 2. und teilweise auch des 3. Reizes hält sich ganz im Rahmen dessen, was *für sich* bei manchen Fällen von „pendelförmigem" Augenzittern d. B. vor kommt. Es handelt sich also bei unserer Analyse nicht um ein „Spiel der Phantasie", sondern um Wirklichkeiten.

Hier noch eine kurze Bemerkung über die „schnelle Phase", deren Rätsel bisher allen Erklärungsversuchen getrotzt hat. Die früheren Versuche, die von einem Kampf zwischen „unbewußt und bewußt" innervierten Muskeln oder von einem „Übergewicht" eines Muskels über seinen Antagonisten sprachen, sind natürlich keine Erklärung. Auch alle Versuche, langsame und schnelle Phase von verschiedenen Gehirnteilen abzuleiten, sind bisher mißlungen. Unsere Erklärung läßt den Unterschied zwischen langsamer und schneller Phase ganz fallen. Beide sind nur Ausdrucksweisen eines gewissen Schwingungsvorganges, der auch sonst in der Natur vorkommt.

Wir hatten uns die Aufgabe gestellt, mit Hilfe des Augenzitterns in das Geheimnis des Erregungsvorganges der Ganglienzellen einzudringen und sind zu dem Schluß gelangt, daß die Ganglienzellen sich nach Art der Violinsaiten wie kleine Pendel verhalten. Ist das verwunderlich, wenn man bedenkt, daß ein großer Teil der Erregungen, die unser Gehirn mit Hilfe von Licht und Schall aufnimmt, pendelförmiger Natur sind? Auch andere Erregungen haben Pendelcharakter, z. B. die vom optischen Drehrad ausgehenden. Auch die Cupula, deren Verschiebung den vestibulären Drehnystagmus auslöst, kann als Pendel aufgefaßt werden.

Da erscheint es doch sehr verständlich, daß das durch Pendelreize erregte Gehirn auch wieder Pendelreize, wenn auch auf eine andere Frequenz transformierte, aussendet. Der Umstand, daß alle Augenbewegungen, auch die kleinsten, auf schnellem Tetanus beruhen, spricht nicht gegen diese Auffassung. Beide lassen sich ganz gut in Einklang bringen, wenn wir annehmen, daß der Tetanus der Augenmuskeln, der wahrscheinlich von den Ganglienzellen der Augenmuskelkerne unterhalten wird, einem Rhythmus von Pendelreizen, der von einem höhergelegenen Zentrum ausgeht, untergeordnet ist.

Die Beweise für die hier niedergelegte Erklärung des Augenzitterns werden in *Ohms* Aufsätzen „Musik und Augenzittern der Bergleute" noch vervollständigt.

Musik und Augenzittern der Bergleute.

(Ein Vergleich.)

Von

Prof. Dr. **Johannes Ohm**, Bottrop.

(Mit Unterstützung des Allgemeinen Knappschaftsvereins in Bochum.)

Mit 52 Textabbildungen.

II. Teil.

Ein bemerkenswerter Fall.

Im ersten Aufsatz (v. Graefes Arch. f. Ophthalmol. Bd. 112) habe ich die Schwingungsverhältnisse von 155 Fällen von bergmännischem Augenzittern im allgemeinen behandelt und mit gewissen Eigenschaften des Schalles verglichen. Es kommt jetzt darauf an, mehr ins einzelne zu gehen und den Veränderungen des Zitterns, wie sie unter wechselnden Bedingungen eintreten, nachzuspüren. Es eignet sich dafür ganz besonders der Fall 908, von dem ich in der Zeit vom 26. 4.—28. 10. 1916 an 12 verschiedenen Tagen 79 Kurven aufgenommen habe. Es ist dies die größte Kurvenzahl, die mir von einem Einzelfall zu Gebote steht. Er ist bereits in v. Gräfes Arch. Bd. 103, H. 2, S. 188—190 (1920) kurz erwähnt, um den Einfluß der Naheeinstellung zu zeigen, ferner auch in den klinischen Monatsbl. f. A. Bd. 65, S. 514 mit Abb. 12. Es ist ein Fall von ausgeprägtem Ruckzittern. Auch sein Bruder, Fall 949, leidet an heftigem Augenzittern, das meistenteils pendelförmig, bei gewissen Blickrichtungen aber auch mit „seltenen" Rucken verbunden ist.

Fall 908. 43 Jahre alt, 166 cm groß; tritt am 27. III. 1916 mit einer feinen Hornhautwunde des linken Auges in meine Behandlung. Daneben wird Augenzittern der Bergleute gefunden, das seit $2^1/_2$ Jahren bestehen, seit 2 Jahren schlimm sein soll. Die folgende Beschreibung wird zeigen, daß es sich um ein sehr starkes, auch bei tiefster Blicksenkung bestehendes Zittern handelt. Es ist nicht zweifelhaft, daß es in dieser Heftigkeit schon längere Zeit bestanden hat, wie ja auch aus der Aussage des Mannes hervorgeht. Nichtsdestoweniger war es ein äußerer Anlaß, die Verletzung des Auges, die ihn zum Arzt führte. Es wäre nun ganz falsch, daraus den Schluß zu ziehen, daß die kleine Augenverletzung den Ausbruch dieses heftigen Zitterns veranlaßt hätte oder daß der Mann vor dem Unfall durch sein Zittern bei der Arbeit nicht behindert worden wäre. Objektiv betrachtet war der Mann gewiß schon monatelang bei der Arbeit und auch sonst im Gebrauch seiner Augen infolge von Herabsetzung der zentralen Sehschärfe und Scheinbewegungen sehr beschränkt. Trotzdem hat er damals — es war Krieg und viele Bergleute standen im Felde — bis zum äußersten seine Pflicht getan. Die Horn-

hautverletzung war am 30. III. geheilt und der Mann feierte wegen seines Augenzitterns bis zum 25. X. weiter und wurde dann invalidisiert.

R. u. l. + 0,5 = $^4/_4$ bei hinten übergelegtem Kopf und gesenkten, nicht zitternden Augen.

Der Mann hält den Kopf nach rechts gedreht und stellt die Augen in die linke Lidspaltenecke, wenn er genau sehen will, weil hierbei das Zittern am geringsten ist. Das am 19. VIII. aufgenommene Zitterfeld ist in Abb. 1 wiedergegeben. Das Zittern beginnt, wenn der Blick links von tiefster Senkung gehoben wird, an der gestrichelten Linie und hört auf, wenn er dann gesenkt wird, an der punktierten Linie. Es ist also nur ganz links unten ein kleiner Bezirk des Blickfeldes frei von Zittern. In der Mitte und nach rechts hört das Zittern auch bei tiefster Blicksenkung nicht auf. Es handelt sich also um ein außergewöhnlich schlimmes Zittern. (Vgl. auch *Zaun*, v. Graefes Arch. f. Ophthalmol. Bd. 112). Dasselbe lehrt die Registrierung.

Die Schwingungsrichtung erscheint auf beiden Augen schräg von oben außen nach unten innen, auf dem rechten Auge der Horizontalen näher als auf dem linken (r. ⤡ l. ⤢). Das Zittern besteht aus ziemlich zahlreichen Pendelschwingungen und selteneren nach oben schlagenden Rucken. Letztere sind am stärksten bei gesenktem Blick und werden mit zunehmender Blickhebung schwächer.

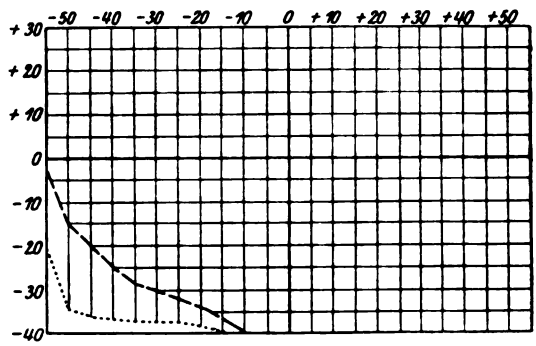

Abb. 1. Zitterfeld am 19. VIII. 1916.

Die Kurven[1]) sollen in ihrer zeitlichen Reihenfolge beschrieben werden, um so auch einen Einblick in die Zeitschwankungen des Zitterns zu gewinnen. Alle Kurven mit Ausnahme von 254 sind mit meinem einfachen geraden, am rechten Oberlid mit Heftpflaster und Zwirn befestigten Hebel bei einer Übersetzung von 10 : 20 oder 10 : 40 cm aufgenommen und von links nach rechts zu lesen. Darunter ist die Zeit in Sekunden aufgeschrieben. Die Blickrichtung wurde dadurch genau fixiert, daß an der Tangententafel eine Marke (Glühlampe oder etwas anderes) aufgehängt wurde. Bei den Versuchen mit wechselnder Beleuchtung stand die Glühlampe immer der Fovea gegenüber. Die Auszählung der Kurve erstreckt sich, wo sie gut war und nicht von Lidschlägen unterbrochen wurde, auf ein Stück von 10 Sek., sonst auf ein kleineres. Sie bezieht sich aus den im vorigen Aufsatz angeführten Gründen auf die *langsamste* Periode und berücksichtigt womöglich auch die kleineren Zacken. An den meisten Stellen stößt die Zählung nicht auf Schwierigkeiten. Wo sie unsicher wird, ist ein Fragezeichen gemacht. Aber auch hier ist nur mit einem kleinen Fehler zu rechnen.

Kurve 216/3. 26. IV. 1916. Tageslicht + Glühlampe. Blick — 35°. Die Kurve besteht aus ziemlich regelmäßigen Rucken mit langsamem aufsteigenden und schnellem absteigenden Schenkel. Ersterer weist meistens einen, seltener 2 Rückstöße auf. Man kann also an ihr Rucke mit 2 und 3 Wellen unterscheiden (Abb. 2). Auszählung:

[1]) Die Originalkurven sind feiner als die Nachbildungen.

			Rucke mit 2 Wellen	Rucke mit 3 Wellen u. mehr	Alles gezählt	
0. bis 10. Sek.	26 Rucke	à 2,6	20	6	58	
11. „ 19. „	22 „	à 2,8	18	4	48	
27. „ 37. „	26,5 „	à 2,6	19,5	7	60?	
41. „ 49. „	22 „	à 2,8	17	5	49	
51. „ 61. „	28 „	à 2,8	25	3	59?	(Abb. 2)
in 46 Sek.	124,5 Rucke	à 2,7	99,5	25	294	
in 60 Sek.	162 Rucke		129,6	32,6	357	



Abb. 2. Kurve 216/3. Tageslicht + Glühlampe. Blick – 35°. 0°. Hebel 10 : 20 cm.

Die Rucke mit 3 Wellen sind immer höher als die mit 2 Wellen. Manchmal sind erstere vereinzelt, manchmal folgen mehrere aufeinander.

Kurve 216/5. Blick — 30°. Die Rucke sind etwas niedriger als in voriger Kurve. Auszählung:

			Rucke mit 2 Wellen	Rucke mit 3 Wellen	
0. bis 10. Sek.	29 Rucke	à 2,9	27	2	60
30. „ 40. „	28 „	à 2,8	20	8	64
50. „ 60. „	29 „	à 2,9	26	3	61
in 30 Sek.	86 Rucke	à 2,9	73	13	185
in 60 Sek.	172 Rucke	à 2,9	146	26	370

Kurve 216/4. Blick — 25°. Die Rucke sind viel niedriger und nicht mehr so sicher zu zählen wie bei den vorigen Kurven. Besonders ist auch nicht so sicher zu entscheiden, ob 2 oder 3 Wellen vorhanden sind. Auszählung:

			Rucke mit 2 Wellen	Rucke mit 3 Wellen	Alles gezählt
0. bis 10. Sek.	27 Rucke	à 2,7	18	9	63
10. „ 20. „	28 „	à 2,8	22	6	62
20. „ 30. „	26 „	à 2,6	18	8	60
30. „ 30. „	28 „	à 2,8	25	3	59
40. „ 50. „	32 „	à 3,2	28	4	68
64. „ 74. „	26 „	à 2,6	20	6	58
in 60 Sek.	167? Rucke	à 2,8	131?	36?	370?

Kurve 216/6. Dunkel (Kerze seitlich aufgestellt zur Beleuchtung der Schreibtrommel). Ihr Licht kann die Augen des Untersuchten nicht treffen, wirft aber einen schwachen Schein auf die Tangententafel, wo eine Marke aufgehängt ist. Blick — 35°. Die Rucke sind ein wenig höher als in Kurve 216/3, sicher zu zählen und enthalten viel öfter 3 und mehr Wellen (Abb. 3).

			Rucke mit 2 Wellen	Rucke mit 2 und mehr Wellen	Alles gezählt	
0. bis 10. Sek.	23,5 Rucke	à 2,3	6,5	17	67?	(Abb. 3)
10. „ 20. „	24 „	à 2,4	16	8	62	
20. „ 30. „	25 „	à 2,5	17	8	66	
30. „ 40. „	27 „	à 2,7	23	4	70	
40. „ 50. „	26 „	à 2,6	20	6	65	
51. „ 60. „	23 „	à 2,5	19	9	67	
in 60 Sek.	148,5 Rucke	à 2,5	96,5	52	397?	

Kurve 216/7. Blick — 30°. Rucke etwas niedriger (Abb. 4).

			Rucke mit 2 Wellen	Rucke mit 2 und mehr Wellen	Alles gezählt
0. bis 10. Sek.	25 Rucke	à 2,5	18	7	zu unsicher (Abb. 4)
0. „ 20. „	27,5 „	à 2,7	24,5	3	
0. „ 30. „	27 „	à 2,7	25	2	
0. „ 40. „	29 „	à 2,9	27	2	
1. „ 51. „	26 „	à 2,6	21	5	
in 50 Sek.	134,5 Rucke	à 2,7	115,5	19	
in 60 Sek.	160,8 Rucke		138	22,8	



Abb. 3. Kurve 216/6. Blick - 35°. 0°.

Abb. 4. Kurve 216/7. Blick - 30°. 0°.

Abb. 5. Kurve 216/9. Blick - 20°. 0°.

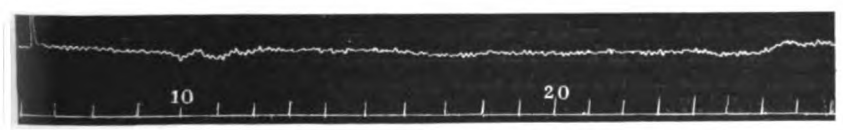

Abb. 6. Kurve 216/8. Blick - 10°. 0°.

Abb. 3—6. Verschiebung des Blickes in der mittleren Vertikalen. Dunkelzimmer. Kerze seitlich. Hebel 10 : 20 cm.

Kurve 216/9. Blick — 20°. Kurve viel niedriger als vorhin, meist aus kleinen Rucken mit 2 Wellen bestehend, teilweise nicht sicher zu zählen (Abb. 5).

0. bis 10. Sek.	32 Rucke	?	à 3,2 (Abb. 5)
10. „ 20. „	34 „	?	à 3,4
20. „ 30. „	30 „	?	à 3,0
30. „ 40. „	32 „	?	à 3,2
40. „ 50. „	30 „	?	à 3,0
50. „ 60. „	31 „	?	à 3,1
in 60 Sek.	189 Rucke	?	à 3,1 ?

Kurve 216/8. Blick — 10°. Kurve sehr niedrig. Hier herrscht die Pendelzuckung vor. Rucke mit 2 Wellen sind hier und da noch angedeutet (Abb. 6).

0. bis 6. Sek. 45,5 Pendelzuckungen, aber verschieden groß und lang (alles gezählt) à 7,6.
7. bis 17. Sek. 68 Pendelzuckungen, aber verschieden groß und lang (alles gezählt) à 6,8 (Abb. 6).
(7. „ 12. „ 32 sichere Pendelzuckungen = 384 in 1 Min.)
17. „ 27. „ 74 Pendelzuckungen, aber verschieden groß und lang (alles gezählt) à 7,4.

Kurve 219/5. 13. V. 1916. Gleichzeitige Registrierung beider Augen. Unten zeichnet das rechte Auge mit dem Hebel 10 : 20 cm, oben das linke mit einem kleineren Übersetzungsverhältnis. Die Zahl der Rucke ist auf beiden Augen genau gleich. Allen Eigentümlichkeiten der Kurve des rechten Auges entsprechen genau dieselben in der des linken Auges, z. B. Rucke mit 2 oder 3 Wellen usw.

Tageslicht; Blick — 30°.

	10. bis 16. Sek.	18	Rucke	à	3,0
	18. „ 26. „	28	„	à	3,5
	in 14 Sek.	46	Rucke	à	3,3
	in 60 Sek.	198	Rucke	à	3,3
Blick — 35°.	35. bis 40. Sek.	18	Rucke	à	3,6
	41. „ 49. „	27	„	à	3,4
	in 13 Sek.	45	Rucke	à	3,5
	in 60 Sek.	210	Rucke	à	3,5
Blick — 39°.	76. bis 81. Sek.	12,5	Rucke	à	2,5
	in 60 Sek.	150	Rucke	à	2,5

Kurve 219/6. Blick — 35°.

	0. bis 10. Sek.	29,5	Rucke	à	2,95
	16. „ 26. „	29	„	à	2,9
	in 20 Sek.	58,5	Rucke	à	2,9
	in 60 Sek.	175,5	Rucke	à	2,9

Kurve 219/8. Blick — 30°. Den Hebelspitzen wird ein Elektromagnet gegenübergestellt, der sich in kurzen Zwischenräumen von der Trommel abzieht. Man erkennt, daß die Kurven sich zu einer gegebenen Zeit immer in derselben Phase befinden (Abb. 7).



Abb. 7. Kurve 219/8. Tageslicht. Blick – 30°. 0. Unten rechtes, oben linkes Auge gleichzeitig registriert.

Hier muß eine Schwierigkeit erwähnt werden. In v. Graefes Arch. f. Ophth. **101**, H. 2/3, S. 225 habe ich einen Fall beschrieben, bei dem die Schwingungsrichtung ähnlich war wie in dem vorliegenden Falle, nämlich rechts schräg ellipsenförmig von oben rechts nach unten links mit Uhrzeiger, links diagonal von oben links nach unten rechts. Hier hörten bei der Anwendung des Magneten die Kurvenbruchstücke des pendelförmigen Zitterns immer in entgegengesetzten Phasen aus. Daraus ging hervor: das rechte Auge bewegte sich von der Mitte nach oben außen,

während sich das linke von der Mitte nach unten innen verschiebt. Die Bewegung ist also in der Seite gleichsinnig, in der Höhe gegensinnig. In dem vorliegenden Falle mit Ruckzittern kann ich in diesem Punkte nicht zu einer sicheren Bestimmung der beidäugigen Bewegungen kommen.

Kurve 225/6. 27. V. 1916. Blick — 30°. + 50-K.-Glühlampe.

			Rucke mit 2 Wellen	Rucke mit 3 Wellen
0. bis 10. Sek.	27 Rucke	à 2,7	22	5
50. „ 60. „	31 „	à 3,1	24	7
60. „ 70. „	30 „	à 3,0	23	7
70. „ 80. „	27 „	à 2,7	23	4
in 40 Sek.	115 Rucke	à 2,9	92	23
in 60 Sek.	172,5 Rucke		138	34.5

Kurve 225/7. Blick — 30°. Dunkel (Kerze seitlich).

			Rucke mit 2 Wellen	Rucke mit 3 u. mehr Wellen
0. bis 10. Sek.	22 Rucke	à 2,2	11	11
10. „ 20. „	21,5 „	à 2,15	7,5	14
20. „ 30. „	25 „	à 2,5	17	8
30. „ 40. „	24 „	à 2,4	19	5
40. „ 50. „	24 „	à 2,4	17	7
50. „ 60. „	25 „	à 2,5	17	8
60. „ 70. „	24 „	à 2,4	15	9
70. „ 80. „	22 „	à 2,2	14	8
in 80 Sek.	187,5 Rucke	à 2,34	117,5	70
in 60 Sek.	140 Rucke	à 2,3	87,5	52,5

Kurve 225/8. Fortsetzung der vorigen. Dunkel (Kerze seitlich) weiter.

			Rucke mit 2 Wellen	Rucke mit 3 u. mehr Wellen
0. bis 10. Sek.	23 Rucke	à 2,3	14	9
10. „ 17. „	14 „	à 2,0	2	12
in 17 Sek.	37 Rucke		16	21
in 60 Sek.	130,6 Rucke		56,5	74

18 Sek. 50 Sek. Glühlampe an.

			Rucke mit 2 Wellen	Rucke mit 3 u. mehr Wellen
20. bis 30. Sek.	25 Rucke	à 2,5	14	11
30. „ 40. „	26 „	à 2 6	21	5
in 20 Sek.	51 Rucke	à 2,5	35	16
in 60 Sek.	153 Rucke	à 2,5	105	48

53. Sek. Dunkel (Kerze seitlich).

			Rucke mit 2 Wellen	Rucke mit 3 u. mehr Wellen
54. bis 64. Sek.	23 Rucke	à 2,3	13	10
64. „ 74. „	21 „	à 2,1	9	12
74. „ 84. „	23 „	à 2,3	11	12
in 30 Sek.	67 Rucke	à 2,2	33	34
in 60 Sek.	134 Rucke	à 2,2	66	68

Kurve 225/9. Dunkel (Kerze) weiter.

			Rucke mit 2 Wellen	Rucke mit 3 u. mehr Wellen
0. bis 10. Sek.	21 Rucke	à 2,1	13	8
10. „ 18. „	14? „		7	7
in 18 Sek.	35 Rucke	à 1,94	20	15
in 60 Sek.	116,4 Rucke		66	50

19. Sek. 50-K.-Glühlampe an.

			Rucke mit 2 Wellen	Rucke mit 3 u. mehr Wellen
20. bis 28. Sek.	15 Rucke	à 2,5	14	1?
47. „ 57. „	27 „	à 2,7	23	4?
57. „ 67. „	26 „	à 2,6	23	3
in 26 Sek.	68 Rucke	à 2,6	60	8
in 60 Sek.	156,6 Rucke	à 2,6	138	18

Kurve 230/1. 8. VII. 1916. Tageslicht + 50-K.-Glühlampe. Blick immer — 35°.

			Rucke mit 2 Wellen	Rucke mit 3 Wellen
0. bis 6. Sek.	16 Rucke	à 2,7	14	2
8. „ 17. „	25 „	à 2,8	24	1
20. „ 30.[1]) „	27 „	à 2,7	26	1
in 25 Sek.	68 Rucke	à 2,7	64	4
in 60 Sek.	163,2 Rucke	à 2,7	153,6	9,6

49. Sek. Tageslicht weg. Kurve gestört. An die Stelle der meist 2gipfligen Rucke treten jetzt viel längere und größere mit 3—5 Rückstößen.
50. bis 53. „ Etwa 5 große vielgipflige Rucke (ca. 100 in 1 Min.).
67. „ Glühlampe aus (Kerze seitlich).
67. bis 77. „ 21 Rucke à 2,1; 6 mit 2 Wellen; 15 mit 3 Wellen. In 60 Sek. 126 Rucke, 36 mit 2 Wellen; 90 mit 3 Wellen.

Kurve 230/2. Dunkel (Kerze seitlich). Blick — 35°.
0. bis 10. Sek. 24 Rucke, an Länge und Höhe sehr wechselnd, 8 mit 2 Wellen, 16 mit 3 und mehr Wellen (144 in 1 Min.).
17. „ Glühlampe an. Zuerst Störung der Kurve.
22. bis 30. „ 19 Rucke, davon 15 mit 2, 4 mit 3 Wellen und 2 Lidschläge (ca. 157).
31. „ Glühlampe aus. Sofort 3 viel höhere und längere Rucke (der 3. Ruck ist doppelt so hoch als die meisten vorhergehenden; dann werden sie wieder etwas kleiner.
31. bis 40. „ 20 Rucke, davon 5 mit 2 Wellen, 15 mit 3 und mehr Wellen (100 in 1 Min.).
43. „ Glühlampe an[2]). Kurve sofort gleichmäßiger und schneller.
43. bis 51. „ 21 Rucke, davon 9 mit 2 Wellen, 12 mit 3 und mehr Wellen (157,5 in 1 Min.).
52. bis 61. „ 22 Rucke, davon 17 mit 2 Wellen, 5 mit 3 und mehr Wellen (146 in 1 Min.).
62. „ Glühlampe aus. Rucke sofort länger und höher.
62. bis 72. „ 20 Rucke, davon 2 mit 2 Wellen, 18 mit 3 bis 5 Wellen (120 in 1 Min.).

Kurve 230/3. Dunkel (Kerze seitlich) weiter.
13. bis 23. Sek. 23 Rucke (davon 3 mit 2 Wellen), 20 mit 3 und mehr Wellen (138 in 1 Min.).
28. „ Glühlampe an.
28. bis 38. „ 25 Rucke, davon 8 mit 2 Wellen, 17 mit 3 und mehr Wellen (150 in 1 Min.).
39. „ Glühlampe aus (Kerze).

[1]) Diese Kurve steht in den Klin. Monatsbl. f. Augenheilk. **65**, 514. 1920.
[2]) Kurve siehe Handbuch der Neurologie des Ohres. 1. Bd. Wien.

39. bis 48. Sek. 20 Rucke, davon 7 mit 2 Wellen, 13 mit 3 und mehr Wellen (133 in 1 Min.).
53. „ Glühlampe an. Rucke sofort viel kleiner und teilweise etwas verzerrt.
53. bis 60. „ 20 Rucke (171,6 in 1 Min.).
62. „ Glühlampe aus. Kurve sofort wieder viel höher; die Rückstöße treten sehr deutlich hervor. An einem Ruck sind 6 zu zählen.
64. bis 74. „ 17,5 Rucke, davon 3 mit 2 Wellen, 14,5 mit 3—6 Wellen (105 in 1 Min.).

Kurve 230/4. Dunkel (Kerze) weiter (Abb. 8).

7. bis 14. Sek. 17 unregelmäßige Rucke (11 mit 2, 6 mit 3 Wellen) à 2,43 (145,8 in 1 Min.).
15. „ Glühlampe an.
18. bis 25. „ 20 viel regelmäßigere Rucke (alle mit 2 Wellen) à 2,9 (171,6 in 1 Min.).
26. „ Glühlampe aus.
29. bis 35. „ 14 unregelmäßige Rucke (5 mit 2, 9 mit 3 Wellen) à 2,3 (139,8 in 1 Min.), dann schlecht zu zählen.
45. „ Glühlampe an.
49. bis 55. „ 16 Rucke, die regelmäßiger sind als vorhin (10 mit 2 Wellen, 6 mit 3 Wellen, letztere aber nur eben angedeutet) à 2,7 (160 in 1 Min.).
56. „ Tageslicht dazu (Abb. 8).
59. bis 67. „ 22 noch regelmäßigere Rucke (18 mit 2 Wellen, 4 mit 3 Wellen, die eben erkennbar sind) à 2,8 (165 in 1 Min.).
73. „ Glühlampe allein.
75. bis 79. „ 11 regelmäßige Rucke (alle mit 2 Wellen) à 2,8 (165 in 1 Min.).
80. „ Dunkel (Kerze seitlich).
81. bis 91. „ 20 viel unregelmäßigere Rucke (5 mit 2, 15 mit 3 Wellen) à 2,0 (120 in 1 Min.).

Kurve 230/5. Dunkel (Kerze seitlich) weiter.

0. bis 10. Sek. 22 unregelmäßige Rucke (2 mit 2, 20 mit 3 Wellen) à 2,2 (132 in 1 Min.).
10. bis 16. „ 11 unregelmäßige Rucke (1 mit 2, 10 mit 3 Wellen) à 1,9 (110 in 1 Min.).
17. „ Glühlampe an.
17. bis 27. „ 25 regelmäßigere Rucke (12 mit 2, 13 mit 3 Wellen) à 2,5 (150 in 1 Min.).
28. „ Tageslicht dazu.
28. bis 33. „ 13 noch regelmäßigere Rucke (10 mit 2, 3 mit 3 Wellen) à 2,6 (166 in 1 Min.).
34. bis 42. „ 25 nicht so regelmäßige Rucke (20 mit 2, 5 mit 3 Wellen) à 3,1 (187,5 in 1 Min.).
47. bis 57. „ 27 ziemlich regelmäßige Rucke (25 mit 2, 2 mit 3 Wellen) à 2,7 (162 in 1 Min.).
58. bis 68. „ 25 ziemlich regelmäßige Rucke (22 mit 2, 3 mit 3 Wellen) à 2,5 (160 in 1 Min.).

Abb. 8. Kurve 230/4. + + Tageslicht + 50-K.-Glühlampe. + Glühlampe allein. – Dunkel (Kerze seitlich). Blick – 35°. 0°. Hebel 10 40 cm.

68. bis 75. Sek. 19 ziemlich regelmäßige Rucke (14 mit 2, 5 mit 3 Wellen) à 2,7 (162 in 1 Min.).

Kurve 230/6. Tageslicht + 50-K.-Glühlampe, schnellaufende Trommel.

4. bis 14. Sek. 26,5 Rucke à 2,65 (159 in 1 Min.).

Kurve 230/7. Unter den gleichen Bedingungen.

1. bis 8. Sek. 18 Rucke à 2,6 (154 in 1 Min.).
9. „ 16. „ 20 „ à 2,9 (171 „ 1 „).

12. VII. 1916. Nachmittags $^1/_2$4 Uhr. Der Mann hat um 11 Uhr 4—5 Glas Bier und 3 Schnäpse (für 30 Pf.) getrunken. Ich merke es am Augenzittern, das heute weniger stark ist und bei — 35° manchmal aufhört. Kurve ist heute deutlich niedriger als früher.

Kurve 231/1. Tageslicht + 50 K. Glühlampe. Blick — 35° Kurve sehr regelmäßig, enthält auf 90 Sek. nur 3 kleine Lidschläge.

0. bis 7. Sek.	13	kleine	Rucke	(4 : 2;	9 : 3	Wellen) à 1,9
10. „ 20. „	23	„	„	(9 : 2;	14 : 3	„) à 2,3
20. „ 29. „	22	„	„	(10 : 2;	12 : 3	„) à 2,4
31. „ 40. „	19	„	„	(10 : 2;	9 : 3	„) à 2,1
46. „ 55. „	21	„	„	(12 : 2;	9 : 3	„) à 2,3
70. „ 80. „	20	„	„	(10 : 2;	10 : 3	„) à 2,0
in 54 Sek.	118	kleine	Rucke	(55 : 2;	63 : 3	Wellen) à 2,19 (ca. rund 131,4 in 1 Min.).

Kurve 231/2. Enthält auf 37 Sek. keinen Lidschlag.

0. bis 7. Sek.	13	kleine	Rucke	(5 : 2;	8 : 3	Wellen)		à 1,9
8. „	Dunkel (Kerze seitlich).							
10. bis 20. „	20	kleine	Rucke	(5 : 2;	15 : 3	und mehr	Wellen)	à 2,0
20. „ 30. „	17	„	„	(2 : 2;	15 : 3	„ „	„)	à 1,7
30. „ 40. „	18	„	„	(7 : 2;	11 : 3	„ „	„)	à 1,8
40. „ 50. „	21	„	„	(11 : 2;	10 : 3	„ „	„)	à 2,1
50. „ 60. „	19	„	„	(7 : 2;	12 : 3	„ „	„)	à 1,9
60. „ 70. „	18	„	„	(4 : 2;	14 : 3	„ „	„)	à 1,8
70. „ 80. „	16	„	„	(2 : 2;	14 : 3	„ „	„)	à 1,6
in 70 Sek.	129	kleine	Rucke	(38 : 2;	91 : 3	und mehr	Wellen)	à 1,8
in 60 Sek.	110	kleine	Rucke	(32 : 2;	78 : 3	und mehr	Wellen)	

Kurve 231/3. Dunkel (Kerze seitlich) weiter.

0. bis 9. Sek.	15	kleine	Rucke	(3 : 2;	12 : 3	und mehr	Wellen)	à 1,7
11. „ 21. „	17	„	„	(5 : 2;	12 : 3	„ „	„)	à 1,7
in 19 Sek.	32	kleine	Rucke	(8 : 2;	24 : 3	und mehr	Wellen)	à 1,7
in 60 Sek.	101	kleine	Rucke	(25 : 2;	76 : 3	und mehr	Wellen)	

23. Sek. Glühlampe an. Zittern kleiner und unregelmäßig.
28. „ Tageslicht dazu.

31. bis 38. „	14 ?	kleine	Rucke	(4 : 2;	10 : 3	und mehr	Wellen)	à 2,0
40. „ 50. „	19,5 ?	„	„	(6 : 2;	12,5 : 3	„ „	„)	à 1,9
50. „ 60. „	21 ?	„	„	(nicht zu bestimmen)				à 2,1
60. „ 66. „	11 ?	„	„	„	„	„		à 1,9
68. „ 78. „	16 ?	„	„	„	„	„		à 1,6
78. „ 88. „	20,5 ?	„	„	„	„	„		à 2,0
in 53 Sek.	102,0 ?	kleine	Rucke	?	?	?		à 1,9
in 60 Sek.	115 ?	kleine	Rucke					

Eine sichere Zählung ist hier nicht möglich, weil die Zuckungen kleiner und unregelmäßiger sind. In der 89. Sek. werden die Ruckzuckungen, die vorher schon weniger als 1 mm hoch sind und sich der Pendelform schon genähert haben, durch eben unter der Lupe sichtbare Pendelzuckungen ersetzt, von denen 5—6 auf 1 Sek. gezählt werden.

Der letzte Teil der Kurve 231 und die Kurven 233, 237 und 244 sind dem Einfluß der Naheeinstellung auf das Zittern gewidmet.

Kurve 231/6. Blick — 35°. Glühlampe. Einstellung auf $1^1/_2$ m. Zittern, wie oben bemerkt, infolge Alkoholgenusses geringer als sonst.

30. bis 40. Sek. Niedrige Aufrucke, nicht sicher zu zählen.
43. „ N. auf 61 cm. Kleine Aufrucke mit mehreren Wellen.
43. bis 52. „ 12 kleine Aufrucke mit 3 und mehr Wellen.
53. „ Einstellung auf 21 cm. Zittern hört sofort auf.
59. „ Einstellung auf 61 cm. Ganz niedrige Aufrucke.
65. „ Aufrucke ein wenig höher, später von der 73. Sek. wieder geringer.
77. „ Einstellung auf 61 cm. Ganz niedrige Aufrucke.
84. „ Einstellung auf 21 cm. Zittern hört sofort auf.

Kurve 231/7. Einstellung auf $1^1/_2$ m (Abb. 9).

0. bis 12. Sek. Niedrige Aufrucke mit 2 und mehr Wellen (Abb. 9).
13. „ Einstellung auf 61 cm.
14. bis 18. „ Aufrucke noch etwas kleiner.
19. „ Nur feine Pendelzuckungen, allmählich kleiner werdend.
20. „ Einstellung auf 21 cm.
20. bis 24. „ Kein Zittern.
25. „ Einstellung auf 61 cm.
25. bis 28. „ 15 feine Pendelzuckungen ohne Rucke à 5,0.
30. „ Einstellung auf $1^1/_2$ m.
30. bis 38. „ Niedrige Aufrucke mit 3 und mehr Wellen.
38. „ Einstellung auf 61 cm.
41. bis 45. „ 20 Pendelzuckungen à 5,0 (3 Rucke eben angedeutet).
46. „ Kein Zittern mehr.
51. „ Einstellung auf $1^1/_2$ m.
51. bis 58. „ Niedrige Aufrucke.
59. „ Einstellung auf 61 cm.
59. bis 62. „ Noch sehr feine Pendelzuckungen.
62. „ 71. „ Kein Zittern mehr.
72. „ Einstellung auf $1^1/_2$ m.
72. bis 79. „ Ganz kleine Zuckungen mit Andeutung von Rucken.
79. „ 82. „ Kein Zittern mehr.

Kurve 233. 15. VII. 1916. Tageslicht + Glühlampe. Blick immer — 35°.

Abb. 9. Kurve 231/7. Glühlampe. Blick — 35°. 0. — $1^1/_2$ m; + 61 cm; + + 21 cm. Hebel 10 : 20 cm.

Kurve 233/1 ist in Abb. 41a—b in v. Graefes Arch. f. Ophth. **103**, H. 2, S. 189 wiedergegeben. Gehen die Augen von einem $1^1/_2$ m entfernten Gegenstand auf einen 40 cm entfernten über, so werden die Ruckzuckungen deutlich kleiner, und ihre Frequenz steigt von 3,2 auf 3,9 bis 3,6 pro Sekunde. Mit der Annäherung auf 20 cm werden die Rucke sofort kleiner und seltener (1,5 pro Sekunde). Nach einigen Sekunden sind sie wieder größer und schneller (2,25 pro Sekunde).

Kurve 233/2. Auf $1^1/_2$ m.

0. bis 10. Sek. 32 große Aufrucke à 3,2 + 1 kleiner Lidschlag.
13. „ Auf 40 cm.
13. bis 23. „ 31 Aufrucke, nur wenig kleiner, à 3,1.
31. „ Auf 20 cm. Zittern hört sofort auf.
40. „ Auf 40 cm. Zittern beginnt sofort wieder, mit allmählich größer werdenden Zuckungen.
40. bis 50. „ 27 Aufrucke à 2,7.

Kurve 233/3. Auf $1^1/_2$ m.

0. bis 10. Sek. 25 Aufrucke à 2,5 + 1 Lidschlag.
15. „ Auf 40 cm.
20. bis 30. „ 27 Aufrucke à 2,7, etwas kleiner.
31. „ Auf 20 cm.
31. bis 47. „ An die Stelle der großen Aufrucke sind feine Pendelzuckungen, zeitweise auch Rucke getreten. Dazwischen 4 kleine Abrucke (?) oder Lidschläge.
32. bis 35. „ 22 winzige Pendelzuckungen à 7,0 (in 60 Sek. 420).
48. „ Auf 40 cm, sofort wieder lebhaftes Ruckzittern.
50. bis 60. „ 23 Aufrucke à 2,3.
62. „ Auf $1^1/_2$ m. Zittern ebenso.
63. bis 73. „ 29? Aufrucke à 2,9.
76. „ Auf 20 cm. Sofort feines Pendelzittern, allmählich abklingend.
77. „ 7 Pendelzuckungen.
80. „ Kein Zittern mehr.
82. „ Auf 40 cm. Sofort wieder Ruckzittern.

Kurve 233/4. Auch hier hört das bei Einstellung auf $1^1/_2$ m und 40 cm bestehende Ruckzittern bei Annäherung auf 20 cm sofort auf und wird durch Ruhe oder feine Pendelzuckungen (7,5 pro Sek.) ersetzt.

Kurve 233/5. Nur Kerzenlicht. Auf $1^1/_2$ m (Abb. 10a—b).

0. bis 10. Sek. 26 große Aufrucke à 2,6 (Abb. 10a).
21. „ Auf 40 cm.
22. bis 32. „ 24 große Aufrucke à 2,4.
33. „ Auf 20 cm.
33. bis 39. „ Unregelmäßige kleine Zuckungen (darunter vielleicht einige Abrucke).
39. bis 49. „ Feine Pendelzuckungen oder Rucke der Augen (Abb. 10b).
50. „ Auf 40 cm. Sofort wieder Ruckzittern.
51. bis 61. „ 22 Aufrucke à 2,2, allmählich größer werdend.
66. „ Auf $1^1/_2$ m. Ruckzittern noch größer und regelmäßiger.
67. bis 75. „ 21 Aufrucke à 2,6.



Abb. 10 a.

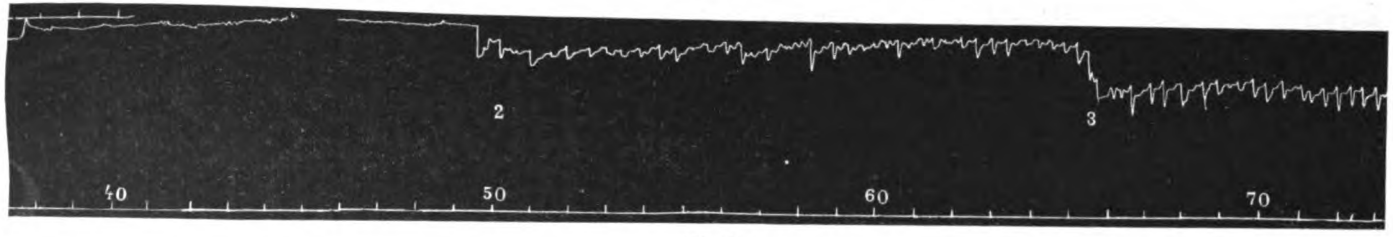

Abb. 10 b.

Abb. 10 a—b. Kurve 233/5. Dunkel (Kerze seitlich). Blick – 35°. 0°. 3 = 1½ m; 2 = 40 cm; 1 = 20 cm. Hebel 10 : 40 cm.

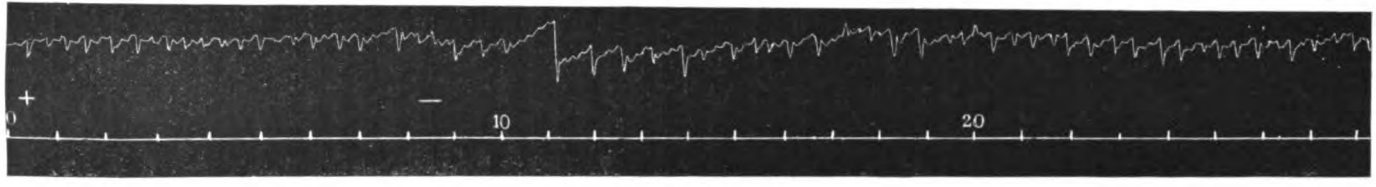

Abb. 11 a.

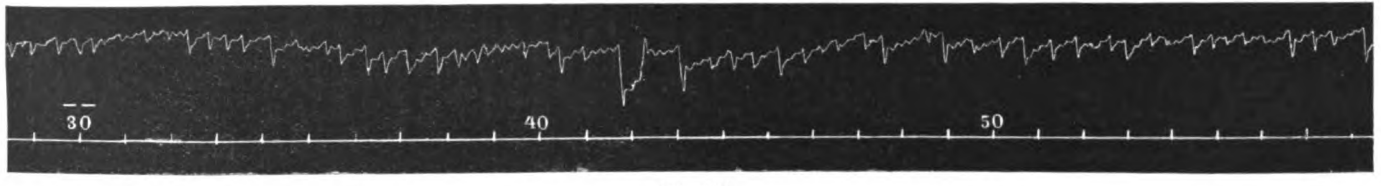

Abb. 11 b.

Abb. 11 a—b. Kurve 247/8. + Tageslicht + Glühlampe; – Glühlampe aus; – – auch Tageslicht weg (Kerze seitlich); Blick – 39°. 0°. Hebel 10 : 40 cm.

Kurve 247/7. 26. VIII. 1916. Trübes Tageslicht + Glühlampe. Blick — 39°.

0. bis 10. Sek.	25 Rucke	à	2,5
10. „ 20. „	27 „	à	2,7
20. „ 30. „	24 „	à	2,4
30. „ 40. „	24 „	à	2,4
40. „ 50. „	27 „	à	2,7
50. „ 60. „	29 „	à	2,9
60. „ 70. „	25 „	à	2,5
in 70 Sek.	181 Rucke	à	2,58
in 60 Sek.	154,8 Rucke	à	2,58

Kurve 247/8. Versuchsbedingungen unverändert (Abb. 11a—b).

0. bis 8. Sek. 19 Rucke à 2,4 (7 zu 2, 12 zu 3 und mehr Wellen?) Abb. 11a (143 in 1 Min.).
9. „ Glühlampe aus.
10. bis 20. „ 17 Rucke à 1,7 (5 zu 2; 12 zu 3 und mehr Wellen?) (102 zu 1 Min.
20. „ 20. „ 24 Rucke à 2,4 (9 zu 2; 15 zu 3 und mehr Wellen?) (144 zu 1 Min.
31. „ Tageslicht aus (Kerze seitlich) (Abb. 11b).

30. bis 40. Sek.	20	Rucke	à	2,0	(6	zu	2;	14	zu	3 u. mehr Wellen
40. „ 50. „	17	„	à	1,7	(2	„	2;	15	„	3 „ „ „
50. „ 60. „	20	„	à	2,0	(1	„	2;	19	„	3 „ „ „
60. „ 70. „	19	„	à	1,9	(2	„	2;	17	„	3 „ „ „
in 40 Sek. (Kerze)	76	Rucke	à	1,9	(11	zu	2;	65	zu	3 u. mehr Wellen
in 60 Sek. (Kerze)	114	Rucke	à	1,9	(16,5	zu	2;	97,5	zu	3 u. mehr Wellen

In Tabelle I ist das Ergebnis der Ausmessung von 29 aufeinanderfolgenden Zuckungen aus der Kurve 247/7 von der 16. Sek. an (trübes Tageslicht + Glühlampe) wiedergegeben. Die Messung bezieht sich auf die langsame und schnelle Phase, die zusammen die ganze Zuckungsdauer ergeben, und zwar in tausendstel Sekunde. Daraus ist die Schwingungszahl pro Minute berechnet, als wenn die betreffende Schwingungsdauer konstant wäre.

Zum Vergleich sind dieser die Werte bei herabgesetzter Beleuchtung (nur Tageslicht allein) von der 9. Sek. an und bei Dunkelheit (Kerze seitlich) von der 31. Sek. an hinzugefügt. Aus diesen Kurvenstücken mußten einige Zuckungen als ungeeignet für die Messung ausscheiden. Ich komme später noch auf die Tabelle zurück.

Kurve 254. 9. IX. 1916. Der Kreishebel zur Registrierung wagerechter Augenbewegungen wird außen am Oberlid mit Heftpflaster und Zwirn befestigt.

Kurve 254/1. Helles Tageslicht. Blick — 35°. Es handelt sich um typisch registrierte Ruckzuckungen, die man, falls es sich um wagerechte Bewegungen handelte, als Linksrucke bezeichnen müßte. Die langsame Phase besteht aus einem schnellen aber niedrigen Anfangsteil und einem viel langsameren Endteil, der fast überall noch eine Reihe feiner Wellen aufweist.

0. bis 10. Sek.	25 Rucke	à	2,5
10. „ 20. „	24 „	à	2,4
20. „ 30. „	26 „	à	2,6
in 30 Sek.	75 Rucke	à	2,5 (in 60 Sek. 150 Rucke)

40. Sek. Blick — 25°.

40. bis 50. „	27 Rucke	à	2,7 (etwas kleiner)
50. „ 55. „	13 „	à	2,6 („ „
in 15 Sek.	40 Rucke	à	2,66 (in 60 Sek. 160 Rucke)

Tabelle I.

Kurve 247/7 von der 16. Sek. an. Hell					Kurve 247/8 von der 9. Sek. an. weniger hell					Kurve 247/8 von der 31. Sek. an. Dunkel (Kerze seitlich)				
Zuckung	Dauer			Schwingungszahl in 1 Min.	Zuckung	Dauer			Schwingungszahl in 1 Min.	Zuckung	Dauer			Schwingungszahl in 1 Min.
	langsame Phase	schnelle Phase	ganz			langsame Phase	schnelle Phase	ganz			langsame Phase	schnelle Phase	ganz	
					1	490	80	570	105	1	480	50	530	113
2	390	48	438	137	2	420	80	500	120	2	360	50	410	146,3
3	390	49	439	136,6	3	1000	80	1080	55,5	3	410	50	460	130
4	310	49	359	167	4	710	60	770	77,8	4	320	60	380	158
5	330	48	378	158,7	5	570	60	630	95	5	300	50	350	171
6	380	40	420	142,9	6	570	40	610	98	6	580	50	630	95
7	370	63	433	138,8	7	600	70	670	89	8	450	60	510	117
8	360	48	408	147	8	330	50	380	158	9	240	40	280	214
9	350	48	398	150,8	9	580	60	640	94	10	540	60	600	100
10	370	46	416	144	10	410	30	440	136	11	300	80	380	158
à	361	49	410	146	à	568	61	629	95	à	398	55	453	132
11	240	38	278	216	11	210	40	250	240	12	420	80	500	120
12	220	61	281	213	12	350	60	410	146,3	13	570	60	630	95
13	500	48	548	109,6	13	530	60	590	102	14	340	80	420	142,9
14	420	64	484	124	16	380	70	450	133	15	340	60	400	150
15	640	64	704	85	17	500	60	560	107	17	480	50	530	113
16	420	64	484	124	18	550	40	590	102	18	450	80	530	113
17	330	79	409	146,7	19	260	30	290	207	19	170	40	210	286
18	320	63	383	157	21	380	60	440	136	20	460	30	490	122
19	430	50	480	125	22	320	40	360	167	21	760	100	860	69
20	340	50	390	154	23	360	60	420	142,9	24	580	50	630	95
à	386	58	444	135	à	384	52	436	137	à	457	63	520	115
21	200	50	250	240	24	260	30	290	207	25	400	80	480	125
22	300	49	349	172	25	410	60	470	128	26	380	50	430	139
23	260	66	326	184	26	470	30	500	120	27	520	60	580	103
24	330	66	396	152	27	360	40	400	150	28	490	50	540	111
25	500	67	567	106	28	500	50	550	109	31	550	50	600	100
26	380	67	447	134	29	340	40	380	158	32	360	70	430	139
27	360	50	410	146,3	30	440	60	500	120	33	880	60	940	64
28	260	34	294	204	31	250	60	310	193	34	310	60	370	162
29	380	60	440	136	32	310	40	350	171	35	560	50	610	98
30	380	58	438	137	33	350	60	410	146,3	36	530	60	590	102
à	335	57	392	153	à	369	47	416	144	à	498	59	557	108
à à	360	55	415	145	à	440	53	493	122	à	451	59	510	118
Maximum	640	79	704	240	Maximum	1000	80	1080	240	Maximum	880	100	940	286
Minimum	200	34	250	85	Minimum	210	30	250	55,5	Minimum	170	30	210	64

Kurve 247/7. 26. VIII. 1916. Trübes Tageslicht + Glühlampe. Blick — 39°.

0. bis 10. Sek.	25	Rucke	à	2,5
10. „ 20. „	27	„	à	2,7
20. „ 30. „	24	„	à	2,4
30. „ 40. „	24	„	à	2,4
40. „ 50. „	27	„	à	2,7
50. „ 60. „	29	„	à	2,9
60. „ 70. „	25	„	à	2,5
in 70 Sek.	181	Rucke	à	2,58
in 60 Sek.	154,8	Rucke	à	2,58

Kurve 247/8. Versuchsbedingungen unverändert (Abb. 11a—b).

0. bis 8. Sek. 19 Rucke à 2,4 (7 zu 2, 12 zu 3 und mehr Wellen?) Abb. 11a (143 in 1 Min.).
9. „ Glühlampe aus.
10. bis 20. „ 17 Rucke à 1,7 (5 zu 2; 12 zu 3 und mehr Wellen?) (102 zu 1 Min.).
20. „ 20. „ 24 Rucke à 2,4 (9 zu 2; 15 zu 3 und mehr Wellen?) (144 zu 1 Min.).
31. „ Tageslicht aus (Kerze seitlich) (Abb. 11b).

30. bis 40. Sek.		20	Rucke	à	2,0	(6	zu	2;	14	zu	3	u. mehr	Wellen)
40. „ 50. „		17	„	à	1,7	(2	„	2;	15	„	3	„ „ „	)
50. „ 60. „		20	„	à	2,0	(1	„	2;	19	„	3	„ „ „	)
60. „ 70. „		19	„	à	1,9	(2	„	2;	17	„	3	„ . „	)
in 40 Sek.	(Kerze)	76	Rucke	à	1,9	(11	zu	2;	65	zu	3	u. mehr	Wellen).
in 60 Sek.	(Kerze)	114	Rucke	à	1,9	(16,5	zu	2;	97,5	zu	3	u. mehr	Wellen).

In Tabelle I ist das Ergebnis der Ausmessung von 29 aufeinanderfolgenden Zuckungen aus der Kurve 247/7 von der 16. Sek. an (trübes Tageslicht + Glühlampe) wiedergegeben. Die Messung bezieht sich auf die langsame und schnelle Phase, die zusammen die ganze Zuckungsdauer ergeben, und zwar in tausendstel Sekunde. Daraus ist die Schwingungszahl pro Minute berechnet, als wenn die betreffende Schwingungsdauer konstant wäre.

Zum Vergleich sind dieser die Werte bei herabgesetzter Beleuchtung (trübes Tageslicht allein) von der 9. Sek. an und bei Dunkelheit (Kerze seitlich) von der 31. Sek. an hinzugefügt. Aus diesen Kurvenstücken mußten einige Zuckungen als ungeeignet für die Messung ausscheiden. Ich komme später noch auf diese Tabelle zurück.

Kurve 254. 9. IX. 1916. Der Kreishebel zur Registrierung wagerechter Augenbewegungen wird außen am Oberlid mit Heftpflaster und Zwirn befestigt.

Kurve 254/1. Helles Tageslicht. Blick — 35°. Es handelt sich um gut registrierte Ruckzuckungen, die man, falls es sich um wagerechte Bewegungen handelte, als Linksrucke bezeichnen müßte. Die langsame Phase besteht aus einem schnellen aber niedrigen Anfangsteil und einem viel langsameren Endteil, der fast überall noch eine Reihe feiner Wellen aufweist.

0. bis 10. Sek.	25	Rucke	à	2,5
10. „ 20. „	24	„	à	2,4
20. „ 30. „	26	„	à	2,6
in 30 Sek.	75	Rucke	à	2,5 (in 60 Sek. 150 Rucke).

40. Sek. Blick — 25°.

40. bis 50. „	27	Rucke	à	2,7 (etwas kleiner)
50. „ 55. „	13	„	à	2,6 („ „
in 15 Sek.	40	Rucke	à	2,66 (in 60 Sek. 160 Rucke).

drücken, imstande. Meine Methode mit dem geraden am Oberlid mit Heftpflaster befestigten Hebel gibt bei gesenktem Blick und etwas vorstehenden Augen ziemlich gute Kurven. Allen Ansprüchen, die man stellen kann, dürfte aber mein jüngstes Verfahren, wobei der Hebel mittels eines feinen Pinzettchens mit der Bindehaut am Hornhautrande verbunden wird, genügen.

Bei der Auszählung dieser Kurven beziehe ich mich auf alle Zacken.

Kurve 254/3. Dunkel (Kerze seitlich). Blick 0°.

0. bis 10. Sek. 60?
10. „ 20. „ 61?
20. „ 30. „ 63?
30. „ 40. „ 62?
40. „ 49. „ 52?

} unregelmäßige Pendelzuckungen, teilweise den Rucken nahestehend.

in 49 Sek. 298 à 6,07 (in 60 Sek. 360,4).

50. Sek. Blick — 15°.

50. bis 60. „ 59 unregelmäßige Pendelzuckungen; Rucke teilweise noch angedeutet.

60. „ 70. „ 60 unregelmäßige Pendelzuckungen; Rucke teilweise noch angedeutet.

in 20 Sek. 119 à 5,95 (in 60 Sek. 357).

Kurve 254/4. Blick — 25°.

0. bis 10. Sek. 65? sehr kleine und unregelmäßige Pendelzuckungen.
30. „ Blick — 35°.
40. „ 50. „ 56 kleine unregelmäßige Pendelzuckungen.
50. „ 60. „ 55 „ „ „
60. „ 64. „ 22,5 „ „ „
67. „ 71. „ 23 „ „ „

in 28 Sek. 156,5 (in 60 Sek. 337)

20 IX. 1916. Kurve 257 bei wechselnder Blickrichtung aufgenommen. Beleuchtung mit 50 K. Glühlampe vom Fixierpunkt im Dunkeln konstant.

Kurve 257/1. Blick — 38°. Starkes Ruckzittern (Abb. 15).

0. bis 10. Sek. 26 Rucke à 2,6 (Abb. 15).
10. „ 20. „ 24 „ à 2,4
20. „ 30. „ 25 „ à 2,5

in 30 Sek. 75 Rucke à 2,5 (in 60 Sek. 150 Rucke).

40. Sek. Blick — 30°. Starkes Ruckzittern.

40. bis 53. „ 33 Rucke à 2,54 (in 60 Sek. 152,4 Rucke).

Kurve 257/2. Blick — 30°. Starkes Ruckzittern (Abb. 16).

0. bis 10. Sek. 24 Rucke à 2,4
10. „ 20. „ 24 „ à 2,4 (Abb. 16).
20. „ 30. „ 25 „ à 2,5

in 30 Sek. 73 Rucke à 2,43 (in 60 Sek. 145,8 Rucke).

40. Sek. Blick — 20°. Ruckzittern, aber kleiner und unregelmäßiger, nur immer auf wenige Sekunden zu zählen (Abb. 17).

Kurve 257/3. Blick — 10°. Noch kleiner und unregelmäßiger. Nicht zu zählen (Abb. 18).

48. Sek. Blick 0° 0°. Zittern ebenso.

82. bis 90. „ 23 Rucke à 2,87 (in 60 Sek. 172,2 Rucke) (Abb. 19)

60. Sek. Blick — 15°.
60. bis 70. „ 31 Rucke à 3,1 (noch kleiner)
70. „ 80. „ 30 „ à 3,0 („ „)
in 20 Sek. 61 Rucke à 3,05 (in 60 Sek. 183 Rucke).

Kurve 254/2. Blick 0° 0°. Zittern viel kleiner, teilweise nicht mehr so ausgeprägt ruckförmig.

0. bis 10. Sek. 34 Rucke à 3,4
14. „ 24. „ 32? „ à 3,2
in 20 Sek. 66 Rucke à 3,3 (in 60 Sek. 198 Rucke?)

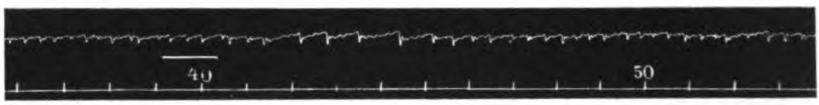

Abb. 12. Kurve 254/2. Zuerst helles Tageslicht. – Dunkel (Kerze seitlich). Blick – 35°. 0°. Kreishebel 9 : 31 cm, mit Heftpflaster außen am Oberlid befestigt.

30. Sek. Blick — 35°.
30. bis 40. „ 32 Rucke à 3,2 (in 60 Sek. 192 Rucke).
40. „ Dunkel (Kerze seitlich) (Abb. 12).
40. „ 50. „ 22 Rucke à 2,2 (in 60 Sek. 132 Rucke).
50. „ 60. „ 27 „ à 2,7
60. „ 70. „ 29 „ à 2,9
70. „ 80. „ 28 „ à 2,8
in 40 Sek. 106 Rucke à 2,65 (in 60 Sek. 159 Rucke).



Abb. 13. Kurve 254/4. Dunkel (Kerze seitlich). Blick – 35°. 0°. Kreishebel mit Glasstäbchen außen gegen die Bindehaut gelehnt.

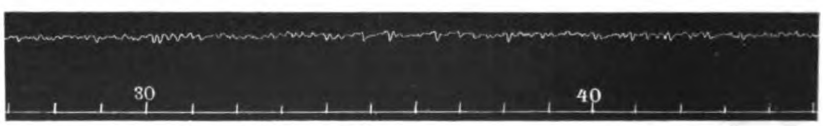

Abb. 14. Kurve 254/6. Alles wie in voriger Kurve.

Kurve 254/3 bis 254/6. Der Kreishebel wird, in einem Glasstäbchen endigend, außen 2 mm vom Hornhautrande gegen das Auge gelehnt. Auch so läßt sich eine Registrierung erreichen, die aber den Charakter der Zuckungen ganz verwischt. An die Stelle der scharf ausgeprägten Rucke treten nur pendelförmige Zuckungen (Abb. 13) oder solche, die teils pendelförmig, teils ruckförmig sind (Abb. 14). Ich führe diese Kurven an, um zu zeigen, daß die Ergebnisse um so besser sind, je inniger die Verbindung des Hebels mit dem Auge ist. Es ist ja auch klar, daß ein gegen das Auge gedrücktes Glasstäbchen nicht alle Feinheiten der Zuckung auffangen kann. Ebensowenig sind dazu die Apparate von *Buys* und *Witmer*, die Gummikapseln gegen das Lid bzw. gegen das Auge

drücken, imstande. Meine Methode mit dem geraden am Oberlid mit Heftpflaster befestigten Hebel gibt bei gesenktem Blick und etwas vorstehenden Augen ziemlich gute Kurven. Allen Ansprüchen, die man stellen kann, dürfte aber mein jüngstes Verfahren, wobei der Hebel mittels eines feinen Pinzettchens mit der Bindehaut am Hornhautrande verbunden wird, genügen.

Bei der Auszählung dieser Kurven beziehe ich mich auf alle Zacken.

Kurve 254/3. Dunkel (Kerze seitlich). Blick 0°.

0. bis 10. Sek.	60?	unregelmäßige Pendelzuckungen, teilweise den Rucken nahestehend.
10. „ 20. „	61?	
20. „ 30. „	63?	
30. „ 40. „	62?	
40. „ 49. „	52?	
in 49 Sek.	298	à 6,07 (in 60 Sek. 360,4).
50. Sek.	Blick — 15°.	
50. bis 60. „	59	unregelmäßige Pendelzuckungen; Rucke teilweise noch angedeutet.
60. „ 70. „	60	unregelmäßige Pendelzuckungen; Rucke teilweise noch angedeutet.
in 20 Sek.	119	à 5,95 (in 60 Sek. 357).

Kurve 254/4. Blick — 25°.

0. bis 10. Sek.	65?	sehr kleine und unregelmäßige Pendelzuckungen.
30. „	Blick — 35°.	
40. „ 50. „	56	kleine unregelmäßige Pendelzuckungen.
50. „ 60. „	55	„ „ „
60. „ 64. „	22,5	„ „ „
67. „ 71. „	23	„ „ „
in 28 Sek.	156,5	(in 60 Sek. 337)

20 IX. 1916. Kurve 257 bei wechselnder Blickrichtung aufgenommen. Beleuchtung mit 50 K. Glühlampe vom Fixierpunkt im Dunkeln konstant.

Kurve 257/1. Blick — 38°. Starkes Ruckzittern (Abb. 15).

0. bis 10. Sek.	26	Rucke à 2,6 (Abb. 15).
10. „ 20. „	24	„ à 2,4
20. „ 30. „	25	„ à 2,5
in 30 Sek.	75	Rucke à 2,5 (in 60 Sek. 150 Rucke).
40. Sek.	Blick — 30°.	Starkes Ruckzittern.
40. bis 53. „	33	Rucke à 2,54 (in 60 Sek. 152,4 Rucke).

Kurve 257/2. Blick — 30°. Starkes Ruckzittern (Abb. 16).

0. bis 10. Sek.	24	Rucke à 2,4
10. „ 20. „	24	„ à 2,4 (Abb. 16).
20. „ 30. „	25	„ à 2,5
in 30 Sek.	73	Rucke à 2,43 (in 60 Sek. 145,8 Rucke).
40. Sek.	Blick — 20°.	Ruckzittern, aber kleiner und unregelmäßiger, nur immer auf wenige Sekunden zu zählen (Abb. 17).

Kurve 257/3. Blick — 10°. Noch kleiner und unregelmäßiger. Nicht zu zählen (Abb. 18).

48. Sek. Blick 0° 0°. Zittern ebenso.

82. bis 90. „ 23 Rucke à 2,87 (in 60 Sek. 172,2 Rucke) (Abb. 19)

Abb. 15. Kurve 257/1. Blick – 38°. 0°.

Abb. 16. Kurve 257/2. Blick – 30°. 0°.

Abb. 17. Kurve 257/2. Blick – 20°. 0°.

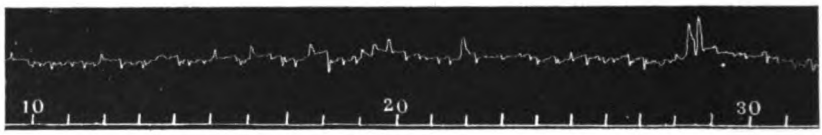

Abb. 18. Kurve 257/3. Blick – 10°. 0°.

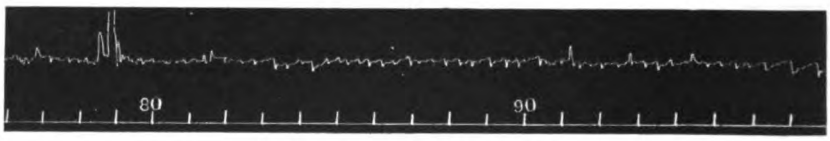

Abb. 19. Kurve 257/3. Blick – 0°. 0°.

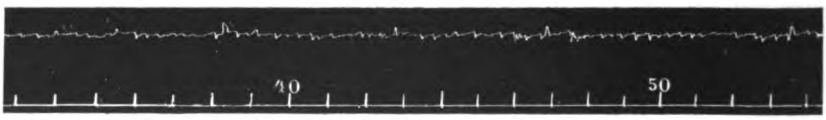

Abb. 20. Kurve 257/4. Blick + 10°. 0°.

Abb. 21. Kurve 257/5. Blick + 20°. 0°.

Abb. 15—21. Verschiebung des Blickes in der mittleren Vertikalen. Dunkelzimmer. 50-K.-Glühlampe. Hebel 14 : 40 cm.

Kurve 257/4. Blick + 10°. Kleine, unregelmäßige Rucke (Abb. 20).

10. bis 20. Sek. 25? kleine Rucke à 2,5
24. „ 28. „ 11? „ „ à 2,75

in 14 Sek. 36 kleine Rucke à 2,59 (in 60 Sek. 155,4 Rucke).

56. Sek. Blick + 20°. Ganz feine Rucke, nicht zu zählen.

Kurve 257/5. Blick + 20°. Ganz feine Rucke, nicht zu zählen (Abb. 21).

60. Sek. Blick — 38° 0°. Sofort wieder starkes Ruckzittern.
64. bis 74. „ 22 Rucke à 2,2
74. „ 84. „ 18,5 „ à 1,85 (Abb. 22)

in 20 Sek. 40,5 Rucke à 2,02 (in 60 Sek. 121,2 Rucke).

Alle bisherigen Registrierungen bezogen sich auf die mittlere Vertikale. Hieran schließen sich einige bei links bzw. rechts gewandtem Blick.

Kurve 257/6. Blick — 38° — 10° (d. h. nach links unten) (Abb. 23).

3. bis 6. Sek. 15,5 feine Pendelzuckungen à 5,17 (in 60 Sek. 310 Pendelzuckungen).

Dann kommt eine kleine Lücke in der Kurve, dann noch feine Pendelzuckungen, dann von der 18. Sek. an feinste Abrucke!

20. bis 30. Sek. 10 feinste Abrucke à 1,0 (in 60 Sek. 60 Abrucke). Von der 40. Sek. an treten wieder Pendelzuckungen mit seltenen Aufrucken auf.
40. „ 50. „ 10 feine Aufrucke oder wenn man alles zählt 53 Pendelzuckungen.
50. „ 60. „ 8 feine Aufrucke oder wenn man alles zählt 52 Pendelzuckungen (Abb. 23).
80. „ Blick — 38° — 20° (Abb. 24).
81. „ 83. „ 11 feine Pendelzuckungen à 5,5 (in 60 Sek. 330 Pendelzuckungen).
84. „ 101. „ 16 feinste Abrucke à 0,94 (in 60 Sek. 56,4 Abrucke).
101. „ Blick — 38° — 30°.
103. bis 113. Sek. 9 feinste Abrucke à 0,9 (in 60 Sek. 54 Abrucke).

Kurve 257/7. Blick — 38° + 10° (d. h. rechts unten) (Abb. 25).

0. bis 6 Sek. 8 Aufrucke à 1,33 mit Übergang in Pendelzittern (30 Zuckungen, wenn man alles zählt).
9. „ 14. „ Zuckungen, meist pendelförmig, gemischt mit einigen Abrucken? und Aufrucken.
35. „ Blick — 38° + 20°. Zittern meist nicht ganz regelmäßig pendelförmig. Dazwischen größere Zuckungen, von denen es fraglich ist, ob es sich um Abrucke oder kleine Lidzuckungen handelt. Ferner kommen auch einige Abrucke vor (Abb. 26).
40. „ 42. „ 11 kleine Pendelzuckungen à 5,5 (in 60 Sek. 330 Pendelzuckungen).
42. „ 44. „ 10,5 kleine Pendelzuckungen à 5,25 (in 60 Sek. 315 Pendelzuckugen.
49. „ 54. „ 27 kleine Pendelzuckungen à 5 (in 60 Sek. 300 Pendelzuckungen).
67. „ Blick — 38° + 30°. Meist Pendelzittern, gemischt mit kleinen Abrucken (?) (Abb. 27).
70. „ 73. „ 16 Pendelzuckungen à 5,33 (in 60 Sek. 320 Pendelzuckungen).
74. „ 77. „ 16 Pendelzuckungen à 5,33 (in 60 Sek. 320 Pendelzuckungen).
79. „ 83. „ 21 Pendelzuckungen à 5,25 (in 60 Sek. 315 Pendelzuckungen) (Abb. 27).
84. „ 91. „ 36 Pendelzuckungen à 5,15 (in 60 Sek. 309 Pendelzuckungen).

Kurve 257/8. Blick — 38° + 40°. Seltene Abrucke, teils deutlich, teils kaum erkennbar (Abb. 28).

71. Sek. Der Blick kehrt jetzt zur mittleren Vertikalen (— 38°. 0°) zurück (Abb. 29). Dieses Kurvenstück ist niedriger als das bei derselben

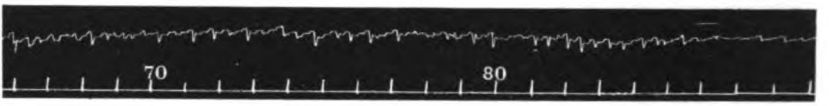

Abb. 22. Kurve 257/5. Blick – 38°. 0°.

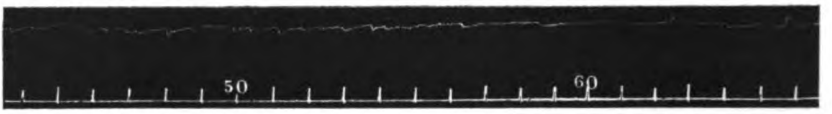

Abb. 23. Kurve 257/6. Blick – 38°. – 10°.

Abb. 24. Kurve 257/6. Blick – 38°. – 20°. Von der 100. Sekunde an Blick – 38°. – 30°.



Abb. 25. Kurve 257/7. Blick – 38°. + 10°.

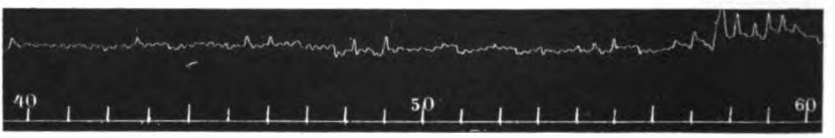

Abb. 26. Kurve 257/7. Blick – 38°. + 20°.



Abb. 27. Kurve 257/7. Blick – 38°. + 30°.

Abb. 28. Kurve 257/8. Blick – 38°. + 40°.



Abb. 29. Kurve 257/8. Blick – 38°. 0°.

Abb. 22—29. Verschiebung des Blickes auf dem Querschnitt – 38°. Dunkelzimmer – 50-K.-Glühlampe. Hebel 14 : 40.

Blickrichtung aufgenommene in Kurve 257/5, enthält auch noch Aufrucke, aber seltener, und nähert sich teilweise der Pendelform und ist zum Teil frei von Zittern.

70. bis 80. Sek. 19 Aufrucke, dazwischen viele Pendelzuckungen à 1,9 (in 60 Sek. 114 Aufrucke) (Abb. 29).
80. „ 85. „ 10 Aufrucke, dazwischen viele Pendelzuckungen à 2,0 (in 60 Sek. 120 Aufrucke) (Abb. 29).
85. „ 87. „ 11 Pendelzuckungen à 5,5.
87. „ 91. „ ? kleine Aufrucke.
91. „ 97. „ Teils feines Pendelzittern, teils Ruhe.
97. „ 99. „ Wieder kleine Aufrucke.

28. X. 1916. Wechselnde Blickrichtung. 15-K.-Glühlampe am jeweiligen Fixierpunkt. Sonst dunkel.

Kurve 276/1. Blick — 39° — 25° (d. h. links unten) (Abb. 35).

0. bis 5. Sek. 29,5 nicht ganz regelmäßige Pendelzuckungen
6. „ 13. „ 41,5 „ „ „ „
14. „ 18. „ 23 „ „ „ „
23. „ 28. „ 30 „ „ „ „

in 21 Sek. 124 nicht ganz regelmäßige Pendelzuck. (in 60 Sek. 354 Pendelzuckungen).

40. Sek. Blick — 39° — 15°. Zittern viel lebhafter, unregelmäßiger, zum Teil pendelförmig, zum Teil ruckförmig.

40. bis 50. Sek. 58 Zuckungen (alles gezählt)
50. „ 60. „ 56 „ („ „)
60. „ 64. „ 22,5 „ („ „)

in 24 Sek. 136,5 Zuckungen (alles gezählt) (in 60 Sek. 341 Zuckungen).

65. Sek. Blick — 39° — 20°. Zittern viel kleiner, unregelmäßig pendelförmig mit seltenen Aufrucken.

65. bis 71. Sek. 33,5 Zuckungen
72. „ 82. „ 56 „
82. „ 89. „ 41 „

in 23 Sek. 130,5 Zuckungen (in 60 Sek. 340 Zuckungen).

Kurve 276/2. Dieselbe Blickrichtung (— 39° — 20°). Zittern größtenteils unregelmäßig pendelförmig, zum Teil mit seltenen Aufrucken und kleinen Abrucken (?).

0. bis 10. Sek. 57 Zuckungen
10. „ 20. „ 57 „
20. „ 27. „ 39 „

in 27 Sek. 153 Zuckungen à 5,66 (in 60 Sek. 339,6 Zuckungen).

30. „ Blick — 39° — 30°. Zittern viel kleiner, pendelförmig, zum Teil mit Abrucken, später fast aufhörend (Abb. 36).
30. bis 37. Sek. 43 Pendelzuckungen à 6,15 (in 60 Sek. 309 Zuckungen).
37. „ 52. „ Pendelzittern kleiner werdend und allmählich aufhörend. An seine Stelle treten immer kleiner werdende Abrucke.
55. „ Blick — 39° — 35° (Abb. 34).
55. „ 65. „ 12 (?) feinste Abrucke.
70. „ Blick — 39° — 25°. Wieder mäßig lebhaftes Pendelzittern.
70. „ 79. „ 54 Pendelzuckungen.
80. „ 85. „ 29 „

in 14 Sek. 83 Pendelzuckungen à 5,93 (in 60 Sek. 355,8 Zuckungen).

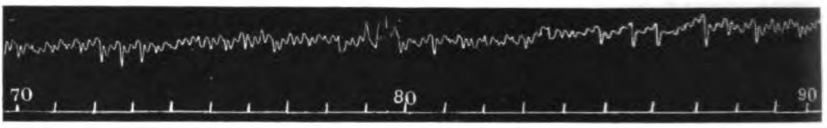

Abb. 30. Kurve 276/4. Blick – 39°. 0°.

Abb. 31. Kurve 276/4. Blick – 39°. – 5°.

Abb. 32. Kurve 276/3. Blick – 39°. – 10°.

Abb. 33. Kurve 276/3. Blick – 39°. – 15°.

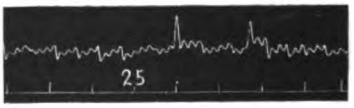

Abb. 34. Kurve 276/3. Blick – 39°. – 20°.

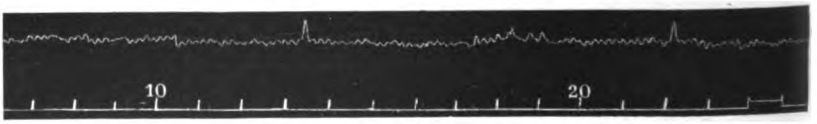

Abb. 35. Kurve 276/1. Blick – 39°. – 25°.

Abb. 36. Kurve 276/2. Blick – 39°. – 30°.

Abb. 37. Kurve 276/2. Blick – 39°. – 35°.

Abb. 30—37. Linkswanderung des Blickes. Dunkelzimmer. 15-K.-Glühlampe. Hebel 10 : 40 cm.

Kurve 276/3. Blick — 39° — 20°. Pendelzittern, zum Teil regelmäßig, zum Teil besonders am Schluß vermischt mit seltenen Aufrucken (Abb. 34).

0. bis 10. Sek. 57,5 Zuckungen (darunter 8 Aufrucke)
10. „ 20. „ 58 „ („ 11 „)
20. „ 25. „ 28,5 „ („ 7 „)

in 25 Sek. 144 Zuckungen (darunter 26 Aufrucke) (in 60 Sek. 345,6 Zuck.)

35. „ Blick — 39° — 15°. Zittern stärker, unregelmäßiger; zum Teil treten die Rucke mehr hervor (Abb. 33).

40. bis 50. Sek. 58 Zuckungen (darunter 12 Aufrucke)
50. „ 58. „ 46 „ („ 6 „)

in 18 Sek. 104 Zuckungen (darunter 18 Aufrucke) (in 60 Sek. 346 Zuckungen).

58. bis 61. Sek. 16 Pendelzuckungen à 5,33 (in 60 Sek. 320 Zuckungen).
65. „ Blick — 39° — 10°. Zittern noch unregelmäßiger, aus Ruck- und Pendelzuckungen bestehend, nicht sicher zu zählen (Abb. 32).

Kurve 276/4. Blick — 39° — 5°. Zittern größer, unregelmäßig pendelförmig mit vielen Rucken.

0. bis 10. Sek. 56 Zuckungen (darunter 9 (?) Aufrucke) (Abb. 31)
10. „ 12. „ 11 „
14. „ 21. „ 38 „ (darunter 4 (?) Aufrucke)
39. „ 49. „ 55,5 „ („ 12 (?) „)

in 29 Sek. 160,5 Zuckungen (darunter 25 Aufrucke) (in 60 Sek. 331,8 Zuck.).

58. Sek. Blick — 39°. 0°. Zittern mehr ruckförmig als früher (Abb. 30).
60. bis 70. „ 21 (?) Aufrucke (56 (?) Zuckungen insgesamt)
70. „ 78. „ 8 (?) „ (43 (?) „ „)
80. „ 90. „ 13 „ (55 (?) „ „)

in 28 Sek. 42 Aufrucke (154 Zuckungen insgesamt) (in 60 Sek. 90 Aufrucke [330 Zuckungen insges.]).

Kurve 276/5. Blick — 39° + 5°. Zittern ähnlich wie vorhin (Abb. 38).

0. bis 10. Sek. 16 (?) Aufrucke (55 (?) Zuckungen insgesamt)
10. „ 20. „ 20 (?) „ (57 (?) „ „)
20. „ 30. „ 20 (?) „ (57 (?) „ „)
30. „ 38. „ 13 (?) „ (47 (?) „ „)

in 38 Sek. 69 (?) Aufrucke (216 (?) „ „) in 60 Sek. 108,6 Aufrucke (340,8 Zuckungen insgesamt).

40. Sek. Blick — 39° + 10° (Abb. 39).
40. bis 70. „ Zittern sehr unregelmäßig, meistens aus Aufrucken, teilweise aus Pendelzuckungen bestehend, vermischt mit vielen Lidschlägen.
70. „ 80. „ 54 (?) unregelmäßige Zuckungen (darunter ca. 10 Aufrucke).

Kurve 276/6. Blick — 39° + 15° (Abb. 40).

0. bis 10. Sek. ? unregelmäßiges Pendelzittern mit einigen Lidschlägen.
10. „ 15. „ 26 unregelmäßige Zuckungen.
17. „ 24. „ ? unregelmäßige Zuckungen (darunter Aufrucke und Lidschläge).
30. „ 37. „ 39 unregelmäßige Zuckungen (darunter Aufrucke und Lidschläge).
40. „ 59. „ ? unregelmäßige Zuckungen (darunter Aufrucke und Lidschläge).
65. „ Blick — 39° + 20° (Abb. 41).
65. „ 85. „ ? unregelmäßige Pendelzuckungen.

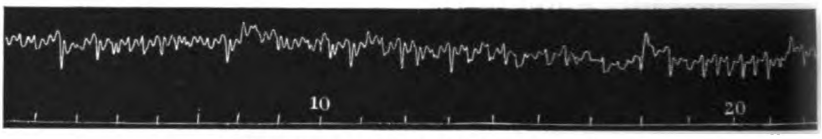

Abb. 38. Kurve 276/5. Blick – 39°. + 5°.

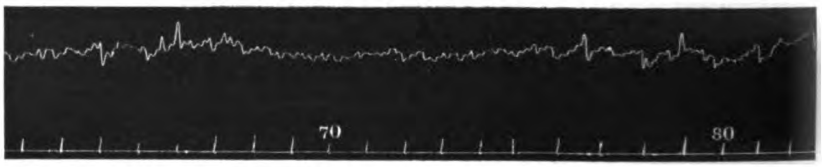

Abb. 39. Kurve 276/5. Blick – 39°. + 10°.

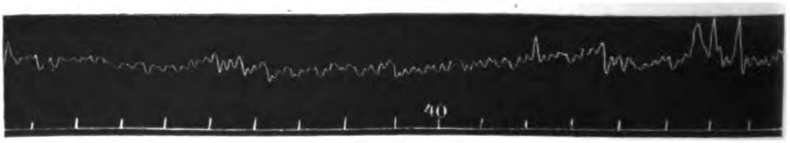

Abb. 40. Kurve 276/6. Blick – 39°. + 15°.

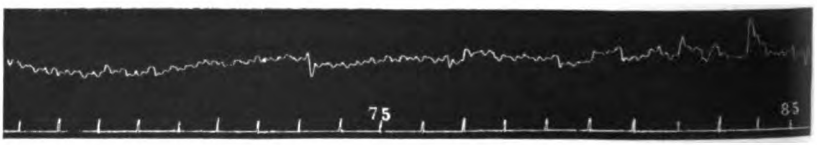

Abb. 41. Kurve 276/6. Blick – 39°. + 20°.

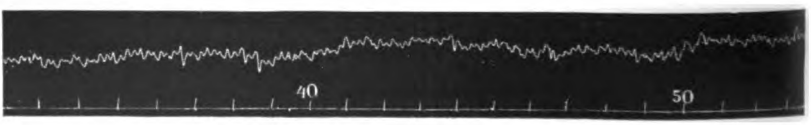

Abb. 42. Kurve 267/7. Blick – 39°. + 25°.

Kurve 276/7. Blick $-39° + 20°$.

0. bis 3. Sek. 17 unregelmäßige Pendelzuckungen.
8. „ 15. „ 38 unregelmäßige Pendelzuckungen.
15. „ 24. „ ? unregelmäßige Pendelzuckungen; vielleicht sind darunter auch Abrucke.
30. „ $-39° + 25°$ (Abb. 42).
30. „ 40. „ 56 unregelmäßige Zuckungen (darunter 6 Aufrucke).
40. „ 50. „ 56 unregelmäßige Zuckungen (darunter 7 Aufrucke).
50. „ 60. „ 56 unregelmäßige Zuckungen; darunter ein Abruck oder Lidschlag?
60. „ 70. „ ? unregelmäßige Zuckungen; darunter mehrere Abrucke oder Lidschläge.

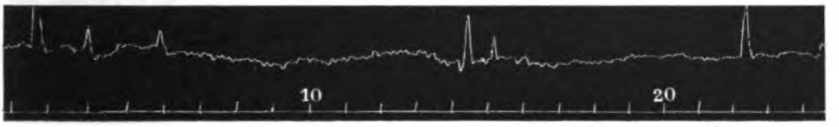

Abb. 43. Kurve 276/8. Blick – 39°. + 30°.



Abb. 44. Kurve 276/8. Blick – 39°. + 35°.

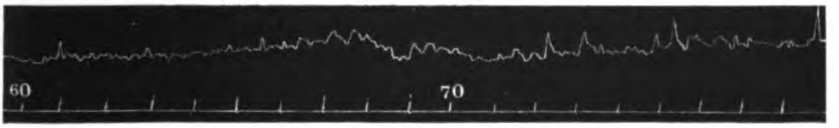

Abb. 45. Kurve 276/8. Blick – 39°. + 40°.

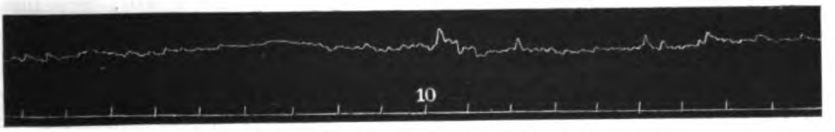

Abb. 46. Kurve 276/9. Blick – 39°. + 45°.



Abb. 47. Kurve 276/9. Blick – 39°. 0°.

Abb. 38—47. Rechtswanderung des Blickes. Dunkelzimmer. 15-K.-Glühlampe. Hebel 10 : 40 cm.

Kurve 276/8. Blick — 39° + 30° (Abb. 43).

7. bis 14. Sek. 39 unregelmäßige Pendelzuckungen.
14. „ 25. „ Kleine Pendelzuckungen + 4 Lidschläge.
30. „ Blick — 39 + 35° (Abb. 44).
30. „ 44. „ Geringes, unregelmäßiges Pendelzittern + Lidschläge.
45. „ 55. „ 55 ziemlich große, unregelmäßige Pendelzuckungen (in 60 Sek. 330).
60. „ Blick — 39° + 40° (Abb. 45).
60. „ 90. „ Unregelmäßiges Pendelzittern + Lidschläge.

Kurve 276/9. Blick — 39° + 45° (Abb. 46).

0. bis 20. Sek. Kleine unregelmäßige Pendelzuckungen und kleine Abrucke.
25. „ Blick — 39°. 0° (Abb. 47).

25. bis 35. Sek. Kleinschläge, unregelmäßige Pendelzuckungen und kleine Aufrucke.
40. „ 45. „ 27 ziemlich große Pendelzuckungen à 5,4.
51. „ 60. „ 49 ziemlich große Zuckungen à 5,4 (darunter 4 Aufrucke).
60. „ 66. „ 7 Aufrucke, die hier wieder viel stärker hervortreten (in 60 Sek. 70). 33 Zuckungen insgesamt (in 60 Sek. 330).
70. „ 76. „ Pendelzittern mit Aufrucken und 2 Lidschlägen.
76. „ 85. „ 17 Aufrucke à 1,9 (in 60 Sek. 114). 51 Zuckungen insgesamt à 5,7 (in 60 Sek. 342).

Ergebnisse.

Auf Grund dieser zahlreichen Registrierungen kann man das Augenzittern in Beziehung bringen 1. zur Zeit; 2. zum Lichte; 3. zur Blickrichtung; 4. zur Konvergenz der Gesichtslinien.

1. *Der Einfluß der Zeit.* Während der wiederholten Beobachtung im Laufe von 6 Monaten war klinisch eine wesentliche Besserung des Augenzitterns, die in einer Verkleinerung des Zitterfeldes und in einer Abnahme der Amplitude des Zitterns hätte bestehen können, nicht eingetreten. Eine schnell vorübergehende Besserung konnte mit Sicherheit auf Alkoholgenuß zurückgeführt werden.

Die *Einzelzuckung* unterliegt unter konstanten äußeren Bedingungen ganz beträchtlichen Schwankungen, sowohl was ihre Form, wie ihre Amplitude, wie ihre Dauer angeht. Hart nebeneinander kommen große und kleine Zuckungen, solche mit einem Rückstoß und solche mit mehreren vor. Die Dauer von 89 Zuckungen der gleichen Registrierung ist in der Tab. 1 wiedergegeben. Berücksichtigen wir hier nur die erste Untersuchungsreihe bei hellem Licht, so sehen wir, daß die Dauer zwischen 704 und 250 Tausendstel Sekunde schwankt, und zwar sind die Unterschiede bei der langsamen Phase größer (640 : 200) als bei der schnellen (79 : 34). Betrachten wir aber die Durchschnittswerte von 10 : 10 Zuckungen, so ergeben sich viel geringere Schwankungen der Gesamtdauer der Zuckungen (410 : 444 : 392). Hier beträgt der Unterschied nur noch 11%. Zählen wir eine längere Kurve von 10 : 10 Sekunden aus, so ist der Unterschied in dieser Zeit vielfach noch geringer, z. B. in Kurve 216/3 etwa 8%. Es steckt also im Augenzittern d. B. ein *doppelter* Rhythmus:

1. ein schneller, aber inkonstanter, der sich in den unmittelbar aufeinanderfolgenden Zuckungen äußert;

2. ein langsamer, aber viel konstanterer, der sich in einem etwas längeren ca. 5—10 Sek. dauerndem Zeitraum kundgibt und die vorige Inkonstanz immer wieder ausgleicht. So trifft man niemals in einem größeren Kurvenstück auf eine Strecke von schnelleren und an einer anderen Stelle auf eine solche mit langsameren Zuckungen.

Es fragt sich nun weiter, welchen Schwankungen die Zuckungsdauer bei weit auseinander liegenden Beobachtungen ausgesetzt ist. Darüber

gibt folgende Zusammenstellung von annähernd unter gleichen Bedingungen aufgenommenen Kurven Aufschluß. Es sind gezählt:

26. IV.	Kurve	216/3	bei	Tageslicht	+	Glühlampe	und	— 35°	162	Rucke
27. V.	„	225/6	„	„	+	„	„	— 30°	172	„
8. VII.	„	230/1	„	„	+	„	„	— 35°	163	„
12. VII.	„	231/1	„	„	+	„	„	— 35°	131	„ (nach Alkohol)
15. VII.	„	233/1	„	„	+	„	„	— 35°	192	„
26. VIII.	„	247/7	„	„	+	„	„	— 39°	154	„
9. IX.	„	254/1	„	„	+	„	„	— 35°	150	„
20. IX.	„	257/1	„	„	+	„	„	— 38°	150	„

Die Frequenz schwankt also in 5 Monaten zwischen 131 und 192, d. h. um eine Quinte, oder sieht man von dem niedrigsten nach Alkoholgenuß beobachteten Wert ab, zwischen 150 und 192, d. h. nur um eine große Terz. Sie ist im April und September niedriger als im Juli. Ob hierin die beschleunigende Wirkung des Lichtes oder ein Zufall zum Ausdruck kommt, könnte nur durch Paralleluntersuchungen entschieden werden.

2. *Der Einfluß des Lichtes.* Es sind im wesentlichen nur 2 Arten von Versuchen gemacht. Entweder wurde das Auge durch eine Glühlampe teils mit teils ohne Tageslicht beleuchtet (Hellzuckungen) oder es empfing nur geringes indirektes Licht von einer Kerze, die seitlich zur Beleuchtung der Trommel so aufgestellt war, daß sie einen schwachen Schimmer ins Dunkelzimmer, aber nicht in die Augen warf (Dunkelzuckungen). Das Licht beeinflußt Amplitude, Dauer und Charakter der Zuckungen.

a) Die Amplitude der Hellzuckungen ist in der Regel kleiner und gleichmäßiger als die der Dunkelzuckungen. In Abb. 11a werden die Zuckungen schon nach Ausschaltung der Glühlampe, während das Tageslicht weiter besteht, höher, zum Teil ganz beträchtlich, besonders die dritte. Dasselbe findet sich in Abb. 11b und in Abb. 8 von der 81. Sekunde.

b) Die Dauer der Zuckungen ist im Hellen geringer und gleichmäßiger als im Dunkeln, bzw. die Frequenz ist im Hellen größer als im Dunkeln. Lehrreich ist es hier den Einzelheiten nachzugehen und den Vergleich mit den Tönen anzustellen.

Kurve	216/3.	Tageslicht + Glühlampe.	Frequenz	162	Tonhöhe *e*
„	216/6.	Dunkel	„	148	„ $> d$

Die Tonhöhe nimmt also beim Eintritt der Dunkelheit fast um eine ganze Tonstufe ab.

Kurve	225/6.	50-K.-Glühlampe	Frequenz	172	Tonhöhe *f*
„	225/7.	Dunkel	„	140	„ $> cis$
„	225/8.	Dunkel weiter	„	130	„ *c*
„	225/8.	50-K.-Glühlampe	„	153	„ *dis*
„	225/8.	Dunkel	„	134	„ $< cis$
„	225/9.	Dunkel	„	116	„ $ais—_1$
„	225/9.	50-K.-Glühlampe	„	156	„ $> dis$

In dieser Kurve sinkt die Tonhöhe beim Übergang zur Dunkelheit zunächst um eine große Terz, sinkt weiter bei Fortbestehen der Dunkelheit um eine halbe Tonstufe, im ganzen also um eine Quarte, steigt bei der Rückkehr des Lichtes wieder um eine kleine Terz, sinkt wieder in der Dunkelheit um eine Tonstufe, bei längerer Dauer noch um eine kleine Terz, im ganzen also um eine Quarte und hebt sich bei Licht wieder um eine Quarte.

Aus Kurve 230 sind in Abb. 48 32 Frequenzberechnungen, die sich meistens auf 10, manchmal auch mehr oder weniger Sekunden beziehen, der Reihe nach zusammengestellt. 10 Versuche sind bei Tageslicht + Glühlampe (⊕), 10 weitere bei Glühlampe allein (+) und 12 bei Dunkelheit (·) vorgenommen. Berechnet man aus ihnen die Durchschnitts-

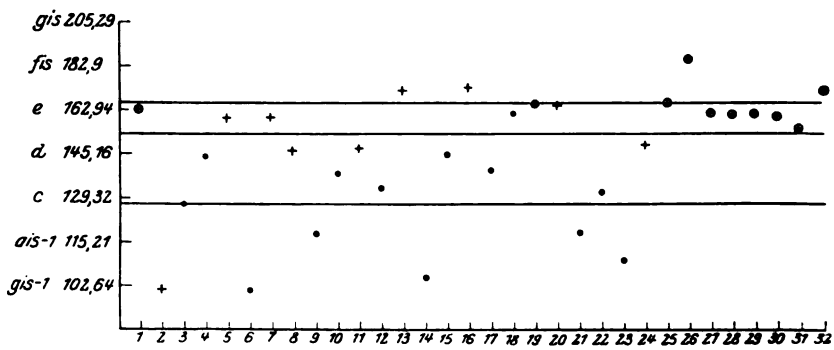

Abb. 48. Die Frequenz bei verschiedener Beleuchtung aus Kurve 230 (Durchschnittswerte).

tonhöhe, so ergeben sich die 3 Querlinien der Abb. 48. Bei Tageslicht + Glühlampe liegt die Durchschnittstonhöhe bei 165, d. h. etwas über *e*, bei Glühlampe liegt sie bei 153, d. h. bei *dis*, und bei Dunkelheit liegt sie bei 126, d. h. etwas unter c. Auch auf diese Weise ergibt sich, daß der Unterschied zwischen sehr heller Beleuchtung und Dunkelheit etwas mehr als eine große Terz beträgt. Die Schwankungen der Einzelversuche sind bei starker Beleuchtung (⊕) gering, bei etwas verminderter (+) schon etwas größer und bei Dunkelheit (·) beträchtlich. Der zweite Versuch, der aus nur 2 Sekunden berechnet ist, fällt aus dem Rahmen der übrigen heraus.

Kurve	231/1.	Tageslicht + Glühlampe	Frequenz 131	Tonhöhe	$> c$
„	231/2.	Dunkel	„ 110	„	$> a_{-1}$
„	231/3.	Dunkel weiter	„ 101	„	gis_{-1}
„	231/3.	Glühlampe + Tageslicht	„ 115?	„	ais_{-1}?

Auch hier sinkt die Tonhöhe mit Beginn der Dunkelheit um eine kleine, etwas später um eine große Terz. Die letzte Berechnung ist unsicher, weil die Zuckungen kleiner und unregelmäßiger geworden sind.

Kurve 247/7.	Trübes Tageslicht	+	Glühlampe	Frequenz	155	Tonhöhe	> *dis*
„ 247/8.	„	„	+ „	„	143	„	< *d*
	„	„	allein zuerst	„	102	„	*gis*—$_1$
	„	„	später	„	144	„	< *d*
	Dunkel			„	114	„	< *ais*—$_1$

Die Tonhöhe liegt also bei trübem Tageslicht + Glühlampe zuerst bei *dis*, dann bei *d*, sinkt nach Ausschaltung der Glühlampe sofort um mehr als eine Quarte, hebt sich sehr bald wieder auf die ursprüngliche Höhe und geht mit Eintritt der Dunkelheit wieder um eine Terz herunter. Die bisherigen Ausführungen stützen sich auf Durchschnittsberechnungen der Schwingungsfrequenz, die aus einer mehr oder minder langen Kurvenstrecke gewonnen sind. Die vorliegende sehr gute Kurve bietet die Gelegenheit, eine größere Anzahl von Einzelzuckungen auszumessen und daraus Dauer der langsamen und schnellen Phase bzw. der ganzen Zuckungen und die jeder einzelnen Zuckungsdauer entsprechende Schwingungsfrequenz pro Minute zu berechnen. Das Ergebnis ist in Tab. 1 enthalten und früher schon teilweise berücksichtigt. Der erste Teil bezieht sich auf 29 Zuckungen bei trübem Tageslicht + Glühlampe, der zweite auf ein Kurvenstück sofort nach Ausschaltung der Glühlampe, der dritte auf ein solches bei Dunkelheit. Bei den beiden letzten mußten einige Zuckungen als ungeeignet für die Messung ausgeschieden werden.

Die Zuckungsdauer bei trübem Tageslicht + Glühlampe ändert sich von Zuckung zu Zuckung, teils nur wenig, teils erheblich. Sie liegt zwischen 704 und 250 Tausendstel Sekunden, schwankt also um fast 300%. Die Unterschiede sind bei der langsamen Phase größer als 300% (640 : 200), bei der schnellen nur gut 200% (79 : 34). Die Durchschnittswerte von 10 : 10 Zuckungen verhalten sich wie 410 : 444 : 415, ändern sich also nur um 11%.

Nachdem die Glühlampe ausgeschaltet ist, das Tageslicht aber weiter wirkt, werden die Schwankungen größer. Hier beträgt die größte Dauer 1080, die kürzeste 250. Auch hier ändert sich die langsame Phase mehr (1000 : 210) als die schnelle (80 : 30). Bemerkenswert ist, daß hier die langsame Phase ungefähr 8 mal so lang ist wie die schnelle (493 : 53), während sie bei der ersten Untersuchungsreihe nur 7 mal so lang ist (360 : 55). Die Durchschnittswerte der ersten 10 Zuckungen sind erheblich größer als die der nächsten 10.

Die dritte Untersuchungsreihe bei Dunkelheit unterscheidet sich kaum von den Gesamtwerten der zweiten. Scheidet man aber von letzterer die ersten 10 Zuckungen aus, so ist die Durchschnittsdauer bei der dritten Reihe größer.

Noch übersichtlicher wird das Ergebnis, wenn man die der Dauer der Einzelzuckungen entsprechenden Minutenfrequenz in eine Kurve einträgt (Abb. 49). Die ausgezogene Linie gibt die Werte der ersten, die

punktierte die der zweiten Untersuchungsreihe wieder. Die geraden Linien bedeuten ihre Durchschnittswerte. Die Tonhöhen der ersten Reihe schwanken teils nur wenig, teils stärker. Der größte Unterschied beträgt eine Duodezime. Man erkennt auch sofort den oben erwähnten „langsamen" Rhythmus des Augenzitterns, da die Kurve bei der 4., 11., 21 und 28. Zuckung ihre höchsten Höhen erreicht und dann mit 3 oder 4 Zuckungen zu ihrem tiefsten Punkt abfällt[1]).

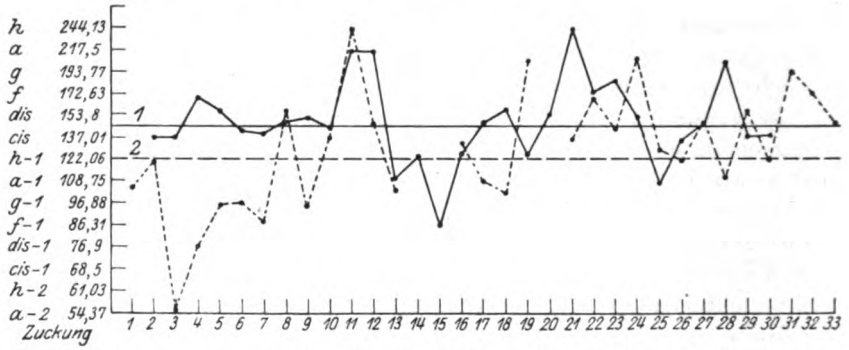

Abb. 49. Die Frequenz aufeinander folgender Zuckungen bei verschiedener Beleuchtung aus Tabelle I (1. und 2. Untersuchungsreihe). *1* = trübes Tageslicht + Glühlampe; *2* = trübes Tageslicht allein.

Mit der Ausschaltung der Glühlampe sinkt die Tonhöhe sofort um eine Dezime und steigt dann langsam wieder an, so daß die Durchschnittshöhe nur um etwas mehr als eine Tonstufe unter der vorigen liegt. Die Schwankungen betragen hier bis zu 2 Oktaven.

Abb. 50. Aufrucke mit 2 und 3 Wellen. Aus Kurve 247/8. 2. Sekunde.

Abb. 51. Aufruck mit 6 Wellen. Aus Kurve 247/8. 11. Sekunde.

Kurve	254/2.	Helles Tageslicht	Frequenz	192	Tonhöhe *g*
„	254/2.	Dunkel zuerst	„	132	„ *c*
„	254/2.	Dunkel im ganzen	„	159	„ *e*

Bei Übergang von hellem Tageslicht sinkt die Frequenz in den ersten 10 Sekunden um eine Quinte, dann steigt sie wieder, so daß der Unterschied der ersten 10 Sekunden nur eine kleine Terz beträgt.

[1]) Dieser „langsame" Rhythmus ist von mir zuerst entdeckt bei einem Fall von Pendelzittern, den ich in den Klin. Monatsbl. f. Augenheilk. **59**, 542. 1917 beschrieben habe. Hier umfaßte die „langsame" Periode, die ich mit einem Versfuß verglichen habe, 3 oder 4 Zuckungen.

3. Der Charakter der Zuckungen ist nicht einheitlich. Es kommen solche mit 2 Wellen auf dem Gipfel (oder einem Rückstoß) und solche mit 3 und mehr Wellen (oder 2 oder mehr Rückstößen vor (s. Abb. 50 und 51). Es gibt Hellkurven, die fast nur die zweigipfligen Zuckungen aufweisen wie Abb. 8, und andere in denen 2 und mehrgipflige gemischt sind (Abb. 11a), während in den Dunkelkurven die mehrgipfligen überwiegen (Abb. 11b). Über das Verhältnis beider Arten von Zuckungen gibt Tab. 2 Auskunft.

Tabelle II.

Kurve	Beleuchtung	Rucke in 1 Minute	Rucke mit 2 Wellen	Rucke mit 3 u. mehr Wellen
216/3	Tageslicht + 50-K.-Glühlampe	162	80%	20%
216/3	Dunkel	148	65%	35%
225/6	50-K.-Glühlampe	172	80%	20%
225/7	Dunkel	140	62%	38%
225/8	Dunkel weiter	130	43%	57%
225/8	Glühlampe	153	68%	32%
225/8	Dunkel	134	49%	51%
225/9	Dunkel weiter	116	57%	43%
	Glühlampe	156	88%	12%
230/1	Tageslicht + 50-K.-Glühlampe	163	94%	6%
230/1	Dunkel	126	25%	75%
230/2	Dunkel	144	33%	66%
	Dunkel später	100	25%	75%
	Glühlampe zuerst	157	43%	57%
	Glühlampe später	146	77%	23%
	Dunkel	120	10%	90%

3. *Der Einfluß der Blickrichtung.* Zur Untersuchung dieser Frage muß die Beleuchtung konstant bleiben. Es eignen sich hierfür also am meisten die Versuche an der Tangententafel im Dunkelzimmer, bei denen die Glühlampe im Fixierpunkt stand.

Kurve	Blick	Rucke		in 2 Wellen	in 3 Wellen
216/6	— 35° 0°	148,5	groß	65%	35%
216/7	— 30° 0°	160,8	etwas kleiner	86%	14%
216/9	— 20° 0°	189 (?)	viel kleiner	?	?
216/8	— 10° 0°	384	kleine Pendelzuckungen		

In dieser Kurve verkleinert sich mit zunehmender Hebung die Amplitude, während die Frequenz der Rucke steigt. Letztere werden nach oben undeutlicher und nähern sich bei — 20° 0° dem Pendelcharakter, in den sie bei — 10° übergehen, wenn er auch nicht regelmäßig ist. Die Frequenz der Pendelzuckungen ist bei — 10° fast genau doppelt so groß, wie die der Rucke bei — 20° (Abb. 3—6).

In Kurve 257 steigt der Blick von — 38° 0° allmählich bis auf + 20° 0° und kehrt dann wieder zu — 39° 0° zurück (Abb. 15—21).

Kurve	Blick		
257/1	— 38° 0°	150 Rucke	groß
257/2	— 30° 0°	145,8 „	groß

Kurve	Blick		
257/2	— 20° 0°	? Rucke	viel kleiner und unregelmäßiger
257/3	— 10° 0°	? „	noch kleiner und unregelmäßiger
257/3	+ 0° 0°	? „	noch kleiner und unregelmäßiger
257/4	+ 10° 0°	155,4 „	klein
257/4	+ 20° 0°	? „	noch kleiner
257/5	— 38° 0°	121,2 „	groß, aber nicht so groß wie in Abb. 15 und merkwürdigerweise viel langsamer

Auch hier wird die Amplitude mit der Aufwärtsbewegung immer kleiner, wobei die Zuckungen auch unregelmäßiger werden. Ein sicherer Einfluß der Augenstellung auf die Frequenz ist nicht zu erkennen, zumal die Zuckungen in mehreren Kurven nicht zu zählen sind.

In den Abb. 22—29 bewegt sich das Auge auf dem Querschnitt — 38° zuerst nach links und dann nach rechts.

Kurve	Blick		
257/6	— 38° — 10°	60 feine Aufrucke oder	310 Zuckungen insgesamt
257/6	— 38° — 20°	56 feinste Abrucke	330 kleine Pendelzuckungen zeitweise
257/6	— 38° — 30°	54 feinste Abrucke	
257/7	— 38° + 10°	80 Aufrucke	300 Zuckungen insgesamt
257/7	— 38° + 20°		315 Pendelzuckungen
257/7	— 38° + 30°		315 Pendelzuckungen
257/8	— 38° + 40°	seltene Abrucke	
257/8	— 38° 0°	116 mäßige Aufrucke	330 kleine Pendelzuckungen teilweise

Bewegt sich also das Auge von der im vorigen Abschnitt zuletzt geschilderten Stellung in der Mitte 10° nach links, so nehmen Amplitude und Frequenz der Aufrucke ab. Letztere klingen allmählich pendelförmig ab. Bei 20° links von der Mitte finden sich teilweise kleine Pendelzuckungen (330 mal) und später kleinste seltene Abrucke. Letztere treten auch bei 30° links von der Mitte auf. 10° rechts von der Mitte besteht ein Gemisch von kleinen Aufrucken (80 mal) und Pendelzuckungen (300 mal); 20° rechts finden sich letztere (315) gemischt mit anderen Zuckungen. Bei 30° rechts wird die Amplitude geringer (315 mal) und bei 40° rechts gibt es nur noch seltene Abrucke. Begibt sich das Auge jetzt wieder zur Mitte, so treten die Aufrucke wieder mehr hervor (116 mal), aber weniger als in anderen Kurven bei derselben Blickrichtung. Ihre Amplitude ist klein und es zeigen sich Übergänge zum Pendelzittern (330 mal).

In Kurve 276 wandern die Augen auf dem Querschnitt — 39° in kleinen Schritten nach links (Abb. 30—37) und rechts (Abb. 38—47).

Kurve	Blick	
276/4	— 39° 0°	große Zuckungen, zum Teil ruckförmig (90 ×), zum Teil pendelförmig (330 ×) aber unregelmäßig.
276/4	— 39° — 5°	große Zuckungen. Rucke treten mehr zurück, unregelmäßig. Pendelzittern (332).
276/3	— 39° — 10°	Zittern sehr unregelmäßig, pendelförmig mit Rucken

Kurve	Blick	
276/3	— 39° — 15°	Zittern etwas regelmäßiger, pendelförmig mit Rucken (346 ×)
276/3	— 39° — 20°	Zittern viel regelmäßiger, zum Teil rein pendelförmig (345 ×), zum Teil mit seltenen Aufrucken (62 ×)
276/1	— 39° — 25°	meistens Pendelzittern, kleiner als vorhin (354 ×)
276/2	— 39° — 30°	kleines Pendelzittern (309 ×), abklingend, vermischt mit kleiner werdenden Abrucken
276/2	— 39° — 35°	nur feine Abrucke

Bei Linkswanderung des Blickes gehen die Ruckzungen unter Verkleinerung der Amplitude und Passierung eines Stadiums der Unregelmäßigkeit in regelmäßigere Pendelzuckungen über. Bei starker Seitwärtswendung hört das eigentliche bergmännische Augenzittern auf und es treten kleine Abrucke an seine Stelle (Abb. 30—37).

Die Veränderungen bei Rechtswanderung des Blickes sind aus der Zusammenstellung der Abb. 38—47 zu ersehen. Sie bezeichnet auch die Reihenfolge der Registrierungen, die für eine ganz strenge Versuchsanordnung notwendig ist, aber bei den früheren Versuchen nicht immer eingehalten wurde.

Kurve	Blick	
276/5	— 39° + 5°	108 große Aufrucke. 340 Zuckungen insgesamt.
276/5	— 39° + 10°	Zittern sehr unregelmäßig, ruck- und pendelförmig (324 × ?)
276/5	— 39° + 15°	Zittern wieder regelmäßiger, ruck- und pendelförmig (312 × ?)
276/5	— 39° + 20°	Zittern etwas kleiner, unregelmäßig pendelförmig mit Rucken (325—340 × ?)
276/7	— 39° + 25°	Zittern etwas regelmäßiger, pendelförmig mit Rucken (324 ×)
276/8	— 39° + 30°	Zittern kleiner, unregelmäßig pendelförmig (334 ×)
276/8	— 39° + 35°	Zittern größer, mehr pendelförmig (330 ×)
276/8	— 39° + 40°	Zittern wieder kleiner und unregelmäßiger, vermischt mit Abrucken (?)
276/8	— 39° + 45°	kleine unregelmäßige Pendelzuckungen, vermischt mit kleinen Abrucken
276/8	— 39° 0°	Zittern wieder größer; zuerst mehr pendelförmig (324 ×). Später treten die Aufrucke wieder mehr hervor (114 ×) insgesamt 342 ×.

Wenn die Augen von der Mitte nach rechts gehen, so tritt an die Stelle des starken Ruckzitterns zunächst ein sehr unregelmäßiges Zittern, das weiterhin durch ein etwas regelmäßigeres Pendelzittern ersetzt wird, das allmählich abklingt und feinen Abrucken Platz macht, gerade so wie bei starkem Linksblick.

Das Ergebnis dieser ganzen Untersuchungsreihe ist also folgendes. Das Augenzittern dieses Mannes ist stark und regelrecht ruckförmig mit langsamer Phase nach unten, mit schneller nach oben (= Aufrucke), wenn die Augen gerade nach unten blicken. Die Amplitude verkleinert sich, sowohl wenn die Augen in der Mitte nach oben, als wenn sie auf

einem tiefen Querschnitt nach rechts und links wandern, wobei die Zuckungen auch unregelmäßiger werden. Gleichzeitig gehen, wenigstens bei seitlicher Verschiebung der Augen, die Ruckzungen, nachdem sie ein Gebiet großer Unregelmäßigkeit passiert haben, in viel regelmäßigere Pendelzuckungen über, die bei starkem Seitenblick allmählich abklingen und bei stärkster Seitwärtswendung durch kleine Abrucke ersetzt werden. Ob letztere auch noch zum Augenzittern der Bergleute oder zu dem physiologischen Endstellungsnystagmus zu rechnen sind, lasse ich dahingestellt.

Ein gesetzmäßiger Einfluß der Augenstellung auf die Frequenz ließ sich hier nicht nachweisen, wenn auch Verschiebungen vorkommen.

4. *Der Einfluß der Konvergenz.* Bei einem gewissen Grad von Konvergenz treten Veränderungen in Amplitude, Frequenz und Form der Zuckungen ein. Man kann sie bei dem vorliegenden Fall nachweisen, wenn man auf einer optischen Bank Gegenstände in verschiedenen Entfernungen aufstellt und den Blick von einem zum andern plötzlich übergehen läßt, wie auch dadurch, daß man den Gegenstand langsam nähert oder entfernt. Im letzteren Falle beginnt die Veränderung, wenn man vom Weitsehen aus etwa bei 80 cm Entfernung angekommen ist, und sie werden schrittweise stärker, bis das Zittern bei 20 cm Entfernung meistens vollständig aufhört. Dazwischen kommt es zu einer allmählichen Verkleinerung der Amplitude der Ruckzuckungen, die in der Regel auch seltener werden und dann bei etwa 20 cm pendelförmig abklingen. Kurve 233/1 macht insofern eine Ausnahme, als die Frequenz der Ruckzuckungen, die bei $1^1/_2$ m Entfernung 132 beträgt, bei 40 cm auf 234—216 steigt und dann bei 20 cm sofort auf 90 fällt, um bald darauf wieder auf 135 zu gehen. Die Frequenz der Pendelzuckungen kurz vor dem Erlöschen des Zitterns betrug in Kurve 231/7 bei 61 cm Abstand 300, in Kurve 233/3—4 bei 20 cm Abstand sogar 420—450.

Die Unterdrückung des Zitterns tritt bei um so weiterem Abstand ein, je kleiner die Amplitude beim Weitsehen ist, z. B. in Kurve 231/7 schon bei 61 cm, in Kurve 233 erst bei 20 cm, und auch dann nicht immer. Hat sich das Zittern bei einer gewissen Annäherung beruhigt, so kann die Ruhe bestehen bleiben, auch wenn man den Blick wieder in die Ferne rückt oder es ist kleiner und mehr pendelförmig, wo es vorher stärker und mehr ruckförmig war (Abb. 10).



Abb. 52.

Schlußbemerkungen.

Bei der Gesamtheit der Fälle, die im ersten Aufsatz beschrieben ist, war das Zittern teils ruckförmig, teils pendelförmig mit einer Frequenz von 46—410 in der Minute. Die niedrigsten Frequenzen fanden sich bei dem ruckförmigen, die hohen von etwa 210 an bei dem pendelförmigen Zittern. Der vorliegende Einzelfall ist nun ein getreues Abbild der Gesamtheit. Sein Zittern ist sowohl rein ruckförmig, wie rein pendelförmig. Die Rucke bilden in manchen Kurven das Einzelelement oder treten in anderen als „seltene" Rucke zwischen Pendelzuckungen auf. Die Durchschnittsfrequenz, die auch der Gesamtstatistik zugrunde liegt, schwankt bei diesem Mann in der Zusammenstellung S. 93 zwischen 131 und 192. Im allgemeinen liegt sie bei etwa 155, womit er in die Hauptstatistik eingesetzt ist. Hält man sich aber an die Dauer der einzelnen Rucke (Tab. I) und nimmt man noch die kleinen Pendelzuckungen bei Naheeinstellung hinzu, so ergibt sich eine Frequenz von 55—450, d. h. zwischen a_{-2} und ais_1 = 3 Oktaven. Die meisten Tonstufen liegen zwischen 100 und 200. Auch dieser Einzelfall beweist also die außerordentliche Mannigfaltigkeit des Augenzitterns der Bergleute.

Wir wollen die Stelle in der Reflexbahn des Augenzitterns, die seinen Rhythmus unterhält, das Zitterganglion nennen. Es muß irgendwo zwischen Netzhaut und Augenmuskulatur liegen. Darin gibt es eine Gruppe von Ganglienzellen, welche das diagonale Schwanken bei diesem Mann bewirkt. Es ist nicht anzunehmen, daß für jede einzelne von den zahlreichen Schwingungsfrequenzen eine besondere Ganglienzellengruppe zur Verfügung steht, sondern zweifellos, daß das Zitterganglion „stimmungsfähig" ist, d. h. daß es Schwingungen verschiedener Frequenz *nacheinander* aussenden kann. Es ist oben ein langsamer, konstanter und ein schneller, inkonstanter Rhythmus nachgewiesen. Halten wir uns nur an den letzteren, so ergibt sich, daß das Augenzittern der Bergleute, vom physikalischen Standpunkt betrachtet, eine sehr unvollkommene Schwingung ist, weil es in sehr kurzen Zeitabschnitten fortwährend seine Frequenz ändert. Wo wir in der Musik oder Technik, z. B. auf der Geige oder im elektrischen Leitungsnetz, von Schwingungen Gebrauch machen, verlangen wir Konstanz der Frequenz. Wenn die Violinsaite während des Spielens schnell ihre ursprüngliche Spannung wechselte, so wäre eine musikalische Verwendung nicht möglich. Das Zitterganglion ist aber gewissermaßen eine Saite, deren Tonhöhe in der Sekunde sich mehrmals ändert. Man kann sich diese Eigenschaft des Nervengewebes am besten klarmachen, wenn man die der Dauer der Einzelzuckungen entsprechenden Frequenzen durch die ihnen am nächsten liegenden Noten ausdrückt, was für die 29 Hellzuckungen der Tab. I in Abb. 52 geschehen ist. Wäre die Frequenz des Augenzitterns 60 mal größer, so müßte man das *Augenzittern* ja auch hören können. Deshalb

ist dieser Vergleich durchaus zulässig. Das Notenbeispiel zeigt, daß die Tonhöhe des Zitterganglions *ohne* äußere Ursache um etwa $1^1/_2$ Oktaven schwankt. Das musikalische Thema der ersten 8 Noten ist gar nicht mal so übel, wenn man bei der letzten Note *cis* statt *dis* setzt. Im übrigen liegt aber nichts drin, was ja auch nicht zu erwarten ist. Bei einer festen Stimmung müßte in diesem Falle immer der Ton d_0 erklingen.

Ändert sich also die Stimmung der Gangliensaiten ohne äußere Veranlassung, so ist sie andererseits durch Licht, Konvergenz und ferner, wenn auch nicht so eindeutig, durch Wechsel der Blickrichtung zu beeinflussen. Das Licht wirkt gewissermaßen wie eine Drehung am Wirbel der Violinsaite; es verschiebt die Tonhöhe der Dunkelzuckugen im Durchschnitt um eine kleine Terz bis um eine Quinte nach oben. Ähnlich wirkt die Naheeinstellung, während die Verschiebung der Blickrichtungen in diesem Falle weniger auf die Frequenz als den Charakter der Zuckungen wirkt.

Der Sinn dieser rhythmischen Innervation, deren Störung uns im Augenzittern entgegentritt, kann nur in einer viel schnelleren und konstanten Schwingungsfrequenz liegen, die wir unter physiologischen Verhältnissen bisher noch nicht nachweisen können. Sie ist mit dem viel schnelleren Aktionsstrom nicht identisch, sondern ihm übergeordnet. Ich gehe später darauf ein[1]).

Das Wesen des Augenzitterns erscheint mir darin zu liegen, daß der Erregungszustand des Zitterganglions gesteigert ist. Daraus ergibt sich eine wesentliche Vergrößerung der Amplitude der unter physiologischen Verhältnissen mikroskopisch, kleinen rhythmischen Schwankungen der Augen in senkrechter, wagerechter und raddrehender Richtung — um nur die wichtigsten aufzuführen —. Hand in Hand geht damit eine Herabsetzung der Frequenz oder genau genommen: das Zitterganglion vermag nicht nur, wie oben bemerkt, *nacheinander*, sondern auch *gleichzeitig* Reize verschiedener Frequenz auszusenden, die unter krankhaften Bedingungen 400 bis herab zu 50 in der Minute beträgt. Die Schwingungszahlen stehen nun in einem einfachen Verhältnis zueinander. Damit kehren wir zum Ausgangspunkt dieser Untersuchungen zurück, nämlich zu der Frage, ob die Anwendung der harmonischen Analyse auf die Augenzitterkurven mehr ist als eine mathematische Spielerei, d. h. ob sie die Natur der Augenzitterninnervation ebenso zu entschleiern vermag, wie in der Physik die der Klänge. Daß dem so ist, dafür liefern diese beiden Aufsätze zahlreiche Gründe, die ich später nach Beibringung weiteren Materials zugleich mit den Analysen zusammenstellen werde. Man vergleiche auch den vorhergehenden Aufsatz.

[1]) Ich entwickele hier auf sicherer Grundlage eine Erklärung des Augenzitterns, die ich in meiner ersten Darstellung 1912 bereits angedeutet habe, weiter.

Experimentelle Untersuchungen über den Einfluß des Aalblutserums auf das Auge.

Von

Prof. Dr. T. Seto,

Assistent der Universitäts-Augenklinik zu Tokio (Vorstand: Prof. *G. Komoto*).

Mitteilungen über dieses Thema, besonders über die Miosis, welche durch Aalblutserum verursacht ist, gibt es äußerst wenig. Die beiden Berichte über die Miosis von *Camus* und *Gley* einerseits und *Steindorff* andererseits sind ganz entgegengesetzt. Ich untersuchte besonders genau die Wirkung des Serums auf die Pupille, und ich glaube, daß diese Streitfrage in meiner Arbeit klargelegt wird.

Klinische Symptome der sog. Miosis ichthyotoxica.

Wenn man 0,03 ccm Aalblutserum dem Kaninchen in die Ohrvenen injiziert, so verengert sich die Kaninchenpupille in sehr hohem Grade bis zu 1—1,5 mm oder 1,5—2,0 mm. Die Inkubationszeit, d. h. die Zeit, gerechnet von der Injektion ab bis zum Eintritt der Miosis, ist nicht immer an beiden Augen gleich. Manchmal beträgt der Unterschied über 30 Min. Frühestens tritt die maximale Miosis 3—5 Minuten nach der Injektion ein, aber in den meisten Fällen wird das Maximum der Miosis 15—60 Min. nach der Injektion erreicht.

Dosis für die Miosis. Es ist sehr schwer, die Dosis mit Sicherheit zu bestimmen, da sowohl die Toxizität des Aalblutserums als auch der Widerstand des einzelnen Kaninchens gegenüber dem Serum verschieden ist. Um starke Miosis zu bekommen, muß man im allgemeinen bei weißen Kaninchen 0,027 g, bei bräunlichen 0,03 g, bei schwarzen 0,034 g pro kg Körpergewicht einspritzen.

Die Dauer der Miosis. Die hochgradige Miosis dauert 3—5 Stunden, darauf erweitert sich die Pupille allmählich wieder, um 8—9 Stunden nach der Injektion zur Norm zurückzukehren. Die hierbei angewandten Sera besitzen sehr starke Toxizität, hämolytische Titel von 0,00075 bis 0,00025 und wurden von einem großen Aal von über 400 g Körpergewicht gewonnen. Wird das Serum 30 Minuten lang auf 56° C erhitzt, so nehmen Toxizität und hämolytische Wirkung erheblich ab, und bei 30 Minuten langem Erhitzen auf 70° C gehen diese Eigenschaften ganz verloren.

Klinische Symptome, besonders Pupillensymptome, verursacht durch das lokal im Auge selbst angewandte Serum, und ihre mikroskopischen Befunde.

Die Einträufelung in den Conjunctivalsack. 15—20 Minuten nach der Einträufelung von 2 Tropfen Serum tritt die Conjunctivalentzündung auf; $1^1/_2$—2 Stunden später wird darauf das Maximum erreicht; Conj. palp. und bulb. werden stark injiziert, besonders Chemosis ist an der letzteren sehr deutlich. Die Entzündungen verschwinden nach Verlauf von 1—2 Tagen ganz spurlos. Die Pupillenverengerung ist hierbei gar nicht immer vorhanden.

Die Aalblutmiosis soll — wie im folgenden berichtet wird — durch direkte Einwirkung auf das Irisgewebe verursacht sein. Wenn das sicher der Fall ist, so ist ein Fehlen der Miosis bei der Einträufelung auf die Schwierigkeit der Durchgängigkeit vom Serum durch die Cornea zurückzuführen. Vielleicht können folgende experimentelle Resultate darüber Klarheit schaffen:

1. wenn man die unter Chloroformnarkose enucleierten Bulbi in Aalblutserum eintaucht, tritt keine Pupillenverengerung ein, wie dies bei den in Eserinlösung getauchten Kontrollbulbi der Fall ist.

2. Mit der Lanzette wird der mittlere große Teil der Cornea ausgekratzt. Werden nun einige Tropfen des Aalblutserums in den Conjunctivalsack des betreffenden Auges eingeträufelt, so zeigt die Pupille doch nicht eine erhebliche Verengerung,wie bei der sog. ichthyotoxischen Miosis, sondern nur eine dem Reiz der Verletzung entsprechende leichte Miosis.

3. Zuerst werden die beiden Bulbi eines Kaninchens mit der weit ausgedehnten Auskratzungswunde auf der Cornealoberfläche enucleiert. Danach wird der eine Bulbus in das Serum, der andere in physiologische Kochsalzlösung eingetaucht mit dem Erfolg, daß die Pupillenweite an den beiden Bulbi ganz gleich groß ist.

4. Wenn man den Eiweißgehalt des Kammerwassers bei Einträufelungsentzündung des Kaninchenauges mißt, so kann man keine Vermehrung des Eiweißgehaltes erkennen.

Ich träufelte das Aalblutserum in den Conjunctivalsack von zwei Patienten, deren äußere Augenteile ganz gesund waren, ein. 20 Minuten nach Einträufelung von einigen Tropfen des unverdünnten Serums begannen bereits entzündliche Erscheinungen aufzutreten. Nach $^3/_4$ Stunden erreichte die Entzündung ihr Maximum, das ca. einige Stunden lang anhielt, und einen Tag später war die Entzündung ganz spurlos verschwunden.

Bei meinen Fällen konnte ich nie so heftige Entzündungen beobachten, wie bei manchen Fällen in der europäischen Literatur beschrieben ist. Da sollen die Aalblutserum-Entzündungen oft von solcher Heftig-

keit sein, daß die Kranken infolge der starken Reizerscheinung nicht die Augen öffnen können.

Ich träufelte versuchsweise das Serum dem Hühner-, Meerschweinchen- und Froschauge in den Conjunctivalsack ein, ohne daß Entzündungen als Folgeerscheinung auftraten.

Subconjunctivale Injektion.

Die sehr heftige Entzündung tritt hierbei mit einer Inkubationszeit von ca. 20 Minuten nach Injektion einer kleinen Menge ein, trotzdem die Pupillenverengerung nicht so stark ist wie die sog. ichthyotoxische Miosis.

Meine pathologisch-anatomischen Befunde ergeben nichts anderes, als was bis jetzt berichtet ist, nämlich, daß das Aalblutserum ein Gefäßgift ist. Ich führte die Exenteratio orbitae sowohl nach der Einträufelung in den Conjunctivalsack als auch nach der subconjunctivalen Injektion aus, um die Conj. palp. und bulb. zu schonen.

Die Veränderung in der Epithelschicht ist im Vergleich zu der in dem subepithelialen Gewebe nicht so groß. In dem Subepithelialgewebe nämlich kann man die Dilatation der Gefäße, besonders der Venen und Capillaren sehen und in ihrer Umgebung eine Infiltration von großen Mengen von Leukocyten und hier und dort Blutextravasate. Subconjunctivales Exsudat ist besonders an dem Fornixteil und an der Conj. bulb. deutlich. Im Gegensatz dazu zeigen die oberflächlichen Zellen der Epithelschicht nur geringe Veränderung; bald quellen sie auf, bald lösen sie sich im aufgequollenen Zustand los.

Ich maß versuchsweise bei 3 Fällen den Eiweißgehalt im Kammerwasser nach der subconjunctivalen Injektion. Aber hierbei zeigte sich im Vergleich mit der subconjunctivalen Injektion einer 5%igen Kochsalzlösung keine deutliche Vermehrung des Eiweißgehaltes, trotzdem die subconjunctivale Injektion des Aalblutserums stets mit heftiger Entzündung verbunden ist.

Injektion in den Glaskörper.

Spritzt man 0,2—0,3 ccm Serum in den Glaskörper sehr langsam ein, so fängt darauf die Pupille des betreffenden Auges 20—60 Minuten später an, sich zu verengern. Der miotische Grad ist hierbei derselbe wie bei der ichthyotoxischen Miosis. Die maximale Miosis pflegt 4 bis 6 Stunden lang anzuhalten, einige Stunden später ist sie ganz aufgehoben. Im Kontrollauge, welches mit physiologischer Kochsalzlösung in ganz gleicher Weise behandelt wird, kann man keine Miosis erzielen. Die Miosis ist niemals in ihrem ganzen Verlauf an dem 2. nichtbehandelten Auge beobachtet. Die Aalblutmiosis wird durch die subconjunctivale Injektion von Adrenalin in leichtem Grade erweitert, hingegen vermögen

weder die Einträufelung noch die subconjunctivale Injektion von Atropinlösung irgendwelche Einflüsse auf die Miosis auszuüben.

Injektion in das Cornealparenchym.

Wird 0,1 ccm des über 10%igen Serums in das Hornhautparenchym injiziert, so fängt ca. 20 Minuten später nur die Pupille des betreffenden Auges an, sich zu verengern. Ca. 15—30 Minuten später erreicht darauf die Miosis das Maximum, das einige Stunden anhält. Die Pupille zeigt noch nach Verlauf von 12 Stunden nach der Injektion ca. 4 mm Durchmesser. Dies ist vielleicht auf die heftige Augenentzündung, welche durch die Seruminjektion verursacht ist, zurückzuführen.

Vorderkammerinjektion.

Wenn 0,2 ccm des über 10%igen Serums in die Vorderkammer des mit Äther narkotisierten Kaninchens mit meiner eigenen Nadel eingespritzt wird und es gelingt, die Tiefe der Vorderkammer unverändert zu lassen, so wird sofort eine starke Miosis in dem betreffenden Bulbus hervorgerufen. Die Miosis wird aber bei dem anderen Auge durchaus nicht beobachtet. Es ist hierbei nun charakteristisch, daß die Miosis nicht so lange anhält wie bei den anderen oben beschriebenen Fällen. Die Pupille fängt 5—10 Minuten nach der Injektion an, sich zu erweitern, und bereits 1 Stunde später hat sie wieder den normalen Durchmesser erreicht. Je stärker die Konzentration des Serum ist, desto früher pflegt die Miosis hierbei zu verschwinden, trotzdem sie natürlich höhergradig auftritt. Ich möchte mich über diese Erscheinung derart äußern, daß sie wahrscheinlich auf die ausgedehnte Entzündung der *Schlemm*schen Kanalgegend und auch nebensächlich auf die Linsenquellung, die bei der Vorderkammerinjektion pathologisch-anatomisch nachweisbar sind, zurückzuführen ist. Denn vorausgesetzt, daß die Hauptursache dafür in der Linsenaufquellung liegt, kann man es sich nicht erklären, warum die Pupillenverengerung bei der Glaskörperinjektion in der gleichen Weise, wie die ichthyotoxische Miosis, zu verlaufen pflegt.

Meine selbst erfundene Nadel ist sehr schmal und hat 2 Löcher je von der Größe des Durchmessers der Nadel, dazwischen befindet sich eine Scheidewand, um jeglichen Druck auf das Augeninnere beim Einspritzen des Serums zu verhindern. Bei der Injektion des Serums wird die Nadel so eingestochen, daß die Nadelspitze außerhalb des entgegengesetzten Cornealrandes liegt und die 2 Löcher immer in der Vorderkammer sind. Während ich die Veränderung der Pupille beobachte, lasse ich die Nadel stecken, um das Ausfließen des Kammerwassers durch die Stechlöcher der Nadel möglichst zu vermeiden.

Pathologisch-anatomische Befunde des in den Glaskörper mit unverdünntem Serum und in die Vorderkammer mit 10%igem Serum injizierten Bulbus (Enucleation des Bulbus 2 Wochen nach der Injektion von 0,2 ccm Serum) sind ebenfalls charakteristisch, indem nämlich die die Gefäße umgebenden dichten Gewebe im Augeninnern wieder besonders deutliche Veränderungen zeigen.

In den beiden Bulbi ist makroskopisch die Cornealtrübung so stark, daß man gar nicht das Innere der Augen erkennen kann. Die Bulbi lassen sich leicht halbieren, ohne daß man den Widerstand der Linse, welcher bei der Halbierung des normalen Bulbus immer vorhanden ist, fühlt. Die Schnittfläche ergibt das Aussehen wie bei Panophthalmie. Die Vorderkammer und der Glaskörperraum, besonders seine Peripherie, sind mit grauweißlichem Exudat angefüllt, die Linse grauweißlich getrübt und aufgequollen.

Trotzdem also beide Bulbi auf den ersten Blick in gleicher Weise verändert zu sein scheinen, weisen sie doch mikroskopisch besonders in der Netzhaut erhebliche Unterschiede auf.

Mikroskopisch kann man im Innern des Augapfels recht beträchtliche Anzeichen der Entzündung finden.

Das Stroma der Iris und des Ciliarkörpers ist von fibrinösen Exsudaten und zahlreichen Leukocyten durchsetzt, hier und dort findet sich Pigment zu kleinen Klumpen zusammengeballt, die Gefäße zeigen bald hier und da große Blutextravasate, bald sind sie strotzend mit Blut angefüllt. Trotzdem das gefäßreiche Gewebe so erhebliche Veränderungen zeigt, daß seine eigentliche Struktur kaum noch erkennbar ist, sind im Gegensatz dazu die Endothelschicht, Pigmentepithelschicht, Zylinderepithelschicht und Glashaut relativ gut erhalten.

Die Chorioidea ist überall mit Leukocyten und fibrinösem Exsudat infiltriert, die Gefäße sind hyperämisch und mit Blutextravasat umhüllt, infolge davon sind die Gewebe um das Mehrfache verdickt. Die Entzündung, d. h. Verdickung ist deutlicher bei der Vorderkammerinjektion. Vorderkammer und Hinterkammer sind mit fibrinösem Exsudat, roten und weißen Blutkörperchen und Pigmentkörnchen angefüllt.

Die *Schlemm*sche Kanalgegend ist besonders bei dem in die Vorderkammer injizierten Bulbus im breiten Bezirke von zahlreichen Leukocyten infiltriert.

Die Linse zeigt den degenerativen Zustand. Infolge ihrer Aufquellung, besonders bei der Vorderkammerinjektion, wird ca. $^1/_3$ des Bulbusinnenraumes von der Linse in Anspruch genommen. Als bedeutsam für die Veränderung bei dem in den Glaskörper injizierten Bulbus kann man es ansehen, daß die hintere Kapsel an einigen Stellen perforiert ist. Die Linsenaufquellung ist stärker bei dem in die Vorderkammer als bei dem in den Glaskörper injizierten Bulbus.

Die Veränderungen der Netzhaut bei der Glaskörperinjektion sind ganz anders als die bei der Vorderkammerinjektion.

Bei der Glaskörperinjektion sind die eigentlichen Strukturen einzelner Schichten mit Ausnahme von der äußeren Körnerschicht undeutlich infolge von Nekrose. Aber im allgemeinen bietet die gefäßfreie Neuroepithelschicht geringere Veränderung dar, die an Gefäßen reiche Gehirnschicht zeigt deutlich entzündliche Befunde, indem sie durch Exsudat und Leukocyteninfiltration um das 5—6fache verdickt erscheint; die Pigmentepithelschicht ist zu Klumpen zusammen geballt, die an der Innenfläche der Glashaut mit unregelmäßigen Zwischenräumen aneinandergereiht sind. Die Stäbchen- und Zapfenschicht haben ihre Struktur infolge von Nekrose eingebüßt, die äußere Körnerschicht ist von wenigen Leukocyten infiltriert und zeigt ihre ursprüngliche Lage und Struktur relativ gut erhalten. Die Kerne der inneren Körnerschicht dringen in die äußere retikuläre Schicht, in die innere retikuläre Schicht und — was selten vorkommt — in die Ganglienzellenschicht ein, und in diesen 4 Schichten liegend, ist eine mit Leukocyteninfiltrationen angefüllte breite Schicht entstanden. Die Ganglienschicht ist von Leukocyten durchsetzt und zeichnet sich durch einen hochgradigen Degenerationszustand aus; ihre Zellen nehmen spurenweise kaum hellere Färbung an, die Nervenfaserschicht ist mit Exsudat und Leukocyten infiltriert und um das 3—4fache verdickt, die Membrana limitans int. intakt. Im Sehnervenkopf und seiner Umgebung sind sehr dilatierte Gefäße und stellenweise hochgradige Blutextravasate sichtbar. Der Glaskörper ist überall mit fibrinösem Exsudat und Leukocyteninfiltrationen angefüllt, die Leukocyteninfiltrationen werden zur Peripherie hin immer höhergradig, und nur am hinteren Teil der Linse finden sich keine.

Im Gegensatz dazu sind nun bei der Vorderkammerinjektion die Veränderungen der Neuroepithelschicht viel ausgeprägter als die der Gehirnschicht; die Neuroepithelschicht ist durch überall vorhandene Exsudate und Zellinfiltrationen hochgradig verdickt, ohne ihre eigene Struktur erkennen zu lassen; in der Gehirnschicht findet sich nur eine Zellinfiltration geringen Grades, Leukocyteninfiltrationen im Glaskörper sind nur nächst der Papille und am vorderen Teile der Netzhaut vorhanden. In der Mitte zwischen Ora serrata und Papille des Sehnerven — ca. der Äquatorialgegend der Netzhaut — zeigt die Gehirnschicht relativ geringe Veränderungen, während in den einzelnen Schichten sich spärliche Zellinfiltrationen finden. Sowohl nach vorn als auch nach hinten zu von der Äquatorialgegend aus gerechnet, nehmen die Veränderungen der Strukturen und die Zellinfiltrationen in diesen Schichten immer mehr zu, und schließlich sind diese Schichten in der Nähe ihrer beiden Endpunkte derartig von Leukocyten infiltriert, daß nunmehr ihre eigene Struktur nicht mehr wahrnehmbar ist. Im Glaskörper be-

findet sich die Leukocyteninfiltration nur nächst der Papille und am Vorderteile der Netzhaut.

Also weisen beide Bulbi bei genauerer Untersuchung außer den obigen Netzhautveränderungen folgende Unterschiede auf:

Die Veränderungen im Vorderteile des Augapfels, besonders in der *Schlemm*schen Kanalgegend, sind bei der Vorderkammerinjektion viel bedeutender.

Linsenaufquellung. Die Größe der Linse ist bei der Vorderkammerinjektion immer viel bedeutender als bei der Glaskörperinjektion. Aber ich kann keine sichere Erklärung dafür abgeben, warum die Linse bei der Vorderkammerinjektion noch stärker aufquillt, ohne die Perforation der Linsenkapsel, wie bei der Glaskörperinjektion, zu zeigen.

Ich glaube, meine beiden oben dargelegten Befunde liefern auch den Beweis, daß das Aalblutserum ein Gefäßgift ist. Für diesen Beweis scheint die Tatsache, daß die gefäßfreie Schicht — nämlich Neuroepithelschicht der Netzhaut — bei der Vorderkammerinjektion beträchtlicher als die an Gefäßen reiche Schicht — nämlich Gehirnschicht — an den Entzündungserscheinungen beteiligt ist, ein Widerspruch zu sein. Aber ich will versuchen, dies im folgenden zu erklären.

Bei der Vorderkammerinjektion wird das Aalblutserum zunächst auf die Iris und den Ciliarkörper einwirken, dann als ein Gefäßgift auf die gefäßreichen Gewebe des Augeninnern — nämlich auf die Chorioidea und nur auf den Vorderteil der Gehirnschicht der Netzhaut —. In der Chorioidea finden starke Entzündungsvorgänge statt. Infolge davon dehnt sich die heftige Entzündung der Chorioidea bis auf die Neuroepithelschicht aus. Also zeigt diese Schicht einen degenerativen Zustand, und sie wird durch eine massenhafte Infiltration von Leukocyten hochgradig verdickt.

Daß bei der Vorderkammerinjektion die Äquatorialgegend der Gehirnschicht relativ gut erhalten bleibt, ist wahrscheinlich darauf zurückzuführen, daß das 10%ige Aalblutserum dort in einer solchen Konzentration keine Entzündung verursachen kann. Denn — wenn unverdünntes Serum in die Vorderkammer injiziert wird —, so wird die Gehirnschicht in gleicher Weise, wie bei der Glaskörperinjektion, überall gleichmäßig von heftiger Entzündung angegriffen.

Damit eine heftige Entzündung bei der Vorderkammerinjektion in der Papillengegend erreicht wird, müßte das Aalblutserum entlang den Gefäßen, die zwischen den Chorioidealgefäßen und den Zentralgefäßen des Sehnerven anastomosieren, in die Gegend des Sehnervenkopfes eindringen und nun hier die heftige Entzündung hervorrufen.

Zusammenfassung.

Wenn man die bestimmte Dosierung von Aalblutserum in den Glaskörper, das Hornhautparenchym oder in die Vorderkammer einspritzt,

so tritt eine ebenso starke Miosis auf, wie die sog. ichthyotoxische Miosis ist. Die Tatsache, daß die Miosis nur in dem betreffenden Auge zum Vorschein kommt, ist wahrscheinlich ein sicherer Beweis dafür, daß die Miosis nicht auf die zentrale Wirkung des Serums, das von der Vorderkammer aus in die Blutgefäße resorbiert wird, zurückzuführen ist, sondern diese Miosis muß vielmehr als eine Folge einer lokalen Wirkung auf irgendwelche Gewebe der Iris angesehen werden.

Das Aalblutserum ist wahrscheinlich schwer durchgängig für die Kaninchencornea. Denn sogar ein Bulbus mit verwundeter Cornea bekommt bei Eintauchung ins Serum nicht einmal eine Miosis, wie dies bei Eintauchung in Eserinlösung der Fall ist.

Verschiedene Einflüsse auf die sog. ichthyotoxische Miosis.

Die Wirkung von Adrenalin und Halssympathicusreizung:

Wird 0,3 ccm einer 0,02%igen Adrenalinlösung dem Kaninchen in das Conjunctivalgewebe vor oder nach Auftreten der ichthyotoxischen Miosis injiziert, so erweitert sich die Pupille des betreffenden Auges in mäßigem Grade, ohne jedoch normale Größe zu erreichen.

Man injiziert zunächst eine mäßige Dosis von Aalblutserum in die Ohrvenen des Kaninchens, um die maximale Miosis an beiden Augen zu erhalten; darauf wird der eine abpräparierte Halssympathicus in gleicher Weise, wie Prof. *Wessely* angab, mit Elektrizität gereizt. Nun fängt die stark verengerte Pupille der betreffenden Seite an, sich zu erweitern; und während der Reiz einige Minuten lang fortdauernd einwirkt, erreicht die Pupille allmählich eine Größe, die nur um einiges von der normalen abweicht. Hört der Reiz auf, so kehrt diese nur vorübergehend erweiterte Pupille nach und nach wieder in den alten Zustand zurück.

Nach Cocaineinträufelung erweitert sich die Miosis ebenfalls.

Die Wirkung des Atropins.

Wenn man dem Kaninchen, dessen Pupille durch Einträufelung von einigen Tropfen einer 4%igen Atropinlösung oder durch subconjunctivale Injektion einer 1%igen Atropinlösung in das eine Auge im voraus maximal erweitert wurde, intravenös eine mäßige Dosis von Aalblutserum einspritzt, so kann man an beiden Augen gleichgradige maximale Miosis beobachten. Diese Verhältnisse finden in derselben Weise statt, wenn das eine Auge nach dem Auftreten der starken Miosis mit Atropin behandelt wird. Atropin übt daher keine Wirkung auf die sog. ichthyotoxische Miosis aus. Ich habe ebenso, wie *Camus* und *Gley* und *Steindorff*, vergeblich die Zerstörung des Pupillenzentrums in der Vierhügelgegend und die Durchschneidung der Nervenfasern beim Kaninchen versucht.

Hyperämie der Irisgefäße.

Aus folgenden klinischen Tatsachen läßt sich leicht verstehen, ob Hyperämie bei der ichthyotoxischen Miosis auftritt:

Wir beobachten bei der ichthyotoxischen Miosis deutliche Ektasie der Iris- und Ohrgefäße und Hyperämie der Conjunctivalgefäße. Auch pathologisch-anatomisch ist das Aalblutserum als ein Gefäßgift nachgewiesen. Für die Hyperämie der Irisgefäße lassen sich noch folgende experimentell gefundene Resultate als sichere Beweise anführen.

1. Bestimmung des Kammerwassereiweiß.

Der Eiweißgehalt des Kammerwassers vermehrt sich bei der starken Miosis um das 4—20fache im Vergleich zu dem normalen Eiweißgehalt des Kammerwassers.

2. Nach *Krankow-Bissemskis* Verfahren kann ich annehmen, daß das Aalblutserum eine elektatische Wirkung auf die Kaninchenohrgefäße ausübt.

Zusammenfassung.

Um eine Verengerung der Pupille zu erreichen, muß mindestens eines der folgenden 3 Momente auftreten.

1. Die Lähmung des pupillenerweiternden Muskeltraktus.
2. Die Reizung des pupillenverengernden Muskeltraktus.
3. Hyperämie der Irisgefäße.

Adrenalin, das allgemein als Reizungsmittel der Sympathicusnervenendigungen oder der Dilatatormuskulatur selbst angenommen wird, kann bei der ichthyotoxischen Miosis eine Erweiterung von einigen Millimetern bewirken. Bei meinem obigen Versuche wird die hochgradige Miosis ebenfalls durch Reizung der Halssympathicusnerven erweitert.

Diese beiden Resultate berechtigen zu dem Schluß, daß die Lähmung des pupillenerweiternden Muskeltraktus bei der ichthyotoxischen Miosis niemals eine Rolle spielt. Denn ein einmal gelähmtes Organ kann während der Wirkungszeit mit dem Reizungsmittel — nämlich Adrenalin oder Reizung des Halssympathicus — nicht gereizt werden.

Diese Resultate stehen ganz im Gegensatz zu den Angaben von *Steindorff*. *Camus* und *Gley*, die den Adrenalinversuch nicht ausgeführt haben und so nur durch Reizung des Halssympathicus die Erweiterung der ichthyotoxischen Miosis beobachten konnten, kamen ebenfalls, wie ich, zu dem Resultate, daß die Lähmung des Halssympathicus zu der Miosis in keinen Beziehungen steht.

Steindorff hat im voraus die eine Pupille des Kaninchenauges durch Durchschneidung des einen Halssympathicus leicht erweitert. Nun erzeugte er bei dem Kaninchen durch Injektion des Aalblutserums die Miosis, und zwar zeigt dabei die Pupille der operierten Seite 5 Minuten und die andere Pupille 15 Minuten nach der Injektion starke Miosis.

Er folgert nun aus obigen Resultaten — d. h. aus der Tatsache, daß die eine durch Halssympathicusdurchschneidung leicht verengerte Pupille im Vergleich zur andern 10 Minuten früher miotisch wird —, daß die Sympathicusnerven wahrscheinlich bis zu einem gewissen Grade an der Miosis beteiligt sind.

Wie ich schon oben erwähnte, ist es äußerst selten, daß die ichtyotoxische Miosis bei den beiden Pupillen desselben Kaninchens gleichzeitig auftritt; meistens liegt dazwischen eine Zeit bis zu 30 Minuten. Das möchte ich als Gegenbeweis zu *Steindorffs* Behauptung anführen. Meiner Ansicht nach werden die Irisgefäße nach der Durchschneidung des Sympathicus mehr oder weniger erweitert. Daher wird das Aalblutserum, das schwer durchgängig ist, relativ leicht durch die Irisgefäße zu dem Muskel selbst gelangen, dessen Reizung, wie meine Resultate besagen, die Hauptursache der Miosis sein muß.

Meine Resultate — daß Atropin keine Wirkung auf die sog. ichthyotoxische Miosis ausübt — stimmen mit den anderer Autoren ganz überein. Nach allgemeiner Annahme wirkt Atropin auf die Endigung der Ciliarnerven lähmend ein. Also beruht die ichthyotoxische Miosis selbstverständlich nicht auf der Reizung des Zentrums der Ciliarnerven; denn Atropin kann den vom Zentrum bis zur Sphinctermuskulatur leitenden Reiz unterbrechen. Die mit Atropin gelähmten Ciliarnervenendigungen können niemals während der Wirkungszeit mit einem Reizungsmittel — Aalblutserum — gereizt werden. Daher müßte die Aalblutserummiosis in der Voraussetzung, daß die Miosis auf der Reizung von Ciliarnervenendigungen beruht, durch Atropinwirkung aufhören. Aber dies ist in der Tat nicht der Fall. Man kann also daraus leicht folgern, daß die Miosis mit der Reizung der Nervenendigungen in keinem Zusammenhang steht.

Wenn wir annehmen wollen, daß die Miosis auf Reizung des pupillenverengernden Muskeltraktus beruht, muß die Reizung wohl mit dem Muskel selbst in Beziehung stehen.

Zusammenhang der Hyperämie der Irisgefäße mit der Miosis.

Die Hyperämie der Irisgefäße verschwindet sofort, wenn man ein Kaninchen im Stadium der Aalblutserummiosis durch Verblutung von Halsarterien zum Tode befördert. Bei diesem Versuch konnten aber *Camus* und *Gley* niemals eine Veränderung der Miosis beobachten, was als Beweis dienen soll, daß die Aalblutmiosis unabhängig von der Hyperämie der Blutgefäße auftritt.

Steindorff berichtet darüber die folgenden Tatsachen: Eine Antwort auf die Frage nach der Ursache der Aalserummiosis ist schwer zu finden, und eine einwandfreie Erklärung vermag er nicht zu geben. Es war naheliegend, an eine Hyperämie der Irisgefäße als ätiologisches Moment

zu denken. Wenn man ein Tier im Stadium der Aalblutmiosis verbluten läßt, so geht die Miosis binnen weniger Minuten um einige Millimeter zurück. Das gleiche beobachtet man, wenn man das Tier durch einen Schlag in das Genick tötet. Also dürfte der Fortfall des Tonus der Irismuskulatur und nicht das Aufhören der Zirkulation das postmortale Nachlassen der Miosis ichthyotoxica verursachen. Wenn das Kaninchen im voraus mit Calcium, durch dessen Wirkung die Gefäße anscheinend so fest verlötet sind, daß das im Blute kreisende Aalgift nicht passieren kann, vorbehandelt wird, so kann hierbei die Injektion des Aalblutserums mitunter keine verengernde Wirkung auf die Pupille des Kaninchenauges ausüben. In manchen Fällen bekommen aber auch die Calciumtiere Miosis, sie tritt freilich verlangsamt ein und erreicht nicht immer die Intensität wie bei einem normalen Tier. Also dürfte die Hauptursache der Aalblutmiosis auf der Hyperämie der Irisgefäße beruhen.

Ich führte bei 8 Kaninchen den Versuch aus, sie in der Maximalzeit der ichthyotoxischen Miosis durch Durchschneidung der Halsarterien verbluten zu lassen. Bei 6 Fällen fängt nun die Miosis an, sich nach der Operation immer mehr zu erweitern, bis schließlich im Moment des Todes die Pupillenweite durchschnittlich 5 mm Durchmesser beträgt, während die maximale Miosis in den anderen 2 Fällen gar keine Veränderung zeigte.

Also kann ich mit meinen obigen experimentellen Resultaten weder mit *Steindorffs* Angabe noch mit der von *Camus* und *Gley* Übereinstimmung finden.

Nach Prof. *N. Kumagais* neuesten Versuchen erweitert sich die Pupille des Kaninchenauges im Moment des Verblutungstodes maximal ebenso, wie dies auch bei der Pupille von vielen anderen Tieren der Fall ist. Was die Miosis ichthyotoxica binnen weniger Minuten nach der Verblutung um einige Millimeter zurückkehren läßt, scheint uns also nicht der Fortfall des Tonus der Irismuskulatur — wie *Steindorff* angibt — sondern eine spezifische Wirkung des Aalblutserums auf irgendwelche Irisgewebe zu sein.

Es ist nun noch gegenwärtig eine Streitfrage, ob die Hyperämie der Irisgefäße irgendeine Veranlassung zur Pupillenverengerung geben kann. *Leber* berichtete darüber in Graefe-Saemischs Handbuch, daß die Hyperämie der Irisgefäße direkt auf den Grad der Pupillenverengerung keine erheblichen Einflüsse ausüben kann. Allerdings muß man in Erwägung ziehen, daß sichere experimentelle Resultate recht mangelhaft sind. Daher kann man wohl nicht glauben, daß die Beziehungen der Hyperämie der Irisgefäße mit der Miosis gar so innig sind. Die Angabe von *Steindorff* — daß die Aalblutmiosis bei einem mit Calcium vorbehandelten Kaninchen mitunter nicht zum Vorschein

kommt — möchte ich mir also folgendermaßen erklären. Calcium hat die Eigenschaft, die Durchgängigkeit der Gefäße zu verhindern. Daher kann das Aalblutserum durch die Wand der Irisgefäße an die Irismuskulatur, deren Reizung ich als Hauptursache der Aalblutmiosis annehmen muß, nicht gelangen.

Für die Hyperämie der Irisgefäße bei der Miosis ichthyotoxica lassen sich schon sichere Nachweise aus meinen obigen Resultaten erbringen. Ob diese gefäßerweiternde Wirkung des Aalblutserums mit der Aalblutmiosis in Beziehung steht, kann man nicht mit Sicherheit sagen. Jedoch ermutigen mich meine vorher genannten Resultate — nämlich, daß sich die Miosis in den meisten meiner Fälle bei Verblutung um einige Millimeter erweitert — zu der Annahme, daß die Ektasie der Irisgefäße, die vom Aalblutserum verursacht ist, auch irgendeinen Zusammenhang mit der Aalblutmiosis hat. Also dürfte die Ursache der Miosis ichthyotoxica hauptsächlich auf Reizung der Irismuskulatur beruhen und noch nebenbei mit der Hyperämie der Irisgefäße mehr oder weniger in Beziehung stehen.

Literaturverzeichnis.

[1]) *Mosso, A.*, Die giftige Wirkung des Serums der Muraniden. Arch. f. d. exp. Pathol. u. Pharmakol. **25**. 1888. — [2]) *Camus* und *Gley*, De la toxicité du sérum de l'anguille pour des animaux d'espèce différente (lapin, cobaye, herisson). Cpt. rend. des séances de la soc. de biol. 1898. — [3]) *Camus* und *Gley*, Recherches sur l'action physiologique du sérum d'anguille. Contribution à l'étude de l'immunité naturelle et acquise. Arch. internat. de pharmac. et de thérapie. V. 1898. — [4]) *Pöllot* und *Rahlson*, Über Aalblutconjunctivitis. v. Graefes Arch. f. Opth. **78**, 183. — [5]) *Löhlein*, Über Reizwirkung des Aalblutes auf das menschliche Auge. Klin. Monatsbl. f. Augenheilk. **49**. — [6]) *Steindorff*, Kurze Bemerkung über Aalblutconjunctivitis. Klin. Monatsbl. f. Augenheilk. **49**. — [7]) *Steindorff*, Über Aalblutconjunctivitis (Conj. ichthyotoxica). Berlin. klin. Wochenschr. **48**. — [8]) *Steindorff*, Experimentelle Untersuchungen über die Wirkung des Aalserums auf das menschliche und tierische Auge. v. Graefes Arch. f. Opth. **88**. — [9]) *Takashima*, Über Aalblutconjunctivitis. (Conj. ichthyotoxica). Klin. Monatsbl. f. Augenheilk. **51**. — [10]) *Wessely, K.*, Zur Wirkungsweise des Eserins. Zentralbl. f. prakt. Augenheilk. **37**. — [11]) *Kumagai, N.*, Die Pupillenveränderungen nach dem Tod. Nipponganka gakkaizasshi 1916. — [12]) *Kraus, R.* und *C. Levaditi*, Handbuch der Technik und Methodik der Immunitätsforschung. — [13]) *Graefe-Saemisch*, Handbuch der gesamten Augenheilkunde. II. Aufl. II. Bd. — [14]) *Meyer* und *Gottlieb*, Experimentelle Pharmakologie. III. Aufl. — [15]) *Schmiedeberg*, Grundriß der Pharmakologie. II. Aufl. — [16]) *Hayashi, H.*, Pharmakologie. — [17]) *Greeff*, Pathologische Anatomie des Auges. — [18]) *Ginsberg*, Pathologie des Auges. — [19]) *Sueyoshi, Y.*, Klinische Bestimmung des Harneiweißes. Tokiogakkaizasshi **28**. — [20]) *Brugsch* und *Schittenhelm*, Technik der speziellen klinischen Untersuchungsmethoden. II. Teil.

Über die elektromotorische Kraft der Froschnetzhaut.

Von

Prof. Dr. **T. Seto,**

Augenklinik der Medizinischen Hochschule zu Kumamoto.

Mit 5 Kurven im Text.

Leitet man von Cornea und hinterem Augenpol eines unversehrten Auges im lebenden Tiere mit unpolarisierbaren Elektroden zu einem Galvanometer ab, so beobachtet man bei jedem normalen Präparat einen Strom, der im äußeren Kreis von der Cornea durch das Galvanometer zum hinteren Augenpol verläuft. In der Netzhaut würde dieser Strom von der Stäbchen- zur Faserseite gehen (Handb. f. A.H.K. Prof. *Garten*. Veränderungen der Netzhaut durch Licht, 213).

Diese Erscheinung war von *Du Bois-Reymond* (1846) zum erstenmal am Fischauge festgestellt worden; dann hatte *Holmgren* (1866 u. 1871) darüber genaue Untersuchungen angestellt. Ein solcher Ruhestrom (Bestandstrom) ist dauernd vorhanden, sowohl in dem vor Licht geschützten als auch in dem mit konstantem Licht beleuchteten Auge. Nach diesen Untersuchungen ist der Sitz der elektromotorischen Kraft in der hinteren Bulbushälfte gelegen; er ist auch an der isolierten Netzhaut nachweisbar, und unter allen Umständen verhält sich die Cornea gegen irgendwelche Teile des Bulbus elektromotorisch *positiv*. Es ist jetzt kein Streit mehr, daß diese elektromotorische Kraft der Netzhaut, besonders in der äußeren Schicht, welche auch durch Licht Bewegungsvorgänge zeigt, sitzt.

Ich habe mir nun zur Aufgabe gestellt, zu erforschen, ob zwischen Pigmentbewegung — Zapfenkontraktion — und elektromotorischer Kraft der Netzhaut irgendwelche innigen Zusammenhänge bestehen, und Versuche darüber angestellt, wie die elektromotorische Kraft durch die verschiedenen Bedingungen, die noch *außer* dem Licht die Veränderung der Pigmentbewegung herbeiführen können, beeinflußt wird.

Untersuchungsmethode.

Die elektromotorische Kraft ist beim Bulbus von Rana esculenta mit *Thomsons* Spiegelgalvanometer gemessen. Die Bewegung des Lichtes, das vom Spiegel des Galvanometers reflektiert, ist photographiert. Dies Bild liegt 1,3 m weit vom Galvanometerspiegel entfernt. Nach der Messung meines Kollegen, Prof. Dr. med. *S. Takayashi*, entspricht 1 (ein) cm Bewegung von dem Reflexlicht einer Strom-

stärke von 1,8 × 10—6 Amp. Die einmalige Schwingungsperiode des Reflexspiegels braucht 10 Sek. Die Schwingung des Spiegels, die von der durchgeleiteten Elektrizität verursacht ist, pflegt immer nach 1 Min. still zu stehen.

Ich habe unter sehr schwachem roten Licht den Froschbulbus binnen 2 bis 3 Min. so sauber wie möglich enucleiert. Als elektrischen Pol benutze ich die sog. *Du Bois-Reymonds* unpolarisierbare Tonerdenelektrode. Auf die eine Tonerdenelektrode lege ich den Bulbus; die Cornea ist dabei so gerade wie möglich nach oben gerichtet. Zur elektrischen Verbindung zwischen Cornea und einem anderen Pol benutze ich einige Stücke Saugpapier, welches mit 0,65 proz. Kochsalzlösung oder *Ringer*scher Lösung gut durchtränkt ist. Um das Licht genügend in den Bulbus hineinfallen zu lassen, ist es notwendig, daß das eine Ende des Saugepapiers auf der Cornea das Pupillargebiet nicht überdeckt. Die den Bulbus beleuchtende Lichtquelle hat 200 Kerzenstärke. Dabei ist ein mit gesättigtem Alaunwasser gefüllter Glasfilter zwischen Bulbus und Lichtquelle gestellt, um die Wärmestrahlen ganz zu absorbieren.

Die *Glaskammer*, in der der zu untersuchende Bulbus untergebracht ist, wird ganz befeuchtet. An der Decke der Kammer ist ein Planspiegel unter einem Winkel von ca. 45° angelegt, um das Licht genügend in den Bulbus hineinfallen zu lassen.

Die elektromotorische Kraft des dunkel- und helladaptierten Auges.

Die elektromotorische Schwankung vom enucleierten Bulbus des Frosches, der im ganz geschlossenen Dunkelzimmer über 4 Stunden gehalten ist, zeigt den folgenden Verlauf:

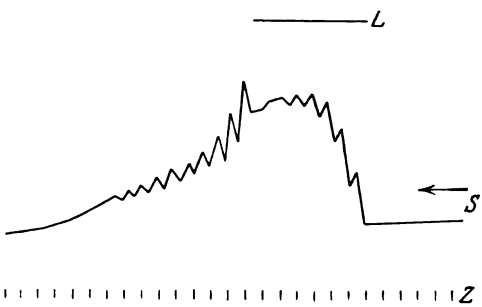

Abb. 1.

Erklärung der Kurven (Abb. 1—5).
Größe ist gleich $^2/_3$ der Originalgröße. *L* = Dauer der Beleuchtungszeit; *S* = Stromveränderung; → = Stromrichtung; *Z* = Streckeneinheit entsprechend 10 Sekunden.

Sofort nach der Beleuchtung steigt die Kurve des Bestandstromes sehr steil an. (Das würde der sog. positiven Eintrittsschwankung von Brücke und Garten entsprechen.) Wenn die Beleuchtung weiter fortgesetzt wird, erreicht die Kurve in 20—30 Minuten das Maximum, darauf zeigt sie entweder immer anhaltend die gleiche oder eine nur leicht herabgesetzte Höhe. (Sog. positive Dauerschwankung von Brücke und Garten.) Nach Schluß der Beleuchtung steigt die Kurve plötzlich so steil an, wie bei Beginn der Beleuchtung, um dann vorübergehend ganz langsam auf ihren alten Wert zurückzugehen (Abb. 1).

Das möglichst helladaptierte Auge verhält sich ganz anders. Dabei erkennt man deutlich, daß der Bestandstrom sofort nach der Beleuchtung eine steile vorübergehende Steigerung von ungefähr gleicher Weise und Stärke wie beim dunkeladaptierten Auge zeigt. Aber der weitere Verlauf dieses Aktionsstromes ist ein ganz anderer. Nach der vorüber-

gehenden Zunahme des Stromes tritt trotz der längeren Beleuchtung kein erneutes Ansteigen der Kurve ein, und während der ganzen Beleuchtungszeit besteht der Aktionsstrom in einer ganz geringen, langsam zurückgehenden Erhebung über die Nullinie (Ruhestrom). Bei der Verdunklung erkennt man auch wieder vorübergehende positive Schwankung (Ansteigen der Kurve), dann das allmähliche Sinken auf die ursprüngliche Höhe des Bestandstromes (Abb. 2). Mit Hilfe des mir leider nur zur Verfügung stehenden *Thomson*schen Spiegelgalvanometers waren genauere Resultate nicht zu erhalten. Immerhin kann man, wie oben beschrieben, deutliche Unterschiede zwischen dunkel- und helladaptiertem Froschbulbus erkennen. Der beschriebene auf der Adaptation beruhende Unterschied in der elektrischen Reaktion des ganzen Froschauges ist so charakteristisch, daß wir ausnahmslos imstande waren, aus dem Kurvenverlauf den richtigen Schluß über den Adaptationszustand des betreffenden Versuchsauges zu ziehen.

Die Maximalhöhe der photoelektrischen Kraft bei dunkeladaptiertem Froschbulbus ist je nach Größe der einzelnen Frösche verschieden; im allgemeinen ist sie aber beim großen Frosch stärker als beim kleineren.

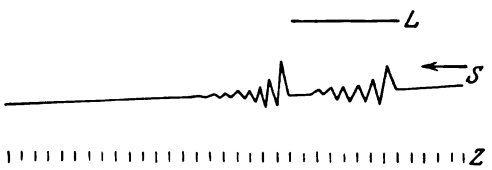

Abb. 2.

Meine Untersuchungen sind in der Zeit vom Frühjahr bis zum Herbst ausgeführt. In einigen Bulbi ist die Maximalhöhe etwa 9 cm, in einigen anderen etwa 2 cm; aber in den meisten Fällen zeigt sie durchschnittlich 2,5—4 cm. Im Winter nimmt die Maximalhöhe ab, sie zeigt dann immer nur ca. 1,5—2 cm.

In den beiden Bulbi desselben Frosches zeigt sie auch nicht immer die gleiche Höhe, jedoch sind die beiden Resultate sehr ähnlich, zumal wenn man sie mit der Maximalhöhe anderer Froschbulbi vergleicht. Deshalb benutze ich zu Kontrollversuchen immer den zweiten Bulbus desselben Frosches.

Z. B. Maximalhöhe der positiven Dauerschwankung:

rechts	9 cm	3 cm	5 cm	3 cm	2 cm	2,5 cm
links	7 cm	7 cm	4 cm	4,5 cm	2,5 cm	1,5 cm

Wie lange muß man nun die Froschaugen im Hell- und Dunkelzimmer behalten, um den Hell- oder Dunkeladaptationszustand in der elektrischen Reaktion zu erreichen? Ich brachte die ganz helladaptierten Frösche ins Dunkelzimmer. Nach Verlauf von 1 Stunde habe ich als erstes die elektromotorische Kraft der enucleierten Froschbulbusnetzhaut untersucht. Je nach den Fröschen sind die Resultate verschieden. Aber durchschnittlich zeigt die Maximalhöhe der Dauerschwankung 1 cm.

Es ist daher sehr leicht verständlich, daß dieser Kurvenverlauf ein anderer als jener der helladaptierten Froschnetzhaut ist. Nach zwei Stunden zeigt die Dauerschwankung durchschnittlich 2 cm Höhe, nach 3 Stunden durchschnittlich 2,5 cm Höhe. Im Verlauf von 4 Stunden zeigt sie durchschnittlich 4—2,5 cm Höhe, und — trotzdem die Frösche noch länger in der Dunkelkammer verbleiben — wird die maximale Höhe der Dauerschwankung nicht mehr erreicht.

Im Gegenteil, um das Froschauge elektromotorisch ganz im Hellzustand zu erhalten, muß man die ganz dunkeladaptierten Frösche über 20 Minuten dem direkten Sonnenlicht aussetzen. Nach der 10 Minuten lang dauernden Sonnenbestrahlung zeigen einige Bulbi noch Reste des dunkeladaptierten Froschbulbus. Im hellen Zimmer kann der Bulbus erst nach Verlauf von 45 Minuten bezüglich seiner elektrischen Reaktion in den Zustand des „Hellauges" kommen.

Über die Veränderung des Adaptationszustands bei enucleiertem Froschbulbus.

Sofort nach der Enucleation des ganz dunkeladaptierten Bulbus wird die Schwankungskurve zum ersten Male photographiert, dann lasse ich diese Vorrichtung und den Versuchsbulbus in demselben Zustand für 1, 2, 3, 4, 6 Stunden usw. in der Dunkelkammer stehen, gerade so wie bei dem ersten Versuch. In den meisten Fällen zeigen Kurvenform des Aktionsstroms und seine Stärke keine Veränderung in 2—3 Stunden nach der Enucleation, und im Verlauf von 4 Stunden nach der Enucleation schwächt sich der Strom ab und die Kurve fängt an zu sinken. 12—14 Stunden nach der Enucleation zeigen einige Bulbi einen deutlicheren Aktionsstrom als beim helladaptierten Bulbus. Nach 48 Stunden erkennt man sogar noch in einigen Bulbi den Aktionsstrom, obwohl er nur sehr schwach ist.

Kann der enucleierte Bulbus des helladaptierten Frosches in der Dunkelkammer den Dunkeladaptationszustand bekommen?

Ein Frosch wird über 20 Minuten lang mit direktem Sonnenlicht beleuchtet. Das erstemal habe ich aus dem enucleierten Bulbus dieses Frosches eine für den helladaptierten Bulbus ganz charakteristische Kurve photographisch aufgenommen. Der zu untersuchende Bulbus bleibt in der Dunkelkammer in demselben Zustand wie bei dem ersten Versuch stehen. Im Verlauf der ersten Stunde ist die sog. positive Dauerschwankung nur spurenweise verstärkt, nach 2 Stunden zeigt sie eine noch stärkere Erhebung, die aber im Vergleich mit der Kurve des dunkeladaptierten Bulbus nur sehr schwach ist. Nach 4 Stunden reagiert der Bulbus wie ein helladaptierter Froschbulbus und ergibt dieselbe Kurve. *Die Beleuchtung* bei diesem Versuche dauert 1 Minute lang.

Meiner Meinung nach ist es zu schwer, das enucleierte Auge vom helladaptierten Frosch in den Dunkeladaptationszustand zu bekommen, obwohl die Beleuchtung nur ganz kurze Zeit dauert (1 Minute lang stündlich), weil sogar eine Zeit von über 4 Stunden erforderlich ist, um beim lebenden Frosch vom Hell- zum Dunkeladaptationszustand überzugehen. Daher untersuchte ich wieder den Aktionsstrom von dem einmal ganz helladaptierten Froschbulbus, welcher nach der Enucleation 2, 3, 4, 6, 10, 24 und 48 Stunden lang in der Dunkelkammer geblieben war. Bei den 3—10 Stunden lang dareingelegten Bulbi zeigen die Kurven deutliche Erhebung, doch ist die Stromstärke $^1/_3$—$^1/_4$ schwächer als bei dem anderen dunkeladaptierten Bulbus desselben Frosches, der zur Kontrolle bei diesen Versuchen benutzt ist.

Aus obigem Resultat erkennt man, daß der helladaptierte enucleierte Froschbulbus in der Dunkelkammer nicht den vollkommenen Dunkeladaptationszustand erreichen kann.

Über die Einflüsse der verschiedenen Bedingungen auf die elektromotorische Kraft, die noch außer dem Licht die Veränderung der Pigmentbewegung der Netzhaut herbeiführen können.

Einflüsse der Wärme auf die elektromotorische Kraft.

Es wird im allgemeinen angenommen, daß die *Erwärmung* des dunkeladaptierten Frosches dieselbe Erscheinung in der Pigmentbewegung in der Netzhaut hervorrufen kann wie das Licht, z. B. haben *Kühne* durch Erwärmung des Dunkelfrosches auf 38° C, *Gradenigo* auf 30 bis 37°, *Angelucci* und *Herzog* auf 21—30° C, 30 Minuten lang, *Fujita* durch 3 Stunden lange Erwärmung auf 43° C und auch durch 4 Stunden lange Erwärmung auf 34° C, *Kumagai* durch 3 Stunden lange Erwärmung auf 34° C einen für „Hellfrösche" charakteristischen Netzhautstrom erhalten.

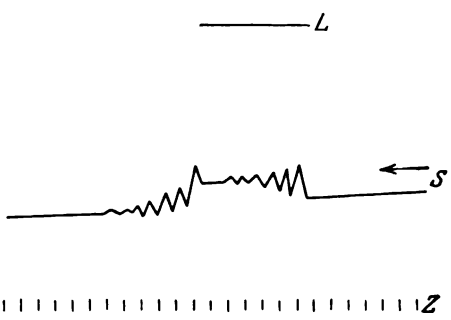

Abb. 3.

Nach *Dewars* Angabe wird der Aktionsstrom bei Erwärmung auf 29° C am stärksten und bei Erwärmung auf 43° C gar nicht mehr hervorgerufen. Ich setzte die dunkeladaptierten Frösche 3—4 Stunden lang in einen elektrischen Dunkelbrutofen, der ständig eine Temperatur von 35—37° C besaß. Danach zeigten die Bulbi eine sehr ähnliche Kurve, wie wir sie bei den helladaptierten Bulbi sahen. Die Kontrollbulbi zeigten aber immer die Kurve der Dunkeladaptation (Abb. 3).

Atemnot.

Fick berichtete, daß die Atemnot die Wirkung ausübt, Dunkelfrösche in Hellfrösche übergehen zu lassen. *Kumagais* Angaben nach wurde eine derartige Pigmentbewegung nur bei dem Dunkelfrosch, der an heftiger Atemnot litt, hervorgerufen. Über die Einflüsse der Atemnot auf die elektromotorische Kraft ist noch nicht berichtet. Aber *Brücke* und *Garten* zeigten, daß nach direkter Einwirkung des kohlensauren Gases auf den halbierten Bulbus des Hellfrosches Abschwächung der Eintritts — und Verdunklungsschwankung erfolgte. *Wallers* Angabe nach fand die Veränderung des Aktionsstromes statt, wenn Äther, Chloroform und Kohlensäure auf den Bulbus direkt einwirkten.

Obwohl die Wirkung von Äther und Chloroform auf die elektromotorische Kraft eigentlich außerhalb meines Themas steht, machte ich doch darüber Untersuchungen als Ergänzung zu meiner Arbeit.

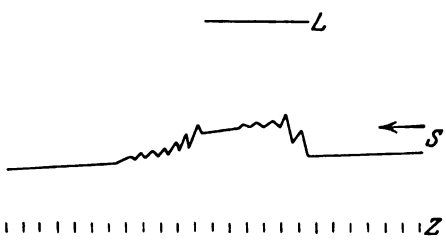

Abb. 4.

In eine 3000 ccm fassende Glasflasche setzte ich einen Frosch hinein. Der Korken der Flasche wurde mit Vaselin oder Paraffin bestrichen, um die Flasche von jeglicher Luftzufuhr abzuschließen. Die Flasche blieb 3—6 Stunden lang in der Dunkelkammer stehen. Die hierbei eintretende Atemnot konnte keine nachweisbaren Einflüsse auf die elektrische Reaktion bei diesem Froschbulbus ausüben. Jetzt folgt ein 2. Versuch:

Ich brachte in dieselbe Glasflasche, welche nun ca. $^2/_3$ mit Wasser gefüllt war, einen Frosch, bei dem bald heftige Atemnot einsetzte. Dieser Frosch blieb darauf 4—5 Stunden lang dunkel adaptiert. Sein Bulbus zeigte einen sehr schwachen Aktionsstrom, der aber trotzdem doch keine Ähnlichkeit mit dem Aktionsstrom beim helladaptierten Bulbus zeigte (Abb. 4).

Adrenalininjektion.

Adrenalin hat auf die Pigmentbewegung — wie allgemein angenommen wird — die Wirkung, den „Dunkelfrosch" in den „Hellfrosch" übergehen zu lassen. *Weiss* hat mit 1 ccm einer 0,5%igen Adrenalinlösung und auch *Fujita* mit derselben Menge die oben beschriebene Wirkung nachgewiesen; und zwar konnte letzterer bei der 60 Min. langen Dunkelhaltung des mit Adrenalin behandelten Hellfrosches noch helle Stellen des Pigments mikroskopieren. *Kumagai* konnte neuerdings ebenfalls die gleichen Tatsachen am Froschbulbus bestätigen. Nur *Klett* berichtete vorher ganz entgegengesetzte Resultate infolge einer nicht

einwandsfreien Untersuchungsmethode, bei der eine große Menge von 3,0 mgr. Adrenalin in die Vorderkammer injiziert wurde.

Über die Einflüsse der Adrenalininjektion auf die elektromotorische Kraft gibt es noch keine Mitteilungen.

Ich injizierte 1 ccm einer Adrenalinlösung (bis 1 : 2000) in den Lymphsack von dunkeladaptierten Fröschen. Darauf wurden die Bulbi dieser Frösche 15, 30 Minuten 1, 2, 3, 4 Stunden später enucleiert und untersucht. Es scheint mir sicher, daß die elektromotorische Kraft dieser Bulbi noch stärker als diejenige der Kontrollbulbi ist. Diese Tatsache ist ganz entgegengesetzt im Vergleich zur Wirkung der Adrenalininjektion auf die Pigmentbewegung der Netzhaut. Um diese Tatsache sicher zu stellen, untersuchte ich mikroskopisch die Netzhaut des eine Stunde nach Adrenalininjektion enucleierten Bulbus vom Dunkelfrosch, das Pigment der Netzhaut zeigte helle Stellen, weil es sich nach innen verändert.

Sehnervendurchschneidung, Augenarterienunterbindung und Ciliarnervendurchschneidung.

Engelmann, Nahmacher und *Lodato* haben die innigen Beziehungen zwischen Pigmentbewegung und Durchschneidung des Sehnerven experimentell angegeben; doch haben *Hamburger, Fick, Fujita* und *Kumagai* diese Tatsachen negiert, und besonders der letzte hat gezeigt, daß weder ein Zusammenhang der Pigmentbewegung mit der Durchschneidung der Ciliarnerven noch mit der Unterbindung der Augenarterien besteht. *Holmgren* berichtete bezüglich des Kaninchenbulbus, *Hamburger* und *Ischigara* bezüglich des Froschbulbus, daß die Durchschneidung des Sehnerven *keine* Einflüsse auf die elektromotorische Kraft des Bulbus ausüben könne. Aber *Grijus'* Angabe war etwas anders. Wenn die Netzhaut des einen Auges vom Dunkelfrosch beleuchtet oder mit Kochsalzkrystall gereizt wird, so findet eine Veränderung der elektromotorischen Kraft des anderen Auges statt. Dies ist bei der Durchschneidung des Sehnerven aber nicht der Fall. Die Veränderung der elektromotorischen Kraft des andern Auges konnte er auch bei Reizung des Sehnerven mit Elektrizität oder mit einigen Chemikalien nachweisen. Also folgerte er, daß zentrifugale Fasern für elektromotorische Kraft in dem Sehnerven vorhanden seien.

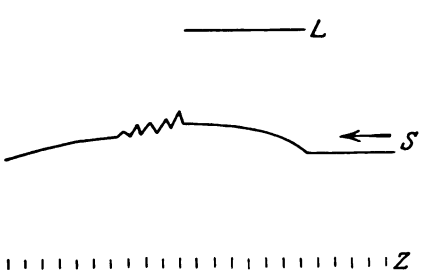

Abb. 5.

Meine Operationen wurden vom Gaumensegel vorsichtig ausgeführt.

2, 3, 7 Tage nach Durchschneidung des Sehnerven sind die Frösche dunkel adaptiert. Diese operierten Bulbi zeigten ganz ähnliche Stromstärke wie die Kontrollbulbi. Die Augenarterien wurden in der Nähe des Schädels an 2 Stellen unterbunden und dazwischen durchschnitten. Auch hierbei tritt die Dunkeladaptation derselben Frösche 2, 3, 7 Tage danach ein. Untersucht man nun wieder, so ergeben sich ganz ähnliche Resultate wie bei den Kontrollbulbi.

Die Ciliarnerven werden mit Sehnerven und Gefäßen zusammen in der Nähe des Bulbus unblutig durchschnitten. 2, 4 und 7 Tage nach der Operation folgt die Untersuchung der dunkeladaptierten Bulbi. Diese Bulbi nun zeigen eine charakteristische Kurve, indem nämlich sowohl die positive Dauerschwankung, als auch die positive Eintrittsschwankung abgeschwächt ist (Abb. 5).

Kälte.

Herzog bekam in der Pigmentbewegungserscheinung 6 Stunden nach Abkühlung des Dunkelfrosches auf 0° C den Hellfrosch. *Fujitas* Angabe steht im Gegensatz dazu. *Kumagai* nahm 4 Stunden nach Abkühlung auf 0° C ziemlich deutliche Bewegungserscheinung des Pigments wahr.

Kühne und *Steiner* präparierten die Netzhaut des im voraus helladaptierten Frosches, der 2 Stunden lang im dunklen Eisschrank geblieben war, isoliert ab und bekamen nun eine gleiche elektromotorische Kurve wie bei dem Hellfrosch. Nach *Gotohs* Angabe war die Richtung des Ruhestromes beim Dunkelfrosch nach Abkühlung umgekehrt wie die beim normalen; und doch zeigte der Aktionsstrom — Reaktion auf Lichteinfall — ganz normalen Verlauf und normale Stärke.

Ich ließ die helladaptierten Frösche im dunklen Eisschrank, bei einer konstanten Temperatur von + 4° C in direkter Berührung mit dem Eis. Nach 4, 6 und 8 Stunden untersuchte ich die elektromotorische Kraft des enucleierten Bulbus.

Die Richtung des Ruhestromes war dann *umgekehrt*, wobei jedoch der Charakter der photoelektrischen Reaktion durchaus gewahrt blieb, denn der auf die Beleuchtung reagierende Aktionsstrom war ganz gleich dem dunkeladaptierten Kontrollring, sowohl was Richtung, als auch was Stärke anbetrifft.

Injektion von konzentrierter Kochsalzlösung.

Nach *Kumagais* neuesten Angaben wandelt sich der Dunkelfrosch in der Pigmentbewegungserscheinung nach der Injektion von konzentrierter Kochsalzlösung in den Hellfrosch um.

0,5—1,0 ccm der 5%igen Kochsalzlösung wurde von mir dem dunkeladaptierten Frosch in den Lymphsack injiziert. 20, 30 und 40 Minuten nach der Injektion war die elektromotorische Kurve genau wie die Kontrollkurve, wobei die Dauerschwankung der beiden recht deutlich war.

Strychnininjektion.

Engelmann wies nach, daß das Pigment der Dunkelfroschnetzhaut helle Stellen zeigt, wenn der Dunkelfrosch durch Strychnininjektion tetanisiert wurde. *Fujita* erhielt gerade entgegengesetzte Resultate. Aber *Kumagai* bestätigte die Angabe von *Engelmann* bei Dunkelfröschen in der Frühlingszeit, doch war es in der Sommerzeit nicht immer der Fall.

Literatur über die Strychninwirkung auf die elektromotorische Kraft gibt es nicht, doch konnte *Waller* nachweisen, daß der Aktionsstrom nach starkem Krampf durch Elektrizität noch stärker auftrat. So führte ich denn absichtlich bei meinem 3. und 4. Versuche eine Hautreizung mit der Pinzette aus, um einen stärkeren Krampf hervorzurufen.

0,2 der 0,1%igen salpetersauren Strychninlösung wurden dem dunkeladaptierten Frosche in den Lymphsack injiziert; 20, 30 und 60 Minuten später wurde darauf der enucleierte Bulbus untersucht, *ohne* irgendwelche Veränderung in der photoelektrischen Reaktion zu zeigen.

Cocaininjektion.

Ovio berichtete, daß die Cocaininjektion eine schwere Wirkung auf die Pigmentbewegung der Netzhaut hat, nämlich einen Hellfrosch in einen Dunkelfrosch übergehen zu lassen. Ganz im Gegensatz dazu zeigte *Lodato*, wie schwer sich ein Dunkelfrosch nach Cocaininjektion in einen Hellfrosch umwandeln läßt. *Calvi* konnte einen Dunkelfrosch schon in der Dunkelkammer in den Hellfrosch umwandeln, wenn er ihn ebenfalls mit Cocain behandelte. *Kumagai* bestätigte die Tatsache, daß sich nach Cocaininjektion ein Hellfrosch in einen Dunkelfrosch schwer, dagegen ein Dunkelfrosch in einen Hellfrosch leicht umwandeln läßt.

Literatur über die Wirkung dieses Mittels auf die elektromotorische Kraft besitzen wir noch nicht. 0,2—0,3 ccm einer 1%igen salzsauren Cocainlösung wurde dem dunkeladaptierten Frosche in den Lymphsack injiziert. 20, 30 und 60 Minuten später zeigten die enucleierten Bulbi keine Veränderung in der photoelektromotorischen Reaktion.

Säureinjektion.

Einige Autoren mit Ausnahme von *Robert* behaupteten, daß die Netzhaut des Dunkelfrosches alkalisch und die des Hellfrosches sauer reagierte (*Magio, Dittler, Oguchi*).

Es ist jetzt noch nicht mit Sicherheit entschieden, ob die Reaktion der beiden Netzhäute die eben erwähnten Unterschiede zeigt. Aber man könnte vielleicht glauben, daß das alkalische Phenolphtalein bei der Hellnetzhaut schneller als bei der Dunkelnetzhaut entfärbt wird.

Kumagai injizierte dem Frosch Säure unter der Vermutung, daß sich die Alkalität der Netzhaut möglichst veränderte. Er hatte bei diesem Versuch negative Resultate in der Pigmentbewegung.

0,5—2,0 ccm einer 0,1%igen Salzsäurelösung wurden von mir dem dunkeladaptierten Frosch in den Lymphsack injiziert. 20, 30 und 60 Minuten später wurde darauf der enucleierte Bulbus untersucht; irgend etwas neues ließ sich dabei nicht finden.

Äther- und Chloroforminhalation.

Diese beiden Mittel können bei der Inhalation durch die Blutbahn direkt in die Netzhaut gelangen. Ich narkotisierte die dunkeladaptierten Frösche durch Inhalation von Äther oder Chloroform so, daß Respirationsvorgänge und Herztätigkeit noch normal blieben, die Extremitäten aber ganz gelähmt wurden. Die enucleierten Bulbi zeigten keine Veränderung in der elektromotorischen Reaktion.

Schluß.

1. Aus dem galvanometrisch ermittelten *Kurven*verlauf ist man fast ausnahmslos imstande, deutliche Unterschiede zwischen dunkel- und helladaptiertem Froschbulbus zu erkennen, weil die sog. Dauerschwankung beim ersteren erheblich deutlicher ist.

2. Um bei dem Hellfrosch das Maximum des Dunkeladaptationszustandes zu bekommen, ist es nötig, daß der Hellfrosch über 4 Stunden in der Dunkelkammer verbleibt. Um den Dunkelfrosch in den vollständig helladaptierten Frosch umzuwandeln, muß man den ersteren über 20 Minuten mit direktem Sonnenlicht beleuchten.

3. Der vom dunkeladaptierten Frosch enucleierte Bulbus verändert die Aktionsstromstärke nicht während eines Zeitraums von einigen Stunden. Wenn man den vom vollständig helladaptierten Frosch enucleierten Bulbus im Dunkelzimmer hält, wird sein Aktionsstrom im Verlauf von einigen Stunden etwas verstärkt. Aber diese Stärke ist um $^1/_3$—$^1/_4$ schwächer im Vergleich zu der Stärke des Aktionsstromes der Kontrollbulbi.

4. Aus meinen Untersuchungen geht hervor, daß zwischen Pigmentbewegung und photoelektrischer Schwankung nicht immer innige Beziehungen bestehen. Die Adrenalininjektion nämlich, die bei Pigmentbewegung mit Sicherheit einen dunkeladaptierten Frosch in einen Hellfrosch verwandeln kann, ist, was die photoelektrische Schwankung der Netzhaut anbetrifft, nicht imstande, dieselbe Wirkung wie Belichtung auf den dunkeladaptierten Frosch auszuüben, obwohl Wärme und heftige Atemnot, die — wie man allgemein annimmt — bei Pigmentbewegung und Zapfenkontraktion einen dunkeladaptierten Frosch noch in einen helladaptierten verändern können, auch in Hinsicht auf die elektromotorische Kraft ungefähr die gleichen Resultate ergeben.

5. Sehnervendurchschneidung und Augenarterienunterbindung können keine Einflüsse auf die photoelektromotorische Schwankung aus-

üben. Wenn noch die Ciliarnerven dabei durchschnitten sind, zeigt der Aktionsstrom ein Herabsinken.

6. Kältewirkung hat zur Folge, daß sich die Richtung des Ruhestromes ganz umkehrt, ohne daß jedoch auf den Aktionsstrom irgendwelche Einflüsse ausgeübt werden.

7. Konzentrierte Kochsalzlösung, Strychnin, Cocain und sehr verdünnte Salzsäure haben nicht das Vermögen, den Dunkelfrosch photoelektrisch in den Hellfrosch zu verändern, ebensowenig wie die Narkose durch Chloroform- und Ätherinhalation.

Literaturverzeichnis.

[1]) *Brücke, E. Th. v.* und *Garten*, Zur vergleichenden Physiologie der Netzhautströme. Pflügers Arch. f. d. ges. Physiol. **120**. — [2]) *Makoto Ishihara*, Versuch einer Deutung der photoelektrischen Schwankungen am Froschauge. Pflügers Arch. f. d. ges. Physiol. **114**. — [3]) *Garten*, Die Veränderung der Netzhaut durch Licht. Graefe-Saemischs Handbuch der gesamten Augenheilkunde. 2. Aufl. — [4]) *Kumagai, N.*, Über die Bewegungserscheinungen der Netzhaut. Tokioigakkaizasshi **29**. — [5]) *Fujita*, Pigmentbewegung und Zapfenkontraktion im Dunkelauge des Frosches. Arch. f. vergl. Ophth. **2**. — [6]) *Kumagai, N.*, Die Pupillenveränderungen nach dem Tod. Nipponganka gakkaizasshi. — [7]) *Nagel*, Handbuch der Physiologie des Menschen. III. — [8]) *Schreiber*, Über Degeneration der Netzhaut und des Netzhautstromes. v. Graefes Arch. f. Opth. **64**. — [9]) *Einthoven* und *Joely*, Ober de electrische reactie var het org. op lichtprikkels van verschillende in tensiteit. Nagels Jahresberichte 1908. — [10]) *Piper*, Über die Netzhautströme. Nagels Jahresberichte 1911. — [11]) *Westerlund*, Eine Modifikation der unpolisierbaren Elektroden für Versuche mit dem Aktionsstrom des Auges. Einige Beobachtungen über photoelektrische Potentialverteilung an der Oberfläche eines isolierten Froschauges. Nagels Jahresberichte 1912. — [12]) *Hayashi, H.*, Pharmakologie.

Experimente über die Anwendung des Urotropin im ophthalmologischen Gebiete.

Von

Prof. Dr. **T. Seto,**

Augenklinik der Medizinischen Hochschule zu Kumamoto.

Ich habe diese Experimente ausgeführt, um folgende Fragen zu beantworten.

1. Kann Urotropin in das *Kammerwasser* übergehen und in die *Tränenflüssigkeit*?

2. Kann sich *Formaldehyd*, welches vom Urotropin abgespalten wird, im Kammerwasser in nachweisbarer Konzentration finden? Wenn durch irgendwelche Momente, die auf das Auge selbst oder auf einen anderen Körperteil wirken, eine erhöhte Spaltungskraft des Urotropin erreicht wird, kann man dann auch eine dementsprechend größere Menge Formaldehyd im Kammerwasser finden und nachweisen?

3. Hat nach vorausgegangener Urotropindarreichung das zweite Kammerwasser vom Kaninchenauge eine noch kräftigere bactericide Wirkung als das normale Kammerwasser?

Reagentien für die Untersuchung.

Für den quantitativen Nachweis des Urotropin benutze ich gesättigtes Bromwasser, das tropfenweise zugesetzt wird; aber das Bromwasser kann sowohl Urotropin als auch Eiweiß fällen.

Um Eiweiß aus dem urotropinhaltigen Kammerwasser zu entfernen, benutze ich Kolloidaleisenlösung und gesättigte schwefelsaure Kaliumlösung. Bei Erhitzen löst sich der Bromwasserniederschlag für Eiweiß nicht, der für Urotropin löst sich leicht. In ein kleines Reagenzglas von 6 mm Durchmesser werden 0,25 ccm der verschiedenen Urotropinlösungen, deren Konzentration im voraus bekannt ist, gefüllt, und dazu wird tropfenweise Bromwasser zugesetzt. Das Niederschlagniveau, das durch tropfenweises Zusetzen von Bromwasser in das urotropinhaltige Reagenzglas ausfällt, benutze ich zur Messung des Urotropingehaltes im Kammerwasser.

Urotropinlösungen, welche folgende Konzentrationen zeigten, wurden als vergleichendes Maß angewandt.

Nr. 1 = 0,3%	Nr. 6 = 0,1 × (75/100)^2 %
Nr. 2 = 0,2%	Nr. 7 = 0,1 (75/100)^3 %
Nr. 3 = 0,15%	Nr. 8 = 0,1 (75/100)^4 %
Nr. 4 = 0,1%	Nr. 9 = 0,1 (75/100)^5 %
Nr. 5 = 0,1 × 75/100%	Nr. 10 = 0,1 (75/100)^6 %

Die unter Nr. 10 verdünnte Lösung zeigt nur eine Trübung bei Zusetzen des Bromwassers, ohne einen Niederschlag auszufällen und diese Trübung verschwindet leicht bei dem Schütteln des Reagenzglases. Also bezeichne ich das Kammerwasser mit einer solchen Reaktion mit „Spur".

Wenn zu viel Bromwasser der Urotropinlösung zugesetzt wird, so löst sich der einmal ausgefällte Niederschlag wieder. Um nun das Zusetzen von überschüssigem Bromwasser zu vermeiden, setze ich jeden Tropfen des Bromwassers unter leichtem Umschütteln des Reagenzglases sehr langsam zu, und zwar so lange, bis schließlich durch einen Tropfen des Bromwassers nur noch eine feine Trübung wahrnehmbar ist.

Formaldehyd.

Urotropin ist in der Lösung so labil, daß es nur geringer Mittel bedarf, um es in *Formaldehyd* und *Ammoniak* zu spalten. Um die Reaktion auf freies Formaldehyd in der urotropinhaltigen Lösung ausführen zu können, ist es daher unbedingt notwendig, Reagentien zu benutzen, die das Urotropin nicht leicht abspalten. Aus dem Grunde benutze ich als Reagenz für Formaldehyd Resorzin und 50 proz. Natronlauge.

Ich bedaure lebhaft, daß ich nicht Helmitolan-Hydrometylen-zitronensaures Urotropin und Borovertin (borsaures Urotropin) bei diesem Experimente verwenden konnte, da diese Lösungen, selbst wenn sie ganz frisch zubereitet wurden, mit den obengenannten Reagentien eine positive Formaldehydreaktion ergaben.

1.

Übergangsmenge von Urotropin in das Kammerwasser.

Nach *Gradles* Angabe erscheint Urotropin nach der Einführung von 1 g per os nach etwa 3 Stunden in der Vorderkammer, und das Maximum wird in 7 Stunden erreicht.

Remelé hat berichtet, daß Urotropin bei den Kaninchen, die 2 g einer 10% Lösung intravenös bekommen hatten, *sofort* ins Kammerwasser überging und bald die stärkste Konzentration erreichte. Diese beträgt $^1/_{1000}-^1/_{5000}$. Sie erhält sich in gleicher Höhe ungefähr 4 Stunden, um dann langsam herunterzugehen.

Meine Versuchsanordnung war folgende:

Gewicht der betr. Kaninchen	Injektionsmenge	Zeitpunkt der Kammerwasserpunktion nach der Injektion	Urotropingehalt im Kammerwasser im Versuchsauge	Urotropingehalt im Kammerwasser im Kontrollauge
2150 g weiß	4 ccm	10 Min. 10 Sek.	Nr. 10	
2100 g weiß	4 „	30 „	Nr. 3—4	
2300 g bräunl.	4 „	1 St.	Nr. 4	
2200 g schwarz	4 „	2 „	Nr. 3—4	Kleine Menge des Niederschlags [1]
2100 g bräunl.	4 „	3 „	Nr. 3—4	
2200 g w. s.	4 „	4 „	Nr. 3—4	
2700 g br. s.	4,5 „	6 „	Nr. 7	
2500 g w. s.	4,5 „	12 „	Nr. 10	
2000 g w.	4 „	24 „		

[1]) Dieser Niederschlag ist wahrscheinlich die Verbindung von Brom mit dem normalerweise im Kammerwasser stets vorhandenen Eiweiß, denn bei Erhitzen ist dieser Niederschlag unlöslich.

4 ccm der 50 proz. Urotropinlösung wurden verschiedenen Kaninchen in die Ohrvene injiziert, und in bestimmten Zeitabständen nach der Injektion wurde das Kammerwasser punktiert, um die Urotropinmenge zu bestimmen. 10 Min. nach der Injektion tritt Urotropin in das Kammerwasser ein, 30 Min. danach ist das Maximum der Übergangsmenge erreicht, welches ca. 4 Stunden lang anhält. Nach 6 Stunden vermindert sich die Übergangsmenge leicht, nach 12 Stunden läßt sie sich nur noch spurenweise nachweisen, nach 24 Stunden ist Urotropin nicht mehr nachweisbar.

Einflüsse von Atropin.

Wenn die Pupille durch die Atropineinträufelung erweitert wird, wird die Übergangsmenge von Urotropin in das Kammerwasser *nicht* vermehrt.

Diese Resultate stehen im Gegensatz zu den Angaben von *Gradle*, der nach Anwendung von Mydriatica die Ausscheidung von Urotropin in das Kammerwasser erheblich vermehrt fand.

Kaninchengewicht	Injektionsmenge	Zeitpunkt der Atropineinträufelung vor der Kammerwasserpunktion	Zeitpunkt der Kammerwasserpunktion nach der Injektion	Urotropingehalt des Kammerwassers im Versuchsauge	Urotropingehalt des Kammerwassers im Kontrollauge
2500 g w.	4,5 ccm	50 Min.	40 Min.	Nr. 4	Nr. 4
2200 g w.	4,0 „	1½ St.	1¾ St.	Nr. 3—4	Nr. 3—4
1800 g s.	3,5 „	1¾ „	3½ „	Nr. 4	Nr. 4
2700 g br. w.	4,5 „	3 „	3½ „	Nr. 3—4	Nr. 3—4

Einflüsse von Eserin.

Eserin hat bekanntlich die Wirkung, die Pupille stark zu verengern und gleichzeitig die Eiweißmenge im Kammerwasser des Kaninchens mäßig zu vermehren. Daher benutzte ich zu diesem Versuche Colloidaleisen und schwefelsaures Kalium, um das Eiweiß aus dem Kammerwasser zu beseitigen. Das Resultat dieser Versuche war, daß *infolge der Eserinwirkung* eine etwas größere Menge Urotropin in das Kammerwasser übergeht, als beim Kontrollauge.

Kaninchengewicht	Injektionsmenge	Zeitpunkt der Atropineinträufelung vor der Kammerwasserpunktion	Zeitpunkt der Kammerwasserpunktion nach der Injektion	Urotropingehalt des Kammerwassers im Versuchsauge	Urotropingehalt des Kammerwassers im Kontrollauge
1200 g s.	3,0 ccm	20 Min.	2 St.	Nr. 4—5	Nr. 5
2000 g w.	4,0 „	45 „	2 „	Nr. 3—4	Nr. 4
2400 g br.	4,5 „	1½ St.	2 „	Nr. 3	Nr. 3—4
1800 g w.	3,5 „	3 „	2 „	Nr. 4	Nr. 4

Kammerwasserpunktion.

Kurz nach der intravenösen Urotropininjektion wurde das Kammerwasser mit einer dünnen Hohlnadel punktiert. ½, 1, 2 und 3 Stunden nach der ersten Kammerwasserpunktion punktierte ich die Vorderkammer des Versuchsauges abermals, um den Urotropingehalt des regene-

rierten Kammerwassers zu bestimmen und zu vergleichen mit dem im intakten Kontrollauge vorhandenen.

Es ergab sich nun folgendes: nach der nach 30 Minuten ausgeführten Punktion ist der Urotropingehalt ca. 3 mal stärker, nach der nun folgenden ca. $2^1/_2$ mal, nach der folgenden 2 mal, nach der letzten — nach 3 Stunden ausgeführten Punktion — um ein weniges stärker als beim Kontrollauge. Es ist hierbei selbstverständlich, daß das Eiweiß im Kammerwasser mit Colloidaleisen vorher ganz ausgefällt werden muß.

Kaninchen-gewicht	Injektions-menge	Zweiter Punktionszeitpunkt nach d. ersten Kammerwasserpunktion	Vergleich mit Kontroll-kammerwasser
1200 g w.	3,0 ccm	30 Min.	ca. 3 fach
1500 g w.	3,5 ccm	1 St.	„ $2^1/_2$ „
2500 g br.	4,5 „	2 „	„ 2 „
1800 g s.	3,5 „	3 „	etwas mehr

Übergang von Urotropin in die Tränenflüssigkeit.

Gradle fand experimentell, daß Urotropin mit den Tränen ausgeschieden wird. Nach meinem Versuche tritt Urotropin auch in die Tränenflüssigkeit 15 Minuten nach der Injektion spurenweise über und 2 Stunden später erscheint Urotropin in stärkster Konzentration — Nr. 9 — in der Tränenflüssigkeit. 4 Stunden später findet es sich wieder nur noch spurenweise und endlich nach 6 Stunden kann es nicht mehr nachgewiesen werden. Es ist auch hierbei selbstverständlich, daß ich bei diesen Versuchen Eiweißgehalt in den Tränen mit Colloidaleisen beseitigte.

II.

Nachweis von Formaldehyd im Kammerwasser.

Remelés Angabe nach kommt freies *Formaldehyd*, als ein Spaltungsprodukt des Urotropins, ca. $1^1/_2$ Stunden nach der Injektion im Kammerwasser zum Vorschein und wird auch nach 9 Stunden noch gefunden. Dabei ist die auftretende Menge von Formaldehyd sehr gering. Ich führte die Formaldehydreaktion mit Resorzin und 50%iger Natronlaugelösung in verschiedenen Zeitabständen nach der Urotropininjektion aus. Nach meinen Untersuchungen kann ich nicht mit Sicherheit aussagen, ob sich Formaldehyd im Kammerwasser in nachweisbarer Konzentration *frei* findet.

Kaninchen-gewicht	Injektions-menge	Zeitpunkt der Punktion nach der Injektion	Formaldehydreaktion Versuchsauge	Kontrollauge
1800 g w.	3,5 ccm	1 St.	—	—
2700 g w.	4,5 „	2 „	—	—
2200 g br.	4,0 „	3 „	± [1])	—
1200 g s.	3,0 „	4 „	—	—
1800 g w.	3,5 „	6 „	—	—
2800 g sw.	5,0 „	12 „	—	—

[1]) Das Zeichen ± bedeutet, daß freies Formaldehyd nicht mit Sicherheit nachgewiesen werden konnte.

Also stimmen meine Resultate mit denen von *Remelé* nicht überein. Obwohl die Reaktion der urotropinhaltigen Flüssigkeit neutral oder sogar alkalisch ist — wie im Kammerwasser — soll dennoch ein Teil des Urotropins bei der Körpertemperatur in Formaldehyd und Ammoniak gespalten werden. Eine Erklärung für die Tatsache, daß ich freies Formaldehyd in meinem Versuche in der nachweisbaren Konzentration nicht nachweisen konnte, liegt vielleicht in der Vermutung, daß das abgespaltene Formaldehyd sofort mit dem stets vorhandenen Eiweiß eine Verbindung eingeht.

Einfluß von warmen Umschlägen und Augenlidschluß.

Die Spaltung von Urotropin wird in Lösung mit steigender Temperatur immer mehr verstärkt. Um die Temperatur vom Kammerwasser zu erhöhen benutzte ich warme Umschläge von 40° C und zweitens den Augenlidschluß.

	Kaninchengewicht	Injektionsmenge	Zeitdauer vom warmen Umschlag oder vom Augenlidschluß	Zeitpunkt der Punktion nach der Injektion	Formaldehydreaktion Versuchsauge	Formaldehydreaktion Kontrollauge
Warmer Umschlag	2200 g s.	4,0 ccm	½ St.	2 St.	±	—
	2700 g w.	4,5 „	1 „	4 „	—	—
Augenlidschluß	2100 g w.	4,0 „	1 „	2 „	—	—
	1800 g w.	3,5 „	2 „	3 „	—	—

Formaldehyd ist also hierbei ebenfalls nicht nachweisbar.

Atropin- und Eserineinträufelung.

Die Formaldehydreaktion fehlt auch bei Atropin- und Eserineinträufelung.

	Kaninchengewicht	Injektionsmenge	Zeitpunkt der Einträufelung vor der Kammerwasserpunktion	Zeitpunkt der Kammerwasserpunktion nach der Injektion	Formaldehydreaktion Versuchsauge	Formaldehydreaktion Kontrollauge
Atropineintr.	2700 g br.	4,5 ccm	½ St.	2 St.	±	—
	1800 g w.	3,5 „	1 „	3 „	—	—
	2200 g s.	4,0 „	2 „	3 „	—	—
Eserineintr.	1200 g w.	3,0 „	½ „	2 „	—	—
	1700 g w.	3,5 „	1 „	3 „	—	—
	2800 g w.	5,0 „	3 „	4 „	±	—

Verdünnte Salzsäure.

90 ccm der 1%igen Salzsäure wurde prüfungsweise unter der Voraussetzung, die Reaktion des Kammerwassers, wie des Harns sauer machen zu können, dem Kaninchen per os einverleibt. Die Punktion des Kammerwassers wurde erst ausgeführt, nachdem der Harn des Versuchstiers saure Reaktion gezeigt hatte.

Kaninchengewicht	Injektionsmenge	Zeitpunkt der HCl-Einverleibung vor der Kammerwasserpunktion	Zeitpunkt der Kammerpunktion nach der Injektion	Formaldehydreaktion
2200 g s.	4,0 ccm	3 St.	rechts 2 St.	—
			links 3 „	—
2700 g br.	4,5 „	4 „	rechts 3 „	—
			links 4 „	—
1800 g br.	4,0 „	4 „	rechts 4 „	—
			links 6 „	+

Versuchsweise träufelte ich 2 Tropfen von 1%iger Salzsäurelösung in den Konjunktivalsack ein, um in verschiedenen Zeitabständen nach der Einträufelung die Formaldehydreaktion zu prüfen.

Kaninchengewicht	Injektionsmenge	Zeitpunkt der HCl-Einverleibung vor der Kammerwasserpunktion	Zeitpunkt der Kammerwasserpunktion nach der Injektion	Formaldehydreaktion Versuchsauge	Formaldehydreaktion Kontrollauge
1900 g ws.	3 ccm	$1^1/_2$ St.	2 St.	—	—
2300 g br.	4,5 „	1 „	3 „	—	—
1800 g w.	3,0 „	2 „	3 „	—	—

Ich konnte auch bei den obigen Versuchen kein Formaldehyd im Kammerwasser nachweisen.

III.

Die Wirkung von Urotropinhaltigem Kammerwasser auf Pneumokokken.

Gradle berichtet, daß urotropinhaltiges Kammerwasser des Kaninchens, dem per os Urotropin einverleibt wird, das Wachstum von virulenten Organismen im Reagenzglas nicht verhindern könnte. Ich benutzte zu dem Versuche Pneumokokken, die ich aus dem Sekret von Fällen mit chronischer Dakryocystitis züchtete.

	Zeit, die Kammerwasser und Nährboden im Brutofen verbleiben	Zeit von Intraperitonealinjektion bis zum Tode der Maus	Nachweis von Pneumokokken im Herz
1. Kochsalzlös. (0,5 ccm) + Nährboden + (0,2 ccm)	$^1/_2$ St.	3 Tage	+
2. Kammerwasser (0,5 ccm) + Nährboden + (0,2 ccm)	$^1/_2$ „	2 „	+
3. Urotropinhalt. Kw. (0,5 ccm) + Nährboden + (0,2 ccm)	$^1/_2$ „	4 „	+
4. Urotr. halt. Kw. (0,5 ccm) Lidschl. + Nährboden + (0,2 ccm)	$^1/_2$ „	1 „	+
5. Urotr. halt. Kw. (0,5 ccm) W. Umschl. + Nährboden + (0,2 ccm)	1 „	2 „	+
6. Urotr. halt. KW. (0,5 ccm) HCl. p. OS + Nährboden + (0,2 ccm)	$^1/_2$ „	1 „	+
7. Urotr. halt. KW. (0,5 ccm) HCl p. Os + Nährboden + (0,2 ccm)	1 „	3 „	+
8. Urotr. halt. Kw. (0,5 ccm) HCl Eintr. + Nährboden + (0,2 ccm)	$^1/_2$ „	2 „	+

Die Pneumokokken wurden auf Nährböden, welche aus 2 Teilen Bouillon- und 1 Teil Rinderserum bestanden, übertragen, und danach 24 Stunden im Brutofen auf 37° gebracht; 0,5 ccm dieses pneumokokkenhaltigen Nährbodens wurde 3 Mäusen intraperitoneal injiziert, 26 Std. später starb die erste Maus. Ein wenig von dem Herzblut der toten Maus wurde mittels einer Öse wieder dem Serumbouillonnährboden eingeimpft. Dieser pneumokokkenhaltige Serumbouillonnährboden nun wurde mit 0,85 proz. Kochsalzlösung 2 mal verdünnt. Zu 0,2 ccm des verdünnten Nährbodens wurde 0,5 ccm des Kammerwassers, das man von beiden Augen desselben Kaninchens punktierte, zugesetzt. Dieses Gemisch blieb danach $^1/_2$ bis 1 St. im Brutofen stehen, und wurde alsdann intraperitoneal den Mäusen injiziert. Die Mäuse starben darauf alle in verschiedenen Zeitabständen nach der Injektion. Pneumokokken lassen sich im Herzblut der gestorbenen Mäuse nachweisen.

Urotropinhaltiges Kammerwasser, das von dem mit Urotropin vorbehandelten Kaninchen durch Punktion gewonnen wird, hat *keine* pneumokokkenabtötende Wirkung, selbst nicht nach Anwendung von Maßnahmen, die auf die Spaltung des Urotropins in förderndem Sinne einwirken.

Schluß.

Wenn man ca. 2 g Urotropin in die Ohrvene eines Kaninchens injiziert, so kann man folgende Tatsachen feststellen:

1. Urotropin läßt sich im Kammerwasser nachweisen. Die maximale Konzentration beträgt $^1/_{800}$ und das Maximum der Übergangsmenge dauert von $^1/_2$—4 Stunden nach der Injektion.

2. Urotropin findet sich auch in der Tränenflüssigkeit. Hier beträgt die maximale Konzentration $^1/_{4000}$ und tritt 2 Stunden nach der Injektion auf.

3. Freies Formaldehyd, das vom Urotropin abgespalten wird, kann *nicht* mit Sicherheit im Kammerwasser nachgewiesen werden.

4. Durch intraperitoneale Injektion eines Gemisches von Urotropinhaltigem Kammerwasser und pneumokokkenhaltigem Nährboden bei Mäusen ist der Nachweis erbracht, daß Urotropinhaltiges Kammerwasser *keine bactericide* Wirkung hat.

Meine Angaben beziehen sich *nur auf Kaninchen*, die ja bekanntlich Pflanzenfresser sind. Der Harn der Pflanzenfresser ist *alkalisch*, der der Fleischfresser *sauer*. Urotropin ist in *saurer* Lösung leicht in Formaldehyd und Ammoniak spaltbar. Ich weiß daher nicht, ob sich meine Resultate auf den Menschen, der gemischte Kost genießt, übertragen lassen.

Man nimmt allgemein an, daß *nicht dem Urotropin selbst*, sondern erst seinem Spaltungsprodukte „*Formaldehyd*" eine bactericide Wirkung zukommt. Urotropindarreichung soll jedoch *bei allen* bakteriellen Augenentzündungen *ohne* Wirkung und ohne Erfolg sein.

Literaturverzeichnis.

[1]) *Gradle*, Urotropin in der Vorderkammer. (The opthalm. Record. 1911, Januar, März.) Zentralbl. f. Augenheilk. 1911. — [2]) *Remelé*, Über den Übergang

von Urotropin in das Kammerwasser und die dort stattfindende Abspaltung von Formaldehyd (Arch. f. Ophth. **90**). Klin. Monatsbl. f. Augenheilk. **55**. 1915. — [3]) *Hayashi, Y.*, Infektion und Nachbehandlung nach der Bulbusoperation. Chiogankaifo **11**. — [4]) *Zimmermann*, Einiges über Urotropin und sein Verhalten im Liquor spinalis. Zeitschr. f. Ohrenheilk. u. Krankh. d. oberen Luftwege **69**. 1913. — [5]) *Nicolaier*, Zeitschr. f. klin. Med. **38**. 1899. — [6]) *Schmidt*, Pharmazeutische Chemie. II. Bd. I. Abt. 1901. — [7]) *Kolle* und *Wassermann*, Handbuch der patholgischen Mikrooragnismen. — [8]) *Hatta, J.*, Modifikation der Methode — Pavi, Kumagawa, Sudo — für die Bestimmung des kleinen Zuckergehaltes. Eiweißbeseitigung und Zuckerbestimmung im Blutserum. — [9]) Über die Streptokokken in der normalen Conjunctiva. (Die Versuche über die Giftigkeit.) Nipponganka-gakkaizasshi **21**. — [10]) *Leber*, Zirkulations- und Ernährungsverhältnisse. Handbuch der ges. Augenheilk. 2. Aufl. II. Bd. 2. Abt. — [11]) *Hayashi, H.*, Pharmakologie. [12]) *Schmiedeberg*, Grundriß der Pharmakologie. II. Aufl. — [13]) *Hammersten*, Lehrbuch der physiologischen Chemie. — [14]) *Kumagai, N.*, Über die Quelle des Kammerwassers. (Über die Einflüsse von einigen Arzneimitteln auf den Augendruck und das Kammereiweiß.) Nipponganka gakkizasshi **20**. — [15]) *Wessely*, Zur Wirkungsweise des Eserins. Zentralbl. f. prakt. Augenheilk. 1913. — [16]) *Seto, T.*, Experimentelle Beiträge zur Resorption in die Vorderkammer. (Nipponganka-gakkaizasshi **21**—**22**. — [17]) *Meyer* und *Gottlieb*, Experimentelle Pharmakologie. 3. Aufl. — [18]) *Gauss*, Logarithmentafeln.

Farbensinnstörungen bei Anisometropie.

(Zur Frage der sogenannten „Amblyopia ex anopsia".)

Von

Dr. **Nikolaus Blatt.**

III.

Wenn wir die Beschaffenheit eines Auges als „normal" bezeichnen, so sind wir gewohnt, auch das Erkennungsvermögen desselben für die Farben als normal vorauszusetzen. — Das Unterscheidungsvermögen der Farben eines Auges ist bis zu einer gewissen Grenze immer — außer der anatomisch-physiologischen Beschaffenheit des betr. Auges — auch von vielen anderen äußeren Verhältnissen, die in diesem Vermögen feine qualitative und quantitative Nuancen hervorrufen, abhängig, und ferner — in seinen feinsten Einzelheiten — namentlich auch von den Untersuchungsobjekten und Methoden, mit denen wir prüfen. — Daher ist seine Bedeutung immer nur relativ auf die betr., zur Untersuchung benutzte Methode zu beziehen.

Das Farbenunterscheidungsvermögen ist nicht nur bei den verschiedenen Augen sehr variabel, sondern auch die verschiedenen Teile desselben Auges zeigen darin große Abwechslung. So wissen wir, daß unsere Retina — auch normalerweise — in ihrem peripheren Teile das Farbenunterscheidungsvermögen viel weniger besitzt als in ihrem zentralen Teile; und je mehr peripherwärts, desto eingeschränkter ist es.

Störungen im Farbenunterscheidungsvermögen können bei den verschiedensten Erkrankungen des Auges beobachtet werden, namentlich aber bei den pathologischen Veränderungen der optischen Bahnen (von der Retina bis zur Hirnrinde). Sie sind meistens erworben, leicht, aber nicht allzuoft zu finden. Viel häufiger finden sich solche Störungen, die als angeboren zu betrachten sind und bei denen man in einem Teil der Fälle eine anatomische Ursache dafür gar nicht nachweisen kann: bei anderen Fällen wieder geben uns Augenhintergrundveränderungen und Gesichtsfeldstörungen wichtige Anzeichen dafür, daß die nachweisbare Farbensinnstörung auf Grund pathologisch-anatomischer Veränderung einzelner Bulbus — oder höherer optischer Teile entstanden ist. Besonders Veränderungen, die als Entwicklungsanomalien aufzufassen sind, weisen diese oft auf. Deshalb finden sich

— und zwar wenn man ihnen systematisch nachforscht, ziemlich oft — bei anisometropisch-ametropischen Augen mit Schwachsichtigkeit die verschiedensten Grade und Formen von Farbensinnstörungen. Ich fand bei meinen darauf bezüglichen Untersuchungen an Anisometropen oft gleichzeitig Farbensinnstörung neben Schwachsichtigkeit und Hintergrundanomalien, und diese einseitig gefundene Störung war mir oft behilflich, die wahre Ursache der Schwachsichtigkeit aufzufinden und sie nicht als amblyopische — wegen Untätigkeit der Retina entstandene — aufzufassen.

Alle schon in meinen früheren Arbeiten erwähnten Fälle von Anisometropie waren auf Farbensinnstörungen bzw. auf ihr Farbenunterscheidungsvermögen untersucht worden, und schon jetzt soll bemerkt werden, daß fast alle die Fälle, die eine bis zu voller Sehschärfe korrigierbare Sehkraft hatten, auch beiderseits normalen Farbensinn zeigten; und wenn sich — in seltenen Fällen — bei einzelnen Anisometropen mit gut korrigierbarer Sehschärfe Farbensinnstörungen zeigten, so waren diese meistens beiderseitig und als isoliert kongenitale aufzufassen.

Bei der Frage der Anisometropie interessieren besonders die einseitig gefundenen Farbensinnstörungen: denn die beiderseitigen könnten auch als eine zufällig gleichzeitig mit der Anisometropie vorhandene, voneinander vollkommen unabhängige Anomalie betrachtet werden, besonders wenn ein Auge hochgradig ametropisch schwachsichtig, das andere emmetropisch ist. Dabei dürfen wir allerdings nicht vergessen, daß beide, Farbensinnstörung und Anisometropie, Entwicklungsanomalien sind, die in vielen Fällen unabhängig voneinander auftreten. Beide sind fast immer angeboren und oft vererbbar.

Alle die Fälle von Farbensinnstörungen, die ich bei meinen Anisometropen einseitig oder beiderseitig fand, sind in 2 größere Gruppen zu teilen. In die weit größere hiervon, die sehr oft anzutreffen war, gehören die quantitativen Farbensinnstörungen; d. h. die einzelnen Farben waren nur nach längerer Beobachtung erkennbar; sie erschienen den Anisometropen viel gedämpfter und zeigten sich nicht so gesättigt wie einem normalen Auge. Die kleinere Gruppe, die seltener anzutreffen war, umfaßte die qualitativen Farbensinnstörungen, bei denen die Farben als weiß und grau angesehen wurden, und die in die 2 Untergruppen der totalen und partiellen Farbenblindheit zu teilen sind. Bei 429 Anisometropen fanden sich in 17 Fällen Achromasie, in 3 Fällen Monochromasie, in 12 Fällen Dichromasie und in 79 Fällen quantitative Farbensinnstörung auf dem ametropisch schwachsichtigen Auge. Von diesen traf ich die Achromasie, die totale Farbenblindheit, in einzelnen Fällen, die beiderseitig hochgradig — nur verschieden stark — ametropisch waren, und bei denen der ophthalmoskopische

Befund nicht immer dem hohen Grad der Schwachsichtigkeit entsprach. Betont muß hier werden, daß die Achromasie nicht etwa auf Grund der hochgradigen Schwachsichtigkeit zu konstatieren war; denn es gab Fälle von ebenso hochgradiger Ametropie-Anisometropie und Schwachsichtigkeit, die keine Farbensinnstörungen zeigten. Die totale Farbenblindheit in den vorher erwähnten Fällen muß als eine auf Grund einer Entwicklungsanomalie entstandenen Funktionsuntüchtigkeit der Augen aufgefaßt werden, die in ebenfalls wegen Entwicklungsanomalie ametropisch und anisometropisch gewordenen Augen aufgetreten ist. Die einseitig ametropischen und schwachsichtigen Augen, bei denen totale Farbenblindheit anzutreffen war, waren besonders diejenigen, bei denen ophthalmoskopisch Foveaveränderungen nachweisbar waren. Auch zeigten Achromasie die albinotischen Augen, bei denen der Foveareflex fehlte. Die starke Lichtscheu dieser war auffallend. Im Gesichtsfeld zeigten sie auf Grund der fovealen Veränderung zentrale Skotome, hingegen war das periphere Gesichtsfeld noch öfters erhalten, nur in größerem Grade eingeengt.

Die Fälle mit Mono- und Dichromasie zeigten — besonders in Form von circumscripten Pigmentanomalien — diffuse Veränderungen am Hintergrund; einzelne hatten angeborene Anomalien des Sehnervenkopfes. Bei allen diesen war die Korrektionsfähigkeit gleich null, obwohl das ophthalmoskopische Bild die Ursache dafür nicht genügend erklärte. Erst die Farbensinnstörung zeigte, daß tiefere Veränderungen der Augenhäute vorhanden sein mußten, die die Ursache der Schwachsichtigkeit waren.

Zur Vermeidung jeden Fehlerresultates wurden bei den Untersuchungen die *Stilling*schen pseudoisochromatischen Tafeln, die *Holmgren*-Wollproben, das *Nagel*sche Anomaloskop herangezogen. Es gibt keine einzige Probe, welche alle Farbensinnstörungen sicher entdeckt. Bei der Auswahl der Untersuchungsmethode muß man aber auch an die Intelligenz der Kranken denken; und da zeigen sich namentlich bei subintelligenten Menschen die Vorteile der *Stilling*schen Tafeln, die besonders zur Prüfung der quantitativen Farbensinnstörungen geeignet sind. Die farbigen Tüpfel auf weißem Grund, welche denselben Farbenton haben, aber von verschiedener Helligkeit und Sättigung sind, eignen sich ganz besonders zu diesem Zwecke. Es ist sehr schwer, eine scharfe Grenze zwischen normalem und anormalem Farbensinn zu ziehen; daher muß ein konstantes Farbenempfindungsvergleichsobjekt bei jeder Untersuchung als Grundlage dienen, wofür ich wieder die *Stilling*schen Tafeln als besonders geeignet halte. Die *Nagel*schen Varianten und die Tafeln von *Cohn* dienten nur als Kontrolle bei den Untersuchungen der Farbenschwachsichtigkeit. Um ja jeden Fehler auszuschließen, habe ich jeden einzelnen, der die Zahlen

der *Stilling*schen Tafeln nicht entziffern konnte, mit der von *Stilling* angegebenen Kontrollprobe untersucht. Die Tafel wird mit einem Stück Papier bedeckt, das einen kreisförmigen Ausschnitt hat. Wer die einzelnen Farbentüpfel richtig erkennt, hat keine qualitative, sondern nur eine quantitative Farbensinnstörung. Namentlich bei diesen letzteren ist es sehr wichtig, daß womöglich immer dieselbe Beleuchtung herrsche, um durch verschiedene Beleuchtung möglicherweise entstehende Farbenperzeptionsstörungen zu vermeiden. „Die von der zufälligen Beschaffenheit des Tageslichtes abhängende chromatische Störung des Auges" kann durch Einhalten der von *Hess* angegebenen Regeln beseitigt werden. Die Untersuchungen wurden zu derselben Tageszeit, bei derselben Himmelbeschaffenheit, an demselben Fenster vorgenommen. Als Beleuchtung diente das diffuse helle Tageslicht.

Weit häufiger als die qualitativen Farbensinnstörungen fanden sich bei den Anisometropen Fälle, bei denen sich solche quantitativer Art nachweisen ließen. Diejenigen Farben, die das normale Auge in entsprechendem Farbenton sieht, werden von dem mit quantitativer Farbensinnstörung behaftetem viel ungesättigter gesehen. Um den wahren Farbenton zu erkennen, brauchen diese Augen eine größere Sättigung und eine größere Ausdehnung des farbigen Untersuchungsobjektes, eine stärkere Farbenintensität und eine längere Zeitdauer. Meistens lag in diesen Fällen auch eine ophthalmoskopisch nachweisbare, pathologisch-anatomische Veränderung der Augenhäute vor, die die Ursache der quantitativen Farbensinnstörung abgab, welch letztere die Aufmerksamkeit in einzelnen Fällen bei einseitig ametropisch-schwachsichtigen Augen auf die vorhandene, aber nicht stark ausgeprägte ophthalmoskopische Veränderung lenkte. Die meisten mit quantitativen Farbensinnstörungen behafteten Anisometropen konnten die Farben mit dem ametropisch-schwachsichtigen Auge in viel kleineren Distanzdifferenzen wahrnehmen als solche, die ebenfalls ametropisch sind, aber korrigierbar gute Sehschärfe haben. (Die vergleichende Untersuchung wurde natürlich immer ohne Korrektion der Augen vorgenommen.) Man kann bei solchen Leuten den Grad dieser Farbenuntüchtigkeit direkt nach der Distanz mit farbig gedruckten Tafeln bestimmen. Gleichzeitig kann man so auch eine Vergleichsmessung vornehmen, wozu sich besonders die letzten 3 der *Stilling*schen pseudoisochromatischen Tafeln eignen.

Die genaue Untersuchung auf quantitative Farbensinnstörung bewies oft, daß die vorhandene, aber ophthalmoskopisch nicht genügend stark ausgeprägte Hintergrundanomalie wirklich die Ursache der nicht korrigierbaren Schwachsichtigkeit ist. Wir sind gewohnt, bei unsern Kranken nach einer sozusagen „regulären" Farbenblindheit zu forschen: wir fahnden nach einer Achromasie, Mono- und Dichromasie.

Bei den angeborenen Defekten der Augen aber, mit Refraktionsanomalien, Hintergrundveränderungen, die auf Grund verschiedener Entwicklungshemmungen entstanden sind, sind es eben die irregulären, die quantitativen Farbensinnstörungen, die viel häufiger anzutreffen sind. Und diese Irregularität der Farbenanomalie koordiniert mit der der Refraktions- und Hintergrundanomalien, wie wir dies meistens bei den Entwicklungsanomalien des Auges treffen. Jede Farbe kann an und für sich einen absoluten oder relativen Ausfall zeigen; daher sind auch diese Befunde ganz abweichend von denen, wie wir sie bei der regulären Farbenblindheit gewohnt sind. Zur Feststellung der quantitativen Farbenanomalien eignen sich daher am besten die *Stilling*schen pseudoisochromatischen Tafeln, mit welchen — namentlich zum Vergleich mit dem andern normalen Auge — Farbentüchtigkeitsdefekte gut entdeckt werden können. Jede dieser Störungen, die wir bei Anisometropen in den ametropisch schwachsichtigen Augen finden, ist sozusagen ganz individuell und vollkommen von der topographischen Anordnung der vorhandenen pathologisch-anatomischen Entwicklungsstörungen des betreffenden Auges abhängig. Immer sind sie aber an pathologische Entwicklungsveränderung der Bulbi gebunden, koordinieren oft mit dem ophthalmoskopischen Bilde, sind aber ohne sehr prägnante ophthalmoskopische Veränderungen zu finden. Gerade in diesen Fällen aber sind sie geeignet, vorhandene abnorme Veränderungen der Bulbi — pathologisch aufgefaßt — zu bestätigen, die vorhandene nichtkorrigierbare Schwachsichtigkeit des ametropischen Auges auf diese Ursache zurückführen und sie nicht als „Amblyopia ex anopsia" betrachten zu lassen.

Wollten wir die bei Anisometropen nachweisbaren Farbensinnstörungen mit den gleichzeitig vorhandenen Hintergrundveränderungen in Analogie bringen, so war im allgemeinen zu konstatieren, daß sich partielle qualitative Farbensinnstörungen — wie besonders Dichromasie — neben angeborenen Papillenveränderungen fanden. Sehr oft beobachtete ich die totale Farbenblindheit neben Foveaveränderungen. Ob jene als Folge dieser auftrat, kann nicht behauptet werden. Denn sehr kleine Grade von Foveaveränderungen, bei denen die Sehschärfe nicht besonders stark verloren war, zeigten diese Farbenanomalie ebenso wie deren höchste Grade, bei denen der Visus sehr niedrig war. Totale Farbenblindheit bei Heredodegeneration der Fovea beschreibt auch *Behr*; und ebenso fanden sie *Nettleship*, *Uhthoff*, *Nagel*, *Hess*, *Grünert* neben Foveaveränderungen. Die meisten Autoren sind der Meinung, daß die Heredodegeneration der Fovea und die totale Farbenblindheit zwei nebeneinander und nicht abhängig voneinander auftretende kongenitale Defekte sind, deren Zusammentreffen ein mehr zufälliges ist und die beide „nebeneinander in der Keimanlage vorbereitet und vorbestimmt" sind.

Am auffallendsten war bei meinen Untersuchungen, daß sich bei Fällen mit quantitativen Farbenanomalien sehr oft Veränderungen am Hintergrunde zeigten; es waren dies namentlich Pigmentveränderungen verschiedensten Grades, der verschiedensten Anordnung und Form. Die Ursache, weshalb bei den einseitig ametropisch-schwachsichtigen Augen mit Pigmentanomalien am Hintergrunde so oft quantitative Farbensinnstörung anzutreffen ist, ist durch den Umstand gegeben, daß alle 3 Hauptfaktoren wie: einseitige Refraktionsanomalie, Hintergrundveränderung und Farbensinnstörung bei diesen Anisometropen als kongenitale Entwicklungsstörung aufzufassen sind. Daß die quantitative Farbensinnstörung besonders neben Pigmentanomalien zu finden ist, kann durch verschiedene Theorien erklärt werden, von denen besonders die von *Schanz* stichhaltig ist. Nach ihm ist das Licht dort wirksam, wo es absorbiert wird, und dies geschieht durch das Pigmentepithel der Netzhaut. Durch die Lichtwirkung werden vom Pigment des Pigmentepithels Elektronen ausgeschleudert, die von den Stäbchen und Zapfen der Retina aufgenommen und zum Zentralorgan weitergeleitet werden. Bei verschiedener Wellenlänge des Lichtes werden Elektronen von verschiedener Geschwindigkeit zum Zentrum geleitet, womit sich das Farbensehen erklären läßt. Sind durch Entwicklungsstörungen oder kongenitale, intrauterin abgelaufene Entzündungen Defekte des Pigmentepithels entstanden, so tritt eine Veränderung in der Funktionsfähigkeit des Auges betreffs Gesichts- und Farbensinnes auf. *Bing* erklärt, daß das weiße Licht durch die optischen Medien des Auges zerlegt wird. In der Retina sollen nervöse Endelemente für alle Farbenstrahlen des Spektrums sein, die nur von einer bestimmten Art von Strahlen spezifisch erregt werden können, wodurch diese spezifischen Reize zum Zentrum weiterleitend auch spezifische Farbenempfindungen vermitteln. Diese Theorie ist mit derjenigen von *Schanz* sehr gut in Einklang zu bringen, ja sie ergänzen sich fast. Auch ist dabei die Rolle des Pigmentepithels genügend erklärt, welches als Konduktor der einzelnen Reize dient, die als Elektronen zum Sinnesepithel der Retina weitergeleitet werden. Geht das Pigmentepithel an einzelnen Stellen zugrunde oder entwickelt sich nicht genügend, so werden hier die Reize auch nicht weitergeleitet, und es tritt eine quantitative, irreguläre Farbensinnstörung auf; ebenso wenn das Sinnesepithel der Retina gestört ist. *Knies* erklärt die Funktion des farbenempfindlichen Apparates mit dessen sukzessiver Entwicklung. Zuerst ist nur die Empfindung für Dunkel und Licht vorhanden und nur durch weitere Differenzierung erreicht das Auge die Fähigkeit, alle Farben zu erkennen. Wird die Entwicklung des farbenempfindlichen Apparates durch irgend etwas gestört, oder bleibt er in einem noch unvollkommenen Stadium derselben

stehen, so wird bei dem Individuum eine irreguläre quantitative Farbensinnstörung vorhanden sein. Die Empfindlichkeit einzelner Farben wird ganz fehlen oder stark herabgesetzt sein, die der einen Farbe mehr, die der andern weniger. Bleiben während der Entwicklung des farbenempfindlichen Apparates ganze Stellen, die den einzelnen Grundfarben entsprechen, zurück, so tritt eine reguläre qualitative Farbensinnstörung auf.

Welches diejenigen Teile unseres Auges sind, an deren Zustand das Sehen der Farben unmittelbar gebunden ist, wissen wir nicht, jedoch ergaben sich bei meinen Fällen Beziehungen zwischen den Farbensinnstörungen und gleichzeitig vorhandenen Pigmentanomalien am Hintergrunde. Bleibt die Entwicklung des Pigmentepithels auf einer niedrigen Stufe stehen, so treffen wir oft auf Störungen des Farbensinnes, die unmittelbar auch auf die Ursache der vorhandenen, nicht korrigierbaren Schwachsichtigkeit hinweisen.

(Aus der Augenklinik der Universität Leipzig [Direktor: Geh. Rat Prof. Dr. *E. Hertel*].)

Über das Purkinjesche Phänomen im stäbchenfreien Bezirk der Netzhaut.

Von

Walter Dieter,

Assistent der Klinik.

Ob es einen zentralen Netzhautbezirk gibt, in dem sicher keine Spur eines *Purkinje*schen Phänomens beobachtet werden kann, ist ein altes Problem der Sinnesphysiologie, über das erste Autoritäten, wie *E. Hering*, *C. v. Hess*, *J. v. Kries*, *W. Nagel* und viele andere, ihre Ansichten sowohl wie ihre Beobachtungen des öfteren bekannt gegeben haben[1]); eine einheitliche Auffassung besteht trotzdem auch heute noch nicht.

Man versteht unter der Bezeichnung „*Purkinje*sches Phänomen[2])" ganz allgemein die bekannte Erscheinung, daß buntfarbige Dinge, insbesondere rote und blaue, während der Dämmerung in gänzlich anderen Helligkeitsverhältnissen erscheinen als bei vollem Tageslicht. Für die theoretische Auffassung des Phänomens ist sehr wesentlich, worauf *E. Hering* zuerst[3]) hinwies, daß die Änderung der Lichtstärke nicht genügt, das Phänomen zu erzeugen, sondern daß die Dunkeladaptation ein wesentlicher Faktor ist und daß die bloße Stimmungsänderung genügen kann, um bei geeignet geringer Lichtstärke der Farben das Phänomen herbeizuführen.

Nach der *Theorie der Gegenfarben* ist eine Steigerung oder Minderung der Weißempfindlichkeit bei unveränderter Farbenempfindung möglich, nicht aber umgekehrt eine Änderung der Farbenempfindung ohne eine gleichzeitige Änderung der Weißempfindlichkeit, außer unter bestimmten Bedingungen. Denn jedem zu bunter Gesichtsempfindung führenden Lichtreiz kommt neben dem buntwirkenden Reizwert (der bunten Valenz) auch ein mehr oder weniger ins Gewicht fallender

[1]) Auch die eben erschienene ausführliche Besprechung des bis heute vorliegenden Tatsachenmaterials durch *v. Kries* (Klin. Monatsbl. f. Augenheilk. **70**, 577ff. 1923) besagt deutlich, daß die Beweisführung in seinem Sinne noch nicht mit derjenigen Sicherheit erbracht ist, die man vielleicht wünschen könnte.

[2]) *E. Hering*, v. Graefes Arch. f. Ophth. **90**, 1. 1915.

[3]) *E. Hering*, Pflügers Arch. f. d. ges. Physiol. **60**, 519. 1895.

weißwirkender Reizwert zu (Weiß-Valenz). Rot und Gelb sind spezifisch helle Farben mit geringen Weiß-Valenzen, ihnen kommt eine aufhellende, Grün und Blau eine verdunkelnde Wirkung bei Helladaptation und hoher Lichtstärke zu. Dunkeladaptation wirkt erregbarkeitssteigernd auf die Schwarz-Weißsubstanz, unterhalb der Farbenschwelle kommen allein die Weißvalenzen als farblose Helligkeiten zur Geltung[1]), die schwachen Reize sind bei tiefer Dunkeladaptation für die farbigen Substanzen unterschwellig. *Konsequenterweise* muß hieraus gefolgert werden, daß überall da, wo auf der Netzhaut Farbenempfindung vorhanden ist, bei Stimmungsänderung im Sinne zunehmender Dunkeladaptation das *Purkinje*sche Phänomen auftreten muß.

In dem farbentüchtigen Netzhautzentrum[2]) muß demnach ein *Purkinje*sches Phänomen zu beobachten sein, was auch *E. Hering* zuletzt noch 1915[3]) beschrieben hat. Die Richtigkeit dieser Beobachtungen bestätigte kürzlich *M. H. Fischer*[4]) mit anderer Methode.

v. Kries und seine Mitarbeiter gehen von der bekannten Tatsache aus, daß zwischen Tages- und Dämmerungssehen, d. h. dem Sehen mit hell- bzw. dunkeladaptiertem Auge, in bezug auf die Äquivalenzverhältnisse verschiedener Lichter große Differenzen bestehen. Betrachten wir ein Dispersionsspektrum mit helladaptiertem Auge, so sehen wir die größte subjektive Helligkeit im Gelb etwa bei 590 $\mu\mu$, mit dunkeladaptiertem Auge bei sehr schwacher Beleuchtung (d. h. unterhalb der spezifischen Schwelle) erscheint dieses Spektrum farblos, am langwelligen, roten Ende erheblich dunkler, am kurzwelligen, blauen Ende relativ heller, d. h. das Maximum der subjektiven Helligkeit ist nach dem Gelbgrün verschoben und liegt etwa bei 537 $\mu\mu$, Tatsachen, die bekanntlich *E. Hering*[5]) zuerst festgestellt hat. Diese verschiedene Funktionsweise des Sehorganes und die verschiedene spektrale Helligkeitsverteilung erklärt *v. Kries* durch die Annahme von 2 verschiedenen Sehapparaten in der Netzhaut, von denen der eine in Bezug auf seine Leistungsfähigkeit starken, jedoch nur quantitativen Wechseln unter-

[1]) *Hering-Hillebrand*, Sitzungsber. d. Wien. Akad. d. Wiss., Abt. III, **98**, 70. 1889.

[2]) Ich gebrauche in diesem Zusammenhang zunächst bei den *physiologischen* Beobachtungen nur den voraussetzungslosen Begriff „*Zentrum*" und „*zentral*" für den ganzen Bezirk, der mit dem „*Fixationspunkt*" der Netzhaut gleiche Reaktionsweise zeigt, bei den *anatomischen* Bestimmungen den Ausdruck „*Fovea centralis*" und „*foveal*" für den völlig *stäbchenfreien* Bezirk. Ob und wieweit diese beiden Ausdrücke miteinander identisch sind, wird sich im Laufe der Untersuchung ergeben.

[3]) *E. Hering*, v. Graefes Arch. **90**, 1. 1915.

[4]) *M. H. Fischer*, Pflügers Arch. f. d. ges. Physiol. **198**, 311. 1923.

[5]) *Hering-Hillebrand*, Sitzungsber. d. Wien. Akad. d. Wiss., III. Abtg. **98**, 70. 1889.

worfen ist. Dieser Gedanke gewinnt durch den anatomischen Befund sehr an Wahrscheinlichkeit und wird dadurch noch besonders bedeutungsvoll, daß die Zahl der Sehelemente des einen Apparates, der Stäbchen, nach dem Zentrum zu mehr und mehr abnimmt und in diesem selbst fehlt. Hiermit stimmt auch überein, daß die eine Funktionsweise, das Dämmerungssehen, in entsprechender Weise mehr und mehr abnimmt.

Diese von *v. Kries*[1]) sog. *Duplizitätstheorie* schreibt infolge dieser letzteren Übereinstimmung den sehpurpurhaltigen Stäbchen die Eigenschaft zu, sehr starke Adaptationsänderungen durchlaufen zu können und dabei nur farblose Helligkeitsempfindungen hervorzurufen, während die Zapfen als relativ wenig adaptationsfähig anzunehmen sind. Sie sind im Netzhautzentrum und dessen Umgebung farbentüchtig und auch für langwellige Lichter relativ stark empfindlich.

Da in der Fovea centralis bekanntlich nur Zapfen vorhanden sind, der Dämmerungsapparat von *v. Kries* also fehlt, ist es für die Duplizitätstheorie neben anderen Momenten von fundamentaler Bedeutung, festzustellen, ob in diesem Bezirke die für den Dämmerungsapparat spezifischen Erscheinungen vermißt werden.

Die *konsequente* Folgerung der *v. Kries*schen Betrachtungsweise ist also die, daß das sog. *Purkinje*sche Phänomen mit dem *Farben*sehen an sich nichts zu tun hat, sondern durch die verschiedene *Helligkeits*verteilung bei Tages- und Dämmerungssehen bedingt wird; demnach könnte es nur dort zu beobachten sein, wo beide Apparate funktionstüchtig vertreten sind, also z. B. auch in der total farbenblinden Netzhaut peripherie[2]). Das *Purkinje*sche Phänomen muß aber andrerseits dort fehlten, wo der eine der beiden Apparate fehlt, also in der Netzhautgrube. Dies wird auch von *v. Kries* und *Nagel* und anderen behauptet.

Das *Beobachtungsfeld*, das *E. Hering* in seiner letzten Arbeit von 1915 benutzte, hat einen Durchmesser des Netzhautbildes *von 0,6 mm* (der Winkel, unter dem das Gesichtsfeld gesehen wird, beträgt 2,3°, wenn der Berechnung ein Abstand von 15 mm vom Knotenpunkt des Auges bis zur Netzhaut zugrunde gelegt wird). *v. Kries* nimmt nach den Ermittlungen *Nagels*[3]) einen zentralen Bezirk von etwa *0,4 mm* Durchmesser (entsprechend einem Gesichtswinkel von ungefähr *1,5°*) an, innerhalb dessen keine Spur eines *Purkinje*schen Phänomens zu beobachten ist. Daraus folgt, daß beide verschiedene Versuchsbedingungen angewendet haben, und es fragt sich, wie diese mit den anatomischen Angaben übereinstimmen.

---

[1]) Näheres siehe *v. Kries* in Nagels Handbuch der Physiologie Bd. III, S. 185ff. 1904.

[2]) *v. Kries*, Zeitschr. f. Sinnesphysiol. **15**, 247. 1897.

[3]) *v. Kries* und *Nagel*, Zeitschr. f. Sinnesphysiol. **23**, 162. 1900.

Die *bisherigen histologischen Untersuchungen* der Größe des stäbchenfreien Bezirkes der Netzhaut, die die Grundlage für die physiologischen Beobachtungen abgegeben haben, erfordern deshalb eine eingehendere Besprechung. Die Frage war bereits früher zwischen *E. Hering* und *A. König* Gegenstand einer lebhaften Diskussion gewesen, die aber zu keiner endgültigen Lösung geführt hatte. *Hering* sagt[1]), „nach Angabe der Anatomen und Histologen finden sich im macularen Bezirk der Retina, dessen Durchmesser sich nach ganzen Millimetern bemißt, mit Ausnahme des peripheren Teiles nur Zapfen, während *König*[2]) von der Voraussetzung ausgeht, daß nur ein kleiner zentraler Teil der Macula (die Fovea) stäbchenfrei sei, welcher etwa 55—70 Winkelminuten entsprechen soll und also einen Durchmesser von nur 0,24—0,3 mm haben würde. Demgegenüber will ich die Angaben der Fachmänner, soweit mir die Literatur eben zur Hand ist, kurz zusammenstellen" (*Henle, M. Schulze, Köllicker, Hasse, Merkel, Hannover, Hulke, W. Krause, Schwalbe, Kühne*). Auf Grund dessen nimmt *Hering* einen zentralen Bezirk von 1 mm Durchmesser als stäbchenfrei an, dem ein Gesichtswinkel von beiläufig 4° entsprechen würde. *v. Kries*[3]) bemerkt hierzu 1896 ausdrücklich, nach der funktionellen Beobachtung würde er dem stäbchenfreien Bezirk eine Ausdehnung von etwa 4°, nach jeder Seite je 2° vom Zentrum, zuschreiben. Bei der späteren eingehenden, gemeinsam mit *Nagel*[4]) ausgeführten Untersuchung ergab sich dann ein geringerer Durchmesser für den zentralen Netzhautbezirk ohne *Purkinje*sches Phänomen; *v. Kries* und *Nagel* sagen darüber 1900: „In der Tat gibt *Koster* die Größe des ganz stäbchenfreien Bezirkes auf etwa 2° an, während wir horizontal nur 1,4° resp. 1,8°, vertikal noch weniger finden." Diese Mitteilungen *Kosters*[5]) über seine histologischen Befunde sind in der Folgezeit mehrfach im gleichen Zusammenhang angezogen worden; *Koster* gibt für 2 frische Augen und 2 Schnittpräparate folgende Zahlen an:

	Alter	Präparation	Vertik. Durchm.	Horizont. Durchm.
1.	$2^1/_2$ Monate	Frisch	0,828 mm	0,874 mm
2.	2 Monate	„	0,440 „	0,440 „
3.	$2^1/_2$ Monate	Schnittpräparat	0,520 „	—
4.	20 Jahre	„	0,901 „	—

Er schließt daraus: „Et tant que l'on ne pourra disposer d'un plus grand nombre de mensurations, on pourrait accepter, d'après mon opinion, une largeur de 0,8 mm pour la région, ou le nombre des cônes *domine*[6]), néanmoins on fera

[1]) *E. Hering*, Pflügers Arch. f. d. ges. Physiol. **61**, 108. 1895.
[2]) *A. König*, Zeitschr. f. rat. Med. N. F. **2**, 307. 1852.
[3]) *v. Kries*, Zeitschr. f. Sinnesphysiol. **9**, 121. 1896.
[4]) *v. Kries* und *Nagel*, Zeitschr. f. Sinnesphysiol. **23**, 183. 1900.
[5]) *Koster*, Arch. d'ophth. **15**, 428. 1895.
[6]) Im Original nicht besonders hervorgehoben.

bien de réduire cette largeur jusqu'à 0,5 mm, quand la nature de l'expérience le permet, car on aura alors séparé parfaitement la fonction des cônes de celle des cônes et des bâtonnets."

Es kann gar keinem Zweifel unterliegen, daß aus diesen Zahlen, ganz abgesehen von histologisch-technischen Einwänden, nicht mit der Berechtigung, die notwendig ist, geschlossen werden darf, daß der völlig stäbchen*freie* Bezirk einen Durchmesser von 0,8 mm hat. Denn es kommt ja nicht darauf an, zu wissen, in welchem Bezirk die Zapfen *vorherrschen*, sondern darauf, in welchem Bezirke *nur* Zapfen vorhanden sind.

Wir werden auf diese Frage nachher noch einmal zurückkommen.

Eigene physiologische Beobachtungen erschienen mir in Ergänzung früher[1]) gemachter Erfahrungen zur Erklärung der bestehenden Gegensätze notwendig, und ich glaube, daß auch die Gewinnung von Ergebnissen, die mit der einen Auffassung vollkommen und unmittelbar, mit der anderen aber indirekt übereinstimmen, mitteilenswert sein kann.

Die Beobachtungen konnte ich zum großen Teil am *Hering*schen Spektralfarbenmischapparat im Physiologischen Institut in Leipzig anstellen. Herrn Prof. *Garten* bin ich nicht nur hierfür, sondern vor allem auch für seine eigenen Beobachtungen zu größtem Danke verpflichtet.

Methode: Die eine Kreishälfte des vertikal geteilten Gesichtsfeldes des großen *Hering*schen Farbenmischapparates wird mit rotem Licht von ungefähr 670 bzw. 677 $\mu\mu$, die andere mit blauem Licht von etwa 452 $\mu\mu$ erhellt[2]). Beide Feldhälften werden mit gut helladaptiertem Auge[3]) durch direkten Vergleich so eingestellt, daß sie den Eindruck gleicher Helligkeit machen (das läßt sich am *Hering*schen Farbenmischapparat ohne Änderung der Reinheit der Lichter mit Hilfe der „Vorderspalten" [siehe die Beschreibung bei *Garten*, Zeitschr. f. Biol. **72**, 89. 1920] bewerkstelligen[4]).

Dann wird aus dem großen Gesichtsfeld durch eine geeignete Blende ein kleines Feld von 2,1° ausgeschnitten (= 0,56 mm Netzhautbildgröße). Dieses kleine Beobachtungsfeld wird durch einen horizontal ausgespannten Kokonfaden in eine obere und untere Hälfte geteilt, so wird mit der vertikalen Trennungslinie der beiden Kreishälften gewissermaßen ein Fadenkreuz gebildet, durch das für weniger geübte Beobachter die genaue Fixation wesentlich erleichtert wird. Da

[1]) Pflügers Arch. f. d. ges. Physiol. **196**, 121. 1922.

[2]) Aus besonderen Gründen konnte zunächst nicht der günstigere Wellenlängenbereich bei 470—480 $\mu\mu$ benützt werden.

[3]) Unter „guter Helladaptation" verstehe ich einen solchen Zustand des Auges, bei dem bei rascher Herabsetzung der Beleuchtungsintensität das *Purkinje*sche Phänomen sich auf großem Feld auch nicht in leisesten Spuren bemerkbar macht und erst nach Lichtabschluß von mindestens 1 Minute bei geeigneter Helligkeit der Prüfungsobjekte (Tafel mit *Hering*schen Pigmentfarben) in den ersten Spuren auftritt.

[4]) Daß Helligkeitsgleichungen verschiedenfarbiger Lichter, wie sie *Hering* verwendet hat, nicht mit der Genauigkeit zu erhalten sind, wie solche mit gleichfarbigen Lichtern, die *v. Kries* und *Nagel* benutzten, ist bekannt. Ich hielt mich aber zunächst möglichst streng an die von *Hering* gegebenen Vorschriften.

diese die wichtigste Bedingung für die Beobachtungen ist, empfiehlt sich außerdem die Verwendung eines Beißbrettchens oder wenigstens einer gut eingestellten Kinn- und Stirnstütze zur Ruhigstellung des Kopfes. Auf den kleinen zentralen Feldern wird die Helligkeitsgleichheit der ungleichfarbigen Lichter stets nocheinmal mit gut helladaptiertem Auge bei direkter Fixation [Eindrucksgleichheit *v. Kries*[1])] nachgeprüft, bevor zur Dunkeladaptation übergegangen wird (unveränderte physikalische Bedingungen bei allen Beobachtungen). Die Eindrucksgleichheit wird außerdem noch dadurch nachgeprüft, daß die Intensität des Beobachtungsfeldes (durch den Querspalt) gleichmäßig herabgesetzt wird. Bei richtiger Einstellung werden bei guter Helladaptation die Lichter beider Feldhälften *gleichzeitig farbig und überhaupt* unterschwellig.

Durch eine besondere Vorrichtung (Querspalt l. c.) kann die Lichtstärke beider Feldhälften ohne qualitative Beeinflussung derselben in gleichem Verhältnis verändert werden, und durch Klappen zwischen den Lampen und Kollimatorspalten ist noch die Möglichkeit gegeben, beide Feldhälften unabhängig voneinander völlig zu verdecken.

(Zu orientierenden Versuchen lassen sich mannigfache Vorrichtungen verwenden, sofern durch sie eine gleichförmige Intensitätsverminderung ermöglicht wird, z. B. eine Tafel mit einer bei Helladaptation ungefähr helligkeitsgleichen roten und blauen Hälfte, Beleuchtung durch Tageslicht, das durch Zuziehen eines Vorhanges vermindert werden kann, oder eines der üblichen Adaptometer mit vorgesetzten blauen und roten Glas- oder Gelatinefiltern; diese müssen eine frische, gerade Schnittfläche haben, um vollkommen aneinander gelegt werden zu können. Solche Filter eignen sich auch zur Projektion, Intensitätsverminderung durch 2 Goldbergkeile. Die erforderliche Größe der Beobachtungsfelder ergibt sich aus den späteren Ausführungen.)

Ergebnisse: Nachdem, wie oben beschrieben, die rote und blaue Feldhälfte bei guter Helladaptation auf gleichen Helligkeitseindruck eingestellt wurden, verdeckt man entsprechend der Versuchsbeschreibung *Herings* die blaue Feldhälfte und adaptiert sich dunkel. Nach einigen Minuten wird der beide Feldhälften gleichmäßig abdunkelnde Querspalt so weit zugezogen, daß man die Konturen der unverdeckten roten Feldhälfte und den horizontalen Faden noch deutlich erkennen kann; danach fixiert man genau den Schnittpunkt des Fadens mit der vertikalen Begrenzungslinie des roten Halbkreises. Gibt man jetzt den Kollimatorspalt, der das blaue Licht liefert, frei, so sieht man sofort sehr eindringlich ein *Purkinje*sches Phänomen in der von *Hering* beschriebenen Deutlichkeit, vorausgesetzt, daß mit einem Feld von 2,1° (= 0,56 mm Netzhautbildgröße) beobachtet wird. Beobachtung mit schweifendem statt mit fixiertem Blick führt zu gleichem Ergebnis.

Änderte ich nun diesen Versuch *Herings* lediglich dahin ab, daß ich den Durchmesser des runden Feldes von 2,1° auf 0,9° (= 0,24 mm Netzhautbildgröße) verkleinerte, so konnte ich unter sonst genau denselben Bedingungen niemals auch nur eine Spur eines *Purkinje*schen Phänomens finden. Wenn ich jedoch bei diesem Felde von 0,9° den Blickpunkt entlang der vertikalen Begrenzungslinie verlegte, leuchtete

[1]) *v. Kries*, Die Naturwissenschaften 1923, S. 461.

von einer bestimmten Fixationsstelle ab das Blau hell, weißlich und ungesättigt auf, entsprechend der Verlegung des Bildes des kleinen Feldes auf exzentrische Netzhautgebiete[1]). Damit schien die Möglichkeit gegeben, die *Größe des Feldes zu bestimmen*, auf welchem noch kein *Purkinje*sches Phänomen zu beobachten ist. Im Farbenmischapparat kamen 2 Verfahren zur Anwendung: 1. Als Blende dient ein Metallstreifen mit einer Reihe kreisrunder, verschieden großer Löcher, deren Durchmesser in solchen Stufen zunimmt, daß die betr. Netzhautbilder von 0,12 mm Durchmesser an um jeweils etwa 0,06 mm bis zu 1,14 mm Durchmesser größer werden. Über jedes Loch ist zur Erleichterung der Fixation ein Kokonfaden horizontal gespannt. Dieser Streifen wird, von den kleinsten Löchern beginnend, durch den Schlitz im Okularrohr des Farbenmischapparats geschoben, so daß sich das Loch mitten vor der vertikalen Trennungslinie der roten und blauen Feldhälften befindet. So ist es leicht möglich, rasch und mit hinreichender Genauigkeit zu bestimmen, bei welcher Feldgröße eben noch kein *Purkinje*sches Phänomen zu beobachten ist. Zweckmäßig führt man die Bestimmung mit mindestens $^1/_2$stündiger Dunkeladaptation aus, da dann die Grenze des Bezirkes schärfer ist. Die einzelne Beobachtung soll höchstens 2 Sekunden in Anspruch nehmen. Eine derartige Anordnung erschien mir in der Handhabung bequemer als eine Irisblende, da die jeweiligen Feldgrößen nur einmal zu bestimmen sind.

Ich fand mit diesem Verfahren für mein rechtes Auge in vielen Ver-

[1]) Zur Demonstration des fundamentalen Unterschiedes zwischen großem und kleinem Feld sind solche Blenden besonders geeignet, die aus einem großen Gesichtsfeld ein zentrales, halb rotes, halb blaues Feld von etwa 0,24 mm Durchmesser (= 0,9°) und einen peripheren, halb roten, halb blauen Ring von etwa 0,36 mm Breite des Netzhautbildes ausschneiden; dabei wird letzterer vom zentralen Feld durch einen dunklen Ring von etwa 0,6 mm Breite getrennt. Alsdann ist nach einigen Minuten Dunkeladaptation, also unter genau den gleichen Bedingungen, zentral kein, peripher ein außerordentlich deutliches *Purkinje*sches Phänomen zu beobachten, wenn das zentrale Feld absolut scharf fixiert wird. Bei weit vorgeschrittener Dunkeladaptation kann das Blau peripher so stark aufleuchten, daß es abgeblendet werden muß. Stellt man den peripheren, blauen Halbring nach einigen Minuten Dunkeladaptation mit dem roten auf gleiche Helligkeit ein, dann ist dieses selbe Blau zentral unterschwellig. — Einfacher, aber vielleicht weniger eindringlich ist die Erscheinung zu sehen, wenn man sich eine runde Scheibe je zur Hälfte mit blauem und rotem Papier von geeigneter Helligkeit bespannt. Wenn aus der Nähe bei herabgesetzter Beleuchtung mit dunkeladaptiertem Auge ein deutliches *Purkinje*sches Phänomen zu beobachten ist, so ändert sich das Helligkeitsverhältnis zugunsten des Rot bei großer Entfernung von der Tafel unter sonst gleichen Bedingungen. Schon nach kurzer Übung gelingt es leicht, bei strenger Fixation die Entfernung zu finden, bei der gerade der Umschlag stattfindet und bei der bei geringer Verlegung der Blickrichtung am Rande des Feldes ein *Purkinje*sches Phänomen auftritt. Aus der Entfernung und aus der Größe der runden Scheibe ergibt sich der Gesichtswinkel und die Größe des Netzhautbildes.

suchen einen Durchmesser von etwa 0,36 mm, für mein linkes Auge einen solchen von etwa 0,41 mm (= 1,4° bzw. 1,56°).

2. Die Größe des zentralen Bezirkes ohne *Purkinje*sches Phänomen wurde in folgender Weise genauer zu bestimmen gesucht. Das *ganze* Gesichtsfeld des Farbenmischapparates ist mit einem kurzwelligen Licht erfüllt, dessen Helligkeitswerte für das hell- und dunkeladaptierte Auge (Tages- und Dämmerungswerte) möglichst verschieden sind. Das ganze Feld muß in allen seinen Teilen gleichmäßig mit diesem monochromatischen Licht erhellt sein. Aus diesem großen Gesichtsfeld wird durch ein passendes Diaphragma ein kleines, rundes Feld von 0,3° bzw. 0,22° Durchmesser ausgeschnitten; in ihm dient der Schnittpunkt eines aufgeklebten Kokonfadenkreuzes zur Fixation. Peripher von diesem befindet sich ein ebensolches rundes Feld von gleicher Größe ohne Fadenkreuz. Der Abstand vom peripheren zum zentralen Feld ist durch einen in feine Falten gelegten Balg zwischen $^1/_5$° bzw. $^1/_6$° und 4,2° bzw. 2,7° veränderlich (gemessen zwischen den einander benachbarten Feldrändern). Durch diesen lichtlosen Zwischenraum zwischen den beiden belichteten Netzhautpartien wird die Wechselwirkung der Sehfeldstellen und die lokale Adaptation bei jeweiliger Beobachtungsdauer von nur 1—2 Sek. vermieden. Durch die Drehung des Okularrohres um seine optische Achse mit dieser Blende kann dem peripheren Feld jede beliebige Bewegungsrichtung gegeben werden. Das beobachtende Auge muß möglichst gut an die Dunkelheit angepaßt sein, am besten durch völligen Lichtabschluß während mindestens $^1/_2$ Stunde. Je besser die Dunkeladaptation, desto schärfer lassen sich die Grenzen bestimmen. Zwischen den einzelnen Beobachtungen wird das Auge geschlossen. Die Helligkeit des zentralen (und damit auch des beweglichen peripheren) Feldes wird so eingestellt, daß es nur so weit überschwellig erscheint, daß das Fadenkreuz und die Feldkonturen scharf gesehen werden.

Bei der *Beobachtung* wird das Fadenkreuz des feststehenden Feldes fixiert, und es kommt dann darauf an, zu beurteilen, bei welchem Abstand der beiden Felder erscheinen beide noch gleich, bei welchem erscheint das periphere heller und weißlich, wenn es vom zentral fixierten entfernt wird. *Gemessen* wird die Entfernung des Fadenkreuzes vom äußeren Rande des peripher bewegten Feldes dann, wenn beide Felder eben noch gleich erscheinen[1]). Es ist bekannt, daß die Fixation eines kleinen, zentralen Feldes vor allem dann sehr schwer ist und erst

[1]) Die Ablesung des Abstandes erfolgt durch Übertragung mittels eines ungleicharmigen Hebels auf einen Maßstab in 30 cm Entfernung. Die Genauigkeit dieser Ablesevorrichtung wird nachgeprüft durch direkte Projektion der Felder auf einen in 300 cm befindlichen Maßstab, was durch Erzeugung einer entsprechenden, künstlichen Anisometropie erleichtert wird. Jede Einstellung kann auf $^1/_2$ mm genau direkt abgelesen werden.

durch Übung erlernt werden kann, wenn dasselbe schon bei kleinsten Blickschwankungen am Rande hell aufleuchtet. Beim ersten Verfahren ist die strenge Fixation verhältnismäßig leicht, ich hatte bisher keine Versuchspersonen, denen es nicht möglich war, damit die für ihre Augen „richtige" Feldgröße für zentrale Beobachtungen zu bestimmen. Das 2. Verfahren ist ganz erheblich schwieriger, trotz vielfacher Versuche ist es mir nicht gelungen, mit meinem linken Auge so zuverlässige und übereinstimmende Resultate zu erhalten wie mit dem rechten, mit dem ich zu beobachten pflege.

In folgender Tabelle sind die Mittelwerte aus je 6—10 Einstellungen angegeben (Einzeleinstellungen auf $^1/_2$ mm bestimmt).

Datum	Wellenlänge in $\mu\mu$	Feldgröße in Graden	Scheinbarer Abstand des äußeren Feldrandes vom Schnittpunkt des Fadenkreuzes in 80 cm Entfernung in mm (rechtes Auge)				Adaptationsdauer in Stunden
			temp.[1])	nas.	oben	unten	
14. VIII. 1922	452	0,3	4,3	3,7	4,0	—	$^3/_4$—2
30. VIII. 1922	452	0,3	—	4,0	—	3,4	$^1/_2$—$1^1/_2$
2. IX. 1922	452	0,3	4,6	—	3,5	—	$^1/_2$—$1^1/_4$
27. IX. 1922	452	0,3	4,7	4,3	—	3,5	$^1/_2$—2
28. IX. 1922	452	0,3	—	3,8	—	3,5	$^1/_2$—$1^1/_2$
29. IX. 1922	452	0,3	4,4	—	3,5	—	$^1/_2$—$1^1/_2$
30. IX. 1922	452	0,3	4,5	4,1	—	3,8	$^1/_2$—2
13. III. 1923	470[2])	0,22	4,5	—	4,0	—	1—2
14. III. 1923	470	0,22	—	4,0	—	—	1—$1^3/_4$
15. III. 1923	480	0,22	—	—	3,8	3,6	1—2
Im Mittel scheinbarer Abstand . . .			4,5	4,0	3,8	3,6	
„ „ „ Durchmesser .			horiz.: 8,5		vert.: 7,4		
Durchm. d. Netzhautbezirkes in mm			„ 0,42		„ 0,37		
„ „ „ in Graden			„ 1,6		„ 1,4		

Auch ich finde demnach wie *v. Kries* und *Nagel* vertikal einen etwas kleineren Durchmesser des Bezirkes als horizontal und einen nicht genau in der Mitte liegenden Fixationspunkt. Ferner sieht man, daß beide Verfahren recht befriedigend übereinstimmende Werte liefern.

Kritik der Methoden. 1. Das zuerst beschriebene *Verfahren E. Herings* ist deshalb prinzipiell nicht ganz einwandfrei, weil die rote Feldhälfte

[1]) Bewegungsrichtung des Objektes im Gesichtsfeld (nicht des Bildes auf der Netzhaut.)

[2]) Kleine Bewegungen des Blickes verschieben das Bild eines kleinen Feldes im Verhältnis zu seiner Größe viel stärker auf der Netzhaut als das eines großen. Das Gewicht dieser letzten Bestimmung ist entschieden größer als dasjenige der vorhergehenden, da sich die Dämmerungswerte dieser Lichter verhalten wie 12,5 (452 $\mu\mu$) : 16 (470 $\mu\mu$) : 19 (480 $\mu\mu$). (Fleckmethode *Herings*, 4,6° Feld. Durchmesser der Macula lutea bei meinem rechten Auge entoptisch bestimmt etwa 3—$3^1/_2$°.)

dem Auge als Fixationsobjekt dauernd dargeboten, die blaue jedoch plötzlich durch Aufdecken freigegeben wird. Beide waren aber vorher bei *gleichzeitiger* Darbietung auf gleiche Helligkeit eingestellt worden. *S. Exner* und andere haben gezeigt, daß ein Lichtreiz, der auf die Netzhaut fällt, einige Zehntelsekunden braucht, um das Maximum der Erregung zu erreichen; nach einer mehr oder weniger breiten Anfangszacke fällt die Kurve der Erregung langsam ab. Wenn nun, wie hier, die beiden Lichter bei Dauerbeobachtung ungefähr gleichen Reizwert besitzen, muß bei sehr genauer Beobachtung das plötzlich dargebotene Feld neben dem dauernd beobachteten während Bruchteilen der 1. Sek. (ca. $^2/_{10}$ Sek.) heller erscheinen. Dies ist auch tatsächlich der Fall und kann den Eindruck erwecken, als ob im allerersten Moment der Beobachtung doch Spuren eines *Purkinje*schen Phänomens auch im zentralen Bezirke des Sehfeldes vorhanden wären. Daß dies kein *Purkinje*sches Phänomen sein kann, geht aber schon daraus hervor, daß die Erscheinung ebenso zu beobachten ist, wenn in dieser Weise 2 gleiche, z. B. rote Lichter, d. h. 2 im übrigen identische Reize, geboten werden.

Bei Versuchen mit Herrn Prof. *Dittler* als Beobachter, dem ich auch an dieser Stelle meinen ergebensten Dank für seine Beobachtungen aussprechen möchte, ist mir dieser Nachteil der *Hering*schen Methode zuerst aufgefallen: Methodik: Rundes Feld von 1,15° = 0,3 mm Durchmesser des Netzhautbildes. Dunkeladaptation von 5—10 Min., nachdem mit helladaptiertem Auge die beiden Feldhälften auf gleiche Helligkeit eingestellt worden waren, bei gleichmäßiger Verdunklung durch den Querspalt wurden beide Felder gleichzeitig und farbig unterschwellig. Rot: 677,5 $\mu\mu$ mittlere Wellenlänge, Blau: 452,0 $\mu\mu$ mittlere Wellenlänge. Beobachtung im übrigen genau nach der Vorschrift von *E. Hering*.

Ergebnis. Rechtes Auge: Im allerersten Moment der Beobachtung mit fixiertem Blick ist ein solch geringer Helligkeitsunterschied des auftauchenden blauen Feldes zu sehen, daß es nicht möglich ist, zu einem sicheren Ergebnis zu gelangen, denn schon nach einem Bruchteil einer Sekunde ist dieser Eindruck völlig weg. Beide Feldhälften erscheinen auch bei längerer Beobachtung unverändert und gleich hell. Linkes Auge: Stets von Anfang an gleicher Helligkeitseindruck von beiden Feldhälften.

Wird mit schweifendem Blick bei ununterbrochen dargebotenem blauem und rotem Halbfeld beobachtet und das Fixierzeichen plötzlich scharf mit dem Blick erfaßt, so erscheinen stets beide Felder für das rechte und linke Auge vom ersten Moment der Beobachtung an gleich hell. Bei Fixierung des einen Endes der Trennungslinie erscheint am anderen Ende das Blau hell und weißlich, ein Eindruck, der auch nach einer Beobachtungszeit von 1 Min. noch besteht.

Bei wenig größerem Feld (0,43 mm Durchmesser des Netzhautbildes = 1,6°) ist auf beiden Augen stets nach einigen Minuten Dunkeladaptation ein deutlicher Helligkeitsunterschied zugunsten des kurzwelligen Lichtes im Sinne des *Purkinje*schen Phänomens zu konstatieren.

2. Von den beiden *Verfahren zur Bestimmung der Größe des zentralen Bezirkes ohne Purkinjesches Phänomen* muß der Durchmesser des Netzhautbildes nach der ersten Methode ebenso groß oder kleiner sein als der kleinste Durchmesser dieses Bezirkes. Die 2. Methode kann nur bei strengster Fixation mit möglichst gut dunkeladaptiertem Auge und bei kurzer Beobachtung der Felder von nicht zu großer Helligkeit zu befriedigenden Resultaten führen.

Daß im allerersten Moment der Beobachtung doch ein schwaches *Purkinje*sches Phänomen im Zentrum der Netzhaut beobachtet werden kann, ist nach diesen Versuchen unwahrscheinlich, vor allem aber nach den Untersuchungen von *v. Kries* und *Nagel*[1]) als unmöglich anzunehmen. Die Versuche dieser Autoren wurden an einem Dichromaten angestellt (*Nagel* war Deuteranop); einem solchen ist es möglich, mit helladaptiertem Auge eine vollkommene Gleichung zwischen 2 Lichtern einzustellen, deren Dämmerungswerte (Weißvalenzen) sich für das gut dunkeladaptierte Auge annähernd wie 1 : 200 verhalten können. Bei einem solchen Helligkeitsunterschied ist ein Beobachtungsfehler auch im allerersten Moment unmöglich.

Drei Dichromaten, die mir zu solchen Untersuchungen zur Verfügung standen, bestätigten mir vollkommen die Beobachtungen *Nagels*, weshalb ich mich darauf beschränken kann, diejenige Feldgröße anzugeben, bei der diese eben noch kein *Purkinje*sches Phänomen wahrnehmen konnten. Zur Anwendung kamen, dem 1. Verfahren entsprechend, 3 Blenden mit einem Durchmesser der betr. Netzhautbilder von 0,36 mm (= 1,4°) bzw. 0,39 (= 1,5°) und 0,43 mm (= 1,6°). Die Lichter waren 645 und 550 $\mu\mu$, zwischen diesem Rotgelb und Gelbgrün können Dichromaten bekanntlich vollkommene Gleichungen ohne Sättigungsdifferenzen mit gut helladaptiertem Auge auf kleinem Feld einstellen.

Name und Farbensystem	Wellenlänge $\mu\mu$	$\mu\mu$	Größe derjenigen Blende, bei der noch *kein Purk.* Phänomen zu beobachten ist: Rechtes Auge mm	Linkes Auge mm	Bemerkungen
r. med. F. C., Protanop.	645	550	0,39 (= 1.5°)	0,36 (0,39 unsicher)	bei 0,43 mm + *Purk.* Phän.
m. Fr. G., Deuteranop.	645	550	0,36 (= 1,4°)		„ 0,39 „ + „ „
m. W. Tr., „	645	550	0,39 (= 1,5°)	—	„ 0,43 „ + „ „

[1]) *v. Kries* und *Nagel*, Zeitschr. f. Sinnesphysiologie **12**, 1. 1896 und **23**, 183. 1900.

Das Ergebnis dieser Beobachtungen steht sowohl in der Erscheinungsform als in den zahlenmäßigen Feststellungen in vollem Einklang mit den oben erwähnten Resultaten von *v. Kries* und *Nagel*, d. h. *auf einem zentralen Netzhautbezirk von etwa 0,4 mm Durchmesser fehlt das Purkinjesche Phänomen.*

Dieses Resultat stimmt mit den bisher vorliegenden *anatomischen* Angaben nicht überein; da die *Koster*schen Zahlen, wie oben ausgeführt, nicht einwandfrei sind, mußte die von *E. Hering*[1]) schon 1895 aufgestellte Forderung des Nachweises der Unrichtigkeit der histologischen Angaben erneut vorgebracht werden, um die Frage befriedigend zu beantworten, ob man berechtigt ist, weitgehende Beziehungen zwischen anatomischem Bau und physiologischem Verhalten dieses Netzhautbezirkes anzunehmen.

Es ist allgemein bekannt, daß die Fovea centralis der menschlichen Netzhaut zu den difficilsten Objekten der histologischen Technik gehört. Deshalb wandte ich mich mit der Bitte um technische Beratung an Herrn Prof. *Wolfrum*, nachdem ich die Größenbestimmungen des zentralen Feldes ohne *Purkinje*sches Phänomen zum Abschluß gebracht hatte. Herr Prof. *Wolfrum* hatte die Liebenswürdigkeit, für die ich ihm auch an dieser Stelle meinen ergebensten Dank aussprechen möchte, mir Serienschnitte zur Verfügung zu stellen, die er mit besonders sorgfältiger Technik angefertigt hatte. Ein Teil der Präparate und Mikrophotogramme wurden von Herrn Prof. *Wolfrum* in Heidelberg 1908 (35. Heidelberger Bericht, S. 206) und in Leipzig am 8. VII. 1923 demonstriert.

Es kann natürlich nicht meine Aufgabe sein, auf die Technik und anderes näher einzugehen. Für die uns interessierende Frage liegen Zahlenangaben in einer 1922 erschienenen Dissertation von *Neumann*[2]) vor, die unter *Wolfrums* Leitung ausgearbeitet wurde. *Wolfrum fand im Mittel einen größten Durchmesser des vollkommen stäbchenfreien Bezirkes von 0,44 mm*[3]).

---

[1]) *E. Hering*, Pflügers Arch. f. d. ges. Physiol. **61**, 112. 1895.

[2]) *Neumann*, Über die Fovea centralis bei Affen (Macacus rhesus und nemestrinus) und beim Menschen. Inaug.-Diss. Leipzig 1922.

[3]) Nach mündlicher Mitteilung von Herrn Prof. *Wolfrum* bezieht sich diese Zahl auf mehr als 60 Präparate vom Menschen — teils Flachschnitte, teils vollständige Serien von horizontalen Querschnitten durch die Fovea centralis und den Sehnervenkopf. (Der vertikale Durchmesser sowohl der Macula lutea als auch der Fovea centralis ist meist kleiner als der horizontale Durchmesser.) Die Werte bei den einzelnen Präparaten liegen nahe um diese Mittelzahl. Bei jeder Querschnittsserie wurden von den Schnitten, die durch die Mitte der Fovea centralis gehen, mehrere sorgfältig ausgemessen, um wirklich den *größten* Durchmesser für den Bezirk zu finden, der tatsächlich *stäbchenfrei* ist. Die sonstige Verarbeitung des großen Materials ist noch nicht abgeschlossen. Herr Professor *Wolfrum* hat mir gütigst gestattet, diese Angaben hier mitzuteilen.

Beim Vergleich dieser an *großem* Material gewonnenen Zahl mit den oben mitgeteilten Werten ist außer der individuellen Unterschiede noch zu berücksichtigen, daß im physiologischen Versuch bei Verwendung der 2. Methode wegen unvermeidlicher geringer Blickschwankungen der Bezirk, innerhalb dessen kein *Purkinje*sches Phänomen beobachtet werden kann, immer *etwas kleiner* gefunden werden wird, als im histologischen Präparat als stäbchenfreier Bezirk feststellbar ist. Bei der Untersuchung nach der 1. Methode mit kreisrunden Feldern verschiedener Größe in aufsteigender Reihe muß notwendigerweise aus dem gleichen Grunde der gefundene Durchmesser *etwas kleiner* sein als der *kleinste* Durchmesser des anatomisch stäbchenfreien Bezirkes; bei den histologischen Untersuchungen wurde aber jeweils der *größte* Durchmesser festgestellt.

Welche *theoretischen Folgerungen* sich aus den mitgeteilten Befunden ergeben, geht aus den einleitenden Bemerkungen ohne weiteres hervor.

Meine Befunde stimmen durchaus mit *v. Kries* und *Nagel* überein, aber sie stehen auch nicht in unmittelbarem Widerspruch mit *E. Hering*, wie gleich zu zeigen ist.

Zum Beweis muß eine vielfach besprochene Arbeit *Herings*[1]) aus dem Jahre 1893 herangezogen werden. In dieser erörtert *Hering* zunächst die bekannte Tatsache der Möglichkeit binärer Weißmischungen aus 2 komplementären homogenen Strahlungen. Die erforderlichen Mischungsverhältnisse der beiden Lichter sind verschieden, je nachdem die Gleichungen auf großem oder kleinem Feld betrachtet farblos erscheinen sollen. Dabei ergibt sich ferner, daß die Empfindlichkeit mehrerer, aus 2 homogenen Lichtern bestehenden Weißmischungen gegen Störungen des „richtigen" Mischungsverhältnisses verschieden groß ist. *Hering* unterscheidet dann weiterhin zwischen scheinbaren und wirklichen Gleichungen; von den Faktoren, welche auf diese von Einfluß sein können, kommen vor allem 2 in Betracht: 1. das Pigment der Macula lutea und 2. das „*Purkinje*sche Phänomen", worunter alle diejenigen Momente zusammengefaßt seien, die für dieses von Bedeutung sind (Adaptationszustand, Intensität der Lichter, lokale Adaptation usw.). Diese Einflüsse kommen dann zur Geltung, wenn äußere Bedingungen umgestaltet werden, insbesondere bei Änderung der Feldgröße und der absoluten Intensität der Lichter, die vor der Umgestaltung eine Gleichung gebildet hatten.

So stellt *Hering* die Regel auf (S. 299 oben), eine spektrale Gleichung nur dann als „richtig" anzuerkennen, wenn sie „auf allen, bei den

[1]) *E. Hering*, Über den Einfluß der Macula lutea auf spektrale Farbengleichungen. Pflügers Arch. f. d. ges. Physiol. **54**, 277. 1893.

bezüglichen Untersuchungen in Betracht kommenden Intensitätsstufen" „im kleinen Feld, wo sie überhaupt nur richtig sein kann", als Gleichung bestehen bleibt. Die Wichtigkeit der geeigneten Maße des kleinen Feldes betont *Hering* an vielen Stellen mit besonderem Nachdruck, da „eine kleine Vergrößerung des Feldes schon sehr auffällige Störungen der anfangs bestandenen Gleichung" bewirkt (S. 292 unten), und aus dem gleichen Grunde fordert er auch wieder und wieder (z. B. S. 296 oben und unten, S. 298 unten) strengste Fixation des kleinen zentralen Feldes bei allen Beobachtungen, da schon *kleine* Änderungen der Blickrichtung bei empfindlichen Gleichungen *starke* Störungen bedingen. Die genaue Größe des Feldes hat natürlich in unserem Zusammenhang ganz besonderes Interesse. *Hering* sagt darüber (S. 302 unten) bei Besprechung von Beobachtungen einer Gleichung, die gegen Änderungen der Intensität und Feldgröße sehr empfindlich ist: *„Bei der erwähnten Gleichung ist ein Feld von 8 mm für meine Augen eigentlich schon etwas zu groß"*, dabei wird angenommen, das Feld habe, in 30 cm Entfernung gesehen, diesen scheinbaren Durchmesser (S. 284, Anmerkung), der *0,4 mm Netzhautbildgröße oder 1,5° entspricht*; (ferner S. 286 Mitte und 297 Mitte: Verkleinerung eines Feldes [Werte umgerechnet] von nur 0,5 mm Netzhautbildgröße bis auf 0,3 mm bedingt abermals eine Ungleichung). *Hering* nimmt an, (S. 281, 283, 292 Mitte und 307 unten), daß die Verschiedenheit der Maculapigmentierung, insbesondere die stärkere Pigmentierung der Netzhautgrube die Ursache für dieses außerordentlich verschiedene Verhalten des zentralen und parazentralen Bezirkes des Sehfeldes darstellt. Dann müßte entsprechend dieser scharfen Grenze, die der physiologische Versuch bei seinen eigenen Beobachtungen ergab, eine mindestens ähnlich auffallend verschiedene Pigmentierung an dieser Stelle (anatomisch) vorliegen, davon ist aber nichts bekannt. Gegen diese Erklärung spricht aber außerdem die stark verschiedene Empfindlichkeit der Gleichungen, wie sie *Hering* beschrieben hat, weil die verhältnismäßige Absorption ihrer Komponenten durch das Maculapigment nach dem Messungen von *M. Sachs*[1]) beinahe die gleiche ist. Diese Ursache läßt sich aber dadurch sehr leicht und einfach völlig ausschließen, daß solche Gleichungen erst mit helladaptiertem Auge und direkter Fixation der während des einzelnen Versuches in der Größe unveränderten Felder eingestellt und nach Dunkeladaptation und entsprechender Intensitätsverminderung nachgeprüft werden. Ich fand dabei stets, in Übereinstimmung mit den Beobachtungen *E. Herings* und in Ergänzung der oben mitgeteilten Versuche mit *verschieden* farbigen Feldern auf kleinem fovealem Felde (0,36 mm = 1,4°) völlige Konstanz der Gleichungen, die bei wenig größeren Feldern

[1]) *M. Sachs*, Pflügers Arch. f. d. ges. Physiol. **50**, 574. 1891.

(0,43 mm = 1,6°) nicht mehr bestehen blieb[1]). *Die genaue Übereinstimmung der Größe dieses von Hering bestimmten zentralen Feldes mit dem von Wolfrum festgestellten stäbchenfreien Bezirk dürfte kaum zufällig sein.*

Das völlige Fehlen des Purkinjeschen Phänomens innerhalb dieses kleinen Feldes und das Auftreten unmittelbar außerhalb desselben beschreibt ebenfalls *Hering* selbst an einigen Stellen der besprochenen Arbeit, am deutlichsten wohl S. 302 und 303 mit folgenden Worten: „Es muß hier nochmals betont werden, daß, je kleiner das fixierte Feld ist, um so strenger das oben beschriebene Verfahren bei der Beobachtung eingehalten werden muß. Nach jeder einzelnen Betrachtung der Gleichung ist die nötige Pause zu machen, dann zunächst ein Punkt der dunklen Umgebung des kleineren Feldes[2]), am besten der in der Mitte zwischen beiden Feldern liegende ins Auge zu fassen und endlich der Blick geradenwegs auf den Mittelpunkt des kleineren Feldes zu schieben und hier etwa 2 Sek. festzuhalten. Solange der Blick noch auf dem ersterwähnten Punkte des Zwischenraums der beiden Felder liegt, erscheint die im kleinen Feld eingestellte Gleichung ungleich, ihre linke Hälfte ist zu hell. Sobald aber der Blick die Mitte des Feldes erfaßt hat, erscheinen beide Hälften wieder ganz gleich, und zwar auf jeder beliebigen Intensitätsstufe, die hier überhaupt in Betracht kommen kann. Die strenge Einhaltung aller dieser Vorschriften erfordert eine gewisse Übung. Man kann deshalb gegenüber den von Ungeübten eingestellten Gleichungen nicht skeptisch genug sein" (Man vergleiche damit die 1915 beschriebene und eingangs besprochene Methodik *E. Herings* in Graefes Archiv f. Ophthal. **90**. 1. 1915.)

Die Vorbedingung für die Wahrnehmbarkeit des *Purkinje*schen Phänomens, die entsprechende Dunkeladaptation, war bei diesen Beobachtungen gegeben (S. 301 Mitte).

Damit glaube ich den Nachweis erbracht zu haben, daß meine Beobachtungen nicht nur mit denen von *v. Kries* und *Nagel*, sondern auch mit solchen von *E. Hering* in der Art der Erscheinung und in der Größe des betr. Bezirkes übereinstimmen, und damit dürfte gezeigt sein, daß die Meinungsverschiedenheiten zwischen *v. Kries* und *Nagel* und *E. Hering* in bezug auf das *Purkinje*sche Phänomen im Netzhautzentrum nur scheinbare sind[3]).

---

[1]) Über diese Versuche wird demnächst berichtet werden.

[2]) Kleineres Feld . . . . . 0,4 mm
Größeres Feld . . . . . 0,6 mm
Zwischenraum zwischen beiden . . 0,25 mm
} auf der Netzhaut.

Links eine sehr empfindliche, rechts eine sehr wenig empfindliche Gleichung. Von der Farbenverschiedenheit ist abgesehen.

[3]) *M. H. Fischer* hat kürzlich (Pflügers Arch. f. d. ges. Physiol. **198**, 311. 1923) Versuche mitgeteilt, bei denen er für *zentrale* Beobachtungen ein Feld von 1° 45′

Zusammenfassung.

Auf einem zentralen Bezirk von etwa 0,4 mm Netzhautdurchmesser (= 1,5°) fehlt das *Purkinje*sche Phänomen vollständig.

Die Fovea centralis des Menschen, d. h. der völlig stäbchenfreie Bezirk der Netzhaut, hat einen größten Durchmesser von ungefähr 0,44 mm (*Wolfrum*). Die beiden Begriffe zentral und foveal sind identisch. Damit ist die anatomische Begründung der physiologischen Sonderstellung des Netzhautzentrums mit einer nur irgend wünschenswerten Genauigkeit gegeben.

Auch *E. Hering* hatte einen zentralen Bstirk von etwa 0,4 mm Durchmesser auf der Netzhaut, der die Besonderheiten des Dämmerungssehens vermissen ließ.

(= 0,46 mm Durchmesser des Netzhautbildes = 9,2 mm/30 cm) verwendet hat. Er glaubte aus seinen Beobachtungen schließen zu können, daß die Erscheinungen im zentralen und peripheren Sehen im Wesen die gleichen sind (z. B. positives *Purkinje*sches Phänomen auch im stäbchenfreien Bezirk). Selbst wenn man annehmen will, daß die verwendete Methode der Fixation diese exakt ermöglichen könnte, so ist doch das Beobachtungsfeld sicher etwas zu groß nach den anatomischen Befunden sowohl als auch nach allen meinen bisherigen Erfahrungen, das beweisen auch die mitgeteilten Ergebnisse, damit fallen aber die weitgehenden Schlußfolgerungen, welche an diese an und für sich selbstverständlich richtigen Beobachtungen geknüpft worden sind.

Über die Verbindung der perivasculären Räume im Axialstrange mit dem Zwischenscheidenraum des Opticus.

Von

F. Schieck,

Halle a. S.

Mit 1 Textabbildung.

Mikroskopische Untersuchungen frischer und älterer Stauungspapillen haben in mir die Überzeugung wachgerufen, daß der bei intrakraniellen Drucksteigerungen einen Ausweg suchende Liquor cerebrospinalis im Zwischenscheidenraum des Sehnerven und von hier aus in den perivasculären Lymphscheiden der Netzhautzentralgefäße einen solchen findet. Experimente an Leichenaugen, deren Intervaginalraum ich mit Injektionsmasse füllte, gelangen aber nur insofern, als zwar die in dem Zwischenraum vorher vorhanden gewesene Flüssigkeitsmenge in die perivasculären Räume hineingetrieben wurde, die Injektionsmasse selbst hingegen den Eingang zu ihnen nicht fand. Diesen teilweisen Mißerfolg suchte ich mir dadurch zu erklären, daß vielleicht ein feines, der Pia entstammendes Gewebe die perivaskulären Räume an ihrer Grenze zum Zwischenscheidenraum abschließt und für nicht gelöste Substanzen als Filter wirkt.

In den letzten Jahren habe ich nun keine Gelegenheit versäumt, die sich mir bei Exenteratio orbitae bot, um gesunde Augen im Zusammenhang mit dem am knöchernen Kanal abgeschnittenen Opticus zu erhalten und lebenswarm von der Opticusscheide aus zu injizieren. Ich ging dabei so vor, daß ich unmittelbar nach Beendigung der Operation in die Opticusscheide eine feine Kanüle einband und die Opticusscheide mit Injektionsmaterial anfüllte. Zunächst benutzte ich als solches eine 1%ige Lösung von Trypanblau, weil dieser Farbstoff sich im Gewebe in situ durch Formol fixieren läßt und die weitere Behandlung des Präparates mittels der gebräuchlichen Zelloidineinbettung gestattet. Indessen hat das Trypanblau den Nachteil, daß es ins Gewebe diffundiert und einen exakten Einblick in die Wege, die es beim Eindringen in den Opticus benutzt hat, verhindert. Wohl sah ich fast regelmäßig den Axialstrang von den Gefäßscheiden aus mitsamt den benachbarten Septen blau gefärbt; aber auch durch die Pia hindurch war Farbstoff diffundiert und infolgedessen die Randzone des Opticusquerschnittes mit blau gefärbt.

Auf den Rat von Herrn Prof. *Stieve*-Halle a. S. versuchte ich die Injektion daraufhin mit der von *H. Baum* (Anatomischer Anzeiger, Bd. 39, 1911) angegebenen Preußischblau-Terpentinöl-Masse, die bei gut flüssiger Beschaffenheit von der Neigung zu diffundieren frei ist, dafür aber den Nachteil hat, daß man weder Zelloidin- noch Paraffineinbettung anwenden kann und die umständliche und schwierige Gelatineeinbettung vornehmen muß. Die Schnitte lassen sich nicht konservieren und sind recht unbequem zu behandeln. Selbst das Aufhellen ging nicht so gut von statten, wie es wohl wünschenswert gewesen wäre. Indessen wurde mir doch ein voller Erfolg beschieden, wie die beigegebene Abbildung lehrt. Sie ist nach dem frisch gewonnenen Präparate getreu gezeichnet und zeigt einen Schnitt, der den Opticus kurz vor seinem Durchtritt durch die Lamina cribrosa quer getroffen hat und den ich als den distalsten mir zu Gebote stehenden ausgewählt habe. Wir sehen, daß die Injektionsmasse bis zur Lamina innerhalb der perivasculären Lymphscheiden entlang den Zentralgefäßen im Axialstrange vorgedrungen und auf diese Räume beschränkt geblieben ist. Auch geht aus dem Präparat hervor, daß es sich nicht eigentlich um einen perivaskulären Raum, sondern um ein Maschengewebe handelt, ganz analog den Befunden, die ich in Fällen von Stauungspapille erhoben habe.

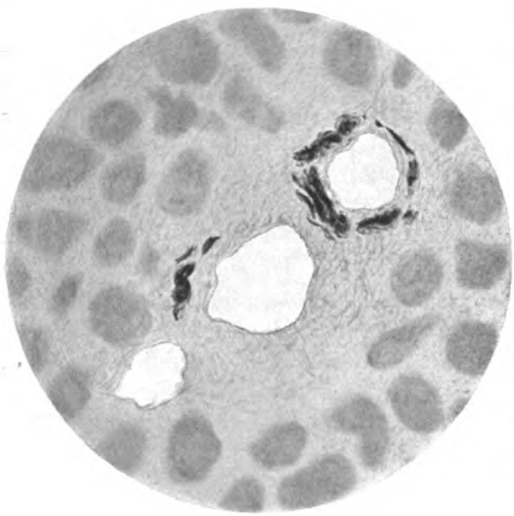

Somit ist zum ersten Male der anatomische Beweis geliefert, daß die perivasculären Lymphscheiden der Netzhautzentralgefäße in offener Kommunikation mit dem Zwischenscheidenraum des Opticus stehen, und diese Tatsache ist für die Pathogenese der Stauungspapille von größter Wichtigkeit. Wird der unter Überdruck stehende Liquor cerebrospinalis doch sicher denselben Weg finden wie die blau gefärbte Injektionsmasse. Wir haben also eine klar vorgezeichnete Bahn, auf welcher Liquor in den Sehnerven einzudringen vermag, und diese Bahn endigt im Hilus der Papille und in den Lymphscheiden der Netzhautgefäße. Die unmittelbare Folge wird eine Durchtränkung des binde-

gewebigen Bälkchensystems sein, welches mit dem Axialstrange in unmittelbarer Verbindung steht. Nun hat *Behr* allerdings durch sauber ausgeführte Injektionsversuche das Resultat erhalten, daß die parenchymatöse Saftströmung der Nervensubstanz im Opticus nicht in die perivasculären Lymphscheiden des Axialstrangs mündet, sondern durch die Gliamäntel von den im Bindegewebe verlaufenden Saftbahnen getrennt ist. Doch kann dieser Befund nur Geltung haben, solange normale Verhältnisse vorliegen. Wenn das interstitielle Gewebe im Nerven mit Liquorflüssigkeit imbibiert wird, die unter Überdruck in den Opticus eingepreßt ist, dann wird der dünne Gliamantel, der die Nervenfaserbündel von dem Bindegewebe abschottet, auf die Dauer nicht standzuhalten vermögen, und das Ödem wird auch zwischen die Nervenfaserbündel einbrechen, sei es im Opticus, sei es in der Retina.

Man sieht auch meist deutlich, daß bei frischen Stauungspapillen die Septen von einer mehr oder weniger breiten ödematösen Zone begleitet sind und die Nervenfasern ein Stück weit auf dem Querschnitte von den bindegewebigen Leisten abgedrängt erscheinen. Zweifellos dringt hier Flüssigkeit durch die Gliaringe hindurch; denn sonst müßte um die von den Septen zurückweichenden Nervenfaserbündel herum der Gliaring als Scheidewand zwischen Ödem und Nervengewebe sichtbar sein, was nicht der Fall ist.

(Aus der Universitäts-Augenklinik Leipzig [Direktor: Geheimrat Prof. Dr. *Hertel*].)

Die Autoxydation der normalen und pathologischen Linse.

Von

Prof. Dr. **M. Goldschmidt**, Leipzig.

Mit 1 Textabbildung.

Im Jahre 1916 konnte ich[1]) auf Grund quantitativ durchgeführter experimenteller Untersuchungen nachweisen, daß das Linseneiweiß in hohem Maße Reduktionsvermögen besitzt. Die Untersuchungen beschränkten sich darauf, den nach Zusatz von elementarem Schwefel gebildeten Schwefelwasserstoff titrimetrisch zu bestimmen. Ich wies im Anschluß an diese Versuchsreihe auf die Bedeutung hin, die dieses Ergebnis auf den bis dahin ungeklärt gebliebenen Stoffwechsel der Kristallinse haben dürfte. Bereits vor dieser Veröffentlichung, aber besonders in der allerletzten Zeit sind nun eine Reihe von physiologischen und biologischen Arbeiten erschienen, die, von anderen Fragestellungen ausgehend, ganz allgemein das Reduktionsvermögen ebenfalls als eine fundamentale Funktion einer jeden Zelle für deren Oxydation erkannt haben. [*Wieland*[2]), *Thunberg*[3]) *Knoop*[4]), *Batelli* und *Stern*[5]), *Hopkins*[6]), *Spiro*[7]) *Meyerhof*[8]), *Abderhalden*[9]) u. a. m.] In der oben zitierten Arbeit bezog ich das Reduktionsvermögen des Linseneiweißes auf das Cystein, das ich entsprechend der *Arnold*schen[10]) Auffassung als einen primären Zellbestandteil im Sinne *Kossels* darstellte. Eine Isolierung des reduzierenden Agens und damit der strikte Nachweis von der Richtigkeit der damals geäußerten Auffassung mußte unterbleiben. *Hopkins* (l. c.) hat dieses Problem, indem er auf die auch von mir früher zitierte Arbeit *Heffters*[11]) zurückgriff, seiner Lösung nähergebracht. Er isolierte aus Hefe durch einfache Extraktion ein Dipeptid, das physiologisch die Anforderungen, die es als Reduktions- bezw. Oxydationsträger der Zelle übernehmen sollte, weitgehend erfüllte. Die Substanz, die *Hopkins* aus Hefe, dann aber auch aus Leber und Muskel gewinnen konnte, nannte er „Glutathion". Bei der näheren Untersuchung erwies sich dieses Glutathion als eine Verbindung der Glutaminsäure mit dem Cystein. Die Ausbeute, die *Hopkins* erzielte, war relativ gering. Bei einer Aufarbeitung von 45 kg feuchter Hefe gewann er pro kg 0,1—0,5 g Glutathion.

Hinsichtlich der fundamentalen Wichtigkeit, die das Glutathion auch für die Linse besitzen mußte, bestand die zunächst zu lösende Auf-

gabe darin, diese Verbindung aus der Linse zu isolieren. Zu diesem Zweck mußte die von *Hopkins* (l. c.) angegebene Methode etwas modifiziert werden. Es soll aber betont werden, daß die prinzipiell methodologischen Aufgaben *Hopkins* ohne weiteres übernommen werden konnten. Das Glutathion wurde bisher erst als Kupferverbindung in kleinen Mengen erhalten. Über die Trennungsmethode soll, da es sich um rein physiologisch-chemisches Arbeiten handelt, an anderer Stelle berichtet werden. Es ist aber hier besonders hervorzuheben, daß das Glutathion aus der Linse, ebenso wie bei *Hopkins* aus der Hefe, durch einfache Extraktion ohne Aufspaltung des Linseneiweißes gewonnen wurde. Das Glutathion und infolgedessen auch seine Cysteinkomponente, ist daher kein Baustein des Linseneiweißes im *Kossel*schen Sinne, da ja sonst die einfache Extraktion nicht zu seiner Isolierung führen könnte.

Das Glutathion stellt eine Verbindung zwischen der Glutaminsäure und dem Cystin dar, $C_8H_{14}O_5N_2S$ (in der oxydierten Form). Im Gewebe kommt es als Dipeptid vor, welches Glutaminsäure und Cystein enthält. An der Luft wird es rasch oxydiert, besonders bei neutraler oder schwach alkalischer Reaktion, während es bei saurer Reaktion gegenüber dem Luftsauerstoff weniger leicht angreifbar ist. Genau wie das Cystin kann das oxydierte Glutathion durch energischere Oxydationsmittel, z. B. Zink und Schwefelsäure oder durch Natriumsulfit reduziert werden (siehe meine Angaben in der früheren Arbeit l. c.). Es ist bereits an dieser Stelle hervorzuheben, daß es auch durch Gewebe reduziert werden kann. Lösungen des Glutathions, die mit Schwefel geschüttelt werden, ergeben eine durch den Geruch nachweisbare Entwicklung von H_2S, ein Umstand, der die von *Heffter* (l. c.) angegebene und von mir ausgebaute Methode des quantitativen Nachweises des Reduktionsvermögens des Linseneiweißes veranlaßte. Die Hydrolyse des Glutathions ergibt erstens die Glutaminsäure, für die *Hopkins* 9,52% N berechnete und 9,47 bis 9,48% N erhielt, zweitens das Cystin, für das vom gleichen Autor 11,66% N berechnet und 11,39 bis 11,56 erhalten wurde. Der Schwefelgehalt des Glutathion-Cystin stimmt mit demjenigen überein, der aus Haarcystin stammte. Bei der Elementaranalyse erhielt *Hopkins* folgende Werte:

Gefunden:	C	38,21	H	5,12	S	12,31	N 11,76
Berechnet:	C	38,55	H	5,22	S	12,85	N 11,24

Auf Grund dieser Analysezahlen, die deshalb an dieser Stelle so ausführlich besprochen wurden, weil die Originalarbeiten schwer zugänglich sind, geht eindeutig hervor, daß es sich bei dem Glutathion um ein Dipeptid aus Glutaminsäure und Cystein handeln muß. Man kann also ohne weiteres diese Ergebnisse auf das aus Linsen gewonnene Präparat übertragen.

Beziehung der Natriumnitroprussidreaktion zum Reduktionsvermögen des Linseneiweißes.

In meiner früheren Publikation (l. c.) habe ich über die Ausführung dieser Reaktion eingehend berichtet, so daß nähere Angaben, auch über die entsprechende Literatur, hier unterbleiben können. Es muß jedoch hier bemerkt werden, daß ich der Mitteilung *Hopkins* (l. c.) entsprechend

seine verfeinerte Methode häufig anwandte. *Hopkins* versetzt zu diesem Zweck das zu untersuchende Organ mit gesättigter Ammonsulfatlösung, gibt sodann einige Tropfen einer 5proz. Natriumnitroprussidlösung (frisch bereitet) hinzu und macht dieses Gemisch mit NH_3 alkalisch.

Wenn man nun größere Mengen Linseneiweiß, entweder aus frischen oder aus getrockneten Linsen mit $n/_{10}$ H_2SO_4 extrahiert, aufkocht, mit H_2O wäscht, und diese Prozedur bis zu 4 Malen wiederholt, ist in dem 1. Filtrat, das getrübt erscheint, die Natriumnitroprussidreaktion[1]) stark positiv, während sie in den nächstfolgenden immer schwächer wird. Nach ungefähr 4maliger Extraktion ist die N.-P.-R. in dem Extrakt erschöpft. Mit anderen Worten: Das reduzierte Glutathion, das dank der SH-Gruppe diese Reaktion gibt, ist aus der Linsenmasse vollkommen extrahiert. Prüft man nun den Linsenrückstand mit N.-N.-P., so ist die ursprüngliche Intensität der Farbenreaktion unverändert geblieben. Im Linseneiweiß ist, wie aus diesem Befund geschlossen werden muß, eine Verbindung enthalten, die zwar ebenfalls eine SH-Gruppe besitzt, welche aber durch H_2O und H_2SO_4 *nicht* extrahierbar ist. Es ist anzunehmen, daß sie im Gegensatz zum Glutathion mit dem Linseneiweiß in fester Knüpfung sich befindet. Einen derartigen Befund konnte *Hopkins* für Leber und Niere, die mit H_2O extrahiert wurden, nicht erheben, sie ergaben nach erschöpfender Extraktion die N.-P.-R. nicht mehr. Hingegen fand *Hopkins* mit einer gewissen Einschränkung im Muskel die gleichen Verhältnisse, wie ich sie für die Linse feststellen konnte.

Haben nun das Cystein des Glutathion und das Cystein im Eiweißmolekül biologisch verschiedene Bedeutung? Diese Frage ist unbedingt zu bejahen, wie aus den folgenden Versuchen hervorgeht. Die Versuchsanordnung bedarf hier einer näheren Darstellung, um so mehr, als die gleiche Methode bei den später zu erörternden Problemstellungen angewandt wurde. Diese Methode beruht auf der Eigenschaft des Methylenblaus, durch Wasserstoff reduziert zu werden. Der Umstand, daß die reduzierte Form, die sogenannte Leukobase, wie der Name dies bereits ausdrückt, farblos ist, gestattet es, den am Methylenblaumolekül sich abspielenden Reduktionsprozeß mit Leichtigkeit zu verfolgen. Welche Rolle spielt bei dieser Versuchsanordnung das Methylenblau? Es ist, um *Thunbergs* (l. c.) Nomenklatur anzuwenden, ein sogenannter Wasserstoffacceptor, genau wie z. B. der Sauerstoff, der unter geeigneten Bedingungen durch die Aufnahme zweier Wasserstoffatome zu H_2O reduziert wird. Aus meiner früheren Publikation ist es bekannt, daß das Linseneiweiß dank einer SH-Gruppe Schwefel zu Schwefelwasserstoff reduziert, indem aus je 2 Cysteinmolekülen je 1 H-Atom austritt, um H_2S zu bilden. Da sowohl das Methylenblau als auch der Sauerstoff

[1]) N.-N.-P. = Natriumnitroprussid; N.-P.-R. = Natriumnitroprussid-Reaktion.

als H-Akzeptoren auftreten, so muß letzterer, obwohl er, wie wir später sehen werden, biologisch von größter Bedeutung ist, beim Versuch eliminiert werden.

Dies geschieht in ausreichender Weise dadurch, daß die Versuche im Vakuum von 11 mm Hg vorgenommen werden, einem Druck, bei dem das Farbstoff-Linsengemisch bei einer Temperatur von 37° bereits siedet. Der Entfärbungsversuch wird in Vakuumröhrchen vorgenommen, wie sie *Thunberg* (l. c.) beschrieben hat. Es handelt sich um Röhrchen mit einem Fassungsraum von etwa 10 ccm mit eingeschliffenem Glasstopfen mit seitlicher Öffnung und Rohransatz zum Evakuieren. Nach erfolgter Evakuation kommen die Röhrchen in einen Thermostaten, nachdem zuvor die Luft aus dem Zuleitungsrohr durch Wassereinfüllen entfernt wurde. Das Röhrchen wird mit folgenden Substanzen beschickt:

1. Linsenmasse.
2. 5 ccm Pufferlösung.
3. 0,1 ccm einer Methylenblaulösung ($^1/_{5000}$).

Das Methylenblau muß frei von Chlorzink sein, daher wurde das *Merck*sche Methylenblau off. gewählt.

Bei der Entfärbung des Methylenblaus ist zu berücksichtigen, daß der Farbstoff häufig an die Linsenteilchen adsorbiert wird, die überstehende Flüssigkeit sich also entfärbt, während die Linsenmassen blau werden. Erst wenn auch diese Färbung geschwunden ist, kann von einer totalen Entfärbung gesprochen werden. Da auf die Reduktion des Methylenblaus für das Verständnis des ganzen Vorgangs größter Wert gelegt werden muß, so ist die Frage zu diskutieren, ob das Methylenblau wirklich in seine Leukobase übergeht oder in irgendeine andere farblose Verbindung. Der Beweis für die erste Auffassung ist dadurch zu erbringen, daß man nach erfolgter Entfärbung das Röhrchen öffnet, d. h. Sauerstoff zuläßt und energisch schüttelt. Es tritt dann durch die Oxydation der Leukobase wieder Methylenblau auf, und zwar annähernd in der gleichen Stärke wie in der Ausgangslösung, was an der Intensität der Blaufärbung erkannt werden kann. Ich möchte auf diese quantitativen Verhältnisse deshalb besonderen Wert legen, da einige Autoren, unter ihnen besonders *Lipschütz*[12]), die Methylenblaumethode beim Studium der Reduktionsprozesse zugunsten anderer Methoden*) verworfen haben. Wenn man die Verwendbarkeit der Methode so begrenzt, wie es besonders *Thunberg* (l. c.) getan hat, und wie es in der vorliegenden Arbeit geschehen ist, kann ein Einwand nicht erhoben werden.

Versuch 1.

200 g trockne, äußerst fein zerkleinerte (staubförmig) Ochsenlinsen werden 3 mal mit je 800 ccm $n/_{10}$ H_2SO_4 auf der Schüttelmaschine je $^1/_4$ Stunde geschüttelt, bis das Extrakt keine N.-P.-R. mehr gibt. Die Linsenmassen jedoch, die ihre N.-P.-R. *nicht* verloren haben (siehe oben), werden zum Reduktionsversuch angesetzt.

*) Bezüglich Kritik der *Lipschütz*schen Methode siehe *Watermann* und *J. Kalff*, Biochem. Zeitschr. **135**, 174.

	1.	2.	3.	4.	5.	6.
Linsenmassen vor der Extraktion	0,25	0,25	—	—	—	—
Linsenmassen nach der Extraktion	—	—	0,25	0,25	—	—
Puffer: Phosphatlösung (p_H 8,3)	5,0	5,0	5,0	5,0	5,0	5,0
Methylenblau: $^1/_{50\,000}$	0,1	0,1	0,1	0,1	0,1	0,1
Im Thermostaten	20 M.	30 M.	152 St.	148 St.	244 St.	244 St.
Resultat	e.	e.	n. e.	n. e.	n. e.	n. e.

(e. = entfärbt, n. e. = nicht entfärbt.)

Die *nicht extrahierte* Linsenmasse entfärbt das Methylenblau in 20—30 Min. (Röhrchen 1 und 2). Die durch Extraktion erschöpfte Linsenmasse entfärbt, obwohl die N.-P.-R. *positiv* bleibt, das Methylenblau *nicht.* (Röhrchen 3 und 4.) Methylenblau ohne Zusatz von Linsen bleibt auch nach 244 Stunden unverändert (Röhrchen 5 und 6).

Versuch 2.

Das durch Extraktion geschwundene Reduktionsvermögen des Linseneiweißes kann dadurch *wiederhergestellt* werden, daß dem Linsenbrei-Methylenblaugemisch *Cystin* zugesetzt wird (Röhrchen 1 und 2).

Cystin wurde, da diese Komponente des Glutathions zuerst untersucht werden sollte, anstatt des Dipeptids selbst zugesetzt. Das Cystin wurde aus menschlichem Haar gewonnen.

	1.	2.	3.	4.
Linsenmasse nach der Extraktion	0,25	0,25	—	—
Puffergemisch (p_H 8,3)	—	—	5,0	5,0
Methylenblau	0,1 mg	0,1 mg	0,1 mg	0,1 mg
Cystin	5 mg	5 mg	5 mg	5 mg
Im Thermostaten	36 Min.	38 Min.	240 Min.	240 Min.
	e.	e.	n. e.	n. e.

Zur *Kontrolle* wurde Methylenblau und Cystin zum Versuch ohne Linsen angesetzt: Eine Entfärbung trat nicht ein (Röhrchen 3 und 4).

Versuch 3.

Arbeitet man mit kleinen Mengen, z. B. mit $^1/_4$ *frischer* Ochsenlinse, so genügt es, die *zerkleinerte* $^1/_4$ Ochsenlinse $1^1/_2$ Stunden lang mit H_2O (25 ccm) zu extrahieren, um das *primäre Reduktionsvermögen aufzuheben.*

1 frische Ochsenlinse wird in 4 gleiche Teile geteilt. Zu den Versuchen wird genommen:

a = $^1/_4$ Ochsenlinse, zerkleinert,

b = $^1/_4$ Ochsenlinse, zerkleinert, $1^1/_2$ Stunden in 25 ccm H_2O, Abgießen desselben, nochmals Nachwaschen. *(Linsenmasse besitzt positive N.-P.-R.)*

	1.	2.	3.	4.	5.	6.
a	$^1/_4$ Linse	$^1/_4$ Linse	—	—	—	—
b	—	—	$^1/_4$ Linse	$^1/_4$ Linse	$^1/_4$ Linse	$^1/_4$ Linse
Methylenblau	0,1	0,1	0,1	0,1	0,1	0,1
Puffer p_H 8,3	5 ccm	5 ccm	5 ccm	5 ccm	5 ccm	5 ccm
Cystin	—	—	—	—	5 mg	5 mg
Im Thermostat	24 Min.	20 Min.	n. e.	n. e.	17 Min.	23 Min.
	e.	e.			e.	e.

Auch hier war in den Versuchen, die mit Linsen b angesetzt wurden, obwohl das Reduktionsvermögen vollkommen aufgehoben war, die N.-P.-R. stark positiv.

Im übrigen verlief der Versuch wie mit getrockneter Substanz.

Um das Reduktionsvermögen des *extrahierten* Linsenbreis zu regenerieren, war also Cystin notwendig. Cystin ist das Disulfid des Cysteins:

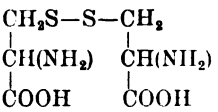

Wir wissen, daß das Cystin *weder positive* N.-P.-R. gibt, noch Methylenblau reduzieren kann, da es keine SH-Gruppe besitzt (siehe Versuch 2, Röhrchen 3 und 4). Es muß deshalb angenommen werden, daß das extrahierte Linseneiweiß die Fähigkeit besitzt, *Cystin in Cystein* umzusetzen nach folgender Formel:

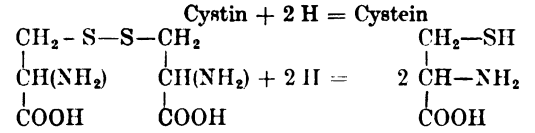

Erst dies *intermediär* gebildete Cystein kann durch Abgabe von 2 H unter Umwandlung in Cystin das Methylenblau entfärben. Wir kommen so zu einer *neuen* Eigenschaft des Linseneiweißes, die eine nähere Besprechung notwendig macht.

Ein thermostabiles Reduktionssystem im Ochsenlinseneiweiß.

Linseneiweiß wird mit $n/_{10}$ H_2SO_4 *gekocht* (siehe oben), die überstehende Flüssigkeit abgegossen und diese Prozedur so lange wiederholt, bis die N.-P.-R. in dem *Kochsaft negativ* geworden ist. Sodann wird der Rückstand in absolutem Alkohol H_2O-frei gemacht und im Vakuum über H_2SO_4 getrocknet. Mit diesem Pulver (fein verteilt), das die N-P-R sehr intensiv gibt, wird der übliche Reduktionsversuch gemacht. Er fällt, falls sorgfältig gearbeitet wurde, immer negativ aus. Wird nun zu diesem Linsenpulver *Cystin* zugegeben, so tritt in fast der gleichen Zeit Entfärbung ein wie bei dem unbehandelten Ausgangsmaterial. Das Reduktionsvermögen der ausgewaschenen Linsensubstanz wird also durch *Siedetemperatur* nicht zerstört. Taucht man das heiß ausgewaschene Linsenpulver $^1/_2$ Stunde lang in *flüssige Luft* ohne Berührung mit derselben, so bleibt die Fähigkeit, bei Anwesenheit von Cystin Methylenblau zu entfärben, ebenfalls erhalten. Also auch *sehr tiefe Temperaturgrade* können das Reduktionssystem des Linseneiweißes nicht zerstören. Dieser Befund deckt sich vollkommen mit demjenigen *Hopkins* (l. c.) am Muskel der Ratte, weshalb ich auch seine Nomenklatur eines „*Thermostable Reducing System*" übernommen habe. Diese Versuche beweisen nicht nur die Thermostabilität dieses Reduktionsfaktors, sondern auch seine *Unlöslichkeit in Wasser*. Die theoretische Bedeutung dieses sehr bemerkenswerten Befundes soll, um Wiederholungen zu vermeiden, an anderer Stelle besprochen werden. Zur Versuchsanordnung ist noch zu bemerken, daß die Linsenmassen in einer Phosphat-Pufferlösung von p_H 8,3 angesetzt worden waren.

Versuch 4.

Der Versuch läßt sich außerdem in übersichtlicher Weise folgendermaßen durchführen, ohne daß damit ein anderes Ergebnis erzielt würde: Eine frische Ochsenlinse wird in annähernd 4 gleiche Teile geteilt. Die Viertellinsen werden möglichst fein zerkleinert und sodann $1^1/_2$ Stunden lang in je 25 ccm H_2O gewässert.

Linsenmasse a wird sodann, ohne weitere Eingriffe vorzunehmen, zum Reduktionsversuch verwandt.

Linsenmasse b wird $^1/_2$ Stunde lang im Wasserbade gekocht.

Linsenmasse c bleibt dem Luftsauerstoff so lange ausgesetzt, wie die Behandlungszeiten der Linsenteile a und b dauerten.

	1.	2.	3.	4.	5.	6.	7.	8.
a)	$^1/_4$ Linse	$^1/_4$ Linse	—	—	—	—	—	—
b)	—	—	$^1/_4$ Linse	$^1/_4$ Linse	$^1/_4$ Linse	$^1/_4$ Linse	—	—
c)	—	—	—	—	—	—	$^1/_4$ Linse	$^1/_4$ Linse
Methylenblau	0,1	0,1	0,1	0,1	0,1	0,1	0,1	0,1
Puffer p_H 8,3	5 ccm	5 ccm	5 ccm	5 ccm	5 ccm	5 ccm	5 ccm	5 ccm
Cystin . . .	—	—	—	—	5 mg	5 mg	—	5 mg
Entfärbungsd.	n. e.	n. e.	n. e.	n. e.	30 Min	23 Min.	n. e.	20 Min.

Einfluß des Sauerstoffs auf das thermostabile Reduktionssystem.

Wird Linseneiweiß, das nach $n/_{10}$ H_2SO_4-Extraktion Methylenblau nicht, nach Zusatz von Cystin Methylenblau jedoch reduziert, dem Luftsauerstoff ausgesetzt (Durchleiten von Luft, Stehenlassen einer dünnen Schicht an der Luft), so tritt keine wesentliche Änderung des thermostabilen Reduktionssystems ein. Wird jedoch ein *Oxydationsmittel* zu dem extrahierten Linseneiweiß zugesetzt, z. B. H_2O_2 (50 ccm einer $^1/_2$ proz. H_2O_2-Lösung während $^1/_4$ Stunde, sodann gründliches Auswaschen mit H_2O (*Hopkins* l. c.), dann wird das thermostabile Reduktionssystem so verändert, daß nach Zusatz von Cystin Methylenblau *nicht* mehr reduziert wird. Es ist unbedingt nötig, daß vor Ansetzen des Reduktionsversuchs keine Spur von H_2O_2 mehr vorhanden ist. Als sehr empfindliches Reagens verwandte ich zu diesem Zweck die Blaufärbung von H_2O_2, wenn zu der angesäuerten Lösung (H_2SO_4) Chromat hinzugefügt wird.

Versuch 5.

Getrocknetes Linsenpulver wird durch Auswaschen mit $n/_{10}$ H_2SO_4 und H_2O (siehe oben) so zubereitet, daß eine Reduktion *ohne* Cystin nicht mehr erfolgt, dagegen *nach Cystinzusatz* eintritt (10 Min.). Von diesem Linsenpulver werden gleiche Mengen mit H_2O und H_2O_2 angesetzt. Nach 15 Min. werden beide Mengen mit H_2O gewaschen, und zwar so oft, bis die Reaktion auf H_2O_2 der 2. Portion negativ ist. Das Wasser wird sodann abgegossen, die Linsen mit Alkohol entwässert, im Vakuum über H_2SO_4 getrocknet und zum Versuch angesetzt.

	1.	2.	3.	4.	5.	6.	7.	8.
Mit $n/_{10}$ H_2SO_4 gewaschene Linsen	0,3	0,3	0,3	0,3	—	—	—	—
Mit H_2O_2 behand. Linsen	—	—	—	—	0,3	0,3	0,3	0,3
Methylenblau	0,1	0,1	0,1	0,1	0,1	0,1	0,1	0,1
Puffer p_H 8,3	5,0	5,0	5,0	5,0	5,0	5,0	5,0	5,0
Cystin	—	5,0 mg	—	5,0 mg	—	—	5,0 mg	5,0 mg
Thermostat	n. e.	14 Min.	n. e.	11 Min.	n. e.	n. e.	n. e.	n. e.

Zur Kontrolle wurde *nicht* vorbehandeltes Linseneiweiß mit der gleichen Menge H_2O ausgewaschen. Das Reduktionsvermögen änderte sich nicht.

Versuch 6.

Die Versuche, die den Nachweis der Sauerstoffempfindlichkeit des thermostabilen Reduktionssystems erbringen sollten, wurden auch in einer ganz bestimmten Weise modifiziert. Um möglichst die natürlichen Verhältnisse nachzuahmen, wurden die frischen Ochsenlinsen in der Kapsel auf einige Zeit (70 Min.) in H_2O_2 $^1/_2$ proz. eingelegt, sodann sorgfältig ausgewaschen, bis keine Spuren von H_2O_2

mehr nachweisbar waren; je eine $^1/_4$ Linse wurde zum Reduktionsversuch angesetzt. Als Kontrollversuch wurde eine frische Ochsenlinse in der Kapsel gleich lang in H_2O_2 suspendiert und gleich lang mit den gleichen Mengen H_2O ausgewaschen. Je eine $^1/_4$ Linse dieser Vorbereitung diente ebenfalls zum Versuch.

	1.	2.	3.	4.	5.	6.
Linse in der Kapsel mit H_2O behandelt	$^1/_4$ L.	$^1/_4$ L.	—	—	—	—
Linse in der Kapsel mit H_2O_2	—	—	$^1/_4$ L.	$^1/_4$ L.	$^1/_4$ L.	$^1/_4$ L.
Pufferlösung (p_H 8,3)	5,0	5,0	5,0	5,0	5,0	5,0
Methylenblau	0,1	0,1	0,1	0,1	0,1	0,1
Cystin	—	5 mg	—	5 mg	—	5 mg
Im Thermostaten b. z. Entfärb.	21 Min.	5 Min.	53 Min.	7 Min.	50 Min.	5 Min.

Der Versuch ergibt eine *Verzögerung der Reduktionszeit*, eine Verzögerung, die nur durch Beeinflussung des Glutathions erfolgt sein kann, da nach Zusatz dieses für den Reduktionsvorgang notwendigen Faktors wieder normale Reduktionswerte erhalten werden. Wie ist dieses Versuchsergebnis zu verstehen? Die Linsenkapsel setzt dem Eindringen des H_2O_2 einen gewissen Widerstand entgegen, wodurch das Durchwandern des H_2O_2 zwar nicht verhindert, jedoch verlangsamt wird. Diese geringen, in die Linse eingedrungenen Mengen Sauerstoff fungieren als Wasserstoffacceptoren, d. h. der Sauerstoff bedingt eine partielle Umwandlung des Cysteins in das Cystin durch H-Abgabe, ohne daß das Oxydationsmittel quantitativ zur Zerstörung des thermostabilen Reduktionssystems ausreichte.

Versuch 7.

Diese Anschauung von der hemmenden Wirkung der Linsenkapsel läßt sich nachweisen, wenn man den gleichen Versuch mit Linse wiederholt, die entkapselt aber nicht zerkleinert ist.

	1.	2.	3.	4.
Normale Linse	$^1/_4$	$^1/_4$	—	—
Entkapselte Linse in H_2O_2 behandelt	—	—	$^1/_4$	$^1/_4$
Puffer p_H 8,3	5,0	5,0	5,0	5,0
Methylenblau	0,1	0,1	0,1	0,1
Cystin	—	5 mg	—	5 mg
Im Thermostaten bis zur Entfärbung	21 Min.	3 Min.	98 Min.	6 Min.

Es ist hier entsprechend dem tieferen Eindringungsvermögen eine stärkere Schädigung des Reduktionsvermögens zu verzeichnen. Die Verzögerung der Reduktion kann ebenfalls nur durch die Veränderung des Glutathion bewirkt sein, was aus den Versuchen mit Cystinzusatz hervorgeht.

Zusammenfassend läßt sich sagen, daß nur bei weitgehender Strukturzerstörung der Linsenfasern die Möglichkeit besteht, daß der Sauerstoff an das thermostabile Reduktionssystem gelangt. Linsenkapsel, Glutathiongehalt, Langsamkeit der Diffusion sind die Schutzfaktoren des thermostabilen Reduktionssystems.

Welche Sauerstoffmengen werden von der Linse reduziert?

Thunberg (l. c. Skandinav. Arch. f. Physiol. **4**, 39ff. 1920) macht darauf aufmerksam, daß die Reduktion des Methylenblaus dazu verwendet werden kann, um die Menge Sauerstoff zu bestimmen, die von einem Gewebe reduziert werden kann. Bei den bisher mitgeteilten Versuchen wurde regelmäßig 0,1 ccm einer Methylenblaulösung von $^1/_{5000}$ verwandt. In dem Gesamtsystem befanden sich also 20 γ Methylenblau, wobei man unter 1 $\gamma = {}^1/_{1000}$ mg versteht. Bei der Re-

duktion des Methylenblaus resp. des Sauerstoffs verbindet sich ein Molekül Methylenblau resp. Sauerstoff mit 2 Atomen H. Das Molekulargewicht des Methylenblau ist 374,4, das Molekulargewicht des Sauerstoffs ist 32. Der Quotient $\frac{32}{374,4}$ ist der Ausdruck für die Menge Wasserstoff, die von einem Molekül Methylenblau gebunden wird. Also entsprechen 20 γ Methylenblau

$$\frac{32}{374,4} \cdot 20 = 1,709\ \gamma \text{ Sauerstoff}$$

1 g Sauerstoff = 0,71 l (0 und 760 mm Hg)
1 mg „ = 0,7 ccm
1 γ „ = 0,7 cmm .
1,709 γ „ = 1,1963 cmm Sauerstoff.

Diese quantitativen Beziehungen zwischen Methylenblauentfärbung und Sauerstoffverbrauch ermöglichen uns einen Einblick, wie er durch irgendwelche gasvolumetrische Bestimmungen nur mit Mühe erreicht werden kann, wie dies *Thunberg* hervorhebt. Wie verhält sich nun der Sauerstoffverbrauch bei der Linse? Zum Studium dieser Frage wurden die folgenden Versuche angestellt. Es wurde zuerst bestimmt, welche Mengen Methylenblau durch gleiche Mengen Linseneiweiß, ohne daß das Vakuum unterbrochen wurde, entfärbt werden können.

Versuch 8.

Ochsenlinsen wurden möglichst genau in 4 gleiche Teile geteilt und mit ansteigender Menge Methylenblau versetzt. Es wurde festgestellt, daß $^1/_4$ Ochsenlinse 1,6 ccm Methylenblaulösung nicht mehr entfärben kann.

$^1/_4$ Linse	+ 0,45 ccm	Methylenblau:	Entfärbt
$^1/_4$ „	+ 0,5 „	„	„
$^1/_4$ „	+ 0,55 „	„	„
$^1/_4$ „	+ 0,8 „	„	„
$^1/_4$ „	+ 1,0 „	„	„
$^1/_4$ „	+ 1,1 „	„	„
$^1/_4$ „	+ 1,2 „	„	„
$^1/_4$ „	+ 1,4 „	„	„
$^1/_4$ „	+ 1,45 „	„	„
$^1/_4$ „	+ 1,5 „	„	„
$^1/_4$ „	+ 1,6 „	„	Nicht entfärbt
$^1/_4$ „	+ 1,65 „	„	„ „
$^1/_4$ „	+ 1,7 „	„	„ „

Ein $^1/_4$ Ochsenlinse reduziert maximal 1,55 ccm Methylenblau, was 19,1408 ccm Sauerstoff (0° und 760 mm Hg) entspricht. Eine ganze Linse kann infolgedessen 76,5632 cbmm Sauerstoff zu H_2O reduzieren.

So wertvoll die Kenntnis des Maximalverbrauchs an Sauerstoff auch ist, so gibt diese Versuchsanordnung doch keinen richtigen Einblick in das biologische Geschehen des Linsenstoffwechsels.

Um nun zu erfahren, welche Sauerstoffmengen überhaupt von einer Linse reduziert werden können, müssen Versuchsanordnungen gewählt werden, die die Verschiebung des chemischen Gleichgewichts nicht nur nach einer Richtung, d. h. nach der Cystinseite gestatten. In der folgenden Anordnung wird dies vermieden.

Versuch 9.

$^1/_4$ frische Ochsenlinse wurde zerkleinert, in einer Pufferlösung (Na_2HPO_4) p_H = 8,3 verteilt und die übliche Menge Methylenblau, 0,1, einer $^1/_{5000}$-Lösung hinzu-

gefügt. Die vollständige Reduktion erfolgte in 20 Min. Nun wurde das Vakuum aufgehoben und das Gemisch so lange mit Luft geschüttelt, bis wieder Blaufärbung eintrat, und zwar in einer Intensität, die derjenigen bei Beginn des Versuchs entsprach. Dann wurde das Vakuum wiederhergestellt: Die Reduktion des Methylenblaus dauerte 34 Min. Dieser Vorgang: Reduktion und Oxydation des Methylenblaus wurde in einem Versuch im ganzen 5 mal, in einem 2. Versuch sogar 6 mal wiederholt, ohne daß sich das Reduktionssystem der Linse erschöpft hätte.

1.

$^1/_4$ Ochsenlinse
5 ccm Puffer
0,1 Methylenblau
Vakuum.

Entfärbung nach 20 Min.
Sauerstoff
5 Min. lang: Blaufärbung
Vakuum.

Entfärbung nach 34 Min.
Sauerstoff
5 Min. lang: Blaufärbung
Vakuum.

Entfärbung nach 27 Min.
Sauerstoff
8 Min. lang: Blaufärbung
Vakuum.

Entfärbung nach 32 Min.
Sauerstoff: 5 Min. lang
Vakuum.

Entfärbung nach 47 Min.

2.

0,3 trockene Ochsenlinse
5 ccm Puffer
0,1 Methylenblau
Vakuum.

Entfärbung nach 21 Min.
Sauerstoff: 3 Min., Blaufärbung
Vakuum.

Entfärbung nach 49 Min.
Sauerstoff: 5 Min., Blaufärbung
Vakuum.

Entfärbung nach 48 Min.
Sauerstoff: 5 Min., Blaufärbung
Vakuum.

Entfärbung nach 48 Min.
Sauerstoff: 7 Min. lang Blaufärbung
Vakuum.

Entfärbung nach 45 Min.
Sauerstoff: 6 Min., Blaufärbung
Vakuum.

Entfärbung nach 59 Min.
Sauerstoff: 8 Min., Blaufärbung.

Der Umstand, daß das System Linseneiweiß-Methylenblau (p_H 8,3) sein Reduktions- und Oxydationsvermögen nicht verliert, läßt es als sicher erscheinen, daß ein *reversibles* Gleichgewicht zwischen den zur Reaktion nötigen Faktoren bestehen muß.

Einfluß der H-Ionenkonzentration.

Interessanterweise ändert sich jedoch das Bild vollkommen, sobald man den Versuch in einem Puffergemisch vornimmt, dessen p_H-Konzentration verändert ist.

Versuch 10.

$p_H = 6{,}0$
$^1/_4$ Ochsenlinse
5 ccm Phosphatgemisch *)
0,1 Methylenblau
Vakuum.

$p_H = 6{,}0$
0,25 g trockene Ochsenlinse
5 ccm Phosphatgemisch *)
0,1 Methylenblau
Vakuum.

*) Phosphatgemisch: 0,6 ccm Na_2HPO_4
4,4 ccm $Na_2H_2PO_4$.

Versuch 10 (Fortsetzung).

Entfärbung nach 27 Min. Sauerstoff: 7 Min. **) *Vakuum.*	Entfärbung nach 33 Min. Sauerstoff: 7 Min. **) *Vakuum.*
Entfärbung nach 5 Min. Sauerstoff: 8 Min. **) *Vakuum.*	Entfärbung nach 99 Min. Sauerstoff: 7 Min. **) *Vakuum.*
Entfärbung nach 16 Min. Sauerstoff: 7 Min. **) *Vakuum.*	Nicht mehr entfärbt, auch nach erneutem Zusatz von Methylenblau.
Keine Entfärbung, auch nach erneutem Zusatz von Methylenblau.	

Bei einer H-Ionenkonzentration ($p_H = 6$) hat die frische $^1/_4$ Linse die Fähigkeit, $4 \times 0{,}1$, die ganze Linse also $4 \times 4 \times 0{,}1$ Methylenblau zu reduzieren. Dann ist dieses Reduktionsvermögen vollkommen erschöpft. Dies entspricht einer Sauerstoffmenge von $16 \times 1{,}1963 = 19{,}1408$ cmm. Die getrocknete Linse (0,25 g) vermag $3 \times 1{,}1963 = 3{,}5889$ cmm Sauerstoff zu reduzieren. Da das Verhältnis des Gewichts frischer Linsen etwa 1 : 10 ist, so geht daraus hervor, daß das Trocknen einen gewissen, verringernden Einfluß auf den Reduktionsprozeß hat, ohne aber qualitativ eine Änderung hervorzurufen.

Die gleichen Versuche wurden in Puffergemischen von $p_H = 7{,}5$ und 7,0 angestellt: es ergaben sich Werte, die zwischen p_H 8,3 und $p_H = 6{,}0$ liegen.

Tabelle der Methylenblaureduktion in Sauerstoffwerten.

p_H	$^1/_4$ frisch †)	0,25 trocken
8,3	∞	∞
7,5	—	∞
7,0	—	4,7852
6,5	—	2,3926
6,0	4,7852	3,5889 2,3926

Der Einfluß der H-Ionenkonzentration auf den Reduktionsprozeß ist auch zeitlich zu verfolgen (siehe Tabelle 1). Es werden hierbei die Zeiten verglichen, die bei gleichen Mengen sehr verschiedener p_H-Ionenkonzentration bis zur vollständigen Reduktion von 20 γ Methylenblau vergehen. Hier soll nur der Versuch mit getrockneten Linsen angeführt werden, da ein quantitatives Arbeiten mit frischen Linsen mit der hier notwendigen Genauigkeit nicht möglich ist.

Tabelle 1.

p_H	Zeit
8,3	21 Min.
7,5	26 „
7,0	39 „
6,5	94 „
6,0	97 „

**) Blaufärbung nicht mehr so vollständig wie bei Beginn des Versuchs, daher nochmals Zusatz von 0,1 ccm Methylenblau.

†) Die quantitativen Beziehungen sind bei frischen Linsen nur cum grano salis zu nehmen, da eine genaue Teilung nicht möglich ist.

Es verlohnt sich außerdem zu bestimmen, wie lange die Reduktionsfähigkeit des Linseneiweißes (gleiche Mengen) überhaupt bei den verschiedenen p_H-Konzentrationen anhält.

Tabelle II.

p_H	Zeit
8,3	∞
7,5	∞
7,0	230 Min.
6,5	206 „
6,0	204 „

Bei $p_H = 8{,}3$ ist das Reduktionsvermögen unendlich groß, die gleichen Verhältnisse bestehen noch bei $p_H = 7{,}5$, während bei $p_H = 7$ bis $p_H = 6$ in etwa 200 Min. das Reduktionsvermögen erschöpft ist.

Die Ursache der Verzögerung der Reduktion und der relativ raschen Erschöpfbarkeit des Linseneiweißes kann nach der bisherigen Darstellung 1. in einer Veränderung des Glutathions, 2. in einer Veränderung des thermostabilen Systems oder 3. in beidem liegen. Um darüber einen Aufschluß zu erhalten, mußte zu den Methylenblau nicht mehr reduzierenden Linsen Cystin zugesetzt werden. Es zeigte sich nach Cystinzusatz, daß das erschöpfte Reduktionsvermögen wieder den gleichen Wert annahm wie zu Beginn des Versuchs. Mit anderen Worten, es war nur eine Erschöpfung resp. tiefgreifende Veränderung des Glutathions eingetreten, während das thermostabile Reduktionssystem intakt blieb. Die Unversehrtheit des thermostabilen Reduktionssystems der Linse geht aus diesen Versuchen mit Sicherheit hervor. Hingegen ist es bisher noch nicht gelungen, die Umänderung des Glutathions weiter zu verfolgen, denn diese dürfte kaum beim Cystin haltmachen. Nur die letztere Annahme kann erklären, daß erneuter Cystinzusatz den Reduktionsprozeß wieder ermöglicht.

Bevor auf die theoretische Behandlung der bisher gewonnenen experimentellen Ergebnisse eingegangen werden kann, sollen diese der Übersicht wegen kurz zusammengefaßt werden:

1. Es wurde durch *einfache Extraktion* ohne Eiweißabbau aus Linsen eine Substanz isoliert, die positive Natriumnitroprussidreaktion besitzt und mit *Hopkins* Glutathion identisch ist.

2. Es konnte gezeigt werden, daß im Linseneiweiß zwei Faktoren vorhanden sind, die die N.-P.-R. geben. Erstens das *Glutathion*, das sich nicht im festen Verband des Linseneiweißes befindet und zweitens ein *Cystein*, das dem Eiweißkomplex fest verbunden ist.

3. Es wurde nachgewiesen, daß nur Linseneiweiß, das das *Glutathion* besitzt, *Methylenblau zur Leukobase reduziert*, obwohl Linseneiweiß ohne Glutathion positive N.-P.-R. gibt.

4. Linseneiweiß enthält ein *thermostabiles Reduktionssystem*, das durch Hitze und Kälte nicht, dagegen aber durch Reduktionsmittel zerstört werden kann und *wasserunlöslich* ist.

5. Es wurde nachgewiesen, daß Linseneiweiß, dessen thermostabiles Reduktionssystem intakt ist, *Cystin* resp. *oxydiertes Glutathion* in *Cystein resp. reduziertes Glutathion* umwandeln kann.

6. Es wurde gezeigt, daß das *System Glutathion—thermostabiles Reduktionssystem—Methylenblau* bei einer $p_H = 8{,}3-7{,}5$ *nicht erschöpfbar* ist, d. h. daß ein chemisches Gleichgewicht vorhanden ist.

(Cystein $\rightleftarrows$ Cystin.)

7. Es wurde gezeigt, daß an Stelle des Methylenblau Sauerstoff in Rechnung gesetzt werden kann.

8. Es wurde gezeigt, daß die *H-Ionenkonzentration* für das System (s. u. 6) von größter Bedeutung ist, daß nämlich mit Abnahme der p_H (7—6) eine Verschiebung des Systems nach der oxydierten Form Cystein $\longrightarrow$ Cystin und eine Zerstörung des Cystins stattfindet.

Theorie.

Die Deutung und Würdigung dieser Ergebnisse macht eine Besprechung der Oxydationsvorgänge in der Linse notwendig. Die Kristalllinse des Auges bedarf wie jedes Organ des Sauerstoffs, um ihren Normalzustand erhalten zu können. Während die meisten tierischen Organe mit Blutgefäßen, die den Sauerstoff heranbringen, versorgt sind, ist die normale Linse gefäßlos, und ihr Sauerstoffbedürfnis kann nur auf dem Weg der Diffusion befriedigt werden. Es ist ziemlich wahrscheinlich, daß der mit Blutgefäßen reichlich versehene Ciliarkörper als Sauerstoffspender in Betracht kommt. Sauerstoff steht somit in ausreichender Weise der Linse zur Verfügung. Damit ist jedoch noch nicht erwiesen, auf welche Weise die Linse diesen Sauerstoff für ihren Stoffwechsel aktiviert. Bei dem Linsenstoffwechsel ist selbstverständlich zu berücksichtigen, daß bei der für biologische Zwecke vorkommenden Temperatur überhaupt keine direkte Oxydationen ablaufen können. Nun haben unsere Anschauungen über die Oxydationen sowohl in rein chemischer wie auch in biologischer Hinsicht eine wesentliche Änderung erfahren, die sich hauptsächlich an die Arbeiten *Wielands* (l. c.) anschließt. So ist es *Wieland* gelungen, ohne Anwesenheit von Sauerstoff weitgehende Verbrennungen durchzuführen. Hier dürfte vor allen Dingen daran erinnert werden, daß *Wieland* Traubenzucker bei niedriger Temperatur unter Abschluß der Luft nur bei Anwesenheit von Methylenblau verbrennen konnte. Dadurch wurden die älteren Theorien über den Oxydationsvorgang (*Schönbein*, *Hoppe-Seyler*, *Traube*, *Bertrand*, *Engler* und *Bach*, *Bach* und *Chodat* u. a. m.), die alle eine Veränderung des Sauerstoffs selbst (H_2O_2-Bildung usw.) verlangten, zurückgedrängt. Schließt man sich der Anschauung *Wielands* an unter Benutzung der *Thunberg*schen Nomenklatur, dann stellt sich die Oxydation ganz allgemein folgendermaßen dar: Der zu oxydierende Stoff gibt Wasserstoffatome ab (Wasserstoffdonator *Thunbergs*), und dieser Wasserstoff reduziert den Sauerstoff zu Wasser. Der Sauerstoff ist der sogenannte Wasserstoffacceptor. An Stelle des Sauerstoffs kann irgendein anderer Acceptor, z. B. das

Methylenblau treten, das dabei durch 2 Wasserstoffatome zur Leukobase reduziert wird. Im Linseneiweiß spielt nun das reduzierte Glutathion die Rolle des Wasserstoffdonators und geht dabei in die oxydierte Form über. Als Wasserstoffacceptor dient in vivo der Sauerstoff, im Versuch jedoch das Methylenblau. Das Vorhandensein des thermostabilen Reduktionssystems in der Linse ermöglicht jedoch, daß die oxydierte Form des Glutathions, die kein verfügbares Wasserstoffatom mehr besitzt, wieder in die reduzierte Form übergeführt wird. Im Linseneiweiß wird nun diese Reversibilität zwischen Reduktion und Oxydation des Glutathions durch die H-Ionenkonzentration erhalten oder mit anderen Worten durch eine Veränderung der H-Ionenkonzentration gestört. Die Fähigkeit der innern Atmung der Linse ist also von der Reaktion des Milieus weitgehend abhängig. Bei einer H-Ionenkonzentration p_H 8,3—7,5 ist die Reversibilität zwischen Oxydation und Reduktion eine unbegrenzte, um bei einer Minderung der p_H bis p_H 6 zu einem Minimum abzufallen. Das heißt natürlich, daß die Oxydationsvorgänge bei p_H 8,3—7,5 ungehemmt verlaufen, während sie bei einem sauren System bald erlöschen.

Dieser Mechanismus der inneren Atmung, wie ich die bisher mitgeteilten Resultate zusammenfassend charakterisieren will, macht es wünschenswert, Ergebnisse anderer Autoren mit den hier gezeitigten zu vergleichen. Gilt es doch vor allen Dingen zu untersuchen, ob die in der Linse durch ihre physiologische Reaktion nachgewiesenen Substanzen mit den verschiedenen Atmungskörpern anderer Autoren zu identifizieren sind.

Batelli und *Stern* (s. *Sterns* Zusammenfassung: Über den Mechanismus der Oxydationsvorgänge im Tierorganismus, Jena 1914) machen die Annahme, daß in den Geweben unlösliche Katalysatoren vorhanden seien, die die Fähigkeit besäßen, die Oxydation gewisser Substanzen zu beschleunigen. Sie nennen diese Körper „Oxydone". Diese Oxydone dürfen trotz der H_2O-Unlöslichkeit mit dem thermostabilen Reduktionssystem der Linse nicht identifiziert werden, da die Oxydone neben anderen abweichenden Eigenschaften bei einer Temperatur von 60° vernichtet werden. Hingegen dürfte das „Pnein" dieser Autoren mit dem Glutathion *Hopkins* und dem der Linse mindestens verwandt sein. *Stern* charakterisiert das Pnein nämlich (l. c. S. 49) folgendermaßen: „... als Pnein haben wir eine Substanz (oder ein Gemenge von Substanzen) von unbekannter Natur bezeichnet, die in den verschiedenen Geweben ... vorkommt und aus denselben mit H_2O extrahiert werden kann. Diese Substanz hat die Fähigkeit, den Gaswechsel des Muskelrückstands, d. h. des durch Auswaschen mit H_2O vom größten Teil der wasserlöslichen Substanz (des Pneins) befreiten Muskels energisch zu aktivieren ..." „Um aber den Einfluß des Pneins wahrnehmen zu

können, ist es notwendig, daß der respiratorische Gasaustausch des betreffenden Gewebes herabgesetzt sei, daß aber der fundamentale Atmungsprozeß noch eine gewisse Energie aufweise. Das wird dadurch erreicht, daß man die Gewebe . . . durch Auswaschen mit H_2O von einem Teil des darin enthaltenen Pneins befreit." Auch die Darstellung des Pneins spricht für die Verwandtschaft mit dem Glutathion. Auch *Batelli* und *Stern* weisen dem Pnein eine überragende Rolle für die Oxydationsvorgänge zu: ohne die Mitwirkung des Pneins könnte der wichtigste und größte Teil der Verbrennung in den Tiergeweben nicht zustande kommen.

Bezüglich des Atmungskörpers *Meyerhofs* möchte ich auf die Kritik *Hopkins* hinweisen (l. c. S. 540).

Sind die an Ochsenlinsen erhobenen Befunde auf die menschliche Linse zu übertragen?

Ein sehr großer Teil der physiologisch-chemischen Untersuchungen des Linseneiweißes ist an tierischen Linsen vorgenommen und die dabei gemachten Resultate mit mehr oder weniger Einschränkung auf die menschliche Linse übertragen worden. Ich möchte besonders auf die Arbeiten *Moerners* über das Linseneiweiß hinweisen. Auch meine Untersuchungen über das normale Reduktionsvermögen des Linseneiweißes (l. c.) sind ausschließlich an tierischen Linsen durchgeführt worden; die Beziehungen zur menschlichen Linse konnten nur gestreift werden. Die Ursache dieser einseitigen Bearbeitung liegt hauptsächlich an der Schwierigkeit einer reichlichen Beschaffung von frischem und gleichwertigem Material oder, mit anderen Worten, an dem Umstand, daß mit Mengen, die einer einzigen Linse oder einem Bruchteil einer solchen entsprechen, bei den früher von mir angewandten Methoden nichts zu erreichen war. Erst die Methylenblaumethode ermöglicht es, die experimentellen Untersuchungen auf die menschliche Linse auszudehnen.

A priori dürfte es vielleicht überflüssig erscheinen, die bisher gewonnenen biologischen Ergebnisse der Ochsenlinsen an Menschenlinsen nachzuprüfen. Vor allen Dingen können die *Uhlenhut*schen Untersuchungen über die Organspezifität des Linseneiweißes zu einer derartigen Unterlassung führen. Bestimmte Ergebnisse über die quantitativen Verhältnisse gewisser Aminosäuren, z. B. des Tryptophan in der Menschen- und Tierlinse, worüber ich in einer Diskussionsbemerkung in der Wiener Ophth. Gesellschaft 1921 kurz berichtete, dann aber auch gewisse klinische Vorstellungen, über die später noch zu sprechen sein wird, waren der Grund, die Identifizierung der tierischen und menschlichen Linsen nicht ohne weiteres vorauszusetzen.

Experimentelles.

1. Grundversuch und Beziehung zur Natriumnitroprussidreaktion.

Genau wie bei der Ochsenlinse wurde unter gleichen Verhältnissen das Reduktionsvermögen der menschlichen Linse bestimmt. Die Linsen entstammten den Augen Verstorbener. Dieselben wurden nach Anlegung eines Scleralschnitts meist in toto aus dem Auge entfernt. Dem Direktor des Leipziger pathologischen Instituts möchte ich an dieser Stelle für die Überlassung des Materials meinen besten Dank sagen.

Je eine Linse wurde halbiert und dem Reduktionsversuch unterworfen. Obwohl die Mengenverhältnisse nicht konstant sind, da die Kinderlinse und die normale senile Linse nicht gleiches Gewicht besitzen, so wurde trotzdem die übliche quantitative Versuchsanordnung beibehalten: 5,0 Puffergemisch, 20 γ Methylenblau, 5 mg Cystin.

Versuch.

Alter	Ohne Cystinzusatz	Mit Cystin
$^3/_4$ Jahr	36 Min.	9 Min.
27 „	35 „	9 „
30 „	20 „	5 „
33 „	30 „	9 „
44 „	33 „	9 „
48 „	37 „	7 „
49 „	52 „	17 „
59 „	67 „	15 „
62 „	57 „	9 „
67 „	28 „	8 „
80 „	52 „	14 „

Aus der obigen Tabelle ist zu ersehen, daß die menschliche Linse ebenso wie die Ochsenlinse die Fähigkeit der Reduktion besitzt. Bei der gewählten Versuchsanordnung betrug die Reduktionsdauer zwischen 30 und 40 Min. im Alter von $^3/_4$—37 Jahren (mit einer Ausnahme) und 50—70 Min. im Alter von 49—80 Jahren (ebenfalls mit einer Ausnahme). Es besteht also ganz allgemein eine Zunahme der Reduktionszeit, ein Ergebnis, das mit meinen früheren quantitativen Untersuchungen (l. c.) an Ochsenlinsen übereinstimmt. Die starke Beschleunigung der Reduktionsdauer nach dem Zusatz von Cystin konnte ebenfalls schon an den Ochsenlinsen gezeigt werden.

Während also diese Grundversuche an den Menschenlinsen qualitativ vollkommen identisch mit denjenigen der tierischen Linsen verlaufen, verhält es sich mit der Natriumnitroprussidreaktion ganz anders. Es war früher besonders hervorgehoben worden, daß die Ochsenlinsen, die keine Spur eines Reduktionsvermögens mehr zeigten, ohne daß das thermostabile Reduktionssystem sich verändert hätte, die Natriumnitroprussidreaktion noch sehr stark aufwiesen. Im Gegensatz hierzu ist bei menschlichen Linsen, sobald das Reduktionsvermögen im Versuch erschöpft ist, auch die N.-P.-R. negativ geworden, auch in denjenigen Fällen, in denen Cystinzusatz erfolgte. Die Ursache für diesen funda-

mentalen Unterschied konnte bisher noch nicht festgestellt werden. Überhaupt sind die Beziehungen zwischen Natriumnitroprussidreaktion und Reduktionsvermögen der menschlichen Linse, auch der pathologisch veränderten, sehr mannigfache. Es bedarf zur ihrer Klarstellung noch weiterer Untersuchungen, die bereits in Angriff genommen sind.

Das thermostabile Reduktionssystem der Menschenlinse.

Um das thermostabile System in seiner Wirksamkeit zu isolieren, muß das Glutathion entfernt werden. Wendet man die Methode an, die bei der Ochsenlinse zum Ziel führte, Extraktion mit H_2O und $n/_{10}$ H_2SO_4, dann hebt man bei der menschlichen Linse das Reduktionsvermögen auch nach Zusatz von Cystin auf. Daraus ist zu schließen, daß entweder das thermostabile Reduktionssystem überhaupt nicht vorhanden ist, oder aber, daß es zwar vorhanden ist, aber mit dem Glutathion durch die H_2O-Behandlung unwirksam gemacht wird: Entweder werden beide extrahiert, oder nur das Glutathion wird extrahiert, während das thermostabile System oxydiert wird. Der Weg also, der bei den Untersuchungen des thermostabilen Reduktionssystems der Ochsenlinse zum Ziel führte, versagt hier vollständig. Jedoch gelingt es an der pathologisch veränderten Linse (s. später) den eindeutigen Beweis zu erbringen, daß die Menschenlinse ebenfalls ein Reduktionssystem besitzt.

Einfluß der p_H-Konzentration auf den Reduktionsprozeß.

Versuch 11.

p_H	68 J.	58 J.	76 J.	76 J.	78 J.
8,3	27 Min.	68 Min.	57 Min.	—	33 Min.
7,8	—	—	—	—	93 Min.
7,5	130 Min.?	—	33 Min.	101 Min.	120 Min.
7,0	n. e.	n. e.	n. e.	—	n. e.
6,5	n. e.	n. e.	—	—	—
6,0	—	—	—	n. e.	—

Menschliche Linsen werden entsprechend den Versuchen an Ochsenlinsen bei veränderter H-Ionenkonzentration untersucht. Je eine $^1/_2$ Linse (zerkleinert) wurde in ein Phosphat-Puffergemisch von 8,3, 7,8, 7,5, 7,0, 6,5 und 6,0 gebracht und nach Methylenblauzusatz zum Reduktionsversuch angesetzt.

Hierbei zeigt es sich (s. Tabelle), daß die menschliche Linse wesentlich empfindlicher gegen H-Ionenkonzentrationsänderungen ist wie die Ochsenlinse. Dies gilt von den bisher untersuchten Altersklassen ohne Ausnahme. Während bei der Ochsenlinse bei einer H-Ionenkonzentration von 6,0 noch ein deutliches Reduktionsvermögen nachweisbar war, versagt dieses bei der menschlichen Linse bereits bei einer H-Ionenkonzentration von p_H 7,0 vollkommen.

Menschliche Linse und Sauerstoffverbrauch.

Wie aus den Versuchen an Ochsenlinsen hervorgeht, beruht der innere Atmungsprozeß auf der Reversibilität von Oxydation und Reduktion, einem Gleichgewichtszustand, der von der H-Ionenkonzentration abhängig ist. Wie weiter oben ausgeführt wurde, besteht für Ochsenlinsen ein Optimum, das bei einer p_H-Ionenkonzentration von 8,3—7,5 liegt. Um über die Verhältnisse bei der menschlichen Linse einen Aufschluß zu erhalten, wurden die folgenden Versuche ausgeführt.

Versuch 12.

Je 2 Linsen derselben Leiche wurden in 4 annähernd gleiche Teile geteilt, jeder Teil für sich fein zerkleinert und jeder Teil in der üblichen Weise zum Reduktionsversuch angesetzt. Wenn die Entfärbung eingetreten war, wurde Luftsauerstoff dem System zugeführt, bis die Leukobase wieder oxydiert war und diese Versuche so lange durchgeführt, bis eine Entfärbung nicht mehr eintrat, auch nicht nach erneutem Zusatz von Methylenblau. Wenn der Versuch beendigt war, wurde nochmals Cystin zugegeben, der Reduktionsversuch nochmals durchgeführt und zuletzt die N.-P.-R. gemacht. Als Puffer wurde ein Phosphatgemisch von p_H 8,3, 7,5, 7,0, 6,5 benutzt.

p_H	58 J.	76 J.	68 J.
8,3	3,5889	3,5889	4,7852
7,5	—	3,5889	$<$ 1,1963
7,0	$<$ 1,1963	1,1963	$<$ 1,1963
6,5	0	—	0

Die Zahlen bedeuten den Maximalverbrauch von Methylenblau in Sauerstoffwerte umgerechnet. Die Sauerstoffassimilation ist bei p_H 8,3 bis 7,5 optimal, um rapid bei einer relativen Säuerung abzunehmen

Die pathologisch veränderte Linse.

Wenn die bei tierischen und normalen menschlichen Linsen festgestellten physiologischen Prozesse die Bedeutung besitzen, die ihnen in der vorliegenden Darstellung gegeben wurde, dann ist zu erwarten, daß die pathologisch veränderte Linse sich von der normalen bezüglich dieser physiologisch-chemischen Reaktionen unterscheiden wird. Von den pathologisch veränderten Linsen wurde die experimentell erzeugte Katarakt und die traumatische Katarakt vorläufig unberücksichtigt gelassen. Als Versuchsobjekt diente das bei der Staroperation gewonnene Material. Dieses Material ist verhältnismäßig uneinheitlich, einmal bezüglich der Reife der extrahierten Linsen, und zweitens hinsichtlich der Vollständigkeit der Rinde, da sich bei der Operation bald mehr, bald weniger dieses Linsenteils abstreift. Wie die Protokolle zeigen werden, ist der letztere Umstand bedeutungslos, da bereits geringe Mengen Rinde ausreichen, um die Reaktion bei den gewählten Versuchsbedingungen zu ermöglichen. Und der erste Umstand ist eher ein Vorteil, da er es ermöglicht, die anatomische Einteilung der Katarakte in

praematur, matur, hypermatur usw. mit den neu aufgestellten physiologisch-chemischen Prinzipien zu vergleichen.

Die Einteilung der Starformen nach *physiologisch-chemischen* Grundsätzen geschieht entsprechend dem Verhalten gegenüber der Reduktion von Methylenblau ohne und mit Cystinzusatz.

1. Gruppe.

Besteht aus solchen Starlinsen, die meist prämatur, seltener auch matur waren und Methylenblau *mit und ohne Cystinzusatz reduzierten.*

Alter	Ohne Cystin	Mit Cystin
48 Jahre	72 Min.	11 Min.
62 „	138 „	23 „
63 „	64 „	10 „
63 „	107 „	28 „
67 „	83 „	14 „
68 „	119 „	19 „
70 „	99 „	48 „
70 „	75 „	25 „
70 „	97 „	40 „
70 „	73 „	36 „
72 „	120 „	23 „
72 „	46 „	13 „
73 „	32 „	13 „
73 „	45 „	11 „
74 „	92 „	19 „
83 „	58 „	22 „

Wie aus der Tabelle hervorgeht, ist die *Reduktionsdauer* vollkommen *unabhängig* von dem *Alter* der betreffenden Linsen. So reduzierte eine 48 Jahre alte Linse in 72 Min., eine 83 Jahre alte Linse in 58 Min. Auf Grund der genauen Protokolle hatte man vielmehr den Eindruck, als ob die Reduktionszeit hautpsächlich davon abhinge, wie weit sich der Zustand der Prämaturität dem der Maturität näherte. Die Anschauung, daß sich die starke Verzögerung der Reduktionsdauer gegenüber der normalen Linse auf eine *Verarmung der Kataraktlinse an Cystin bezw. Glutathion* zurückführen lasse, bekam eine Bestätigung dadurch, daß Cystinzusatz eine wesentliche Beschleunigung des Reduktionsprozesses bewirkte.

2. Gruppe.

Ein wesentlich anderes Verhalten weist nun die Katarakt der 2. Gruppe auf.

Alter	Ohne Cystin	Mit Cystin
47 Jahre	nicht entfärbt	18 Min.
67 „	„	69 „
58 „	„	25 „
59 „	„	77 „
60 „	„	18 „
61 „	„	112 „
62 „	„	78 „
62 „	„	88 „

Alter	Ohne Cystin	Mit Cystin
62 Jahre	nicht entfärbt	25 Min.
62 „	„	105 „
62 „	„	104 „
64 „	„	47 „
66 „	„	36 „
67 „	„	122 „
67 „	„	28 „
68 „	„	30 „
70 „	„	36 „
71 „	„	56 „
75 „	„	142 „
75 „	„	43 „
76 „	„	82 „
78 „	„	67 „
79 „	„	70 „
79 „	„	18 „
80 „	„	33 „
82 „	„	90 „

Der wesentliche Unterschied zwischen der Katarakt der 1. und 2. Gruppe besteht darin, daß das sogenannte *primäre Reduktionsvermögen*, das an das Vorhandensein des Glutathion gebunden ist, vollkommen *aufgehoben* ist. Erst nach Zusatz von Cystin tritt der Reduktionsprozeß wieder ein. Es muß angenommen werden, daß, wie es in der normalen Ochsenlinse nachgewiesen wurde, auch in der Menschenlinse ein Faktor vorhanden ist, der das zugesetzte Cystin in das Cystein umwandelt, da sonst ja das Wiederauftreten des Reduktionsvermögens nach Cystinzusatz vollkommen unverständlich wäre. Wir erkennen demnach, daß der *Verlust des Glutathions ein neues wesentliches Charakteristicum der Starbildung* ist. Daß es nicht das Cystein schlechtweg ist, geht daraus hervor, daß die Rinde eines Teils der Starlinsen der Gruppe 2 die N.-P.-R. deutlich zeigte, ohne daß das primäre Reduktionsvermögen vorhanden gewesen wäre. Ich lasse 2 Protokolle folgen:

79 jähr. Katarakt. Kern und Rinde zum Versuch. Rinde etwas durchsichtig.
N.-P.-R. aus Rinde: stark positiv.
aus Kern: negativ.

$^1/_2$ Linse	$^1/_2$ Linse
5 ccm Phosphat p_H 8,3	5 ccm Phosphat p_H 8,3
$^1/_{10}$ ccm Methylenblau	$^1/_{10}$ ccm Methylenblau
Keine Entfärbung.	4 mg Cystin
	In 18 Min. entfärbt.

67 jähr. Katarakt. Kern und Rinde. Rinde etwas durchsichtig.
N.-P.-R. aus Rinde: stark positiv.
aus Kern: negativ.

$^1/_2$ Linse	$^1/_2$ Linse
5 ccm Puffer	5 ccm Puffer
$^1/_{10}$ ccm Methylenblau	$^1/_{10}$ ccm Cystin
Keine Entfärbung.	In 28 Min. entfärbt.

Hier ist auch auf die durchschnittlich bedeutend verzögerte Entfärbungsdauer der Linsen nach Cystinzusatz hinzuweisen gegenüber normalen und der Gruppe 1, ein Umstand, der durch die Untersuchung der Gruppe 3 seine Bedeutung erhält.

Gruppe 3.

Zu dieser Gruppe gehören alle die Starformen, die *weder ohne, noch mit Cystinzusatz* Methylenblau entfärben, bei denen also das sogenannte *primäre*, wie auch das *sekundäre Reduktionsvermögen aufgehoben* ist. Meist handelt es sich um hypermature Katarakte.

Alter	Ohne Cystin	Mit Cystin
55 Jahre	n. e.	n. e.
56 „	„	„
62 „	„	„
63 „	„	„
67 „	„	„
68 „	„	„
68 „	„	„
69 „	„	„
73 „	„	„
76 „	„	„

Die Linsen der Gruppe 3 haben also die *Fähigkeit verloren*, das *Cystin* in das *Cystein* umzusetzen, eine Eigenschaft, die für Linsen der 1. und 2. Gruppe charakteristisch war. Hier ist also durch einen *pathologischen Prozeß ein Linsenbestandteil eliminiert*, den wir bei der Ochsenlinse als *thermostabiles Reduktionssystem* kennen lernten, der aber experimentell bei der normalen Menschenlinse nicht isoliert werden konnte, weil er durch alle Manipulationen, die zu seiner Isolierung vorgenommen wurden, vernichtet worden war. Daß er aber auch in der Menschenlinse vorhanden ist, geht aus dem Verhalten der pathologischen Linsen der Gruppe 2 und 3 mit der Eindeutigkeit eines Experiments hervor. Auf dieses Verhalten der pathologischen Linse wurde schon oben hingewiesen.

Zusatz.

a) Verhalten des Kerns.

Sehr häufig wurde bei der Extraktion, vor allen Dingen bei der *Morgagni*schen Katarakt der Kern isoliert entbunden. Auch dieses Material wurde in der üblichen Weise untersucht.

Alter	Ohne Cystinzusatz	Mit Cystinzusatz
62 Jahre (Cat. Morg.)	n. e.	n. e.
63 „ „	„	„
68 „ Kern	„	„
76 „ „	„	„

Der *Kern* der kataraktösen Linse verhält sich durchaus so wie die Katarakte der 3. Gruppe. Es *fehlt das Glutathion* und außerdem der *thermostabile Faktor*, der das zugesetzte Cystin reduzieren könnte.

b) Cataracta traumatica.

Es wurden bisher nur 2 Katarakte dieser Herkunft untersucht. Wie zu erwarten war, wurde kein einheitliches Ergebnis erzielt, da das Reduktionsvermögen, sowohl das primäre wie auch das sekundäre, davon abhängt, wielange der pathologische Zustand besteht.

c) Cataracta complicata.

Die einzige Cataracta complicata, die dem Reduktionsversuch unterzogen wurde, verhielt sich wie die Katarakte der 3. Gruppe: Keine Reduktion, auch nicht auf Zusatz von Cystin.

d) Cataracta brunescens.

In meiner früheren Veröffentlichung (l. c.) hatte ich die Cataracta brunescens im Gegensatz zu *v. Hess*[13]), der dagegen Einspruch erhob, zu den echten Starformen gerechnet. Die nach den neuen Gesichtspunkten und Methoden durchgeführten Untersuchungen bestätigten meine damals geäußerte Anschauung. Wie die Tabelle der zwei untersuchten Linsen zeigt, verhält sich die Cataracta brunescens wie die Katarakte der Gruppe 1 und 2.

Alter	Ohne Cystinzusatz	Mit Cystinzusatz
81 Jahre	n. e.	26 Min.
78 „	114 Min.	66 „

N.-P.-R.: positiv.

Nach physiologisch-chemischen Einteilungsprinzipien ist also die Cataracta brunescens durchaus zu den Starformen zu rechnen.

Zusammenfassung der Ergebnisse der Untersuchung normaler und pathologischer Menschenlinsen.

Es wurde gezeigt:

1. daß die menschliche Linse ganz wie die Ochsenlinse ein sogenanntes primäres Reduktionsvermögen besitzt;

2. daß ein thermostabiles Reduktionssystem der menschlichen Linse, das nicht mit der gleichen Leichtigkeit isoliert werden kann wie bei der Ochsenlinse, vorhanden ist.

3. daß die menschliche Linse für Konzentrationsänderungen viel empfindlicher ist wie die Ochsenlinse, so daß bei einer H-Ionenkonzentration von $p_H = 7{,}0$ bereits das Reduktionsvermögen aufgehoben ist;

4. daß physiologisch-chemisch 3 Arten von Katarakten unterschieden werden,

a) solche, die das primäre und sekundäre Reduktionsvermögen besitzen,

b) solche, die nur das sekundäre besitzen,

c) solche, bei denen beide fehlen;

5. daß das Reduktionsvermögen der normalen Linse ebenso wie bei der Ochsenlinse das Vorhandensein des Glutathion und des thermostabilen Reduktionssystems zur Voraussetzung hat.

6. daß die Cataracta brunescens zur echten Katarakt zugerechnet werden muß.

Schlußfolgerung.

Es ist natürlich verlockend, die Ergebnisse der an normalen tierischen und an normalen und pathologischen menschlichen Linsen angestellten Versuche auf die Genese der Katarakt, soweit sie nicht traumatischen Ursprungs ist, anzuwenden. Eine auf die obigen Experimente begründete Theorie der Kataraktgenese hätte vor anderen den Vorzug, nur in geringem Maße der Hypothese, i. e. der nicht experimentellen Begründung sich zu bedienen. Trotz der relativ breiten Basis, auf die sich die folgenden Ausführungen stützen, möchte ich denselben, so begründet sie mir auch erscheinen, vorläufig nur die Bedeutung einräumen, sämtliche gewonnenen Resultate unter einem ganz bestimmten und vor allem einheitlichen Gesichtspunkt betrachten zu lassen. Mit dieser Einschränkung unter Betonung des programmatischen Charakters sind die folgenden Ausführungen aufzufassen.

Die tierische und menschliche Linse bedürfen für die Aufrechterhaltung ihrer inneren Atmung, ihrer Versorgung mit Nährstoffen und somit zur Wahrung ihrer anatomischen Struktur dreier Faktoren: einer H-Ionenkonzentration von ca. p_H 7,5, einer gewissen Menge Glutathion und des Reduktionssystems. Diese drei Faktoren gewähren das physiologische Gleichgewicht. Bisher war man der Ansicht, daß im tierischen Organismus die Konstanz der H-Ionenkonzentration durch die Pufferung der Gewebesäfte absolut garantiert sei. In seinem Vortrag „Über die Wirkung der Ionen auf Zellen und Gewebe" (Verhandl. der Gesellschaft Deutscher Naturf. und Ärzte 1922) geht *Karl Spiro* auf diese Frage unter Berücksichtigung der neuesten Arbeiten ein. Er schreibt:

„Im normalen Blut ist so, dank einer Anzahl von Puffern, das Verhältnis von H/OH so, daß p_H, d. h. der negative Logarithmus der Wasserstoff-Ionenkonzentration nur wenig, höchstens zwischen 7,3 und 7,5 schwankt, d. h. das Blut ist annähernd neutral, ganz schwach alkalisch. Je nachdem der Zähler bzw. der Nenner sich stärker vermindert als der andere Teil des Bruches, nimmt die Wasserstoff-Ionenkonzentration ab bzw. zu. Die Verhältnisse sind namentlich von *van Slyke*, den beiden *Hendersons* und zahlreichen anderen amerikanischen Forschern zum Teil mit neuen, sehr ingeniösen Methoden studiert worden. Da sowohl Zähler als Nenner jeder unabhängig voneinander zunehmen, gleichbleiben oder abnehmen,

sind theoretisch 9 Fälle möglich . . . die alle verifizierbar sind, auch für Pathologie und Klinik Interesse haben." Er führt an dieser Stelle eine Figur und Tabelle an, die ich ebenfalls reproduzieren möchte.

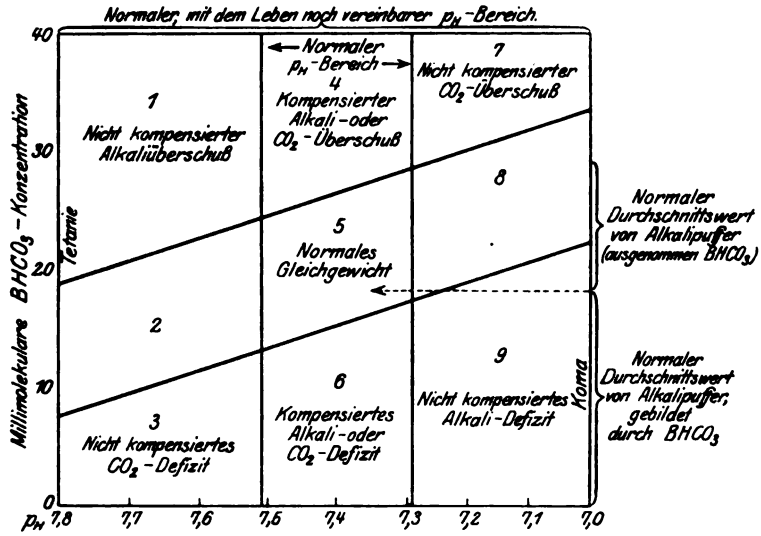

H/OH-Gleichgewichte im Blut nach van Slyke.

Vorkommen.	*Symptome.*
1. Überdosierung von Na-Bicarbonat. Parathyroidektomie. Anacidität.	1. Respirationsverlangsamung. Säuredefizit im Urin. Tetanie (verursacht oder begleitend).
2. Verstärkte Atmung.	2. Wie 1., Auftreten saurer Stoffwechselprodukte.
3. Hyperpnöe, freiwillig. Hyperpnöe in O-armer Luft. Hyperpnöe in Höhenluft.	3. Bicarbonatausscheidung erhöht. Chvostek, Trousseau, Erb. Karpopedalspasmen, Tetanie. Saure Stoffwechselprodukte.
4. Überdosierung von Na-Bicarbonat. Emphysem.	4. Cyanose.
5. Normales Gleichgewicht.	5. —
6. a) Alkalidefizit: Bildung von nicht flüchtigen Säuren. Diabetes. Nephritis. exp. HCL-Intoxikation bei Tieren. Dekomposition und Marasmus. b) CO_2-Defizit.	6. Respiration tiefer und beschleunigt. Reizung des Respirationszentrums. Symptome: Saures Phosphat im Harn. Ammoniakbildung verstärkt. Blutbicarbonatspiegel fällt.
7. Schlechte, CO-reiche Luft (3—5%).	7. Ammoniak vermehrt.
8. Pneumonie. Morphium. Lähmung des Atemzentrums.	8. Säureüberschuß im Harn, Atemluft über 5% CO_2-Gehalt. Säureabgabe aus den Geweben.
9. Nephritis präfinal. Diabetes. Äthernarkose.	9. Koma. Kußmaulsche große Atmung. Herzinsuffizienz.

Abweichungen geringen Grades sind, wie dies aus der Figur und der Tabelle hervorgeht, durchaus in der Lage, die heterogensten Krankheitsbilder zu erzeugen. Zu diesen von der H-Ionenkonzentration abhängigen Krankheitsbildern möchte ich nun die Katarakt, soweit sie nicht traumatischen Ursprungs ist, hinzufügen. Denn bei der Linse ist ja nur eine geringe Abweichung von der normalen Wasserstoffionenkonzentration nötig, um das System der innern Atmung, soweit es bisher erforscht ist, in der empfindlichsten Weise zu stören. *Hopkins* betont (l. c. S. 541), daß bereits neutrale oder leicht saure (slightly acid) Lösungen (p_H 6—7) die SH-Gruppe stabilisieren und die Autoxydationen aufheben. In solchen bisher noch nicht nachgewiesenen Organsäuerungen sehe ich also den ersten Anstoß zur Starbildung. Wird man durch systematische Untersuchungen der H-Ionenkonzentration im Blutserum von Starkranken und Normalen solche Unterschiede feststellen können, wie sie auf Grund der vorliegenden Experimente zur Störung des Gleichgewichts nötig sind? Wenn diese Untersuchung negativ verlaufen sollte, so dürfte dieses Resultat doch nicht gegen die hier vorgetragene Anschauung verwendet werden, da, wie *Spiro* (l. c. S. 283) sagt, jedes Organ, jede Zellart mit einer spezifischen Funktion auch ein ihr eigentümliches Ionengleichgewicht habe, so daß weder die meisten Synergismen noch die meisten Antagonismen allgemein, d. h. *überall im Körper in gleicher Weise* gültig seien. Daß es bei vielen Tierarten gar nicht, bei anderen sehr oft zur spontanen Starbildung kommt, würde einerseits an dem häufigen Befallensein mancher Tierarten (Hund) an Diabetes, andererseits an der verschiedenen Empfindlichkeit des Reduktionssystems der Linse liegen, das ja beim Ochsen bei $p_H = 6{,}5—6{,}0$ noch nicht versagt.

Die Folge dieser Änderung der H-Ionenkonzentration der Organe ist die Verlangsamung der Oxydationsvorgänge in der Linse, die sich in einer beginnenden Trübung äußert. (Eine Verlangsamung der Gewebsatmung weisen auch *Freudenberg* und *György* bei Acidosis der Kinder bei Rachitis nach.) Nun kommt für die Starbildung ein weiteres neues Moment hinzu. Solange keine Störung des Linsenstoffwechsels vorhanden war, wurde der Sauerstoff, der durch Diffusion zur und in die Linse gelangte, sofort reduziert (Sauerstoff als Wasserstoffacceptor), jetzt nach der Störung des intermediären Stoffwechsels (als Folge Abnahme des reduzierten Glutathions) wird der Sauerstoff von dem Cystin desselben nicht abgefangen, sondern wirkt auf das für Sauerstoff empfindliche thermostabile Reduktionssystem. So kommt es, daß wir bei Katarakt mit noch partiell durchsichtiger Rinde sowohl das Glutathion als auch das thermostabile System nachweisen können, bei hypermaturer Katarakt dagegen weder das eine noch das andere. Nun kommen in vivo sicher alle quantitativ möglichen Übergänge vor, so daß man An-

säuerung, Glutathionoxydation und Vernichtung des thermostabilen Reduktionssystems als Circulus vitiosus ansehen darf.

Literaturverzeichnis.

[1]) *Goldschmidt, M.*, v. Graefes Arch. f. Ophth. **93**, 447. — [2]) *Wieland*, Ergebn. d. Physiol. 1922. — [3]) *Thunberg*, Skandinav. Arch. f. Physiol. **35**, 163; **40**, 1; Naturwissenschaften 1922, H. 17. — [4]) *Knoop*, Klin. Wochenschr. 1923. — [5]) *Stern*, Über den Mechanismus der Oxydationsvorgänge im Tierorganismus. Jena 1914. — [6]) *Hopkins*, Biochem. journ. **15**, 286. 1921; Journ. of biol. chem. **54**, 527. 1922. — [7]) *Spiro*, Biochem. Zeitschr. **93**, 391. 1918. — [8]) *Meyerhof*, Pflügers Arch. f. d. ges. Physiol. 1918, S. 37ff.; 1913, S. 250; 1917, S. 87, Bd. 199. — [9]) *Abderhalden* und *Wertheimer*, Pflügers Arch. f. d. ges. Physiol. **197**, **198**, **199**. — [10]) *Arnold*, Zeitschr. f. physikal. Chem. **70**, 300. — [11]) *Heffter*, Beitr. z. chem. Physiol. u. Pathol. 1904, S. 213; Med.-naturw. Arch. **1**, 81. 1907. — [12]) *Lipschütz*, Hoppe-Seylers Zeitschr. f. physiol. Chem. **109**, 189. 1920. *Lipschütz* und *Gottschalck*, Pflügers Arch. f. d. ges. Physiol. **191**, 1—33. *Lipschütz* und *G. Hertwig*, Pflügers Arch. f. d. ges. Physiol. **191**, 51. *v. Hess*, Arch. f. Augenheilkunde **88**, 43.

(Aus der Universitäts-Augenklinik zu Heidelberg [Direktor: Geh. Hofrat Prof. Dr. *Wagenmann*].)

Über die Wirkungsweise der Elliotschen Trepanation.

[Untersuchungen mit der Fluoresceinprobe (Seidel) sowie kritische Übersicht über die hiermit gewonnenen Erfahrungen.]

Von

Dr. **Hermann Serr,**
Assistent der Klinik.

Noch vor wenigen Jahren bestanden große Meinungsverschiedenheiten über das wirksame, druckherabsetzende Prinzip der *Elliot*schen Trepanation sowie der ihr verwandten Methoden, der Sklerektomie, der Iridencleisis usw. Eine einheitliche Ansicht ließ sich nicht erzielen, da weder das Bestehen einer fistulierenden Narbe noch das Gegenteil *bewiesen* werden konnte.

Erst in den letzten 3 Jahren wurde namentlich durch die Untersuchungen von *Seidel* der Beweis erbracht, daß die druckherabsetzende Wirkung der Trepanation beim chronischen Glaukom auf einer Fistulation von Kammerwasser durch die Scleralnarbe nach außen beruht, und daß somit die Überlegungen, von welchen *Elliot* und *Lagrange* ausgingen, dem Kammerwasser einen *neuen* Abflußweg zu schaffen, auch in der Tat durch die *erfolgreiche* Operation verwirklicht werden.

Diesen Beweis erbrachte *Seidel* einmal durch den Tierversuch[30]). Bei Injektion von Indigcarmin oder Tusche in die Vorderkammer des trepanierten Katzenauges drang das gefärbte Kammerwasser bereits bei einem dem normalen Augendruck erheblich unterlegenen Injektionsdruck durch die Scleralnarbe in das subconjunctivale Gewebe ein. Der andere Beweis bestand in der von *Seidel* angegebenen *Fluoresceinmethode*[29]). Mit dieser einfachen und jederzeit auch am *Menschenauge* leicht anzustellenden Probe hat *Seidel* schon 1920 an über 100 Fällen von Trepanationen an Augen mit chronischem Glaukom nachgewiesen, daß dabei die Filtrationsfähigkeit eine *wesentliche* Eigenschaft der Scleralnarben nach *erfolgreicher* Trepanation darstellt[29, 30]). Diese Ergebnisse wurden später durch *Spital*[32]), der weitere 100 trepanierte Augen mit chronischem Glaukom mit der Fluoresceinmethode prüfte, bestätigt.

Ferner hat sich *Wessely*[36]) während der letzten Jahre eingehend mit der Frage der Wirksamkeit der neueren Glaukomoperationen beschäftigt. Auch er steht auf dem Standpunkt, daß die Fistulation von Kammerwasser durch die Scleralnarbe das *Wesentliche* an der Trepanation und den ihr verwandten Verfahren ist, ja er faßt sie in der neuen augenärztlichen Operationslehre (im Handbuch von Graefe-Saemisch) in einem eigenen Kapitel als „*Fistelbildende Operationen*" zusammen. Zu diesem Ergebnis kam *Wessely* nach zahlreichen Untersuchungen mit der *Fluoresceinmethode* sowie auch durch eigene Experimente (Injektion von Fluoresceinlösung in die Vorderkammer eines 6 Jahre vorher erfolgreich trepanierten Menschenauges, wobei sofort grüne Flüssigkeit durch die Trepanationsstelle unter das Bindehautkissen trat).

Während nun von allen Autoren, welche die Fluoresceinmethode angewandt haben, das Bestehen eines Flüssigkeitsaustrittes durch die Scleralnarbe in zahlreichen Fällen bestätigt wurde, herrschen jedoch hinsichtlich der Bedeutung der Fistulation für den Erfolg der Operation noch einige Unklarheiten. So führte *Pillat* z. B. aus: „Die Frage nach der Wirkung der *Elliot*schen Trepanation kompliziert sich durch die Feststellung der beiden Tatsachen: 1. Es gibt druckfistulierende Augen, also flüssigkeitsdurchlässige Narben, bei denen der Druck trotzdem *nicht* normalisiert wurde. 2. Ein großer Teil der erfolgreichen Trepanationen läßt keine Spur einer Fistulierung durch die Narbe erkennen."

Es ist daher wohl angebracht, hier näher auf die in Betracht kommenden Fragen einzugehen, um zu zeigen, wie die Wirkungsweise der Trepanation auf Grund der Prüfungsergebnisse mit der Fluoresceinprobe bei den einzelnen Glaukomformen erklärt werden kann.

Zu Beginn möchte ich auf die Technik der Fluoresceinmethode nochmals kurz eingehen, da ihre sachgemäße Anwendung in erster Linie von Bedeutung ist.

Um eine Narbe des Auges auf ihre Fistulationsfähigkeit zu prüfen, wird ein Tropfen 2 proz., steriler Fluoresceinkaliumlösung auf dieselbe bei geeigneter Blickrichtung des Auges aufgeträufelt. Tritt nun Kammerwasser durch die Scleralnarbe aus, so beobachtet man an der Stelle nach kurzer Zeit einen Farbumschlag der rotbraunen Fluoresceinlösung ins Grüne, der sich in vielen Fällen sehr deutlich als ein feiner, sich nach unten bewegender Flüssigkeitsstrom verfolgen läßt. Es handelt sich dann um *spontane Fistulation*. Wird diese nach längerem Zuwarten nicht bemerkt, so ist festzustellen, ob nicht *subconjunctivale* Fistulation vorliegt. Zu diesem Zwecke übt man nach Wiederholung der Fluoresceinaufträufelung mit der Breitseite eines abgeflachten Glasstäbchens auf eine beliebige Stelle des Bulbus einen gelinden Druck aus. Dabei sieht man in zahlreichen Fällen den oben beschriebenen Farbumschlag nach kurzer Zeit eintreten. Der Versuch, ob *Fistulation auf Druck* vorliegt, muß unbedingt unternommen werden, denn das Fehlen einer *spontanen* Fistulation besagt nur, daß keine offene Kommunikation der Vorderkammer mit dem Bindehautsack besteht. Es kann aber sehr wohl Kammerwasser ins subconjunctivale Gewebe austreten. Dies läßt sich erst erkennen,

wenn durch den Druck auf den Bulbus ein vermehrter Abfluß von Kammerwasser stattfindet. Infolge des dann erhöhten Filtrationsdruckes vermag dieses jetzt die deckende Bindehaut zu durchdringen, wie das mit der Fluoresceinprobe nachzuweisen ist. Erst wenn auch nach Druck auf den Bulbus keinerlei Farbumschlag sichtbar wird, kann man die Scleralnarbe als undurchlässig bezeichnen.

Zur Beobachtung ist helles Tageslicht am zweckmäßigsten, worauf *Spital* ja schon hinwies, und was ich nochmals nachdrücklichst betonen möchte. Es ist nämlich, wie man sich leicht überzeugen kann, bei den künstlichen Lichtquellen mit ihrem gelblichen Lichte ungleich schwieriger, in vielen Fällen geradezu unmöglich, den Farbumschlag ins Gelbgrünliche zu erkennen, während es bei gutem Tageslicht keinerlei Schwierigkeiten macht, wenn man sich nur erst etwas in die Methode eingearbeitet hat.

Ehe ich nun auf Einzelheiten eingehe, will ich noch vorwegnehmen, daß die Fluoresceinmethode bisher das *einzige* sichere *Kriterium* bildet, um die Fistulationsfähigkeit einer Narbe am Menschenauge klinisch ohne weiteres nachzuweisen. Alle übrigen Merkmale, insbesondere auch das klinische Aussehen einer Narbe sind keineswegs zuverlässig und durchaus nicht beweisend. *Seidels* Untersuchungen mit Fluorescein wurden außer von *Spital* besonders von *Wessely*[36, 37]), *Pillat*[25, 26]) und *Birch-Hirschfeld*[2]) nachgeprüft und ihre Bedeutung hervorgehoben. Auch *Meller*[22]) hat sich im Anschluß an die Untersuchungen *Pillats* dem Standpunkte angeschlossen, daß die Fluoresceinprobe *allein* Aufschluß darüber zu geben vermag, ob eine Operationsnarbe fistuliert.

Wie auch *Wessely* auf Grund einer eingehenden Nachprüfung feststellte, kann es bei positivem Ausfall der geschilderten Probe gar keinem Zweifel unterliegen, daß es sich dabei um einen aus der Scleralnarbe austretenden Flüssigkeitsstrom handelt.

Ob man diesen Vorgang nun als *Fistulation* bezeichnet oder als *Filtration* ist *unwesentlich*. Beides sind lediglich Bezeichnungen für *denselben* Begriff. Da es sich selbst bei spontanem Abfluß nur um mikroskopische Poren handelt, durch welche die Flüssigkeit hindurchtritt, so erscheint der Ausdruck Filtration besonders geeignet. Ganz besonders gilt das, wenn der Flüssigkeitsstrom erst auf Druck nachweisbar ist, da hierbei das Kammerwasser durch die intakte Bindehaut hindurchgepreßt wird, was einen typischen Filtrationsvorgang darstellt.

Den *Kammerwasser*austritt in den Bindehautsack als *Diffusion* zu bezeichnen, dürfte weniger empfehlenswert sein, da man doch in der physikalischen Chemie unter Diffusion die Ausbreitung eines gelösten Stoffes in seinem Lösungsmittel versteht, was hier nicht in Frage kommt.

Bevor ich mich mit den von verschiedenen Autoren mit der Fluoresceinmethode erhaltenen Ergebnissen befasse, ist es wichtig, noch einige Punkte zu besprechen, die früher als angebliche Beweise *gegen* eine Fistulation der Scleralnarben nach erfolgreicher Trepanation ins Feld geführt wurden.

Vor allem handelt es sich dabei um die Ergebnisse der *pathologisch-anatomischen Untersuchung* trepanierter Augen. Ganz besonders beruft sich *Hamburger*[13, 14, 15]) immer wieder auf anatomische Befunde *anderer* Autoren, um damit seine Behauptung zu beweisen, daß Fistulation durch Trepanationsnarben unmöglich sei.

Diese Befunde können aber eine solche Behauptung durchaus nicht beweisen. Sie beziehen sich fast durchweg auf Augen, bei denen die Trepanation nicht zum Ziele, d. h. zur Druckherabsetzung, geführt hatte, und die gerade wegen der Erfolglosigkeit der Operation oder sonstiger komplizierender Zwischenfälle enucleiert werden mußten. Und bei den vereinzelt nach dem Tode gewonnenen Augen fehlen die Angaben darüber, ob durch die Operation eine dauernde Herabsetzung des Augendruckes erreicht worden war, Angaben, die *unerläßlich* sind, wenn man überhaupt aus den anatomischen Befunden Schlüsse auf das Verhalten der Operationsnarben nach erfolgreicher Trepanation während des Lebens ziehen will. Darauf wurde in jüngerer Zeit von verschiedener Seite mit Recht hingewiesen, so z. B. von *Wessely*[36]), *Hagen*[11]), *Holth*[17]) und von *Birch-Hirschfeld*[2]). Von letzterem besonders im Hinblick auf *Wolfrums* anatomische Untersuchungen[40]), die ebenso wie die übrigen jeder Beweiskraft *gegen* das Bestehen einer Fistulation intra vitam entbehren. Die von *Wolfrum* anatomisch untersuchten Bulbi sind durch Enucleation vom Lebenden gewonnen. Es handelt sich also auch hier um Trepanationen, welche den intraokularen Druck nicht zu normalisieren vermochten, und bei denen man daher schon von vornherein keine oder doch keine wesentliche Fistel erwarten konnte. Auch die Befunde *Wolfrums* bei einem *1jährigen* Kinde, bei dem, wie sich später herausstellte, gar kein Glaukom, sondern ein retrobulbärer Tumor bestand, sind in dieser Hinsicht nicht zu verwerten und sind *kein* Beweis gegen eine Fistulation nach erfolgreicher Trepanation glaukomatöser Augen. Zur Beurteilung dieses *Wolfrum*schen Falles müssen wir weiter beachten, daß es sich um das Auge eines 1jährigen Kindes handelt, und daß bei Kindern, wie *Spital* mit der Fluoresceinmethode am buphthalmischen Auge nachweisen konnte, so gut wie immer eine feste Vernarbung der Operationswunde nach der Trepanation eintritt. Dadurch wird die Ausbildung einer Fistel, wie sie beim nichtentzündlichen Glaukomauge des Erwachsenen die Regel ist, verhindert. Hieraus erklären sich die von den meisten Operateuren beim Buphthalmus erhaltenen schlechten Resultate der Trepanation hinsichtlich der Druckherabsetzung. Übrigens haben auch diejenigen Autoren, welche bessere klinische Resultate sahen[6, 16]), übereinstimmend betont, daß im frühen Kindesalter eine *andere Vernarbungstendenz* der Sclera gefunden wird als beim Erwachsenen. Und der Fluoresceinmethode verdanken wir die experimentelle Bestätigung der

klinischen Erfahrung, daß ein *prinzipieller Unterschied* in der Durchlässigkeit für Kammerwasser zwischen den Scleralnarben von Erwachsenen und von Kindern besteht[33]). Damit soll aber nicht gesagt sein, daß es beim Buphthalmus nicht auch *ausnahmsweise* einmal zu einer fistulierenden Narbe kommen kann. Mit der Fluoresceinprobe konnten wir einmal bei einem 12jährigen Patienten nach Trepanation am buphthalmischen Auge spontane Fistulation nachweisen. Ein Jahr später trat an diesem Auge Spätinfektion auf. Ferner beobachteten wir in den letzten Jahren noch bei einem 2jährigen Kinde eine Spätinfektion, ein Umstand, welcher auch hier auf das Bestehen einer Fistelnarbe schließen ließ. Nach unseren Beobachtungen bleibt dies aber eine *Ausnahme*, und ich bin nicht in der Lage, den Widerspruch zu *Mellers* Angaben zu klären, wonach die Augen mit primärem Hydrophthalmus in ungefähr gleichem Hundertsatze wie das Auge des Erwachsenen eine typische cystische Fistelnarbe bekämen und dann ebensosehr zu Spätinfektionen neigten[24]).

Die von anderer Seite geäußerte Ansicht, daß zur Entstehung einer Fistelnarbe eine glaukomatöse Drucksteigerung nötig wäre, möchte ich nicht gegen die Beweiskraft des *Wolfrum*schen Falles anführen, da ich mich wiederholt mit der Fluoresceinprobe überzeugen konnte, daß auch an *nicht glaukomatösen* Augen eine Fistulation, z. B. nach Kataraktextraktion, vorkommen kann. Ich konnte 4 verschiedene fistulierende Augen mit Fluorescein untersuchen, an welchen die Staroperation zweimal 1 Jahr, einmal 4 Jahre und einmal 11 Jahre vorher ausgeführt worden war.

Wie gesagt, sind die Mehrzahl der mitgeteilten pathologisch-anatomischen Befunde von vornherein *ungeeignet*, um die Frage nach dem Vorhandensein einer Fistulation nach *erfolgreicher* Trepanation zu beantworten, da sie an Augen erhoben wurden, bei denen der mit der Operation angestrebte Erfolg *ausgeblieben* war. Nur *Holth*[17]) hat *erfolgreich trepanierte* Augen anatomisch untersucht, wobei er stets anatomisch Fistelgänge nachweisen konnte, ebenso wie bei erfolgreicher Iridencleisis[18]). Übrigens muß man sich immer gegenwärtig halten, daß auch trotz Fehlens mikroskopisch sichtbarer Öffnungen bei der anatomischen Untersuchung auf Schnitten, ein Abfluß aus dem Auge intra vitam durch *ultramikroskopisch* feine Poren stattfinden kann.

Bei der Gelegenheit will ich *Hamburger* gegenüber noch betonen, daß *Meller*[22]), dessen frühere pathologisch-anatomischen Befunde [1914[23])] von *Hamburger* ganz besonders immer wieder als Gegenbeweis einer Fistulation angeführt werden, inzwischen (1920) hervorhob, daß uns *weder* die *anatomische* Untersuchung noch die *klinische* einen Aufschluß darüber geben kann, ob eine Narbe fistuliert, sondern *nur die*

Fluoresceinmethode. Und sie ist auch seit ihrer ersten Veröffentlichung durch *Seidel* bis heute das einzig sichere Kriterium geblieben, das sich klinisch ohne weiteres in allen Fällen verwenden läßt.

Schon früher waren einzelne Beobachter bei genauer Sichtung ihres Materials zu dem Schluß gekommen, daß z. B. das *Aussehen der Narbe* keine sichere Beurteilung hinsichtlich der Wirkung und des Erfolges der Operation gestattet. Diese Tatsache ist wichtig, weil man in der Literatur immer wieder Angaben über „sicheres Fistulieren" oder „Nichtfistulieren" findet, in Fällen, bei denen die Fluoresceinprobe *nicht* angestellt wurde, so daß diese Angaben infolgedessen auch kein Vertrauen hinsichtlich ihrer absoluten Richtigkeit erwecken können. Insbesondere darf niemals ohne weiteres geschlossen werden, daß nur *cystoiden* Narben eine Fistulation zukommen kann. Wie *Spital* mit der Fluoresceinmethode schon fand, können auch ganz *glatte* Trepanationsnarben bei Fehlen jeglicher Kissenbildung fistulieren. Solche Fälle zeigen sogar häufig einen *subnormalen* Augendruck, und der Fluoresceinversuch deckt eine sehr lebhafte, *spontane* Fistulation auf. Es handelt sich in diesen Fällen um Augen, bei welchen die Fistel nicht subconjunctival, sondern frei an der Oberfläche der Bindehaut mündet, so daß dieselbe nicht als Kissen abgehoben wird. Auch in diesen Fällen von abnorm starker Fistulation gibt es außer der Fluoresceinprobe keinen sonstigen Anhaltspunkt, der uns das *beweisen* kann. Manchmal deutet allerdings die Anamnese auf einen starken Kammerwasserabfluß in den Bindehautsack hin. Solche Patienten geben nämlich manchmal an, daß das Auge dauernd träne, und daß morgens beim Erwachen das Kopfkissen an umschriebener Stelle feucht sei. Der Kammerwasserabfluß kann demnach so erheblich sein, daß subjektive Beschwerden entstehen können, und doch entgeht er uns ohne Anwendung der Fluoresceinmethode selbst bei aufmerksamster Beobachtung am Hornhautmikroskop. Bei typischer Kissenbildung über der Trepanationsstelle kann man fast mit Sicherheit damit rechnen, daß eine Fistulation vorliegt, die sich mit Fluorescein nachweisen läßt, besonders wenn ein normaler oder herabgesetzter Augendruck tonometrisch gefunden wird [s. auch *Spital*[32])].

Das Bindehautkissen darf aber nicht mit der *ektatischen Narbe* verwechselt werden, die gerade dann sehr oft auftritt, wenn *keine* Fistulation besteht. Dies muß besonders *Hamburger* gegenüber hervorgehoben werden, der wohl nur aus der Beobachtung wirklich *ektatischer Narben* zu dem Vergleiche kommen konnte, daß die typischen Narben bzw. das Kissen nach *Elliot*scher Trepanation weiter nichts seien als *Hernien* des Auges, welche den erhöhten Augendruck ebensowenig regulieren könnten als der Bauchwandbruch einen Ascites[15]). Auch *Wolfrum*[40]) identifiziert anscheinend die ektatische Narbe mit der typischen Kissen-

bildung über der Trepanationsstelle. Daß er gerade *erfolglos* trepanierte Augen anatomisch untersuchte, um über die Wirksamkeit der *Elliot*schen Trepanation Aufschluß zu gewinnen, habe ich schon erwähnt. Es ist daher ganz erklärlich, wenn er dabei *ektatische* Narbenbildung gefunden hat. Es ist aber nicht angängig, wenn *Wolfrum* seine Fälle mit solchen mit typischer cystischer Narbe identifiziert. Eine cystische Narbe kann man bei *festem* Verschluß der Trepanationslücke gar nicht erwarten. Jedenfalls unterliegt es keinem Zweifel, daß man *klinisch*, besonders bei ausgesprochenen Fällen, *sehr deutliche* Unterschiede zwischen *cystischer Vernarbung* und *Ektasie der Narbe* findet; die beiden Formen lassen sich sehr wohl voneinander trennen. Wird doch in vielen Fällen bei typischer Kissenbildung das Bindehautkissen so durchsichtig, daß man ohne weiteres anatomische Einzelheiten in der Tiefe wahrnimmt, z. B. die in die Vorderkammer führende Scleralöffnung, besonders bei Beobachtung der Augen am Hornhautmikroskop.

Da *Hamburger*, trotzdem die Fistulationsfähigkeit der Scleralnarben nach *Elliot*scher Trepanation durch *Seidels* Fluoresceinprobe längst einwandfrei erwiesen ist, wie das von ausgezeichneten Beobachtern bestätigt wurde, immer wieder versucht, seine frühere Behauptung von der Undurchlässigkeit solcher Narben aufrechtzuerhalten[14]), ist es vielleicht angebracht, mit einigen Worten auf die Argumente einzugehen, auf die *Hamburger* sich stützen zu können glaubt. Es ergibt sich hierbei, daß *Hamburger* Vergleiche anwendet, die nicht anerkannt werden können, und daß er deshalb zu irrigen Schlüssen kommt. *Hamburger* identifiziert hinsichtlich Wirkungsweise die antiglaukomatöse Iridektomie mit der *Elliot*schen Trepanation und glaubt sich berechtigt, Feststellungen, die von anderer Seite bezüglich *einer* dieser Operationen gemacht wurden, ohne weiteres auf die *andere* Operationsmethode übertragen zu können. Durch dieses Verfahren stößt er auf Widersprüche. Auf seinen Tierversuch, sowie darauf, daß dort nach dem ganzen Wesen und Prinzip der fistelbildenden Operationen ein vermehrter Abfluß *in die episcleralen Gefäße* gar nicht zu erwarten ist, sondern ein Abfluß ins *subconjunctivale Gewebe*, brauche ich nicht einzugehen. Das hat *Seidel* bereits getan[30]). Wohl aber möchte ich nachdrücklichst darauf hinweisen, daß es durchaus ungerechtfertigt ist, von den Ergebnissen der normalen *Iridektomie-* oder *Sklerotomienarbe* Rückschlüsse auf die *Trepanationsnarbe* zu ziehen, ebenso wie umgekehrt. Dies wurde aber von *Hamburger* früher und auch jetzt wieder getan. Die *Iridektomie* und die *Sklerotomie* auf der einen Seite und die *fistelbildenden Operationen* auf der andern sind *grundverschiedene Dinge*, die nicht zusammengeworfen werden dürfen. *Hamburger* kommt z. B. 1914 auf Grund seiner Erfahrungen mit der Iridektomie beim Glaucoma simplex zu der Ansicht, daß bei dieser

Glaukomform jegliche Operation kontraindiziert sei. Es entspricht nicht dem Rahmen dieser Arbeit, eine genaue Indikationsstellung der verschiedenen Operationsmethoden näher zu erörtern. Immerhin dürfte *Hamburger* mit dieser Ansicht ziemlich vereinzelt dastehen; denn man kann wohl sagen, daß heute fast allgemein der Standpunkt vertreten wird, daß beim Glaucoma simplex, bei dem die konservative, medikamentöse Therapie versagt hat, eine Operation vorgenommen werden muß. Denn wenn es durch diese nicht gelingt, den erhöhten Druck herabzusetzen, so wird das Auge, wie die Erfahrung zeigt, über kurz oder lang sicher erblinden. Dabei ist es ganz gleichgültig, ob die Autoren die Trepanation anwenden oder ob sie, teils aus Gründen einer möglichen Spätinfektion oder infolge der Annahme, daß die Iridektomie der Trepanation gleichwertig sei, vorzugsweise bzw. ausschließlich iridektomieren, wie z. B. *Uhthoff*, *Meller*, *v. Hess*. Auch *Fuchs*, den *Hamburger* zur Bekräftigung seiner Ansicht zitiert, hat gerade beim Glaucoma simplex sehr oft die Iridektomie ausgeführt[8]). Es ist wohl kaum nötig, daran zu erinnern, daß gerade die alte Erfahrungstatsache, wonach die Erfolge der Iridektomie beim chronischen Glaukom nicht entfernt so gute Erfolge zeitigte wie beim akuten Glaukom, die Veranlassung dazu bot, nach neuen Operationsmethoden zu suchen, um auch für das chronische Glaukom bessere Erfolge zu erzielen, als es mit der Iridektomie der Fall war. Und nach den Erfahrungen der letzten 10 Jahre haben sich die fistelbildenden Operationen (von denen die *Elliot*sche Trepanation am meisten zur Anwendung kommt) beim chronischen Glaukom gegenüber der Iridektomie *zweifellos als überlegen* erwiesen. Dies kam auch auf dem Wiener Kongreß 1921 deutlich zum Ausdruck, insofern als die meisten Autoren den fistelbildenden Operationen, wenigstens bei dieser Glaukomform, den Vorzug gaben, trotz der Gefahr der Spätinfektion (*Wessely*, *Hertel*, *Sattler*, *v. Grósz*, *Gjessing*). Verweisen möchte ich noch auf die neuesten Ausführungen *Wesselys* über den Flüssigkeitswechsel des Auges und seine Regulierung beim Glaukom[38]). Es ist von hohem Interesse, daß sich die ausgedehnten Erfahrungen der *Würzburger* Klinik mit denen der *Heidelberger vollständig decken*. An beiden Kliniken wird auf Grund der Erfahrung an mehreren Hundert von glaukomatösen Augen*) das chronische Glaukom nur dann operiert, wenn die Anwendung von Miotica sich als ungenügend auf die Druckregulierung erweist [vgl. *Seidel*[31]), *Brandt*[3]), *Wessely*[37])]. An *beiden Kliniken* hat die Erfahrung ergeben, daß bei *diesen chronischen Glaukomfällen* mit ungenügender Wirkung der Miotica *der Augendruck durch Anwendung der Iridektomie in der Regel nicht genügend herabgesetzt wird im Gegensatz*

*) Die Erfahrungen der Heidelberger Klinik erstrecken sich jetzt auf über 500 Trepanationen.

zur Trepanation, bei welcher in den meisten Fällen dieses Ziel erreicht wird. Diese Tatsache wurde in Heidelberg so ermittelt, daß anfangs in diesen Fällen stets die Iridektomie ausgeführt wurde, die fast regelmäßig versagte, während die nachgeschickte Trepanation fast ausnahmslos zur Druckherabsetzung führte. In Würzburg wurde, wie *Wessely* berichtete, dieselbe Erfahrung auf einem anderen Wege gemacht: Bei doppelseitigem, chronischem Glaukom wurde auf einem Auge iridektomiert, auf dem anderen trepaniert. Dabei ergab sich, daß die Normalisierung des Druckes am iridektomierten Auge so gut wie immer ausblieb, am trepanierten Auge dagegen stets eintrat.

Aber auch *Uhthoff*[35]), der vorzugsweise die Iridektomie anwendet, steht der Trepanation durchaus nicht grundsätzlich ablehnend gegenüber. Er erkennt die Berechtigung, durch die Trepanation einen dauernden fistelnden Abfluß zu schaffen, wohl an und empfiehlt auch, im Falle des Versagens der Iridektomie eine *andere* Operation (Sklerotomie, Sklerektomie, Trepanation oder Cyclodialyse) nachzuschicken. Jedenfalls ist *allein die Gefahr einer Spätinfektion* der Hauptgrund, weshalb sich die Trepanation nicht allgemein durchgesetzt oder gehalten hat. *Hamburger* macht dagegen mit Unrecht, wie bereits erwähnt, gar keinen Unterschied zwischen den einzelnen Glaukomoperationen und mißt allen denselben Wert oder dasselbe Versagen zu. Er operiert beim Glaucoma simplex überhaupt nicht und behauptet, daß die „erbärmlichen Erfolge" der Operation gerade bei dieser Glaukomform seine Ansicht bestätigten. Demgegenüber braucht nur auf die größeren Statistiken verwiesen zu werden, die auch beim Glaucoma simplex recht befriedigende Erfolge nachweisen bis zu 80% und mehr. Man vergleiche die Zusammenstellung der verschiedenen Statistiken, welche *Wessely* in der Augenärztlichen Operationslehre (Graefe-Saemisch) gegeben hat. Ich erwähne diesen Umstand lediglich deshalb, weil *Hamburger* auch sonst keinerlei Unterschied zwischen Iridektomie und fistelbildenden Operationen macht und Vergleiche und Rückschlüsse anstellt, welchen nicht beigestimmt werden kann. *Hamburger* behauptet immer wieder, daß eine Scleralnarbe unmöglich fistulieren könne. Dabei stützt er sich vor allen Dingen auf *Schoeler*[23]). Nun ist aber wichtig, daß die *Schoeler*schen Untersuchungen sich lediglich auf glatte *Iridektomie-* und *Sklerotomienarben* beziehen. Daraus einfach auf *Trepanations-* und *Sklerektomienarben* zu schließen, ist durchaus ungerechtfertigt, wie gerade durch die Fluoresceinprobe leicht und einwandfrei nachgewiesen werden kann. Die glatten Iridektomie- und Sklerotomienarben zeigen in der Regel und *im Gegensatz zur Trepanationsnarbe keine Fistulation.* Diese Feststellung hat *Seidel* schon bei seinen ersten Versuchen mit der Fluoresceinmethode gemacht,

und er hat auch bei der ersten Veröffentlichung ausdrücklich darauf hingewiesen. Er hatte erfolgreich iridektomierte Augen mit akutem Glaukom und Sekundärglaukom untersucht und gefunden, daß ihren Operationsnarben eine Fistulationsfähigkeit in der Regel *nicht* zukommt[29]). Und in einer andern Mitteilung hat *Seidel* die Wirkungsweise der Iridektomie erklärt, die darin besteht, daß sie den Weg zu den *natürlichen* Abflußwegen des Auges freimacht[30]). Es entspricht also keineswegs den Tatsachen, wenn *Hamburger* bei der Besprechung der Fluoresceinmethode schreibt: „*Seidel* schließt hieraus (aus der Fistulation durch die Narben), nun sei das mechanische Prinzip der *‚Glaukomoperationen‘* gefunden.“ *Seidel* hat im Gegensatz zu *Hamburger* von Anfang an streng zwischen Trepanation und Iridektomie unterschieden und niemals die Wirkung der Iridektomie in erster Linie durch Fistulation der Narbe erklärt. Damit wird *Hamburgers* Einwand gegen die Fistulationsfähigkeit der *Trepanations*narben, daß doch bei der *v. Graefe*schen Iridektomie eine Fistulation so gut wie immer fehle, von vornherein hinfällig. Gerade weil die Iridektomie in der Regel keinen *neuen*, fistelnden Abflußweg schafft, versagt sie auch so überaus häufig beim chronischen Glaukom. Auf Grund von zahlreichen Untersuchungen schließe ich mich durchaus *Wessely* an, der bei der Besprechung dieser Fragen (Wiener Kongreß 1921) hervorhob, daß die Narben nach glatter, normaler Iridektomie *nicht durchlässig* sind. Ich muß aber auch daran erinnern, daß es *Wessely* in seinen weitern Ausführungen keineswegs bestreitet, daß in gewissen Fällen auch bei der Iridektomie der *cystoiden* Vernarbung, besonders bei Einheilung eines Kolobomschenkels, eine gewisse kurative Rolle zukommt. Wenn daher von *Hamburger*[14]) behauptet wird, *Wessely* hätte sich auf dem Wiener Kongreß seiner Ansicht „angeschlossen“ (nämlich daß Fistulationsnarben ein „Ding der Unmöglichkeit“ seien), so ist das eine unzutreffende Darstellung über *Wesselys* in Wien zum Ausdruck gebrachten Anschauung. *Die Erklärung Wesselys bezieht sich einzig und allein auf die normale, glatte Iridektomienarbe und nicht auf die nach Trepanation.* Von dieser spricht *Wessely* direkt als von *fistelbildender* Operation, und er hat gerade in Wien auf Grund eigener Untersuchungen mit der Fluoresceinmethode seine Ansicht ganz unmißverständlich zum Ausdruck gebracht, daß bei diesen Operationen nicht nur Fistulation *vorkommt*, sondern daß sie auch als das *Wesentliche* dabei anzusehen ist (vgl. auch das Kapitel „Fistelbildende Operationen“ in der neuen Augenärztlichen Operationslehre, Graefe-Saemisch). Es erübrigt sich, noch darauf hinzuweisen, daß auf dem Wiener Kongreß 1921 weiterhin von fast allen Autoren, welche sich zu der Frage äußerten, eine Fistulation nach *Elliot*scher Trepanation anerkannt wurde und teilweise auf Grund der Fluoresceinprobe bestätigt werden konnte.

Bei dieser Gelegenheit möchte ich noch einige Bemerkungen zur Iridektomie anfügen. Wie schon erwähnt, ist ihre Wirkung nicht in erster Linie auf eine Fistulationsfähigkeit der Narbe zurückzuführen. Trotzdem spielt diese sicher *in manchen Fällen* von cystoider Vernarbung eine Rolle, eine Vermutung, die schon öfter von verschiedenen Seiten ausgesprochen wurde. So erklärte sich z. B. *Gunnufsen*[10]) die großartigen Erfolge *A. v. Graefes* mit der Iridektomie damit, daß einmal das Glaucoma simplex nur wenig unter den Fällen *v. Graefes* vertreten ist, und es andererseits besonders durch Einheilung von Iris häufig zu cystoider Vernarbung und Bildung von Fistelnarben gekommen sei. Ferner teilte *Deutschmann*[4]) im Jahre 1914 mit, daß er an *glaukomatösen* Augen sowohl nach Iridektomie als auch nach Starextraktion die Entstehung von *Bindehautkissen* beobachten konnte, die genau dasselbe Bild boten wie die nach *Elliot*scher Trepanation auftretenden.

Nach den Feststellungen mit der Fluoresceinprobe kann man heute mit Sicherheit sagen, daß tatsächlich auch nach antiglaukomatöser Iridektomie Fistulation von Kammerwasser durch die Narbe stattfinden *kann*. Und ohne Zweifel ist diese von *wesentlicher* Bedeutung für den *Erfolg* der Operation, wenigstens soweit es sich um chronisches, nichtentzündliches Glaukom handelt. Diese Ansicht wird auch von *Köllner*[19]) zum Ausdruck gebracht. Sehr interessant sind in der Hinsicht die Beobachtungen, die *A. Fuchs* aus dem Glaukommaterial seines Vaters *E. Fuchs* mitteilt[8]). Es zeigt sich nämlich, wie *A. Fuchs* in Kurvenform sehr anschaulich zum Ausdruck bringt, daß die Iridektomie vermittels *Messerschnittes* gegenüber der mit der *Lanze* ausgeführten *wesentlich bessere Resultate* erzielte (Dauererfolg 9:7). Bei der Iridektomie mit dem Messer wurde in *27%* cystoide Narben festgestellt gegen *15%* bei der Lanzeniridektomie. (Diese Mitteilungen lassen übrigens ersehen, daß bei fast ausschließlicher Iridektomie als Glaukomoperation die Häufigkeit der cystoiden Vernarbung doch eine recht beträchtliche sein kann.) Nach diesen Befunden nimmt *A. Fuchs* an, daß die größere Häufigkeit der fistulierenden Narbe der Grund für die besseren Heilerfolge der Iridektomie mit dem *Messer* gegenüber der mit der *Lanze* ist.

Auch an der *Meller*schen Klinik wird hauptsächlich die Iridektomie als Glaukomoperation angewandt und dabei ebenfalls dem Messer gegenüber der Lanze den Vorzug gegeben. (Bericht von *Safar*[27]). In einer gewissen Anzahl von Fällen wurde aber im Anschluß an die Iridektomie ein kleines Stückchen Sclera excidiert, so daß diese Modifikation wohl besser zu den fistelbildenden Operationen zu rechnen ist. Über die Fistulation erwähnt *Safar* nur soviel, daß an 2 Augen nach erfolgreicher Iridektomie (ohne Sklerektomie) freie Fistulation nachzuweisen war, bei einer Gesamtzahl von 69 iridektomierten Fällen.

Leider geht aus seinem Bericht nicht hervor, ob *sämtliche* operierten Augen auf die Fistulationsfähigkeit ihrer Narben mit der Fluoresceinmethode geprüft worden sind. Dies wurde dagegen von *Pillat*[26]) durchgeführt, der eine Aufstellung der Glaukomoperationen an der 2. Augenklinik in Wien gab. Daraus ist zu entnehmen, daß dort die Iridektomie ebenfalls fast ausschließlich mit dem *Messer* ausgeführt wird (202 Iridektomien, davon 196 mit dem Messer und nur 6 mit der Lanze). Was nun die Narbenform nach Iridektomie anbetrifft, so fand *Pillat* als weitaus häufigste die glatte, strichförmige, weiße Narbe. Immerhin sind es im ganzen nur 50—60%, die dieses Bild zeigten; beim Rest fanden sich bald Pigmenteinlagerungen in die Narbe, bald nahm sie blasig-ödematösen oder ektatischen Charakter an. *Pillat* konnte vermittels der Fluoresceinprobe feststellen, daß eine *ganze Reihe von Iridektomienarben* fistulierte, und zwar sowohl beim entzündlichen wie auch beim nichtentzündlichen Glaukom. Dabei überwog die *Fistulation auf Druck* erheblich gegenüber der spontanen Fistulation. Die Gesamtzahl der *nach Iridektomie* fistulierenden Augen betrug rund 9%, immerhin eine größere Anzahl, als es wohl von den meisten bisher vermutet wurde. Ein sicherer Überblick wird sich allerdings erst dann ergeben, wenn von verschiedenen Seiten, namentlich auch von Kliniken, welche ausschließlich die Iridektomie bei *allen* Glaukomformen anwenden, systematisch größere Reihen von operierten Augen auf eine Fistulationsfähigkeit mit der Fluoresceinmethode untersucht worden sind. Auf die verschiedenen Punkte, welche dabei unbedingt zu beachten sind, werde ich bei der Trepanation noch zu sprechen kommen. Ferner sei noch erwähnt, daß auch *Uhthoff*[34, 35]) ein Fistulieren der Iridektomienarben mit der Fluoresceinprobe in einzelnen Fällen feststellen konnte. In diesen Fällen war allerdings nicht selten Einheilung eines kleinen Irisgewebsfetzens nachweisbar. Endlich haben auch wir an unserem Iridektomie-Material, das sich jetzt freilich fast nur auf entzündliches Glaukom erstreckt, bei ausschließlicher Anwendung des Lanzenschnittes *vereinzelt* „Fistelnarben" beobachten können.

Auf die früher im Anschluß an klinische Feststellungen öfter erörterte Frage, wie die mit der Trepanation gleichzeitig ausgeführte Irisausschneidung hinsichtlich der Wirkung der Operation zu beurteilen sei, komme ich später noch zu sprechen. Darüber gibt uns eine genaue Sichtung der Ergebnisse der Fluoresceinmethode Aufschluß. Es bleibt mir nur noch eine kurze Bemerkung zu *Hamburgers* letzter Kritik der Fistulationsnarben[14]). *Hamburger* beruft sich (wie schon früher) darauf, daß erfahrene Beobachter wie *Meller* und *Hegner* nicht nur trotz der (fistulierenden) cystoiden Narbe die glaukomatöse *Drucksteigerung* gelegentlich weiter bestehen sahen, sondern daß es sogar erst nach Entfernung des „Filtrationskissens" zur Normalisierung des Augendruckes gekommen sei.

Darauf ist zu erwidern, daß Fistulation durchaus nicht immer mit Normalisierung des Augendrucks gleichbedeutend zu sein *braucht*, wie schon aus der *Spital*schen Arbeit hervorgeht. Bei dem Falle von *Meller*[23]) (dem einzigen dieser Art, den ich finden konnte) handelt es sich außerdem um Sekundärglaukom, bei dem die Verhältnisse hinsichtlich der Wirkung einer Trepanation, entsprechend der verschiedenen Ursachen für die Drucksteigerung, ganz unterschiedlich sein können. Aber auch wenn wir eine Fistulation in dem Falle annehmen, ist es doch keineswegs bewiesen, daß durch die operative Entfernung des Bindehautkissens auch die Fistulation *beseitigt* wurde. Bei der Entfernung ist die Vorderkammer abgeflossen, der Bulbus also wieder eröffnet worden. Es kann nun sehr wohl gerade erst durch den zweiten Eingriff eine *ausreichende* Fistel zustande gekommen sein. Ich habe ja schon darauf aufmerksam gemacht, daß auch bei ausgiebiger Fistulation jegliche Kissenbildung fehlen kann. Übrigens sagt *Meller* anläßlich der Besprechung der andauernden Hypotonie nach *Elliot* und *Lagrange*[24]) selbst, es sei nicht zu empfehlen, die fistulierende Narbe auszuschneiden, *weil nach Verschluß der Öffnung die Drucksteigerung mit großer Wahrscheinlichkeit wiederkehre.*

Ich wende mich nun zu den bisherigen Ergebnissen, welche von anderer Seite mit der Fluoresceinmethode erhoben wurden. Die Mitteilungen hierüber sind noch nicht sehr zahlreich, obwohl der Fluoresceinversuch allein es in allen Fällen ohne weiteres ermöglicht, das Verhalten einer Narbe mit Sicherheit beurteilen zu können. Als wichtigste Tatsache, die von *allen* Beobachtern festgestellt wurde, ist hervorzuheben, daß das Bestehen einer Fistulation, in zahlreichen Fällen nach ausgeführter Trepanation, bestätigt werden konnte [*Wessely*[26]), *Pillat*[25, 26]), *Birch-Hirschfeld*[2]), *Haisst*[12]), *Safar*[27]), *Uhthoff*[34, 35]), *Holth*[17]), *Gjessing*[9])].

Im weitern weichen ihre Resultate aber gegenüber *Seidel* und *Spital scheinbar* mehr oder minder ab, indem sie unter den *erfolgreich* trepanierten Augen stets eine gewisse Anzahl fanden, bei welcher eine Fistulation nicht nachgewiesen werden konnte. Da auf Grund dieser Erfahrung bei manchen Neigung besteht, die druckherabsetzende Wirkung der *Elliot*schen Trepanation nicht auf die Fistulationsfähigkeit der Scleralnarbe zu beziehen, so möchte ich im folgenden zeigen, daß diese ja auch schon von *Seidel* und *Spital* gemachten Beobachtungen durchaus nicht geeignet sind, die Ansicht, daß das druckherabsetzende Prinzip der *Elliot*schen Trepanation in der Fistulationsfähigkeit der Scleralnarbe liegt, aufzugeben oder zu bezweifeln. Dies geschieht am besten dadurch, daß ich kurz die verschiedenen Fragen und Punkte bespreche, welche bei der Fluoresceinprobe und der Beurteilung ihrer Resultate *unbedingt zu beachten* sind. Nur dann können klare und

eindeutige Ergebnisse erzielt werden, Ergebnisse, die sich dann auch miteinander in Einklang bringen lassen. Und dann deckt uns die Fluoresceinmethode auch wichtige Tatsachen auf.

Folgende Punkte müssen bei jeder Prüfung über die Fistulationsfähigkeit von Scleralnarben stets klargestellt sein, wenn daraus gültige Schlußfolgerungen auf die Wirkungsweise dieser Operation gezogen werden sollen:

1. *Es muß festgestellt werden, ob die Trepanation erfolgreich war*, d. h. ob sie es vermocht hatte, den erhöhten Augendruck herabzusetzen. Es ist ohne weiteres einleuchtend, daß die Kenntnis des Operations*erfolges* unerläßlich ist, wenn man aus dem Vorhandensein oder Fehlen der Fistulation irgendwelche Rückschlüsse ziehen will. Statistiken, welche lediglich Prozentzahlen über die Häufigkeit der erreichten Fistelbildung enthalten, ohne über die sonstigen Ergebnisse der Operation zu berichten, sind daher für Schlüsse auf das wirksame, druckherabsetzende Prinzip dieser Operationsmethoden nicht brauchbar.

2. *Bei fehlender freier (spontaner) Fistulation ist zu prüfen, ob nicht Fistulation auf Druck nachweisbar ist.*

Die Begründung habe ich bei der Beschreibung der Fluoresceinmethode schon gegeben. Angaben über Fistulation auf Druck fehlen z. B. bei *Haisst**) und bei *Holth*. Gerade bei letzterem[17]) wäre aber die Feststellung darüber von großem Interesse gewesen. *Holth* hat nämlich auf Grund seiner anatomischen Untersuchungen auf den Unterschied zwischen freier und subconjunctivaler Fistulation aufmerksam gemacht und diese auf ähnliche Weise erklärt, wie es *Seidel* schon früher für die Erscheinung der Druckfistulation getan hat.

3. *Die untersuchten Fälle sind streng nach den einzelnen Glaukomformen zu trennen.*

Dieser Punkt ist sehr wichtig. Da er aber von den meisten Autoren übersehen oder nicht berücksichtigt wurde, so erklärt es sich auch ohne weiteres, daß sie zu abweichenden, richtiger gesagt *nicht vergleichbaren* Ergebnissen kommen mußten; denn die Unterschiede in dem Verhalten der einzelnen Glaukomformen, über die uns die Fluoresceinmethode Aufschluß geben kann, kamen infolge der wahllosen Zusammenstellung nicht zur Geltung. Es ist ja eine längst allgemein anerkannte Tatsache, daß unter dem Begriff Glaukom ganz verschiedene Krankheitszustände, die mit Drucksteigerung einhergehen, zusammengefaßt werden. Und aus dieser Erkenntnis sowie aus der Erfahrung, wie verschieden der Erfolg einer Operation je nach der einzelnen Form des Glaukoms sein kann, entspringt auch die Forderung, bei allen Statistiken über Glaukomoperationen wenigstens die großen

*) Ich bemerke, daß mir nur das Referat in den Klinischen Monatsblättern zugänglich war.

Hauptgruppen der Krankheit zu unterscheiden. Es ist daher auffallend, daß dies bei den Prüfungen über die Fistulationsfähigkeit der Trepanationsnarben mit der Fluoresceinmethode fast allgemein unterlassen wurde. Wie berechtigt die aus anderen früheren Beobachtungen hervorgegangene Forderung einer genauen Klassifizierung aber war, wird gerade durch die Fluoresceinprobe aufs nachdrücklichste bestätigt. Sehen wir doch, wie die durch sie aufgedeckten Unterschiede den meisten Untersuchern entgangen sind.

Diese Unterschiede bestätigen übrigens zum großen Teile auch das, was man aus rein klinischer Erfahrung bis zu einem gewissen Grade schon erwarten konnte. Es zeigt sich nämlich, daß die eigentliche Wirkung der Trepanation, die in der Schaffung neuer Abflußwege durch Erzeugung einer Dauerfistel besteht, vor allem beim *chronischen* (nichtentzündlichen) *Glaukom* zur vollen Geltung kommt. Wenn man bedenkt, daß gerade hier die technisch vollkommenste *v. Graefe*sche Iridektomie oft mehr oder weniger *unbefriedigende* Erfolge zeigte, so ist es ohne weiteres verständlich, daß bei dieser Glaukomform der Fistulationsfähigkeit der Scleralnarbe die *wesentliche* Bedeutung zur Herabsetzung des erhöhten Augendruckes zukommt. Die gleichzeitig bei der *Elliot*schen Trepanation noch ausgeführte Irisausschneidung spielt dabei keine wesentliche Rolle. Sowohl die früheren Beobachtungen *Seidels* und *Spitals* sowie auch meine seit einiger Zeit vorgenommenen Untersuchungen zeigen nämlich übereinstimmend, daß nach *Elliot*scher Trepanation beim chronischen Glaukom die *Drucksteigerung* trotz vorhandener Irisausschneidung weiterbesteht, wenn die Scleralnarbe *keine* Fistulation aufweist. Wohl aber wurde andererseits auch *beim Unterbleiben* einer *Irisausschneidung* stets normaler oder subnormaler Augendruck gefunden, wenn nur die *Trepanationsnarbe deutlich fistulierte*. Diese Tatsache wird uns besonders eindrücklich durch diejenigen Fälle vor Augen geführt, wobei der Druck erst durch Schaffung einer (nachweisbaren) Fistel zur Norm gebracht werden konnte, und wobei sich die Fistel aus irgendeinem Grunde später wieder schloß. Sowie dieses Ereignis, das durch die Fluoresceinprobe leicht festzustellen ist, eintritt, findet man wieder erhöhten Augendruck. Natürlich läßt sich denken, daß es gelegentlich einmal beim Unterbleiben der Irisausschneidung bei der *Elliot*schen Trepanation sekundär durch Anlagerung der Iris an die Innenseite der Trepanationsöffnung zum Verschluß der Fistel kommen könnte. Diese Gefahr ist aber nach unserer Erfahrung nur gering. Für die klinische Anwendung möchte ich daher nach unsern Beobachtungen sagen, daß das Ausbleiben des Irisvorfalles bei der Trepanation des *chronischen* Glaukoms kein Grund ist, eine Irisausschneidung zu erzwingen oder nach einigen Tagen eine zweite Trepanation vorzunehmen, nur um eine Irisausschneidung noch ausführen zu können.

Diese Ergebnisse stehen im wesentlichen mit den von *Wessely* gegebenen Ausführungen über die fistelbildenden Operationen[36, 37]) in vollem Einklang, namentlich auch mit seiner Forderung, die Trepanation auf das *chronische Glaukom* zu beschränken, sofern der Druck nicht durch Miotica herabgesetzt wird, und bei dem entzündlichen Glaukomformen die Iridektomie auszuführen.

Wie *Seidel*[31]) schon ausführte, ist nach den Erfahrungen der Heidelberger Klinik beim chronischen Glaukom nur dann von der glatten *Iridektomie* eine gute Dauerwirkung zu erwarten, wenn der Augendruck auch durch die *medikamentöse* Therapie (Pilocarpin, Eserin) zur Norm zurückgeführt werden kann. Selbstverständlich soll damit nicht gesagt sein, daß in diesen Fällen der Augendruck nach ausgeführter Iridektomie in allen Fällen mit Sicherheit herabgesetzt werden *müßte*. Nur die *Möglichkeit* der Druckherabsetzung durch glatte Iridektomie in diesen Fällen soll betont werden. Ob dieser mögliche Erfolg in Wirklichkeit eintritt, hängt von einer Reihe weiterer Faktoren ab, die sich auf die Technik, sowie auf die anatomischen Verhältnisse der Kammerwinkelgegend an der zur Iridektomie gewählten Stelle beziehen (vgl. z. B. *Kubik*[20])]. Werden solche Augen, wie das mancherorts geschieht, trotzdem *trepaniert*, so kann einmal, wie bei den übrigen Fällen, typische Fistelbildung entstehen. Tritt aber hier gleich oder erst später Verschluß der Fistel ein, was man bei allen Glaukomformen, wenn auch mit unterschiedlicher Häufigkeit, beobachten kann, so bleibt der Augendruck trotzdem normal, wenn es nur gelungen ist, bei der Operation gleichzeitig eine Irisausschneidung vorzunehmen, die ja erfahrungsgemäß in diesem Falle allein schon die Regulation der Druckes bewerkstelligen *kann*. Es ist demnach durchaus verständlich, daß man in diesen Fällen durch Ausführung der *Elliot*schen Trepanation mit Irisausschneidung den Augendruck in der Regel stets normalisieren kann, da wir ja mit der *Elliot*schen Trepanation *mit* Irisausschneidung *zwei* druckherabsetzende Prinzipien zur Anwendung bringen, von denen jedes allein in *diesen Fällen* auch schon genügen würde, um eine befriedigende druckherabsetzende Wirkung zu erzielen (vgl. *Thiel*, Sitzgs.-Ber. Vereinigung mitteldeutscher Augenärzte. Ref. Kl. M. Bl. f. A. H. K. 1923, I, S. 766).

Wir halten aber trotzdem in diesen Fällen die Ausführung der Trepanation *nicht* für angezeigt, weil wir dasselbe Ziel erreichen können mit einer Operation, die für die Zukunft das Auge weniger gefährdet (Spätinfektion), nämlich mit der *v. Graefe*schen Iridektomie.

Wir operieren diese Fälle, ebenso wie *Wessely*, in der Regel *überhaupt nicht*, sondern begnügen uns mit der Verordnung von Pilocarpin unter dauernder sorgfältiger tonometrischer Kontrolle in bestimmten Zeit-

abständen. Und sollte aus irgendeinem Grunde, z. B. Unzuverlässigkeit der Patienten, die medikamentöse Behandlung *nicht* angängig sein, so kommt, wie gesagt, *zunächst nicht die Trepanation*, sondern die *Iridektomie* zur Anwendung.

Dieselbe Überlegung, die wir eben angestellt, gilt auch für alle übrigen zur Iridektomie geeigneten Fälle, vor allem das *akute Glaukom*. Wie durch *Brandt*[3]) mitgeteilt, wird an der hiesigen Klinik bei dieser Glaukomform die Trepanation nur selten angewandt. Hier genügt die Iridektomie. Kommen aber Augen mit akutem Glaukom zur *Trepanation*, so wird dabei ja auch in den meisten Fällen gleichzeitig eine Irisausschneidung ausgeführt. Infolge der Hyperämie zeigen die Augen mit entzündlichem Glaukom erfahrungsgemäß eine große Neigung zu festem Verschluß der Scleralöffnung, ein Umstand, auf den auch *Bachstez*[1]) im Anschluß an seine anatomischen Untersuchungen hinwies. Dieses Ereignis hat aber beim akuten Glaukom nicht dieselbe schlimme Bedeutung wie beim chronischen, bei welchem, mit Ausnahme der eben erwähnten (seltenen) Möglichkeit, Fistelverschluß mit sofortigem erneutem Druckanstieg verbunden ist. Denn beim akuten Glaukom bleibt ja die Drucksteigerung schon durch die Irisausschneidung behoben, und somit verstehen wir auch, wie es kommt, daß uns die Fluoresceinprobe häufig Fälle von akutem Glaukom zeigt, die nach ausgeführter Trepanation *trotz Fehlens einer Fistelnarbe* gute Dauerresultate aufweisen. Damit erklären sich auch jene Fälle, in denen bei *akutem* Glaukom eine Trepanation *ohne Irisausschneidung* wirkungslos bleibt. während die nachgeschickte zweite Trepanation, bei welcher die Irisausschneidung gelingt, prompte Abhilfe schafft, obwohl die Trepanationsnarben in beiden Fällen *nicht* fistulieren. Es kommt auch beim akuten Glaukom Fistulation der Scleralnarbe vor, sie ist nur ungleich *seltener* als beim chronischen. Ich kann in der Hinsicht *Spitals* Befunde bestätigen. Man muß ferner bedenken, daß sich manche Glaukomformen nicht immer eindeutig in diese oder jene Gruppe einteilen lassen, sondern daß sie *Übergangsformen* darstellen, die bald mehr nach der einen Seite, bald mehr nach der andern neigen. Es kann mithin auch hinsichtlich der Wirkungsweise der Trepanation einmal mehr diese, das andere Mal mehr jene Komponente überwiegen. Insbesondere beobachtet man beim entzündlichen Glaukom dann Fistelbildung, wenn wegen Ausbleibens des Dauererfolges nach Iridektomie später *im chronischen Stadium* noch eine Trepanation nachgeschickt wird, und diese dann von Erfolg ist.

Nicht so eindeutig ist die Wirkung der Trepanation beim *Sekundärglaukom* zu erkennen. Das ist ohne weiteres klar, wenn man sich vor Augen hält, wie verschieden die primäre Ursache sein kann. Beruht sie lediglich auf einer Seclusio pupillae infolge von abgelaufener Iritis,

so wird auch hier die Trepanation ohne Fistelnarbe zum Ziele führen, *wenn durch eine gleichzeitig vorgenommene Irisausschneidung wieder eine Kommunikation zwischen vorderer und hinterer Augenkammer zustande kommt.* Auch beim Sekundärglaukom infolge von vorderer Synechie genügt in der Regel die Iridektomiewirkung allein, um den Augendruck zur Norm zurückzuführen.

In den übrigen Fällen von Sekundärglaukom scheint aber die Fistulationsfähigkeit der Scleralnarbe für den druckherabsetzenden Erfolg doch eine Rolle zu spielen. Es zeigt sich nämlich, daß der erhöhte Druck besonders dann normalisiert wird, wenn eine Fistelnarbe erzielt werden kann, hingegen der Druck hoch bleibt, wenn dies nicht gelingt. Daß letzteres sehr oft der Fall ist, geht aus *Spitals* Arbeit hervor; es handelt sich ja meist um Augen mit entzündlichen Zuständen.

Beim *Buphthalmus* des frühen Kindesalters endlich ist als wesentlichste Feststellung der Fluoresceinmethode hervorzuheben, daß die Scleralnarbe, wie schon erwähnt, *in der Regel stets fest verwächst.* Das Ausbleiben der druckherabsetzenden Iridektomiewirkung ist, wie bekannt, auf die abnormen anatomischen Verhältnisse der Kammerbucht zu beziehen, da im buphthalmischen Auge der *Schlemm*sche Kanal entweder fehlt oder abnorm rückwärts gelagert ist, so daß er als Abflußweg nicht in Betracht kommt*).

Nach dem Gesagten ist es klar, wie es kommen konnte, daß manche für die Wirkung der Trepanation widersprechende Angaben zu finden glaubten. Je nach den Beobachtungen bei entzündlichem oder nichtentzündlichem Glaukom in seinen verschiedenen Formen wurde bald die Irisausschneidung als der Hauptfaktor angesehen, bald ihr eine nebensächliche Bedeutung beigemessen und die Fistulation in den Vordergrund gestellt. Einzelne Autoren widersprechen sich in ihrer dazu geäußerten Ansicht auch selbst. Ich muß noch anführen, daß auch *Wessely* schon darauf hingewiesen hat, daß man bei entzündlichem Glaukom trotz guten Erfolges der Operation häufig feste Vernarbung der Sclerallücke antrifft. *Das prinzipiell verschiedene Verhalten der einzelnen Glaukomformen* auf Grund systematischer Untersuchungen mit der Fluoresceinmethode wurde jedoch besonders von *Spital* hervorgehoben.

Nun muß ich noch auf einen Umstand eingehen, der in der ganzen Frage über die Wirkungsweise der Trepanation manche Verwirrung hervorgerufen hat. Man findet nämlich gelegentlich Augen, welche trotz nachweisbarer Fistulation dennoch Drucksteigerung aufweisen. Aus dieser Tatsache wurde von verschiedener Seite geschlossen, daß die Fistulation nur eine *nebensächliche* Rolle für die Druckherabsetzung spiele, oder daß zum mindesten neben ihr noch andere Faktoren gleichzeitig wirken müßten.

*) *Anmerkung bei der Korrektur:* Vgl. die neueste Arbeit aus *Mellers* Klinik von Safar. Zeitschr. f. Augenheilk. **51**, 301. 1923.

Daß dieser Schluß nicht zwingend ist, liegt auf der Hand. Nach meinen Erfahrungen bestätige ich die schon von *Spital* mitgeteilte Beobachtung, daß bei solchen Augen die mit der Fluoresceinprobe nachgewiesene Fistulation *eine auffallend spärliche ist.* Diese Fälle beweisen nur, daß bei ihnen die vorhandene Fistulation keine *ausreichende* ist. Weiterhin ergeben sich noch Unterschiede dadurch, daß die Durchlässigkeit der *natürlichen* Abflußwege in den einzelnen Fällen *verschieden stark* eingeschränkt sein kann; das muß aber im Einzelfalle maßgebend sein für den Erfolg der Trepanation, wenn durch die angelegte Fistel die Differenz zwischen Zu- und Abfluß ausgeglichen und damit die Drucksteigerung beseitigt werden soll. Es ist also verständlich, daß innerhalb gewisser Grenzen aus der Stärke der Fistulation nicht auf die Höhe des Augendruckes geschlossen werden kann. Immerhin läßt sich nach unsern Untersuchungen, die in der Hinsicht mit denjenigen *Pillats* übereinstimmen, sagen, daß bei spontaner Fistulation so gut wie *niemals* erhöhter Augendruck gefunden wird. Dies wird nur an Augen mit Fistulation auf Druck beobachtet, wobei sich dieselbe nach unsern Erfahrungen durch eine *auffallende Spärlichkeit* auszeichnet.

Zum Schluß will ich noch auf die Frage eingehen, welche Umstände für den Verschluß der Scleralfistel verantwortlich zu machen sind. Darüber gehen die Ansichten auseinander, und es ist wohl noch nicht möglich, eine sichere, abschließende Erklärung zu geben. So viel steht aber fest, daß die intraokulare *Drucksteigerung* nicht unbedingt notwendig ist, um eine Fistulation zu unterhalten. Man kann nämlich, wie schon angeführt, auch an *nichtglaukomatösen* Augen nach Staroperation gelegentlich Fistulation feststellen. Darauf hat kürzlich (1921) *Elschnig*[4]) in seiner Arbeit *„über die Grundlage der Spätinfektion nach Trepanation und der Wagenmannschen Infektion"* wieder aufmerksam gemacht, nachdem *Wagenmann* bereits 1889 in seiner bekannten Arbeit *„über die von Operationsnarben und vernarbten Irisvorfällen ausgehenden Glaskörpereiterung"* (v. Graefes Arch. f. Ophth. 35) *ausdrücklich* darauf hingewiesen hatte, daß eine Reihe der von ihm anatomisch untersuchten Augen, die plötzlich durch Glaskörpereiterung zugrunde gegangen waren, vorher klinisch *fistulierende* Narben gezeigt hatten, was durch die spätere anatomische Untersuchung bestätigt wurde. Weiter ist interessant, daß *Wagenmann* beim Bekanntwerden der *Elliot*schen Trepanation gerade auf Grund seiner *früheren* Erfahrungen und mikroskopischen Untersuchungen die Gefahr der Spätinfektion bei *Elliot*scher Trepanation voraussagte und als erster in der Lage war, über dieses nun von verschiedenen Seiten beschriebene Ereignis zu berichten (Heidelberger Kongreßbericht 1912). Nach unsern Beobachtungen (4 verschiedene Augen) kann ich die von *Elschnig*

angeregte Frage dahin beantworten, daß sich die Fisteln nach Kataraktextraktion meist *durch nichts* von der typischen Trepanationsfistel unterscheiden. Man findet wie bei dieser ein ausgedehntes, oft glasiges Bindehautkissen, in dessen Bezirk die Conjunctivalgefäße vollkommen fehlen. Nach diesen Feststellungen kann ich der Ansicht *v. Liebermanns*[21]) nicht zustimmen. *v. Liebermann* glaubt aus der Beobachtung von *Fistelverschluß* an trepanierten Augen mit normalisiertem Druck auf eine Selbstregulierung des Kammerwasserabflusses schließen zu können in der Weise, daß bei den Glaukomfällen, bei denen die Iridektomie zur Druckregulierung genügt haben würde, die Sclerallücke nach ausgeführter *Elliot*scher Trepanation mit Irisausschneidung automatisch verwächst und undurchlässig wird. Wie wir gesehen haben, trifft es zwar in vielen Fällen *von entzündlichem Glaukom* zu, daß die Scleralfistel sich schließt und der Augendruck infolge der Irisausschneidung trotzdem normal bleibt. Der Verschluß der Fistel rührt aber wohl in erster Linie von der *Hyperämie* dieser Augenhäute her, die infolgedessen zu Gewebsproliferation neigen. Vielleicht spielt dabei auch ein stärkerer Fibrin- und Eiweißgehalt des Kammerwassers eine Rolle, wie *S. Hagen*[11]) annimmt. Da aber, wie ich schon berichtete, bei fehlender Drucksteigerung am nichtglaukomatösen Auge eine dauernde Fistelbildung von uns beobachtet wurde, so möchte ich davor warnen, sich auf eine automatische Selbstregulierung der Scleralfistel nach der Trepanation zu verlassen, da es mit Rücksicht auf die Gefahr der Spätinfektion nicht empfehlenswert erscheint, alle Glaukomformen unbedenklich zu trepanieren, wie *v. Liebermann* vorschlägt.

Was die Einlagerung von intraokularem Gewebe in die Sclerallücke anbetrifft, so wird diesem Umstande von den einen der Verschluß der Fistelnarbe zur Last gelegt, während die andern darin gerade einen das Entstehen einer Fistel begünstigenden Faktor erblicken. Für letztere Ansicht sprechen unsere erwähnten Befunde nach Kataraktextraktion. Unter den 4 Augen war zweimal der eine Colobomschenkel etwas in die Scleralnarbe eingelagert, und in einem Falle war bei der Operation erheblicher Glaskörperverlust aufgetreten. Ich erinnere an entsprechende Fälle nach Glaukomiridektomie und vor allem an die Iridencleisis, bei welcher die Iriseinlagerung ja mit Absicht zur Erzeugung einer Fistel zur Anwendung kommt. Ich glaube, daß diese Beobachtungen genügen, um die Behauptung zu begründen, daß der Einklemmung von Irisgewebe in die Wunde eine begünstigende Wirkung auf die Bildung von Fistelnarben zukommt. Und diese sind ihrerseits Erklärung genug für die besseren Erfolge bezüglich Druckregulierung solcher Fälle gegenüber der einfachen (nicht fistulierenden) Iridektomie. Es wird auch von *Köllner*[18]) darauf hingewiesen, daß im Anschluß an die Iridektomie eine nennenswerte Herabsetzung des Augendruckes

beim Glaucoma simplex in der Mehrzahl der Fälle nicht zu erfolgen pflegt, *vorausgesetzt, daß es nicht zufällig zu einer Fistelnarbe kommt.*

Nach den Mitteilungen *Gjessings*[9]) läßt sich übrigens ein interessanter Unterschied zwischen den Trepanationsmethoden und denen der Iriseinklemmung ersehen. *Gjessing* fand, daß bei der *Iridencleisis* der Augendruck nach der Operation nicht immer *gleich* auf die Norm zurückgeht, sondern daß oft Monate vergehen können, bis die Drucksteigerung vollkommen beseitigt ist. Bei der *Trepanation* hingegen wird ja bekanntlich der Druck immer *gleich* herabgesetzt, auch in den Fällen, die später keinen Dauererfolg aufweisen. Dieser Unterschied kommt wohl durch die verschiedene Art, auf die die Erzeugung einer Fistel angestrebt wird, zustande. Bei der Trepanation und Sklerektomie ist es die in die Sclera gesetzte Lücke; diese kommt sofort zur Geltung. Bei der Iridencleisis fehlt dagegen eine eigentliche Lücke, die eingelagerte Iris verhindert lediglich das feste Verwachsen der glatten Linearwunde, und das Kammerwasser braucht eine gewisse Zeit, bis es sich selbst einen ausreichenden Fistelweg schaffen kann.

Damit soll nicht gesagt sein, daß es durch den Vorfall von größeren Gewebsteilen, z. B. Corpus ciliare, nicht zu völliger Blockierung und anschließendem, festem Narbenverschluß der Trepanationsöffnung kommen kann. Daß aber in solchen Fällen dem eingelagerten intraokularen Gewebe keine abnorme Sekretion zukommt, wodurch eine Fistulation von Kammerwasser vorgetäuscht werden könnte, wie *Hamburger*[14]) aus den anatomischen Befunden *Wolfrums* schließen will, braucht nach meinen bisherigen Ausführungen kaum noch eigens betont zu werden.

Zusammenfassend kann man sagen, daß der Verschluß einer Fistel vor allen Dingen bei entzündlicher Hyperämie des Gewebes zustande kommt, mit Ausnahme beim *kindlichen* Auge, dessen Sclera auch beim Fehlen jeglicher Entzündungszustände eine sehr große Vernarbungstendenz aufweist.

Zum Schluß möchte ich noch einen interessanten Fall anfügen sowie über eine Reihe von Untersuchungen mit der Fluoresceinprobe berichten. Es handelt sich dabei um Fälle, welche ich in den letzten Monaten untersuchen konnte. Die Fälle, welche in den Mitteilungen von *Seidel* oder *Spital* schon berücksichtigt sind, wurden ausgeschieden, wenn nicht in der Zwischenzeit irgendwelche schwerwiegende Veränderungen aufgetreten waren, wie z. B. im folgenden:

Michael R., 38 Jahre.

2. IV. 1918. Seit einiger Zeit Schatten vor dem rechten Auge. Vis. R. = Finger $^1/_2$ m. Tension 44 mm Hg. Ophth.: tiefe glaukomatöse Exkavation. L. Auge normal. Auf Pilocarpin und Eserin keine Änderung, daher am

4. IV. 1918. R. Elliottrepanation nach oben mit Irisausschneidung.

16. IV. 1918. Großes, blasiges Bindehautkissen. Tension 14 mm.

23. IV. 1918. Tension R. 23 mm.

17. V. 1918. Kein Kissen mehr, flache Narbe an der Trepanationsstelle. Tension R. 40 mm. Unter Pilocarpin in der Folgezeit Druck schwankend, meist aber noch gerade in normalen Grenzen.

24. V. 1918. Hordeolum r. Oberlid.

18. VII. 1919. Conjunctivitis, Hordeolum ext. am r. Oberlid. Tension R. 60 mm. Ordination: Zink, Bleiwasserumschläge, Pilocarpin.

4. VIII. 1919. Tension R. 60 mm.

7. VIII. 1919. R. Elliottrepanation nach unten mit peripherer Irisausschneidung.

15. VIII. 1919. Unten großes Kissen; Tension subnormal. Bei öfter wiederholter Nachuntersuchung Tension stets zwischen 8—12 mm.

2. XII. 1919. Wiederaufnahme: Starke Conjunctivalinjektion, Bindehautlappen über der unteren Trepanationsstelle infiltriert, mit Fibrinkappe belegt. Cornea und Kammerwasser klar. Im Ausstrich Pneumokokken. Nach Abheilung der leichten Spätinfektion schwankt der Druck in der Folgezeit bei dauernder Kontrolle zwischen 6—14 mm Hg.

20. VIII. 1920. Unten an der Trepanationsstelle bläschenförmiges Kissen. Hier mit Fluoresceinprobe deutliche spontane Fistulation nachweisbar; an der oberen Trepanationsstelle keinerlei Fistulation.

9. XI. 1920. Tension 14 mm. Spontane Fistulation.

24. VI. 1921. Tension 12 mm; ausgiebige spontane Fistulation. Bei vier weiteren Nachuntersuchungen Druck stets normal bzw. subnormal.

1. II. 1922. Wiederaufnahme: Seit 3 Tagen plötzliche Entzündung des r. Auges. Bindehautkissen (unten) chemotisch und infiltriert; Praecipitate, Hypopyon, Kammerwassertrübung. Ordination: Zink, Bleiwasserumschläge. Hg.-Inunktionen.

22. II. 1922. Spätinfektion abgeheilt.

7. VII. 1922. Tension 25 mm. *Keine Fistulation mehr nachzuweisen.*

27. X. 1922. Tension 30 mm. Keinerlei Fistulation. Ordination: Pilocarpin.

17. XI. 1922. Tension 30 mm. Pat. gibt an, daß das r. Auge, welches nach der zweiten Operation dauernd stark geträänt habe, seit der Entzündung im Februar nicht mehr träne.

1. XII. 1922. Elliotnarbe am unteren Limbus leicht prominent. Tension 35 mm. *Weder auf Druck noch spontan Fistulation.*

26. I. 1923. Tension 32 mm. Fluoresceinprobe *negativ.*

16. II. 1923. Tension 35 mm. Keinerlei Filtration festzustellen.

15. V. 1923. Tension 32 mm. Keine Fistulation.

Epikrise: Es handelt sich um ein Auge mit chronischem Glaukom, welches auf die medikamentöse Therapie nicht ansprach. Durch die am oberen Limbus ausgeführte Trepanation entstand anscheinend zunächst eine Fistel, die den Augendruck herabzusetzen vermochte. Mit zunehmender fester Vernarbung dieser Fistel stieg aber der Augendruck nach einigen Schwankungen bald wieder dauernd auf pathologische Werte, so daß eine zweite Trepanation notwendig wurde. Bei dieser gelang es nun, eine Dauerfistel anzulegen, und in den nächsten $2^1/_2$ Jahren wurde stets normaler, ja subnormaler Druck gefunden. Die wiederholt angestellte Fluoresceinprobe zeigte immer eine sehr ausgiebige *spontane Fistulation*, welche so stark war, daß sie dem Patienten subjektive Beschwerden (lästiges „Tränenträufeln") verursachte. Während nun die *erste* Spätinfektion, über die schon *Brandt*[3]) berichtet hat, ohne nachteilige Folgen verlief und auf die Fistulation

keinen Einfluß hatte, kam es, wie mit der Fluoresceinmethode nachgewiesen wurde, im Anschluß an die *zweite* Spätinfektion wieder zu festem Verschluß der Sclerallücke und *damit auch sofort zu erneutem Druckanstieg*. Dieser Zustand hat sich bis heute seit 1 Jahr unverändert gehalten, da bei dem beschwerdefreien und sehuntüchtigen Auge von einem weiteren Eingriff abgesehen wurde.

Dieser Fall demonstriert uns die Wirkungsweise der Trepanation beim chronischen Glaukom aufs anschaulichste. Er beweist, daß die druckherabsetzende Wirkung bei dieser Glaukomform von der Fistulationsfähigkeit der Scleralnarbe abhängig ist. Abgesehen von der jahrelangen Beobachtung und den sicheren Anhaltspunkten über das jeweilige Verhalten der Scleralnarbe, stellt er aber durchaus keine Seltenheit dar. Wenn man nämlich die Literatur durchsieht, kann man eine Reihe von Fällen finden, die nach langem, gutem Dauererfolg *an Spätinfektion* erkrankten, *nach deren Abheilung sich wieder Drucksteigerung einstellte*. Da die Spätinfektion ja stets von der Trepanationsstelle ausgeht, so ist es leicht begreiflich, daß es infolge der dort fast immer erfolgenden Fibrin- und Exsudatausscheidungen gern zu festem Verschluß der Trepanationslücke kommt. Man wird daher nicht fehlgehen, wenn man bei manchen dieser in der Literatur mehrfach beschriebenen Fälle mit erneuter Drucksteigerung nach Spätinfektion einen *Fistelverschluß* annimmt, zum mindesten dann, wenn die Infektion (wie bei dem mitgeteilten Falle) milde verlief und hauptsächlich auf das Gebiet des Bindehautlappens und der Sclerallücke beschränkt blieb. Denn bei schweren Spätinfektionen können noch unübersehbare Veränderungen im Auge hinzukommen. Vor kurzem haben wir einen zweiten ähnlichen Fall beobachten können, bei dem nach einer *leichten* Spätinfektion die vorher normale Tension wieder anstieg, während gleichzeitig die früher *positive* Fluoresceinprobe *negativ* wurde.

Es folge nun die Zusammenstellung über die von mir geprüften und bisher noch nicht veröffentlichten Fälle von Trepanationen, die in der Heidelberger Augenklinik beobachtet wurden:

I. Chronisches Glaukom.

Es wurden 28 Trepanationen untersucht, dabei war der Augendruck 22 mal normal und 6 mal erhöht. Die Fistulation verteilt sich wie folgt:

1. Fälle mit normalem Druck (22).

15 mal *spontane Fistulation*. Bei diesen 15 Trepanationen war 3 mal totale, 10 mal periphere und 2 mal keine Irisausschneidung ausgeführt worden. In 12 Fällen fand sich mehr oder weniger ausgeprägte kissenförmige Narbe, 3 mal war dieselbe flach.

6 Fälle zeigten *Fistulation auf Druck*. Darunter befanden sich 5 mit peripherer und 1 mit totaler Irisausschneidung. Die Narbe war 5mal kissenförmig, 1mal flach.

1 Fall mit peripherer Irisausschneidung und flacher Narbe ließ *keinerlei Fistulation* erkennen. Es betraf den bereits erwähnten Fall von chronischem Glaukom, *der auf Pilocarpin stets gut ansprach*, und der nur ausnahmsweise wegen Unzuverlässigkeit trepaniert wurde. Hier erklärt sich die Wirkung der Trepanation durch die gleichzeitig ausgeführte Irisausschneidung.

2. Fälle mit erhöhtem Augendruck (6).

5mal war eine periphere, 1mal totale Irisausschneidung vorgenommen worden. 1mal fand sich *spärliche Fistulation auf Druck*, bei den 5 übrigen war überhaupt *keine Fistulation* nachzuweisen. Die Narbenform war 5mal flach und 1mal ektatisch.

Außerdem konnte ich noch einen Fall von *Iridosklerektomie nach Lagrange* untersuchen. Er betraf ebenfalls ein Auge mit chronischem Glaukom. Der Augendruck war *erhöht*, die flache Scleralnarbe fistulierte *nicht*.

II. Akutes Glaukom.

3 Trepanationen, die sämtlich feste, glatte Scleralnarben ohne irgendwelche Fistulation zeigten. Bei 2 Fällen mit peripherer bzw. totaler Irisausschneidung war der Druck normal. 1mal dagegen war bei der Operation die gleichzeitige periphere Irisausschneidung nicht gelungen und der Druck wieder angestiegen, so daß eine zweite Operation nachgeschickt werden mußte.

III. Sekundärglaukom.

Es kamen 2 Fälle, die wegen Drucksteigerung im Anschluß an schwere Iridocyclitis trepaniert worden waren, zur Untersuchung. Bei beiden bestand kissenförmige Narbe; der Augendruck war normal. 1mal war spontane Fistulation und 1mal Fistulation auf Druck vorhanden.

Diese Feststellungen stehen in vollem Einklang mit den von *Seidel* und *Spital* mitgeteilten Beobachtungen. Und mit diesen zusammen mögen sie trotz ihrer verhältnismäßig kleinen Zahl doch zur Illustration meiner Ausführungen dienen, deren *wichtigste Ergebnisse ich zum Schluß im folgenden kurz zusammenfasse:*

1. Die druckherabsetzende Wirkung der *Iridektomie* beim Glaukom beruht bei glattem, normalem Heilverlauf auf einer Wiederfreimachung der *natürlichen Abflußwege* des Auges nach dem *Schlemm*schen Kanal.

2. Zu dieser Wirkung kann in gewissen Fällen noch die einer *Fistel*, durch Schaffung *neuer, künstlicher Abflußwege* nach außen hinzukommen. Die Bildung einer Fistel wird durch Einlagerung von Irisgewebe in die Wunde begünstigt, ferner durch den Gebrauch des Messers an Stelle der Lanze, wodurch weniger glatte Wundränder entstehen.

3. Bei der *Elliotschen Trepanation* geschieht die Druckentlastung durch Schaffung *neuer* Abflußwege aus der Vorderkammer nach außen.

4. Das *Hauptindikationsgebiet der Trepanation* stellt das *chronische Glaukom* dar, und zwar die Fälle, bei denen die natürlichen Abflußwege mehr oder weniger *leistungsunfähig* sind, so daß der Augendruck nur durch Anlegung künstlicher neuer Abflußwege dauernd beeinflußt werden kann, *was man klinisch vor der Operation daran erkennt, daß Miotica mehr oder weniger versagen.*

5. Bei der *Trepanation des chronischen Glaukoms* ist die *Fistulationsfähigkeit der Scleralnarbe* das *wesentliche* Moment für den druckherabsetzenden Erfolg der Operation; die in der Regel gleichzeitig ausgeführte Irisausschneidung kann unterbleiben, ohne direkt auf den Dauererfolg von Einfluß zu sein.

6. Beim entzündlichen Glaukom, manchen Formen von Sekundärglaukom und denjenigen Fällen von chronischem Glaukom, welche durch die medikamentöse Therapie allein schon genügend beeinflußt werden, *kann* die Trepanation auch *ohne* Fistulation zum Ziele d. h. zur Normalisierung des Augendruckes führen. Dabei ist aber Voraussetzung, daß durch eine gleichzeitig vorgenommene Irisausschneidung der Zugang zu den natürlichen Abflußwegen in genügender Weise freigemacht wurde. Dasselbe leistet dann aber auch die klassische Iridektomie.

7. Zwischen entzündlichem und chronischem Glaukom gibt es *Übergangsformen*, zu deren Druckregulierung bald die Wirkung der Iridektomie allein ausreicht, bald Fistulation notwendig ist.

8. Die *Fluoresceinmethode* ist das *einzige* klinisch anwendbare Mittel, das sicheren Aufschluß über das Verhalten einer Scleralnarbe hinsichtlich ihrer Fistulationsfähigkeit gibt.

9. Zu Schlüssen auf das wirksame, druckherabsetzende Prinzip von Glaukomoperationen ist außer der Kenntnis vom *Ausfall der Fluoresceinprobe* die Kenntnis der *Art der Fistulation* (spontan oder auf Druck), des Operations*erfolges* sowie der *Art* der behandelten Glaukomformen und ihre Reaktion auf Miotica vor der Operation *unerläßlich*.

Literaturverzeichnis.

[1]) *Bachstez*, Narben nach Sklerektomie und Trepanation der Sclera. Zeitschr. f. Augenheilk. **31**, 34. — [2]) *Birch-Hirschfeld*, Zur Frage der Glaukomtherapie, Zeitschr. f. Augenheilk. **47**, 190. — [3]) *Brandt*, Die Trepanation und die operative Indikationsstellung beim Glaukom. v. Graefes Arch. f. Ophth. **103**, 95. — [4]) *Deutschmann*, Über Sklerektomie und Trepanation usw. Beitr. z. Augenheilk. H. 89. — [5]) *Elschnig*, Die Grundlage der Spätinfektion nach Trepanation und der Wagenmannschen Infektion. v. Graefes Arch. f. Ophth. **105**, 599. — [6]) *Fleischer*, Über die Trepanation beim Hydrophthalmus congenitus. Klin. Monatsbl. f. Augenheilk. 1918 (II), S. 152. — [7]) *Fleischer*, siehe unter [11]) Aussprache. — [8]) *Fuchs, A.*, Über den Erfolg der Glaukomoperationen. Verhandl. d. a. o. Tagung d. ophth. Ges. in Wien 1921, S. 83. — [9]) *Gjessing*, Über die Iridencleisis antiglaucomatosa usw. Ver-

handl. d. a. o. Tagung d. ophth. Ges. in Wien 1921, S. 76. — [10]) *Gunnufsen*, Über die operative Behandlung des primären Glaukoms. Klin. Monatsbl. f. Augenheilk. 1916 (II), S. 283. — [11]) *Hagen*, Die Bedeutung des regenerierten Kammerwassers für die Narbenbildung des Trepanationsdefektes usw. Verhandl. d. a. o. Tagung d. ophth. Ges. in Wien 1921, S. 174. — [12]) *Haisst*, Über die Dauererfolge der Iridektomie und Trepanation usw. 18. Sitzung d. Vereinigung württemberg. Augenärzte. Ref.: Klin. Monatsbl. f. Augenheilk. 1922 (II), S. 351. — [13]) *Hamburger*, Über die Ernährung des Auges 1914. — [14]) *Hamburger*, Zu den neueren Arbeiten über die Ernährung des Auges. Klin. Monatsbl. f. Augenheilk. 1922 (II), S. 393. — [15]) *Hamburger*, Die neueren Arbeiten über die Ernährung des Auges. Klin. Monatsbl. f. Augenheilk. 1920 (II), S. 29. — [16]) *Hegner*, Klinische Untersuchungen über die Dauererfolge der Elliotschen Glaukomtrepanation. Klin. Monatsbl. f. Augenheilk. 1919 (II), S. 36. — [17]) *Holth*, Anatomical examination usw. Brit. journ. of ophth. 1922, S. 10. — [18]) *Holth*, Anatomische Untersuchungen usw. Ber. über d. 39. Versamml. d. Ophth. Ges. Heidelberg 1913. — [19]) *Köllner*, Iridektomie. Augenärztliche Operationslehre, Graefe-Saemisch S. 777. — [20]) *Kubik*, Zur Anatomie der Kammerbucht. Ber. über d. 42. Versamml. d. Ophth. Ges. Heidelberg 1920. — [21]) *v. Liebermann*, Zur Indikation der Elliotschen Trepanation. Klin. Monatsbl. f. Augenheilk. 1922 (I), S. 614. — [22]) *Meller*, siehe unter [25]) Aussprache. — [23]) *Meller*, Über die Sklerektomie nach Lagrange und die Trepanation nach Elliot. Klin. Monatsbl. f. Augenheilk. 1914 (I), S. 1. — [24]) *Meller*, Augenärztliche Eingriffe II. Aufl. — [25]) *Pillat*, Über fistulierende Augen. Sitzungsber. d. Ophth. Ges. Wien v. 22. XI. 1920. Ref.: Klin. Monatsbl. f. Augenheilk. 1921 (I), S. 525. — [26]) *Pillat*, Glaukomoperationen an der II. Augenklinik in Wien. Verhandl. d. a. o. Tagung d. Ophth. Ges. in Wien 1921, S. 92. — [27]) *Safar*, Glaukomoperationen an der I. Augenklinik zu Wien. Verhandl. d. a. o. Tagung d. Ophth. Ges. in Wien 1921, S. 90. — [28]) *Schoeler*, Zur Sklerotomie. Ein experimenteller Beitrag gegen die Filtrationsfähigkeit der Scleralnarben. Berlin. klin. Wochenschr. 1881. — [29]) *Seidel*, Weitere experimentelle Untersuchungen usw. VI. Mitteilg. Die Filtrationsfähigkeit, eine wesentliche Eigenschaft der Scleralnarben nach erfolgreicher Elliotscher Trepanation. v. Graefes Arch. **104**, 158. — [30]) *Seidel*, Weitere experimentelle Untersuchungen usw. X. Mitteilung. Über den Abfluß des Kammerwassers usw. v. Graefes Arch. f. Ophth. **104**, 403. — [31]) *Seidel*, Weitere experimentelle Untersuchungen usw. XVI. Mitteilg. Über die Wirkungsweise der Miotica usw. v. Graefes Arch. f. Ophth. **108**, 285. Siehe auch Ber. über d. 43. Vers. d. D. Ophth. Ges. in Jena 1922, S. 48. — [32]) *Spital*, Über das druckherabsetzende Prinzip der Elliotschen Scleraltrepanation beim chronischen Glaukom. v. Graefes Arch. f. Ophth. **106**, 187. — [33]) *Spital*, Über die Filtrationsfähigkeit der Elliotschen Trepanationsnarbe beim akuten Glaukom, Sekundärglaukom, bei der Iritis glaucomatosa und beim kindlichen Buphthalmus. v. Graefes Arch. f. Ophth. **107**, 92. — [34]) *Uhthoff*, Über Glaukomoperationen mit spezieller Berücksichtigung der Iridektomie. Verhandl. d. a. o. Tagung d. Ophth. Ges. in Wien 1921, S. 6. — [35]) *Uhthoff*, Über die Behandlung des Glaukoms. Münch. med. Wochenschr. 1923, S. 6. — [36]) *Wessely*, Die physiologischen und anatomischen Grundlagen der neueren Glaukomoperationen. Verhandl. d. a. o. Tagung d. Ophth. Ges. in Wien 1921, S. 35. — [37]) *Wessely*, Fistelbildende Operationen. Augenärztliche Operationslehre, Graefe-Saemisch. — [38]) *Wessely*, Über den Flüssigkeitswechsel des Auges und seine Regulierung beim Glaukom. Sitzungsber. d. Physikalisch-medizin. Ges. zu Würzburg v. 5. VII. 1923. Ref.: Münch. med. Wochenschr. 1923, S. 1072. — [39]) *Wiltschke*, Fistulation von Scleralnarben nach Iridektomie, Sclerotomia anterior und Elliotscher Trepanation. Sitzungsber. v. 4. III. 1923 d. Vereinigung d. Augenärzte Schlesiens und Posens. Ref.: Klin. Monatsbl. f. Augenheilk. 1923 (I), S. 398. — [40]) *Wolfrum*, Über die Elliotsche Trepanation. Verhandl. d. a. o. Tagung d. Ophth. Ges. in Wien 1921, S. 69.

(Aus der Universitäts-Augenklinik zu Heidelberg [Direktor: Geh. Hofrat Prof. Dr. *Wagenmann*].)

Über das Verhältnis zwischen Augendruck und Blutdruck in den episcleralen Venen und den Wirbelvenen.

(Messungen an Augen von Kaninchen, Katzen und Hunden.)

Von

Dr. med. **Hajime Hiroishi,**

Augenarzt in Kumamoto (Japan), Medizinische Hochschule.

Zur Beurteilung der wirksamen Kräfte, die beim Abfluß des Kammerwassers in Betracht kommen, ist es von ausschlaggebender Wichtigkeit, über den Blutdruck in den episcleralen Venen, die die Abflußwege des *Schlemm*schen Kanals bzw. des *Schlemm*schen Venenplexus darstellen, unterrichtet zu sein. In den letzten Jahren sind über diese wichtige Frage von verschiedenen Seiten eingehende Untersuchungen angestellt worden, vor allem von *Seidel*[1]), weiterhin von *Weiss*[2]) bzw. *Lullies*[3]). Da die genannten Autoren zu Resultaten kommen, die einander direkt *widersprechen*, habe ich es unternommen, diese Frage experimentell zu untersuchen.

Im folgenden möchte ich über diese Untersuchungen berichten, die ich mit freundlicher Erlaubnis des Herrn Geheimrat *Wagenmann* im Laboratorium der Heidelberger Augenklinik vornehmen durfte, wobei mir Herr Prof. *Seidel* mit Rat und Tat zur Seite stand. —

Um über das Verhältnis des Blutdruckes in den episcleralen Venen zum Augendruck ein Urteil zu gewinnen, bediente ich mich zunächst des Einlaufversuches in der Weise, wie er von *Seidel* in den letzten Jahren wiederholt eingehend geschildert und demonstriert wurde[4]).

Als Farbstofflösung benutzte ich vor allem schwarze Pelikan-Perltusche (Günther Wagner). Dieser Farbstoff ist *nicht* diffusibel, wovon ich mich überzeugte, indem ich einige Tropfen auf erstarrte 3proz. Gelatine brachte. Selbst nach 8 Tagen war keine Spur des

[1]) v. Graefes Arch. f. Ophth. **104**, 357; **111**, 167; desgleichen Klin. Monatsbl. f. Augenheilk. **68**, 291; **69**, 773.

[2]) Pflügers Arch. f. d. ges. Physiol. **199**, 462; Zeitschr. f. Augenheilk. **43**, 141 und **25**, 1; desgleichen Dtsch. med. Wochenschr. 1923, Nr. 4, S. 134 und Klin. Monatsbl. f. Augenheilk. **70**, 257 (Referat der Vorträge von *Weiss* und *Lullies* in Königsberg).

[3]) Pflügers Arch f. d. ges. Physiol. **199**, 471.

[4]) v. Graefes Arch. f. Ophth. **107**, 496 u. **111**, 167.

Farbstoffes in die Gelatine eingedrungen. Von diesem Farbstoff stellte ich mir eine Lösung her, die blutisotonisch war. Ich wählte hierzu verschiedene Wege. Am einfachsten verfährt man so, daß man, wozu mir Prof. *Seidel* riet, etwa 10 ccm der schwarzen Original-Pelikan-Perltusche *zu gleichen Teilen* mit Ringerlösung mischt, das Gemisch in eine (vorher ausgekochte) Dialysierhülse aus Pergamentpapier (Schleicher & Schüll) bringt und nun die Tuschelösung 2—3 Tage lang gegen Ringerlösung dialysieren läßt, die wiederholt gewechselt wird. Zum Versuch erwärmte ich diese jetzt *isotonische* Tuschelösung im Wasserbad bis auf Körpertemperatur und filtrierte sie durch ein gewöhnliches Papierfilter in das von *Seidel*[1]) beschriebene Bürettenmanometer hinein, bis dessen horizontales Ausflußrohr mit Tuschelösung gefüllt war. Der Einlaufversuch wurde dann so angestellt, daß ich die Vorderkammer eines völlig intakten Kaninchenauges mit einer möglichst feinen Hohlnadel, die auf eine Pravazspritze aufgesetzt war, punktierte und darauf ganz langsam einen Teil oder auch das ganze Kammerwasser sanft absaugte, worauf ich die Verbindung der Hohlnadel mit dem Bürettenmanometer herstellte, in welchem ich nun den Druck durch Erheben der mit Ringerlösung gefüllten Reserveflasche langsam und stetig bis auf 25 mm Hg. (35 cm H_2O) ansteigen ließ.

In allen Versuchen beobachtete ich, daß nach einem Zeitintervall von $^1/_2$—1 Minute eine ausgesprochene Schwarzfärbung der episcleralen Venen eintrat, die nach Senken des Manometerdruckes auf etwa 10 cm Wasser wieder verschwand.

Das vorstehend geschilderte, von mir in zahlreichen Versuchen erhaltene Ergebnis beweist, daß bereits bei *physiologischen Augendruckwerten* ein Abfluß von (isotonischer, nichtdiffusibler) Tuschelösung nach den episcleralen Venen stattfindet.

Daß die Schwarzfärbung der Gefäße etwa auf molekulare Kräfte (*O. Weiss*) zu beziehen sei, d. h. also auf Diffusion und Osmose, ist deshalb ausgeschlossen, weil die verwandte Tuschelösung mit dem Blut isotonisch war, da sie ja tagelang gegen Ringerlösung dialysiert wurde, und weil die Tusche außerdem überhaupt nicht diffusibel ist, wovon ich mich übrigens außer durch die bereits erwähnten Gelatineversuche noch durch Dialysierversuche überzeugte, indem ich Tuschelösung verschiedener Zusammensetzung in Kollodiumsäcke mit verschieden großen ultramikroskopischen Poren brachte, die ich dann gegen Ringerlösung dialysieren ließ.

Diese Dialysierversuche stellte ich auf Rat von Prof. *Seidel* so an, daß ich ein aus Filtrierpapier bestehendes, sog. Filterhütchen (Fabrikat Schleicher & Schüll) kurz mit heißem Wasser anfeuchtete und dann mit erwärmter 3proz. oder 2proz. Kollodiumlösung ausschwenkte, was nach einer Trockenzeit von 5 Min. ein 2. Mal

[1]) v. Graefes Arch. f. Ophth. **107**, 496.

wiederholt wurde. Nach einer abermaligen Trockenzeit von 5 Min. wurde das imprägnierte Hütchen auf mindestens $^1/_2$ Stunde in destilliertes Wasser gebracht. Zum Versuch wurde der so erhaltene Dialysierschlauch zum Teil mit der betreffenden Tuschelösung angefüllt und in ein Gefäß mit Ringerlösung gestellt, so daß der innere Tuschespiegel mit dem äußeren Ringerspiegel in gleicher Höhe stand. *Selbst nach etwa 6 Stunden war kein Farbstoff in die Ringerlösung durchgewandert.* Stellte man aber jetzt einen Druckunterschied her durch Senken des Ringerspiegels unter den Tuschespiegel, was man am einfachsten dadurch bewirken kann, daß man die mit Tuschelösung zum Teil gefüllte Dialysierhülse aus der Ringerlösung heraushebt und in ein *leeres* Glasgefäß setzt, so trat sehr bald nach wenigen Minuten eine tiefschwarze Flüssigkeit aus der Dialysierhülse heraus infolge des bewirkten hydrostatischen Druckgefälles, da jetzt aus dem *Dialysier*versuch ein *Ultrafiltrations*versuch geworden war.

Um eine osmotische Ansaugung von seiten des Blutes während der Versuchsdauer gänzlich auszuschalten, habe ich den Einlaufversuch auch mit leicht *hyper*tonischer Tuschelösung angestellt. Diese gewann ich so, daß ich die Originaltuschelösung mehrere Tage gegen destilliertes Wasser dialysieren ließ, um sie vor dem Versuch mit leicht erwärmter 2proz. Kochsalzlösung zu gleichen Teilen zu mischen und dann nach Filtration sofort zum Einlaufversuch zu verwenden. Auch hiermit erhielt ich dasselbe Resultat, nämlich Schwarzfärbung der episcleralen Venen bei einem dem normalen Augendruck gleichenden oder sogar unterlegenen Injektionsdruck.

Ich kann somit die Befunde von *Seidel* nur bestätigen und möchte dem Einwand von *Weiss* und *Lullies* gegenüber noch bemerken, daß die von *Seidel* zum Einlaufversuch verwandte und empfohlene Tuschelösung (Original-Pelikan-Perltusche *zu gleichen Teilen* verdünnt mit destilliertem Wasser) leicht *hyper*tonisch einer blutisotonischen Ringerlösung gegenüber ist, wie ich das durch eine Reihe von Osmometerversuchen feststellte. Der Einwand von *Weiss* und *Lullies* gegen die Beweiskraft von *Seidels* Einlaufversuchen, der sich auf die Annahme gründet, daß die von *Seidel* angewandten Farblösungen *hypo*tonisch seien, trifft somit für die Tuschelösung *nicht* zu und ist daher *hinfällig*.

Die Osmometerversuche stellte ich auf Rat von Prof. *Seidel* so an, daß ich eine sog. *Pfeffer*sche Tonzelle von Zylinderform ($4^1/_2$ cm hoch, 2 cm breit) nach Befeuchten mit erwärmtem Wasser innen mit einer doppelten Schicht mäßig erwärmten 4 proz. Kollodiums versah, um diese sodann nach einer Trockenzeit von je 15 Min. für mindestens $^1/_2$ Stunde in destilliertes Wasser zu versenken. Zum Versuch wurde die Zelle mit 4 ccm der betreffenden Tuschelösung, d. h. Pelikan-Perltusche, zu gleichen Teilen mit destilliertem Wasser gemischt, angefüllt und mit einem Gummistopfen verschlossen, der in seiner Mitte ein Bohrloch besaß, durch welches eine Glascapillare als Steigrohr in die Tuschelösung hinabragte. Brachte ich nach einer Wartezeit von etwa 20 Min., wenn der Tuschespiegel im Capillarrohr eine annähernd konstante Höhe erreicht hatte, die fest verschlossene, oben mit Kollodium gedichtete Tonzelle bis nahe an den oberen Rand in eine blutisotonische Ringerlösung, so beobachtete ich regelmäßig in mehrfach wiederholten Versuchen, daß der Tuschefaden im Steigrohr nach kurzer Zeit zu steigen begann, so daß er z. B. nach etwa $^3/_4$ Stunden um 25 mm höher war und 62 mm

über dem Ringerspiegel stand, um nach dieser Zeit ganz allmählich wieder sich zu senken, so daß nach etwa 6 Stunden der ursprüngliche Tuschestand im Steigrohr wieder erreicht war.

Weiter stellte ich fest, daß die zu gleichen Teilen mit destilliertem Wasser verdünnte Pelikan-Perltusche als tiefschwarzes Filtrat durch ein 3 proz. Kollodiumultrafilter hindurchlief (wie das *Seidel* beschrieben hatte), so daß die gegenteilige Angabe von *Lullies* entweder darauf beruht, daß er eine Tuschelösung mit anderer „Vorgeschichte" anwandte, oder daß die von ihm benutzten 3 proz. Kollodiumultrafilter von Schleicher & Schüll eine kleinere Porengröße aufwiesen als die von *Seidel* und mir verwandten *Ostwald*schen Kollodiumultrafilter, die genau nach der Vorschrift folgendermaßen angefertigt wurden:

Ein einem Glastrichter sorgfältig angepaßtes Papierfilter wird mit heißem Wasser befeuchtet, darauf mit 3 proz. erwärmtem Kollodium ausgegossen und dabei gleichmäßig rasch gedreht, damit das Kollodium die Wände gleichmäßig in dünner Schicht benetzt. Nach einer Wartezeit von 5 Min. wird die 2. Kollodiumschicht mit derselben angewärmten Lösung in gleicher Weise hergestellt. Nach abermaliger Wartezeit von 5 Min. versenkt man das fertige Filter auf mindestens $^1/_2$ Stunde in destilliertes Wasser.

Außer der *Konzentration* und der *Zusammensetzung* der verwandten Kollodiumlösung ist die Porengröße der so erhaltenen Ultrafilter vor allem von der *Länge der Trockenzeit* und von dem *Grad der Erwärmung* der Kollodiumlösung und des Papierfilters abhängig. Die von mir verwandte 3 proz. Kollodiumlösung hatte folgende Zusammensetzung: Kollodium 4 proz. 37,5, Äther-Alkohol absol. (7 : 1) 12,5.

Ich will noch bemerken, daß ich auch mit *diffusiblen* Farbstoffen in isotonischer Lösung, z. B. mit Indigcarmin, die Einlaufversuche anstellte, wobei ich dieselben Beobachtungen machte, wie bei den mit isotonischer Tusche ausgeführten.

Bei Herstellung *isotonischer* Indigcarminlösung ist zu beachten, daß dieser Farbstoff (ebenso wie eine Reihe anderer von mir untersuchter, wie z. B. Methylenblau, Methylviolett) durch Zusatz von Kochsalzlösung nach kurzer Zeit ausflockt, und daß dadurch die betreffende Lösung zum Einlaufversuch ungeeignet wird, da die gröberen, makroskopisch sichtbaren Flocken das Augenfilter verstopfen.

Am einfachsten und sichersten kann man mit *isotonischer* Indigcarminlösung den Einlaufversuch in der von *Seidel*[1]) (auch für Tusche) beschriebenen Weise ausführen: Mittels einer zur Hälfte mit 1 proz. mit Aqua dest. hergestellter erwärmter Indigcarminlösung angefüllten *Pravaz*schen Spritze wird nach der Punktion der Hornhaut mit möglichst dünner Hohlnadel das Kammerwasser teilweise oder auch ganz (0,1 bis 0,2 ccm) langsam aspiriert und darauf sofort langsam nahezu dieselbe Menge in die Vorderkammer zurückgespritzt. Während des kurzen Aufenthaltes im Glaszylinder der Spritze ist genügend Farbstoff in das Kammerwasser aus dem Spritzeninhalt hineindiffundiert, so daß man nach Her-

[1]) v. Graefes Arch. f. Ophth. **104**, 366 und 367.

stellung eines dem physiologischen Augendruck entsprechenden Injektionsdruckes, am einfachsten nach Verbindung der jetzt von der Spritze abgesetzten Hohlnadel mit einem auf 20—25 mm Hg eingestellten (mit Ringerlösung angefüllten) Bürettenmanometer nach einem kurzen Zeitintervall von einigen Sekunden eine blaue bzw. schwarze Verfärbung der episcleralen Venen auftreten sieht. Die durch den Salzgehalt des Kammerwassers hervorgerufene Ausflockung des Farbstoffes braucht zu ihrer Entstehung als kolloidale Reaktion erst eine *gewisse Zeit*, während welcher der Versuch bereits beendet ist.

Ich habe isotonische Indigcarminlösung auch so hergestellt, daß ich eine 1 proz., mit Aqua dest. angefertigte Indigcarminlösung mit erwärmter *Kochsalzlösung* von 1,6%, 1,8% und 2% zu *gleichen Teilen* mischte, um diese Mischungen (nach Filtration) *sofort* zum Einlaufversuch zu verwenden.

Auch mit diesen isotonischen und leicht hypertonischen Farblösungen ergaben die Einlaufversuche stets dasselbe Resultat, nämlich eine auftretende Gefäßverfärbung bei einem dem physiologischen Augendruck gleichenden oder diesem sogar unterlegenen Injektionsdruck.

Da meine zahlreichen Versuche somit ergeben haben, daß das Phänomen der Gefäßverfärbung an den episcleralen Venen sowohl bei Verwendung *diffusibler* als auch *nichtdiffusibler* Farbstoffe in *isotonischen* Lösungen regelmäßig nach kurzer Zeit auftritt, *wenn nur ein genügend hoher Injektionsdruck von 20—25 mm Hg angewendet wird*, so kann beim Zustandekommen dieser Erscheinung ein wesentliches Mitwirken *molekularer Kräfte* (Diffusion und Osmose) *nicht* in Frage kommen, sondern die Gefäßverfärbung kann im wesentlichen nur bedingt sein durch einen Abfluß gefärbten Kammerwassers infolge *hydrostatischer* Kräfte, wofür noch folgende Tatsachen sprechen, von denen ich mich ebenfalls durch eigenen Versuch wiederholt überzeugte:

1. Die bereits bei einem Drucke von 20—25 mm Hg eingetretene Gefäßverfärbung der episcleralen Venen verschwindet nach kurzem Intervall wieder, wenn man den Druck im Manometer unter 15 mm Hg senkt, und tritt nach kurzem Zeitintervall wieder auf, wenn man den Druck langsam wieder auf 25 mm Hg erhöht.

2. Erhöht man den Druck in den episcleralen Venen durch leichte Stauung der Halsgefäße des Versuchstieres, so bleibt die sonst bei 25 mm Hg auftretende Gefäßverfärbung aus und tritt erst dann ein, wenn die venendruckerhöhende Stauung beseitigt wird.

3. Übt man mit der Injektionsnadel beim gewöhnlichen Einlaufversuch bei einem Injektionsdruck von 25 mm Hg einen leichten Druck oder Zug auf das Auge aus, wodurch der periphere Kammerwinkel verengt wird, so bleibt die betreffende Venenverfärbung aus, tritt aber nach kurzem Intervall ein, sobald dieser Druck oder Zug beseitigt wird.

Ich möchte ausdrücklich bemerken, daß die Technik aller dieser Versuche *außerordentlich einfach* ist, so daß ich nicht in der Lage bin, eine Erklärung dafür zu geben, daß *Weiss* bzw. *Lullies* nach genauer

Befolgung der von *Seidel* gegebenen Beschreibung der Einlaufversuche eine Gefäßverfärbung bei einem Injektionsdruck von der Höhe des normalen Augendruckes *ausbleiben* sahen.

Daß der Tuschefarbstoff nach dem Einlaufversuch sich innerhalb des *Gefäßlumens* der episcleralen Venen und nicht etwa in den Lymphscheiden findet, konnte ich so ermitteln, daß ich nach ausgeführtem Einlaufversuch mit isotonischer Tusche bei einem Injektionsdrucke von 25 mm Hg bei albinotischen Kaninchen nach Eintritt der schwarzen Gefäßverfärbung 1—2 Minuten nach Versuchsbeginn das betreffende Auge enucleierte, fixierte, in Celloidin einbettete und dann in Serienschnitte zerlegte. An diesen Schnitten sieht man, wenn man leicht mit Carmin und Pikrinsäure färbt, daß der schwarze Tuschefarbstoff vom Kammerwinkel aus ins Innere der vorderen Ciliarvenen und von da in die episcleralen Venen eingedrungen ist. Sämtliche Irisgefäße sind frei von Farbstoff. Von der Irisoberfläche aus ist der Farbstoff eine Strecke gleichmäßig in die Iris eingedrungen, wobei die Stellen, wo die Irisgefäße liegen, ausgespart sind.

Diese Befunde zeigen, daß bei *demselben* Injektionsdruck die Tusche die Venenwände des *Schlemm*schen Venenplexus durchdringt, jedoch von den Venenwänden der Irisgefäße zurückgehalten wird. Daraus ergibt sich der Schluß, daß die Poren der *Schlemm*schen Venen größer sind als die der Irisvenen, woraus folgt, daß bei gleichen Druckverhältnissen die Filtrationsgeschwindigkeit des Kammerwassers durch die *Schlemm*schen Venenwände größer sein muß, als die durch die Iriswände erfolgende. —

Als zweiten Weg, um über das Verhältnis des Blutdruckes in den episcleralen Venen zur Höhe des intraokularen Druckes Aufschluß zu erhalten, beschritt ich den kürzlich von *Seidel*[1]) beschriebenen Weg zur direkten Messung des Venendruckes mittels *unblutiger* Blutdruckmessung durch Kompression. Ich benutzte ein kleines Glascylindergefäß mit planer Oberfläche (6 mm Höhe, 12 mm Durchmesser), dessen untere fehlende Grundfläche durch ein beutelförmig aufgebundenes durchsichtiges Häutchen, ein sog. „Goldschlägerhäutchen", ersetzt war. Dieses Druckgefäß kommunizierte mit dem mit erwärmter Ringerlösung angefüllten Bürettenmanometer, so daß durch Erhöhung des Druckes im Bürettenmanometer ein beliebiger Druck in dem vollständig mit Ringerlösung angefüllten Druckgefäß hergestellt werden konnte. Das Druckgefäß setzte ich über einer gut sichtbaren episcleralen Vene auf und beobachtete diese durch die durchsichtige Oberfläche und das Häutchen hindurch, während durch eine Hilfsperson der Druck im Manometer langsam erhöht wurde. Ich fand am völlig intakten, nicht anästhesierten Kaninchenauge, daß eine vorher gut sichtbar eingestellte episclerale Vene verschwand, wenn

[1]) v. Graefes Arch. f. Ophth. **112**, 252.

ein Druck von 9—15 cm H_2O (7—11 mm Hg) erreicht wurde. Ich kann somit die Angaben von *Seidel* bestätigen.

Ferner habe ich außer bei Kaninchen weitere Druckmessungen mit der genannten Methode an völlig intakten, nicht anästhesierten Augen von jungen *Katzen* und jungen *Hunden* vorgenommen.

Katzen und Hunde sind zu den Versuchen aufzuspannen und mit Kopfhaltern zu versehen, was bei Kaninchen nicht nötig ist. Weiterhin war es erforderlich, bei Katzen und Hunden meist eine *Lidspaltenerweiterung* vorzunehmen. Da die Augen letztgenannter Tiere viel reizbarer sind als diejenigen von Kaninchen, muß darauf gesehen werden, die Versuche möglichst schonend und schnell vorzunehmen, damit die am *nicht cocainisierten* Auge leicht auftretende Hyperämie möglichst vermieden wird, da dadurch eine Änderung des physiologischen Venendruckes bewirkt wird.

Zur Messung wurden wie beim Kaninchen möglichst dünne episclerale Gefäße ausgesucht, weil dann der abgelesene Kompressionsdruck dem intravasculären Druck am nächsten kommt.

Die Resultate meiner Untersuchungen an Katzen und Hunden ergaben im großen und ganzen *dieselben Druckwerte* für den Blutdruck in den episcleralen Venen, wie die am Kaninchenauge ermittelten. Bei Katzen und Hunden wurde der Druck gelegentlich um 5 cm H_2O höher gefunden, d. h. bei 15—20 cm H_2O.

Aus meinen sehr zahlreichen Versuchen an Kaninchen, Katzen und Hunden geht deutlich hervor, daß der Druck in den episcleralen Venen *niedriger ist als der Augendruck*, und zwar um etwa 10—15 mm Hg.

Ich habe durch eine Reihe weiterer Versuche diese Tatsache erhärtet, indem ich bei 7 Kaninchen an demselben Auge den Druck in den episcleralen Venen bestimmte und danach den intraokularen Druck manometrisch feststellte. Die Resultate waren folgende: Der Druck in den episcleralen Gefäßen war *stets niedriger* als der intraokulare Druck. Der Venendruck betrug 10—15 cm H_2O (7—11 mm Hg), der intraokulare Druck etwa 35—38 cm H_2O (25—28 mm Hg).

Zur manometrischen Messung des Augendruckes wandte ich das von *Seidel*[1]) zuerst beschriebene Verfahren an. Ich bestimmte am völlig intakten Auge durch Aufsetzen des *Schiötz*schen Tonometers den Zeigerausschlag bei Anwendung des 5,5 g Gewichtes, verband dann das Auge mit einem auf etwa 30—40 cm H_2O eingestellten Bürettenmanometer und variierte in diesem den Druck so lange, bis beim Aufsetzen des Tonometers unmittelbar nach Abschluß des Verbindungshahnes zwischen Auge und Manometer wieder *derselbe* Tonometerausschlag erhalten wurde, wie der *vorher* im intakten Auge ermittelte. Der dann im Manometer eingestellte Druck muß dem vorher im intakten Auge vorhandenen entsprechen.

Die Reihenfolge der verschiedenen Messungen war so, daß ich erst auf das (nicht anästhesierte) Auge das Tonometer aufsetzte, dann die Venendruckmessung vornahm mit der Kompressionsmethode und darauf zum Schluß die manometrische Bestimmung des Augendruckes ausführte.

Bemerkt sei, daß ich bei dieser Gelegenheit dieselben von *Seidel* mitgeteilten Messungsresultate erhielt. Ich fand den normalen Augendruck des Kaninchens

[1]) v. Graefes Arch. f. Ophth. **107**, 496.

in der Regel bei 35—40 cm H_2O, was einem Tonometerausschlag von $3^1/_2$ bis $4^1/_2$ Teilstrichen des *Schiötz*schen Tonometers bei Anwendung des 5,5 g Gewichtes entspricht.

Meine zahlreichen Messungen haben somit ergeben, daß der Druck in der Vorderkammer stets höher ist als der in den episcleralen Venen vorhandene.

Ferner habe ich mit der unblutigen *Kompressionsmethode* auch den Blutdruck in den *Vortexvenen* bei *Kaninchen*, *Katzen* und *Hunden* gemessen. Ich ging so vor, daß ich am oberen Orbitalrande, ähnlich wie *Seidel*, einen Schnitt anlegte, stumpf in die Tiefe drang und eine der Vortexvenen möglichst gut freilegte, ohne aber, wie *Weiss* das tat, die Augenmuskeln zu resezieren. Die kleine Operation konnte ohne Anästhesie, in Lokalanästhesie oder in Narkose ausgeführt werden, was an dem Endresultat nichts änderte.

Bei Bestimmung des Vortexvenendruckes schob ich, was sich besonders am Katzen- und Hundeauge empfiehlt, einen schmalen Augenspatel zwischen Venenstamm und Sclera, wodurch ich eine starre Unterlage erhielt, gegen die ich den Venenstamm gut komprimieren konnte. Ich fand bei Anwendung der geschilderten Methode, daß die Höhe des Blutdruckes in den Vortexvenen stets niedriger als der Augendruck war. Beim Kaninchen betrug er 15—20 cm H_2O (10—15 mm Hg), bei jungen Hunden und jungen Katzen meist etwas mehr, d. h. etwa 20—25 cm H_2O (15—18 mm Hg).

Bei Ausführung meiner Untersuchungen habe ich eine Reihe weiterer Beobachtungen gemacht, die ich noch kurz mitteilen möchte, zumal sie geeignet sind, eine Erklärung zu geben für die von anderer Seite (*Weiss* und *Lullies*) mitgeteilten Messungsresultate, die den von mir und *Seidel* erhaltenen zu widersprechen scheinen.

Diese Beobachtungen sind folgende:

1. Jede Reizung des Auges mit nachfolgender Hyperämie, wie diese schon bei längerer Versuchsdauer regelmäßig eintritt, bedingt nach einiger Zeit eine meßbare Erhöhung des Venendruckes in den episcleralen Venen und in den Vortexvenen, deren Betrag je nach dem Grad der bewirkten Hyperämie schwankt, jedenfalls aber dazu führen kann, daß der Venendruck die physiologische Augendruckhöhe *erreicht* oder sogar *übersteigt*.

2. Jede leichte Stauung in den episcleralen Venen und den Vortexvenen führt zu einer beträchtlichen Erhöhung des physiologischen Blutdruckes in diesen Gefäßen.

3. Eine Erhöhung des Augendruckes auf etwa 50—60 cm H_2O, die ich absichtlich bewirkte, indem ich das Versuchsauge mit einem auf diese Höhe eingestellten Wassermanometer in Verbindung brachte, hatte einen beträchtlichen Anstieg des physiologischen

Blutdruckes in den episcleralen Venen und den Vortexvenen zur Folge.

4. Nach Punktion der Vorderkammer, d. h. bei Senken des Augendruckes, läßt sich ebenfalls *nach einiger Zeit* eine deutliche Druckerhöhung in den Venen nachweisen.

5. Die unter 1—4 kurz zusammengefaßten Erscheinungen sind an Katzen- und Hundeaugen viel ausgeprägter als am (weniger reizbaren) Kaninchenauge.

Ich habe gefunden, daß schon durch verhältnismäßig geringe Manipulationen am Auge der physiologische Venendruck bedeutend erhöht werden kann. So stellte ich fest, daß z. B. besonders am Hundeauge durch Einführen einer *Leber*schen Durchstichkanüle in das völlig intakte, nicht cocainisierte Auge nach einiger Zeit mit eintretender Hyperämie der Blutdruck in den episcleralen Venen beträchtlich anstieg.

Ferner stellte ich fest, daß durch leichte Stauung einer Vortexvene durch zarten Druck mit einem Spatel zentral vom Ort der Messung der vorher 15 cm Wasser betragende Venendruck auf 40—50 cm Wasser stieg, um nach Beseitigung des Druckes bald wieder auf seine ursprüngliche Höhe zurückzugehen. Bewirkte ich eine stärkere Stauung durch *Unterbindung der Vortexvene* nach der Orbitalspitze zu, so bedurfte es eines Druckes von 90 cm H_2O, um die Unterbrechung des Blutstromes herbeizuführen. Auch konnte ich nach leichter Stauung der Halsgefäße beim Kaninchen ein Ansteigen des Blutdruckes in den episcleralen Venen von 15 cm H_2O auf 35—40 cm H_2O feststellen.

Bedenkt man, daß *Weiss* so vorging, daß er in Äthernarkose nach teilweiser Resektion des Orbitalrandes und nach Wegschneiden der in Betracht kommenden Augenmuskeln eine *endständige* Manometernadel (Stauung!) in eine Vortexvene des freigelegten Auges einstach, nachdem er vorher in die Vorderkammer des Auges eine *Leber*sche Durchstichkanüle eingeführt hatte, wobei man bekanntlich die Hornhaut 2 mal perforieren muß, so wird man zu der Ansicht kommen, daß die von *Weiss* angewandte, sehr eingreifende Methodik *nicht* imstande sein kann, Auskunft über die Höhe des *physiologischen* Venendruckes zu geben, sondern nur über *pathologisch erhöhte* Druckwerte. Daß die *Weiss*sche Methodik für das Auge einen starken Reiz darstellt, geht unter anderem daraus hervor, daß am Katzenauge regelmäßig eine Steigerung des intraokularen Druckes bis auf 50 cm H_2O beobachtet wurde[1]). Reizung des Auges, die zu Hyperämie und Drucksteigerung führt, und Stauung des Venenblutes durch Anwendung einer *endständigen* Manometerkanüle sind nach meinen Beobachtungen die Faktoren,

[1]) Vgl. Dtsch. med. Wochenschr. 1923, Nr. 4, S. 134 (Referat der Vorträge von *Weiss* und *Lullies*).

die zur Erklärung heranzuziehen sind für die von *Weiss* für den Blutdruck in den Vortexvenen erhaltenen hohen Werte.

Auch die Tatsache, daß *Weiss*[1]) für die Blutdruckhöhe in denselben (Vortex-) Venen bei derselben Tierart (Kaninchen) außerordentlich *starke Differenzen* seiner Messungsresultate in seinen einzelnen Versuchen erhielt, nämlich 44—85 cm H_2O (33—63 mm Hg) sprechen dafür, daß es sich *nicht* um *physiologische* Druckwerte handeln kann, die bei der gewählten Versuchsanordnung beobachtet wurden.

Zusammenfassend kann ich als Resultat meiner zahlreichen Druckmessungen an den Augen von *Kaninchen*, *Katzen* und *Hunden* somit feststellen, daß der *physiologische* Blutdruck in den episcleralen Venen und in den Vortexvenen *niedriger als der normale Augendruck ist.*

Auf Grund meiner auf verschiedenen Wegen unter allen Kautelen vorgenommenen Messungen habe ich mich überzeugt, daß zwischen Vorderkammer einerseits und *Schlemm*schem Kanal bzw. episcleralen Venen und Vortexvenen andererseits ein *hydrostatisches* Druckgefälle vorhanden ist, und daß *der Abfluß des Kammerwassers durch die Schlemmschen Venen im wesentlichen durch hydrostatische Kräfte bewirkt wird.*

[1]) Zeitschr. f. Augenheilk. 43, 141.

(Aus der Universitäts-Augenklinik zu Heidelberg [Direktor: Geh. Hofrat Prof. Dr. *Wagenmann*].)

Weitere experimentelle Untersuchungen über die Quelle und den Verlauf der intraokularen Saftströmung.

XXI. Mitteilung.

Über den Anteil osmotischer Kräfte beim physiologischen Abfluß des Kammerwassers.

(Ein Beitrag zur allgemeinen Physiologie der Resorptionsvorgänge in die Blutbahn.)

Von

Professor Dr. **Erich Seidel,**

Oberarzt der Klinik.

Mit 8 Textabbildungen.

Im Laufe der letzten Jahre habe ich, angeregt durch die wichtigen Arbeiten *Hertels*[1]), wiederholt darauf aufmerksam gemacht, daß beim Abfluß des normalen, blutisotonischen, fast *eiweißfreien* Kammerwassers ($^1/_{40}$%) der osmotische Druck der *Blutkolloide* eine Rolle mitspielen müsse und „sehr zu berücksichtigen sei"[2]). Ich habe seinerzeit in Aussicht gestellt, mich über diese Frage im Zusammenhang zu äußern und möchte das im folgenden tun, da die hierfür nötigen Vorbedingungen durch die in der letzten Mitteilung[3]) bekanntgegebenen Resultate über die Höhe des Blutdruckes in den epibulbären Venen jetzt erfüllt sind.

Wie ich schon früher ausführte, erhalten die im Blut der Säugetiere in hoher Konzentration (6—9%) vorhandenen Eiweißkörper *dauernd* einen gewissen *osmotischen* Überdruck innerhalb der Blutbahn gegenüber *eiweißfreien* Körperflüssigkeiten aufrecht, da die für *Krystalloide* durchgängigen Gefäßwände in physiologischem Zustande im allgemeinen für *Eiweiß nicht* oder *nur in sehr beschränktem Maße* permeabel sind[4]).

[1]) v. Graefes Arch. f. Ophth. **88**, 197; **90**, 309; **104**, 149; Heidelberger Kongreßbericht 1918, S. 57; 1920, S. 73.

[2]) v. Graefes Arch. f. Ophth. **101**, 402 und 403, Anmerkung 3. 1920; desgl. **104**, 391, Anmerkung 1. 1921; desgl. **106**, 184—186. 1921.

[3]) v. Graefes Arch. f. Ophth. **112**, 252.

[4]) Vgl. die Ausführungen *Höbers* im Handbuch von *A. v. Koranyi* und *P. F. Richter* „Physikalische Chemie und Medizin", Bd. 1, S. 294—419; desgl. *A. Krogh*, The Anatomy and Physiology of Capillaris, S. 203 und 204 (Silliman Memorial Lectures). New Haven 1922.

Infolge dieses dauernden *osmotischen* Überdruckes innerhalb der Blutbahn, den die Blut-Eiweißkörper infolge ihrer hohen Konzentration bei der vorhandenen *selektiven* Permeabilität der Capillarwände hervorrufen, findet ein stetiger Zug, eine Ansaugung isotonischer *eiweißfreier* Gewebsflüssigkeit aus den Gewebsspalten durch die Capillarwände ins Blut hinein statt, wie das *Starling* (1896) zuerst zeigte[1]).

Diese wasseransaugende Wirkung der Blut-Eiweißkörper durch kolloide *selektiv*-permeable Membranen hindurch auf isotonische wässerige Lösungen läßt sich leicht im Osmometer nachweisen und messen.

Füllt man einige ccm frisches (steriles) Blutserum in ein Osmometer, dessen Collodiumsack wie die lebenden Capillarwände für Salze permeabel ist, jedoch nicht für Eiweiß, und hängt diesen in eine isotonische Kochsalz- oder Ringerlösung, so tritt im Laufe der nächsten 12 bis 24 Stunden ein Wassertransport von der Außenflüssigkeit durch die Collodiummembran nach dem Blutserum hin ein, solange, bis der Druck im Innern des Collodiumschlauches eine Höhe von etwa 20—30 mm Hg. erreicht hat, was man am Ansteigen der Serumsäule im Steigrohr des Osmometers ablesen kann.

Hat man zu Beginn des Versuches einen höheren Druck im Osmometer hergestellt als 20—30 mm Hg, so beobachtet man (infolge von Filtration) ein Sinken des Serumspiegels im Steigrohr, das jedoch nur so lange anhält, bis ein Druck von 20—30 mm Hg im Osmometer erreicht ist.

Diese einfachen Versuche ergaben, daß die im *Kaninchen*blut vorhandenen Eiweißkörper (6—7%) einen osmotischen Druck von etwa 17—20 mm Hg, und diejenigen des *Menschen*blutes (8—9%) einen solchen von etwa 24—28 mm Hg entfalten.

Ein geeignetes Osmometer zum *Nachweis* dieser wichtigen Tatsache kann man sehr einfach so herstellen, daß man sich zunächst einen Collodiumsack durch zweimaliges Eintauchen des unteren Drittels eines gewöhnlichen Reagensglases in eine 4proz. Collodiumlösung anfertigt unter Anwendung einer Trockenzeit von je 10 Min. Man streift unter dem sanften Strahl der Wasserleitung die Collodiumhülle vom Glase ab und bringt sie auf mindestens $^1/_2$ Stunde in destilliertes Wasser. Nach Anfüllung mit frischem Blutserum wird der Collodiumsack mit einem Gummistopfen, durch dessen Mitte eine 40 cm lange Glascapillarröhre in das Serum hinabreicht, *wasserdicht* verschlossen, was durch Dichtung des Stöpsels mit aufgepinseltem Collodium erreicht wird. Hierauf hängt man das Osmometer in ein *möglichst enges* zylindrisches Glasgefäß, welches so weit mit Ringerlösung angefüllt wird, daß der Flüssigkeitsspiegel bis nahe an den oberen Rand des Collodiumsackes reicht. Das Ganze stellt man in den Brutofen, in dem eine Temperatur von etwa 37° herrscht.

Nach 12—16 Stunden ist der höchste Stand der Serumsäule im Capillarrohr erreicht, deren nun konstant bleibende Höhe vom Ringerspiegel an gemessen den osmotischen Druck der *Blutserumkolloide* anzeigt.

---

[1]) Journ. of physiol. **19**, 312. 1896; desgl. **24**, 317. 1899.

Infolge der *dauernden* ansaugenden Wirkung der Blut-Eiweißkörper auf isotonische eiweißfreie Gewebsflüssigkeiten *kann* ein Transport von Flüssigkeit aus den Gewebsspalten ins Innere des Blutgefäßsystems, *eine Resorption*, stattfinden. Ob dieser Transport in einem bestimmten Gefäßbezirk eintritt, hängt ab von der Höhe des Blutdruckes, der innerhalb des betreffenden Gefäßbezirkes bzw. Capillargebietes herrscht. Ist der Blutdruck in den Gefäßen *niedriger* als der osmotische Druck der Blut-Eiweißkörper, so muß Flüssigkeit aus dem Gewebe durch die Gefäßwände in das Blut hinein übertreten. Ist der Gefäßdruck jedoch *gleich* dem osmotischen Druck der Blut-Eiweißkörper oder höher als dieser, so kann keine Gewebsflüssigkeit von außen durch die Gefäßwände ins Blut gelangen; es wird sogar im letzteren Falle ein Austritt von Flüssigkeit aus dem Blut durch die Gefäßwände in das Gewebe (durch Filtration) eintreten infolge des überlegenen Blutdruckes in den Gefäßen gegenüber dem osmotischen Druck der Bluteiweißkörper[1]).

Da der als wasseransaugende Wirkung auf isotonische eiweißfreie Gewebsflüssigkeiten sich äußernde *osmotische Druck der Blut-Eiweißkörper* somit dem im Innern der Gefäße herrschenden, filtrierend wirkenden Blutdruck *entgegenwirkt*, so hängt die Frage, *ob* und *in welchem Ausmaße* ein *Eintritt* von Flüssigkeit durch die Gefäßwände hindurch in die Blutbahn oder ein *Austritt aus* der Blutbahn erfolgt, von dem gegenseitigen Verhältnis von *Gefäßdruck* und *osmotischem Druck der Blut-Eiweißkörper ab.*

Da man seit den Untersuchungen *Starlings* (1896) den Druck der Serum-Eiweißkörper des Blutes kennt bzw. leicht messen kann, so ist man in der Lage, die Vorgänge in solchen Gefäßgebieten zu beurteilen, *deren Gefäßdruck man gemessen hat.*

Das eben kurz geschilderte Kräftespiel zwischen Blutdruck in den Gefäßen und osmotischem Druck der Serum-Eiweißkörper greift *in allen Geweben* des Körpers in gleicher Weise Platz und ist selbstverständlich auch in der Vorderkammer des Auges vorhanden. Da jedoch im allgemeinen in den Geweben des tierischen Körpers *der Gewebsdruck* praktisch sehr nahe dem atmosphärischen Druck sein muß, weil die äußere Bedeckung jedem Überschuß von Druck, sei er positiv oder negativ, nachgibt, im Auge aber unter normalen Verhältnissen ein konstanter Überdruck von 25 mm Hg. herrscht, nämlich der intraokulare Druck, so ist klar, daß dieser beträchtliche Überdruck, dem die Gewebe im Augeninnern im Gegensatz zu den meisten anderen Geweben des

[1]) Vgl. *Starling*, Journ. of physiol. **19**, 312. 1896 und **24**, 317. 1899; ferner *Bayliss*, Journ. of pharm. and exp. therap. **15**, 29. 1920; desgl. *A. Krogh*, The Anatomy and Physiology of Capillaries (Silliman Memorial Lectures). New Haven 1922. S. 217.

tierischen Körpers ausgesetzt sind, an dem eben beschriebenen Kräftespiel *teilnehmen wird*. Man erkennt sofort, daß der in der Vorderkammer vorhandene introakulare Druck von 25 mm Hg. in demselben Sinne wirken muß wie der als Zugwirkung auf das Kammerwasser sich äußernde osmotische Druck der Eiweißkörper des Blutes, d. h. der intraokulare Druck wird diesen Zug gleichsam verstärken und somit den Übertritt von Kammerwasser durch die Gefäßwände ins Innere der Blutgefäße zu bewirken suchen gegenüber dem entgegengesetzt wirkenden intravasculären Blutdruck.

Da die absoluten Werte für den *osmotischen* Druck der Serum-Eiweißkörper bei Mensch und Tier sich nicht völlig gleichen[1]), und auch die bei Messung des *Blutdruckes* in den epibulbären Venen erhaltenen Werte sich nicht vollständig im Menschen- und Tierauge entsprechen[2]), so erscheint es zweckmäßig, die Verhältnisse im Kaninchen- und Menschenauge getrennt zu besprechen.

I. Der Kammerwasserabfluß im Kaninchenauge.

Wie ich in der vorigen Mitteilung gezeigt habe, ist im Kaninchenauge in den *episcleralen Venen*, die die Abflußstraßen des Schlemmschen Venenplexus darstellen, ein Druck von 7—11 mm Hg. vorhanden, während in den *Vortexvenen*, in welche bekanntlich die Irisvenen abfließen, ein Druck von 10—14 mm Hg. herrscht.

Da auf der Strecke von Schlemmschem Venenplexus bis in die episkleralen Venen ein Teil des in diesem Plexus vorhandenen Blutdruckes als *Triebkraft* verloren gegangen sein muß, so wird man den im Schlemmschen Venenplexus herrschenden Blutdruck etwas höher ansetzen müssen als den in den episcleralen Venen gemessenen, so daß ein Blutdruck von 10—15 mm Hg. in den Schlemmschen Venen wohl der Wirklichkeit sehr nahe kommt. Da die Entfernung der Iris von den Vortexvenen erheblich länger ist, so wird man, um aus dem gemessenen Vortexvenendruck den Blutdruck in den *Irisvenen* zu erhalten, eine *etwas höhere* Korrektion in Anwendung bringen müssen, die noch um ein weiteres zu vermehren ist, wenn man den Gefäßdruck im *Capillarbezirk* der Iris zu erhalten wünscht. Man wird den Druck in den *Irisvenen* daher auf etwa 20 mm Hg. und den in den *Iriscapillaren* noch etwas höher, vielleicht auf etwa 25 mm Hg. veranschlagen dürfen.

Da die Serum-Eiweißkörper des *Kaninchen*blutes, wie osmometrische Messungen ergaben, einen osmotischen Druck von etwa 20 mm Hg. entfalten, so ist es jetzt möglich, über die wechselseitige Einwirkung und die Beteiligung von *osmotischem Druck* der Blut*kolloide*, *Gefäßdruck* und *intraokularem Druck* auf den physiologischen Kammerwasser-

[1]) Vgl. *A. Krogh*, The Anatomy and Physiology of Capillaries. 1922. S. 214.
[2]) v. Graefes Arch. f. Ophth. **112**, 252.

transport eine annähernde Vorstellung zu gewinnen. Dieses wird in hohem Maße erleichtert, wenn man sich die in Frage kommenden Kräftewirkungen in Beziehung zur Gefäßwand graphisch in schematischer Weise aufzeichnet, wie das durch die Abb. 1—4 angedeutet wird.

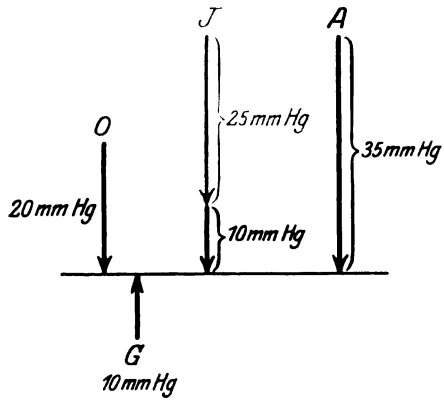

Abb. 1.

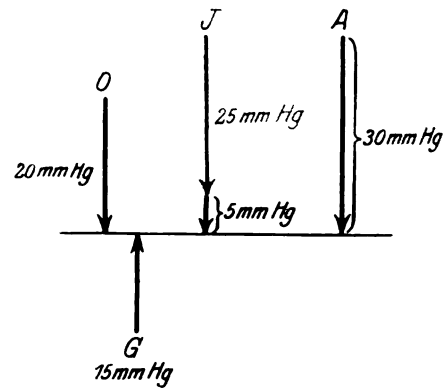

Abb. 2.

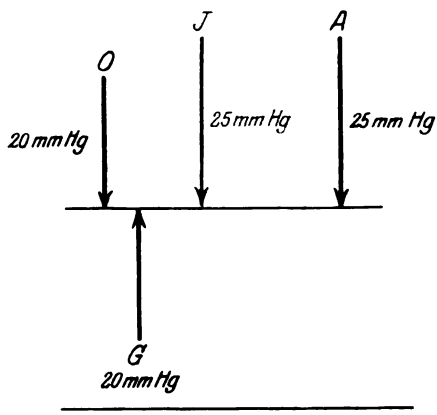

Abb. 3.

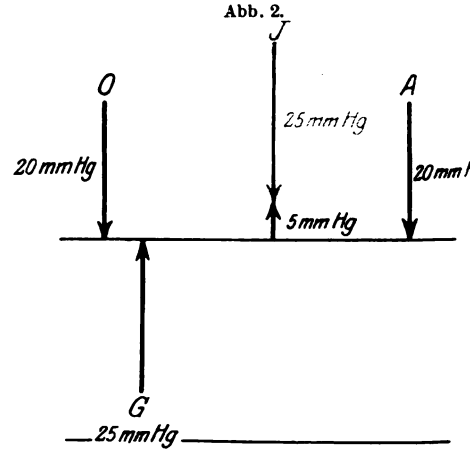

Abb. 4.

Die Abb. 1 und 2 veranschaulichen die Verhältnisse für den Schlemmschen Venenplexus, Abb. 3 für die Irisvenen und Abb. 4 für die Iriscapillaren.

Die beiden horizontalen Parallellinien deuten die Gefäßwände an. Der erste senkrechte, mit *O* bezeichnete Pfeil, der auf die Gefäßwand deutet, soll die Kraftwirkung des *osmotischen Druckes* der Blut*eiweißkörper*, der sich als Zug auf das isotonische, fast eiweißfreie Kammerwasser nach den Blutgefäßen hin äußert, zur Darstellung bringen. Der im Inneren des Gefäßes mit *G* bezeichnete, dem ersten

entgegengerichtete Pfeil stellt die Höhe des Blutdruckes innerhalb der Gefäße, den *Gefäßdruck* dar, der einen Kammerwassereintritt in die Blutbahn zu verhindern sucht. Der 3. kleine schwarze Pfeil verkörpert die resultierende Kraft aus den vorher genannten, beiden einander entgegengesetzten Kräften. Der auf diesen 3. kleineren Pfeil nach oben aufgesetzte, in derselben Richtung auf die Gefäßwand weisende *rote* Pfeil *J* zeigt die Wirkung des *intraokularen Druckes*, der, wie man sieht, die ansaugende osmotische Kraft des Blutes gleichsam verstärkt. Der letzte schwarze mit *A* bezeichnete Pfeil ergibt eine Vorstellung von der Größe des wirksamen *Abflußdruckes*, wie er als Resultante aus dem Zusammenspiel der drei genannten Kräfte einen Abfluß des physiologischen Kammerwassers ins Innere der Blutbahn bewirkt.

Betrachten wir zunächst etwas näher die Verhältnisse im Schlemmschen Venenplexus (Abb. 1 u. Abb. 2), so sehen wir, daß durch einen Gefäßdruck von 15 mm Hg. (Abb. 2) die ansaugende osmotische Kraft des Kaninchenblutes von 20 mm Hg. zum größten Teil, nämlich bis auf 5 mm Hg., bezüglich Wassertransport in die Gefäße *unwirksam* gemacht wird, und daß der hinzukommende physiologische Augendruck von 25 mm Hg. 5mal höher ist als die für den Wassertransport noch freie osmotische Wirkung der Bluteiweißkörper, so daß der resultierende Abflußdruck von 30 mm Hg. *zu* $^5/_6$ *als Filtrationsdruck* und zu nur $^1/_6$ *als osmotischer Druck* der Bluteiweißkörper anzusprechen ist.

Die Verhältnisse an den Irisvenen bzw. -capillaren sind nach dem Gesagten aus Abb. 3 und 4 ohne weiteres verständlich.

Man sieht auf Abb. 3, daß durch einen Gefäßdruck von 20 mm Hg. (Irisvenen) ein Wassertransport durch Osmose in die Blutbahn unmöglich gemacht wird, da der *intravasculäre* Blutdruck von 20 mm Hg. das Kammerwasser *verhindert*, der mit einer *gleichgroßen* Kraft stattfindenden Ansaugung seitens der Blutkolloide zu folgen und in die Gefäßbahn einzutreten. Der gesamte Abflußdruck stellt sich bei *physiologischem* Augendruck als reiner *hydrostatischer Überdruck* dar, der *ganz allein* durch die Höhe des *intraokularen Druckes* geschaffen wird.

Die Abb. 4 zeigt als Grenzfall die Verhältnisse im Capillargebiet der Iris bei einem Gefäßdruck von 25 mm Hg.

Da der intravasculäre Druck von 25 mm Hg. um 5 mm Hg. dem osmotischen Druck des Blutes überlegen ist, so wird nicht nur ein osmotischer Wassertransport durch die Gefäßwand ins Innere der Iriscapillaren verhindert, sondern es würde sogar ein Wasser*austritt* aus den Capillaren der Iris eintreten mit einer Kraft von 5 mm Hg., wenn diese Kraft nicht träfe auf die *entgegengesetzt* gerichtete Wirkung des intraokularen Druckes von 25 mm Hg. Der hieraus resultierende *Abflußdruck* von 20 mm Hg. stellt sich wiederum als rein *hydrostatische, filtrierend wirkende Kraft* dar, die lediglich durch Vorhandensein des normalen intraokularen Druckes hervorgerufen wird.

Überblicken wir das auf Abb. 1—4 dargestellte Verhältnis der beim Kammerwasserabfluß aus der Vorderkammer am Kaninchen-

auge beteiligten Kräfte zueinander, so erkennen wir, daß der *Effekt* der (wie in allen Körpergegenden natürlich auch im Auge) wirksamen osmotischen Wasseransaugung seitens der Blutkolloide *im Auge mehr oder weniger verhindert wird* durch die Gegenwirkung des intravasculären Blutdruckes, so daß der wirksame Abflußdruck im wesentlichen aus rein *hydrostatischen* Kräften besteht, die durch das Vorhandensein des physiologischen Augendruckes erst geschaffen werden.

Dieses Ergebnis steht in vollem Einklang mit den Resultaten meiner zahlreichen Einlaufversuche am lebenden Kaninchen[1]), wobei sich stets bei den verschiedensten Versuchsbedingungen (auch bei Anwendung *isotonischer* oder leicht *hypertonischer, nichtdiffusibler* Farbstofflösungen) *die wesentliche Beteiligung hydrostatischer Druckkräfte* beim physiologischen Kammerwasserabfluß nach den Schlemmschen Venen bzw. episcleralen Venen *mit Sicherheit ergab*[2]).

Eine weitere Betrachtung drängt sich sofort auf: Bekanntlich ist zur Funktion des Auges als Sehorgan ein bestimmter Druck des Augapfels, der *intraokulare* Druck, erforderlich, der den in den übrigen menschlichen Geweben herrschenden Gewebsdruck beträchtlich übersteigt. Dieser für die ungestörte *optische* Funktion des Auges nötige Druck gewährleistet das Erhaltenbleiben der Form des Augapfels und somit die Erhaltung der gleichen Refraktion bei *Augenbewegung, Lidschlag* usw. und ist ja außerdem auch für die ungestörte Funktion der Netzhaut, die durch ihn auf ihre ernährende Unterlage angedrückt wird, von größter Bedeutung.

---

[1]) v. Graefes Arch. f. Ophth. **111**, 167; desgl. Klin. Monatsbl. f. Augenheilk. **69**, 773.

[2]) Ich möchte bei dieser Gelegenheit *O. Weiss* gegenüber, der die in den genannten Versuchen auftretende Gefäßverfärbung auf „molekulare Kräfte", d. h. also auf *Diffusion* und *Osmose*, beziehen will, ausdrücklich betonen, daß die von mir verwandte Tuschelösung, d. i. schwarze Pelikan-Perltusche (Günther-Wagner), zu gleichen Teilen mit destilliertem Wasser verdünnt, **nicht** *diffusibel* und dem Blute gegenüber leicht hyper*tonisch* ist, so daß sie, in die Vorderkammer gebracht, nicht vom Blute angesaugt werden kann, sondern *im Gegenteil* das Blut leicht ansaugt, wie man in Osmometerversuchen mit Kaninchenblutserum (das man in Kollodiumsäcke bringt und auf Körpertemperatur hält) leicht feststellen kann.

Benutzt man zum Einlaufversuch eine vollständig *blutisotonische* Tuschelösung, die man sich am besten so herstellt, daß man die zu gleichen Teilen mit Aqua dest. verdünnte Pelikan-Perltusche in einen Kollodiumsack bringt und 24 Stunden im Brutofen bei 37° C gegenüber *Kaninchenblutserum* dialysieren läßt, so erfolgt unter sonst gleichen Versuchsbedingungen der Übertritt der schwarzen Farbstofflösung in die episcleralen Venen noch *merklich leichter*, was man an dem etwas *rascheren Eintritt* und der *größeren Intensität* der bei physiologischem Augendruck auftretenden Gefäßverfärbung erkennt.

(Vgl. *O. Weiss* und *Lullies* in Pflügers Arch. f. d. ges. Physiologie **199**, 462 und 471.)

Diesem durch die Funktion des Auges als Sehorgan gebotenen, gegenüber anderen Körperregionen *höheren Druck*, dem die *Gewebe des Augeninneren* ausgesetzt sind, haben sich die Zirkulationsverhältnisse im Auge angepaßt:

Der Druck in den Venen und Capillaren im Augeninnern ist in physiologischen Zeiten, wie meine Messungen ergaben, erheblich *höher* als der in den Venen (und Capillaren) der meisten *anderen Körperteile* vorhandene[1]), was ja ohne weiteres verständlich ist, da die Venen und Capillaren der Augenhäute sonst durch den auf ihnen lastenden intraokularen Druck komprimiert werden müßten, und so eine Zirkulation unmöglich wäre.

Dieser mit Rücksicht auf die ungestörte Zirkulation höhere *Gefäßdruck* im Auge hat zur notwendigen Folge, daß die osmotische ansaugende Wirkung der Blutkolloide *keinen* oder nur einen sehr *unbedeutenden Wassertransport* in die Blutbahn bewirken kann, da der im Innern der Gefäße herrschende Blutdruck den Einfluß des osmotischen Druckes der Eiweißkolloide auf den Wassertransport *mehr oder weniger verhindert*. Es würde demnach im Auge ein viel geringerer Flüssigkeitsaustausch mit der Blutbahn als in den übrigen Körperregionen stattfinden, wenn der intraokulare Druck *nicht* vorhanden wäre. Dieser in Gestalt des intraokularen Druckes im Gegensatz zu anderen Geweben vorhandene Überdruck im Auge *vermehrt* oder *ersetzt* den infolge des bestehenden höheren Gefäßdruckes im Auge fast unwirksam gemachten osmotischen Zug der Bluteiweißkörper auf das Kammerwasser, so daß der Abfluß von Kammerwasser aus der Vorderkammer in der Hauptsache durch *hydrostatische* Druckkräfte, die durch das Vorhandensein des intraokularen Druckes geschaffen werden, bewerkstelligt wird.

Diese einfache Überlegung zeigt, daß das Vorhandensein des physiologischen intraokularen Augendruckes, der für die Funktion des Auges als Sehorgan erforderlich ist, gleichsam *zwangsmäßig* eine Verschiebung im Kräftespiel hydrostatischer und osmotischer Druckkräfte für den Flüssigkeitswechsel im Auge gegenüber den meisten anderen Körpergeweben hervorbringt, eine Kräfteverschiebung, die sich somit *organisch* aus der Funktion des Auges als Sehorgan herleitet. —

[1]) So berichtet *A. Krogh* (loc. cit. S. 220), daß in seinem Institut durch *Carrier* und *Rehberg* (1922) mit einer *absolut zuverlässigen* Methode der Blutdruck in den Capillaren der Hand, wenn dieselbe sich etwa in Augenhöhe, 20 cm über dem Schlüsselbein befand, bei verschiedenen Personen mit 4,5—7,5 cm H_2O (d. h. **3,5 bis 5,5 mm Hg**) gemessen wurde. Weitere Angaben über die Höhe des Venendruckes (und Capillardruckes) findet man bei *Tigerstedt*: „Die Strömung des Blutes in den Capillaren und Venen." Ergebn. d. Physiol. von Ascher und Spiro **18**, 16. 1920; vgl. ferner *Tigerstedt*, Die Physiologie des Kreislaufes. 2. Aufl. Bd. III, S. 281—286. 1922.

Es sei noch kurz bemerkt, daß der dem intravasculären Druck im Schlemmschen Venenplexus *überlegene* intraokulare Druck (Abb. 1 und Abb. 2) diese Gefäßlumina *nicht zum Kollabieren* bringen kann infolge der bekannten *anatomischen* Verhältnisse: die Schlemmschen Venen sind mit ihrer zarten Endothelwand nach *vorn* an die Scleralfasern fest angeheftet und nach *hinten* an die siebförmig durchbohrten Platten des scleralen Gerüstwerkes, wodurch ihre Lumina dauernd *klaffend* erhalten werden, was eine Filtration von Kammerwasser direkt begünstigt. Bezüglich der Irisgefäße (Abb. 3 und Abb. 4) ist zu sagen, daß ein Teil des Augendruckes durch die physiologische Gewebsspannung des Irisgewebes, den sogenannten Turgor der Gewebe, getragen wird, wodurch ein Kollabieren der Gefäße bei einem dem Gefäßdruck nur wenig überlegenen Augendruck (Abb. 3) verhindert wird. Da in den Capillaren, wie aus Abb. 4 ersichtlich, der Blutdruck annähernd gleich oder vielleicht sogar etwas höher als der Augendruck ist, so können diese zarten Gebilde, selbst wenn sie ganz an der Oberfläche der Iris liegen, nicht zum Kollabieren gebracht werden, und die ungehinderte Blutzirkulation ist gewährleistet.

Weiter ergibt sich bei näherer Betrachtung der auf Abb. 1—4 zur Anschauung gebrachten Verhältnisse, daß *der wirksame Abflußdruck* für den Schlemmschen Venenplexus bedeutend *größer ist* als der für die Irisgefäße in Betracht kommende.

Hieraus geht wiederum hervor, daß die *Filtrationsgeschwindigkeit* des Kammerwassers durch die Schlemmschen Venenwände *größer sein muß* als durch die Iriscapillarwände, was ja bekanntlich schon aus der früher von mir festgestellten Tatsache sich ergab, daß die ultramikroskopischen Lücken in den *Schlemm*schen Venenwänden *erheblich weiter* sind als die in den *Iris*gefäßen vorhandenen[1]). —

Daß durch diese verhältnismäßig großen, für Eiweiß durchgängigen ultramikroskopischen Poren der *Schlemmschen* Venenwandung, auch wenn Blut im Innern zirkuliert, normalerweise *kein* Bluteiweiß in die Vorderkammer durch *Diffusion* übertritt, liegt daran, daß erstens die *Eiweißdiffusion gehemmt* wird durch den in der Vorderkammer herrschenden überlegenen *hydrostatischen Gegendruck*, und daß zweitens die infolge des hohen Abflußdruckes durch die Schlemmschen Venenwände erfolgende Flüssigkeitsbewegung von der Vorderkammer her den Eiweißübertritt in entgegengesetzter Richtung verhindert, worauf *A. Krogh*[2]) bereits hinwies.

Man kann sich von der Tatsache, daß schon ein hydrostatischer Gegendruck der *gleichen* Größe den Durchtritt kolloider Teilchen selbst durch *weite* ultramikroskopische Poren vereitelt, durch folgende einfache physikalische Versuche überzeugen:

[1]) v. Graefes Arch. f. Ophth. **104**, 392; desgl. **107**, 180.

[2]) loc. cit. S. 250.

Wenn man sich mit Hilfe sog. Filterhütchen (Schleicher und Schüll), die aus Filtrierpapier bestehen, Collodiumsäcke aus 3 oder 2proz. Collodium herstellt, durch zweimaliges Ausschwenken der Filterhütchen mit der betreffenden erwärmten Collodiumlösung (Trockenzeit je 5 Min.) und diese nach mindestens $^1/_2$stündigem Verweilen in destilliertem Wasser mit einer *isotonischen* oder auch *leicht hypertonischen* Tuschelösung (Original-Pelikan-Perltusche verdünnt zu gleichen Teilen mit destilliertem Wasser) beschickt und sie darauf *bis zur Höhe des Tuschespiegels* in Bechergläser mit Ringerlösung bringt, so beobachtet man, daß selbst *nach mehreren Stunden kein* Übertritt durch die bezüglich Porengröße etwa den Schlemmschen Venenwänden gleichenden Collodiummembranen in die Ringerlösung eingetreten ist.

Beseitigt man jedoch nach einigen Stunden den hydrostatischen Gegendruck, den die als Außenflüssigkeit benutzte Ringerlösung auf die Wandung der Collodiumhülse ausübt, indem man die Ringerlösung ganz oder teilweise aushebert, oder indem man die die Tuschelösung enthaltenden Collodiumhülsen aus der Ringerlösung heraushebt und in ein *leeres* Becherglas setzt, so sieht man schon *nach wenigen Minuten* schwarze Farbstofflösung durch die Wandung der Collodiumhülse hindurch nach außen treten.

Der *hydrostatische Gegendruck* der Außenflüssigkeit hatte somit vorher den Durchtritt des kolloiden Tuschefarbstoffes in die Ringerlösung *verhindert.*

II. Der Kammerwasserabfluß im Menschenauge.

Gegenüber den vorstehenden, das Kaninchenauge betreffenden Feststellungen sind im menschlichen Auge nur einige geringfügige Abweichungen vorhanden.

Zunächst ist zu bemerken, daß der von mir[1]) beim Menschen gemessene Druck in den episcleralen Venen etwa 10—14 mm Hg. betrug, d. h. um etwa 3 mm Hg. höher gefunden wurde wie der in den entsprechenden Gefäßen am Kaninchenauge ermittelte. Der Gefäßdruck im Schlemmschen Kanal dürfte daher im Menschenauge normalerweise etwa einen Wert von 15—20 mm Hg. besitzen.

Da es bisher nicht möglich war, den Druck in den Vortexvenen im *menschlichen* Auge zu messen, sind keine *bestimmten* Angaben über den in den Irisvenen und in den Iriscapillaren vorhandenen Blutdruck zu machen. Man wird aber nicht sehr fehlgehen mit der Annahme, daß die Blutdruckhöhe in den Vortexvenen am menschlichen Auge etwa im gleichen Verhältnis wie am Tierauge die in den episcleralen Venen gemessene überschreitet. Unter dieser Annahme können wir den Druck in den Irisvenen beim Menschen auf etwa 25 mm Hg. und den Druck in den *Iriscapillaren* auf noch etwas höher, vielleicht bis zu 30 mm Hg. veranschlagen.

Weiter ist zu berücksichtigen, daß die Eiweißkörper des menschlichen Blutserums einen etwas *höheren* osmotischen Druck besitzen als die des Kaninchenblutes, nämlich von etwa 24—28 mm Hg., wodurch eine etwas stärkere Ansaugung isotonischer eiweißfreier Gewebsflüssigkeit im menschlichen Auge bewirkt wird.

[1]) v. Graefes Arch. f. Ophth. **112**, 252.

Die Abb. 5—8 veranschaulichen das Spiel der Kräfte zwischen *osmotischem Druck* der Bluteiweißkörper, dem *intravasculären Blutdruck* und dem *normalen Augendruck*, wie wir es uns im menschlichen

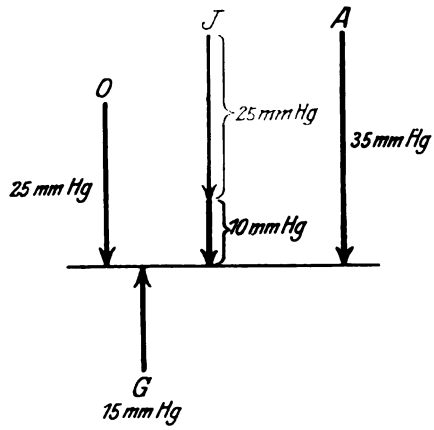

Abb. 5.

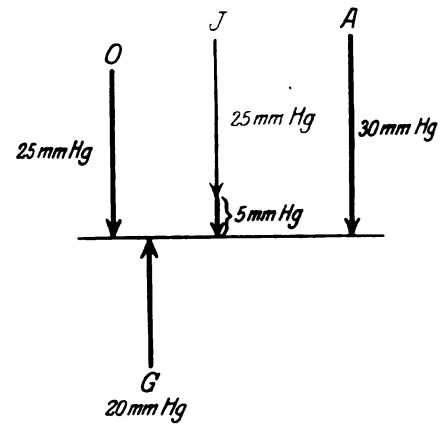

Abb. 6.

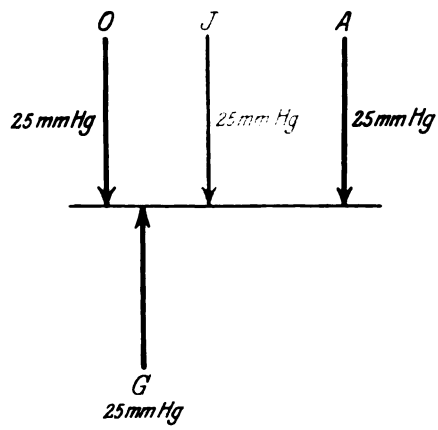

Abb. 7.

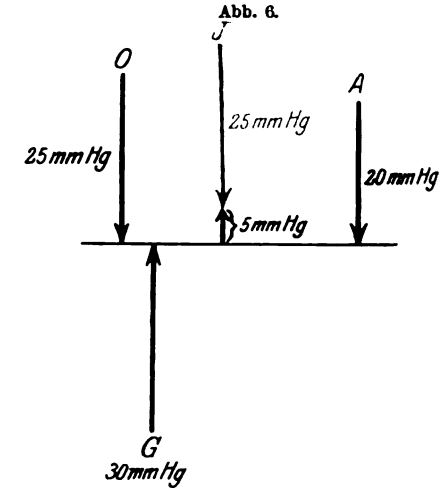

Abb. 8.

Auge etwa vorzustellen haben bei einem osmotischen Druck der Bluteiweißkörper von 25 mm Hg.

Wir sehen, daß bei einem Druck im Schlemmschen Kanal von 20 mm Hg. (Abb. 6) ein wirksamer Abflußdruck von 30 mm Hg. vor-

handen ist und erkennen weiter, daß dieser Abflußdruck *zu* $^5/_6$ *hydrostatischer Natur* ist und *nur zu* $^1/_6$ *auf Osmose* beruht.

Aus Abb. 7, auf der die Verhältnisse an den Iris*venen* zur Darstellung gebracht werden, ist ersichtlich, daß bei einem Gefäßdruck von 25 mm Hg. der wirksame Abflußdruck sich auf 25 mm Hg. beläuft, und daß dieser Abflußdruck sich als rein *hydrostatischer*, durch den *intraokularen* Druck bedingter Überdruck darstellt, da die wasseransaugende Wirkung der Blutkolloide bezüglich *Wassertransportes* durch den vorhandenen Gefäßdruck von 25 mm Hg. vollständig vereitelt wird.

Aus Abb. 8, auf der die ungefähren Druckverhältnisse an den Iriscapillaren veranschaulicht werden, erkennt man, daß bei einem in den Gefäßen herrschenden Blutdruck von 30 mm Hg. ebenfalls jeder *osmotische* Wassereintritt in die Blutbahn verhindert wird, weil der Gefäßdruck den osmotischen Druck der Blutkolloide sogar um 5 mm Hg. übertrifft, so daß ein Wasser*austritt* aus der Blutbahn eintreten müßte, wenn der vorhandene intraokulare Augendruck diesen nicht verhinderte. Der wirksame Abflußdruck von 20 mm Hg. beruht somit wiederum vollständig auf dem *intraokularen* Druck und ist *hydrostatischer Natur*.

Die eben für das menschliche Auge kurz skizzierten Verhältnisse zeigen, daß zwischen den früher für das Kaninchenauge beschriebenen wesentliche Unterschiede nicht bestehen.

Der im Menschenblut vorhandene *höhere* osmotische Druck der Eiweißkörper des Blutes wird kompensiert durch den im Menschenauge in den betreffenden Gefäßgebieten herrschenden *höheren* Blutdruck, so daß an dem Endresultat, daß die wirksamen Abflußkräfte für den Schlemmschen Kanal *zum größten Teil* und für die Irisgefäße *fast ausschließlich* auf *hydrostatischen* Druckkräften beruhen, die durch das Vorhandensein des physiologischen Augendruckes bedingt sind, nichts wesentliches geändert wird.

Wie für das Kaninchenauge schon ausgeführt, vermag der in der Vorderkammer vorhandene höhere hydrostatische Druck das Lumen des Schlemmschen Kanals nicht zum Zusammenklappen zu bringen wegen der festen anatomischen Anheftung seiner zarten Endothelwände an die Sclera und an die Scleralfasern des Gerüstwerkes, wodurch der Kanal klaffend erhalten wird. Für die Irisvenen wird der Vorderkammerdruck zum Teil durch den Turgor des Gewebes getragen, und in den Capillaren ist der Blutdruck etwa gleich dem äußeren hydrostatischen Druck oder vielleicht etwas höher, so daß ein Kollabieren der zarten Gefäße nicht eintreten kann. —

Ich habe mich im vorstehenden absichtlich darauf beschränkt, nur die in *physiologischen Zeiten* vorhandene Kräfteverteilung, die beim

Abfluß des Kammerwassers in Wirksamkeit tritt, kurz zu skizzieren und möchte mir für später die interessante Aufgabe vorbehalten, die *Kräfteverschiebung* zu untersuchen, die unter *pathologischen* Verhältnissen eintritt und den Abflußdruck des Kammerwassers bestimmt.

Durch die vorstehenden Ausführungen wollte ich vor allem auf den bestehenden, *physiologisch außerordentlich wichtigen*, direkten *Antagonismus* zwischen *Gefäßdruck* und *osmotischem Druck der Blutkolloide* hinweisen, durch welchen der Flüssigkeitstransport aus der Vorderkammer in die Blutbahn infolge der ansaugenden *osmotischen* Kraft der Bluteiweißkörper, wie überall im Körper, *um so mehr verhindert wird, als die Höhe des Blutdruckes in den in Betracht kommenden Gefäßen sich dem Betrag dieses osmotischen Druckes der Blut-Eiweißkörper annähert*, was im Auge infolge des hier herrschenden *höheren* Blutdruckes in den Gefäßen in stärkerem Maße der Fall ist als in anderen Körpergeweben.

Es bedarf, wie ich glaube, keiner weiteren Ausführungen nach dem vorstehend Gesagten, um den Widerspruch sofort zu erkennen, der darin liegt, wenn man trotz Annahme einer sehr hohen, den Wert des osmotischen Druckes der Serum-Eiweißkörper sogar noch beträchtlich *übersteigenden* Blutdruckhöhe im Schlemmschen Kanal und in den Irisvenen von etwa 40—60 mm Hg. (*O. Weiss*) dennoch *osmotische* Triebkräfte für den Abfluß des Kammerwassers in Anspruch nimmt und gar die Behauptung aufstellt, daß die Wirksamkeit *hydrostatischer* Kräfte beim physiologischen Kammerwasserabfluß „undenkbar" sei, wie das kürzlich von physiologischer Seite geschah[1]).

Natürlich hat man sich auch zu hüten, die für den Flüssigkeitsabfluß *isotonischer* eiweißfreier Gewebsflüssigkeiten in die Blutbahn wirksamen osmotischen Kräfte des Blutes zu *überschätzen*: es kommt hierfür nicht der *gesamte* osmotische Druck des Blutes in Betracht, der bekanntlich bei weitem *in der Hauptsache* auf seinem Gehalt an *Krystalloiden* beruht, und der mittels einer *semipermeablen* Membran aus Ferrozyankupfer (*Pfeffer*) gemessen etwa 6,5 Atmosphären oder 5000 mm Hg. beträgt, sondern *nur etwa der 200. Teil dieses Druckes*, soweit dieser durch die für die Gefäßwände im allgemeinen impermeablen *Eiweißkörper* des *Blutes* entfaltet wird. Die Gefäßwände stellen eben bekanntlich *keine semi*permeablen Membranen im Sinne *Pfeffers* dar, die auch für *Krystalloide undurchgängig* sind und nur Wasser hindurchlassen, sondern die Gefäßwände sind *selektiv*permeable, (außer für Wasser) für *Krystalloide frei durchgängige* und nur *für Blutkolloide impermeable Membranen*. Es können daher während des physiologischen Geschehens nur die Blut*kolloide* einen *dauernden* osmotischen Zug durch die Gefäßwände hindurch auf isotonische *eiweißfreie* Gewebsflüssigkeit ausüben, da jede Konzentrationsdifferenz der *Krystalloide* sich bald durch die Gefäßwände hindurch ausgleicht und daher verschwindet, so daß hierdurch eine osmotische *Dauerwirkung* auf die Wasserbewegung ausgeschlossen ist.

Wir müssen uns stets gegenwärtig halten, daß der für den Flüssigkeitsabtransport des *blutisotonischen*, nahezu *eiweißfreien* Kammer-

[1]) Vgl. *O. Weiss*, Pflügers Arch. f. d. ges. Physiol. **199**, 470. *O. Weiss* erhielt bekanntlich (Zeitschr. f. Augenheilk. **43**, 141) für den Blutdruck in den Vortexvenen des Kaninchens Druckwerte von 33—63 mm Hg. und hält diese Werte für *physiologische*. Vgl. hierzu die vorstehende Arbeit von *Hiroishi* S. 212 dies. Bd.

wassers aus der Vorderkammer in die Blutbahn in Betracht kommende Abflußdruck (A) sich als *Summe zweier Druckwerte* darstellt, die man zur Beantwortung der Frage nach der *Art* der bei dem Kammerwasserabtransport wirksamen Triebkräfte *stets einzeln*, d. h. getrennt für sich betrachten muß.

Der erste Summand wird erhalten aus der Differenz zwischen osmotischem Druck der Blutkolloide (O) und Gefäßdruck (G) innerhalb des in Frage kommenden Venen- bzw. Capillargebietes.

Der zweite Summand wird gebildet durch die Höhe des intraokularen Druckes (J).

Wir können daher dem wirksamen *Abflußdruck* (A) durch folgende einfache Formel einen allgemeinen Ausdruck verleihen:

$$A = (O - G) + J.$$

Diese Gleichung gilt nicht nur für die Vorderkammer, sondern ganz allgemein für den Abfluß blutisotonischer eiweißfreier Flüssigkeiten in die Blutbahn anderer Körpergegenden, wenn wir für J den Gewebsdruck, den sogenannten Turgor der Gewebe, der nach *Landerer*[1]) auf etwa $^1/_2$—$^3/_4$ des Capillardruckes zu schätzen ist, einsetzen.

Die verschiedene Intensität des Flüssigkeitsabflusses wird in der verschiedenen *Größe* des für den Abflußdruck (A) sich ergebenden Wertes zum Ausdruck kommen.

Der verschiedene Anteil der einzeln in Tätigkeit tretenden Triebkräfte ihrer inneren Natur nach kann nur durch Einzelbetrachtung der beiden Summanden erkannt werden, die den Abflußdruck (A) ergeben.

Selbst bei *gleichem* Endwert von A, d. h. bei gleicher Intensität des Flüssigkeitsabflusses, kann das Größenverhältnis zwischen den beiden Summanden und somit die Beteiligung *hydrostatischer* und *osmotischer* Kräfte ein *ganz verschiedenes* sein. —

Jedenfalls dürfte durch vorstehende Ausführungen wieder klar geworden sein, daß wir zur Beantwortung der Frage nach den Triebkräften für den physiologischen Kammerwasserabfluß aus der Vorderkammer nicht gezwungen sind, zu unbekannten geheimnisvollen *„cellulären Stoffwechselkräften"* unsere Zuflucht zu nehmen und damit auf jede Analyse der fraglichen Lebensvorgänge zu verzichten. Wir sahen vielmehr, daß es bei richtiger Verknüpfung der aus der Physik und Chemie bekannten Gesetze mit den durch unsere experimentellen Untersuchungen ermittelten *Tatsachen* nicht nur möglich ist, wie ich schon früher betonte, den Kammerwasserabfluß auf die beiden *physikalischen*, genau definierten Vorgänge der *Filtration* und *Osmose* durch die als *inaktive physikalische, selektiv permeable* Ultrafilter- oder Osmo-

[1]) *Landerer*, Die Gewebsspannung in ihrem Einfluß auf die örtliche Blut- und Lymphbewegung. Leipzig 1884.

metermembran wirkenden Gefäßwände[1]) zurückzuführen, sondern daß wir auch die *quantitative Beteiligung* dieser beiden Vorgänge beim Kammerwasserabtransport gegeneinander jetzt abzuschätzen vermögen, was wir besonders der Kenntnis des *Blutdruckes in den epibulbären Venen* verdanken, über deren einfache und schonende Messung in der letzten Mitteilung ausführlich berichtet wurde.

[1]) Die von mir früher schon wiederholt betonte Tatsache der *physikalischen Permeabilität* der lebenden Gefäßwände (vgl. v. Graefes Arch. f. Ophth. **95**, 66; **104**. 162, 284 und 357; desgl. **111**, 167) wurde außer von *Höber* in der eingangs zitierten Arbeit (S. 222, Anmerkung 4) kürzlich von *A. Krogh* auf Grund seiner umfassenden Forschungen über die *Anatomie und Physiologie der Capillaren* besonders hervorgehoben. So betonte z. B. *A. Krogh* in seinem mehrfach zitierten Werke (S. 204), daß er beim Überblicken aller ihm bekannt gewordenen Tatsachen erklären müsse, daß kein zuverlässiger Beweis dafür existiere, daß die Capillarendothelien irgendwelche Fähigkeiten besäßen, die Diffusion von Krystalloiden durch die Gefäßwandung zu begünstigen oder zu behindern. Weiter führte er aus (S. 203), daß das Ergebnis aller dieser Versuche in der Erkenntnis bestehe, daß alle krystalloiden Substanzen *frei* durch das Capillarendothel *nach beiden Richtungen* passieren könnten, und daß die normale Capillarwand daher als eine inaktive Membran zu betrachten sei (S. 194) und in physiologischem Zustand gerade wie eine Osmometermembran aus Collodium für Krystalloide permeabel, für Bluteiweißkörper dagegen im allgemeinen impermeabel sei (S. 206, 208, 209 und 230). Ich verweise ferner auf die wichtigen Untersuchungen von *Schulemann* (Biochem. Zeitschr. **80**. 1917), die ich schon früher erwähnte (v. Graefes Arch. f. Ophth. **104**, 377), sowie auf die kürzlich (1921) erschienene Arbeit von *Clark* (Journ. of pharm. and exp. therap. **16**, 415).

(Aus der Universitäts-Augenklinik in Lemberg [Direktor: Prof. Dr. *Bednarski*].)

Bemerkungen zur Arbeit des Dr. R. Friede: „Zur Klinik der Megalocornea."

Von

Dozent Dr. **Wiktor Reis.**

Im v. Graefes Arch. f. Ophthalmol. **111**, 3./4. Heft vom Jahre 1923 ist eine Abhandlung von *R. Friede* über Megalocornea erschienen, in welcher der Verf. die Megalocornea als eine atavistische Erscheinung auffaßt und zur Stütze dieser Ansicht sich auf Messungen von Tieraugen beruft.

Es sei mir gestattet, hier darauf aufmerksam zu machen, daß ich schon im Jahre 1920 im Oktoberheft der „Archives d'Ophthalmologie, S. 577, einen Artikel über Megalocornea veröffentlicht habe, in welchem ich denselben pathogenetischen Erklärungsversuch der Entstehungsweise der Megalocornea angegeben habe, den aber der Verf. der im Jahre 1923 erschienenen Arbeit mit keinem Worte erwähnt. Zudem wurde meine Arbeit im Jahre 1921 im Zentralbl. f. d. ges. Ophthalmol. **4**, S. 312 ausführlich referiert.

Was der Verf. als „interessante Perspektiven für das menschliche Megalocorneaproblem vom Standpunkte der vergleichenden Ophthalmologie" angibt, habe ich bereits in meiner Abhandlung zur Genüge dargestellt.

Anknüpfend an zwei klinisch beobachtete Fälle von Megalocornea, welche im späteren Lebensalter zur Staroperation in die Universitätsaugenklinik aufgenommen wurden, habe ich die Frage zu lösen versucht, was eigentlich die Megalocornea bedeutet. Zu diesem Zwecke habe ich das Verhältnis des horizontalen Durchmessers des Augapfels zum horizontalen Durchmesser der Hornhaut beim Menschen und in der Tierreihe berücksichtigt. Es stellte sich heraus, daß das Verhältnis dieser beiden Maße bei dem normalen Menschenauge 24 : 11 mm beträgt, der Index also 2,1, d. h. der horizontale Durchmesser des Augapfels ist 2,1 mal größer als der horizontale Durchmesser der Hornhaut.

Als Beispiel aus der Wirbeltierreihe nahm ich das Auge des Frosches, wo das Verhältnis besteht 66 : 55 mm; der Index also 1,2.

Bei Messungen, welche ich bei Affen (Macacus) vorgenommen habe, betrug der Index 1,6.

Bei den von mir beobachteten Megalocorneafällen gleichfalls 1,6.

Zur Stützung meiner Hypothese nahm ich noch die Zahlenangaben über den horizontalen Durchmesser der Hornhaut und des Augapfels bei Haustieren aus der Tieraugenheilkunde von *Bayer*.

Durchmustern wir das Verhältnis dieser beiden Durchmesser bei Vertebraten, so ergibt sich, daß die Hornhaut bei allen diesen Tieren verhältnismäßig groß ist und dennoch nicht den Namen einer Megalocornea trägt, sondern einen normalen Typus einer tierischen Hornhaut darstellt. Die Konstatierung der Tatsache, daß es im Tierreich große Hornhäute im Verhältnis zum Bulbus gibt, ist von weittragender Bedeutung, denn sie kann uns einigermaßen die Genese der Megalo-

cornea erklären. Auf Grund dieser Beobachtungen könnte die Entstehung der Megalocornea beim Menschen, die Verschiebung des Verhältnisses des horizontalen Durchmessers der Hornhaut zum horizontalen Durchmesser des Augapfels als eine Rückdifferenzierung, gewissermaßen als ein *Atavismus* gedeutet werden.

Wenn wir uns vergegenwärtigen, daß die Entwicklung des Menschen nur eine abgekürzte Rekapitulation der Phylogenie ist, so können wir annehmen, daß die Megalocornea kein Resultat eines pathologischen Prozesses, sondern ein atavistisches Merkmal darstellt. Um so mehr sind wir zu diesem Schlusse berechtigt, als in einem von uns beobachteten Falle der Patient außer einer Megalocornea einen sehr ausgeprägten *Darwin*schen Höcker an beiden Ohrmuscheln und eine mittelmäßig ausgebildete große Zehe als Greiforgan am linken Fuße aufwies — beides atavistische Merkmale.

So wäre es nicht ausgeschlossen, daß auch die Hornhautgröße, eines dieser atavistischen Merkmale, infolge von näher unbekannten Faktoren einer Rückdifferenzierung, einer Änderung des Verhältnisses des Hornhautdurchmessers zum Durchmesser des Augapfels unterliegen könnte und als eine Vererbungseinheit auf weitere Generationen mittels eines streng definierbaren Hereditätstypus sich übertragen.

Zu solchen vererbbaren Merkmalen, welche als Erbeinheit auf weitere Generationen sich übertragen können, gehört auch die Größe der Hornhaut, wie dies *Steiger* in seinem Artikel „Über Erbeinheiten am menschlichen Auge" (Zeitschr. f. Augenheilk. **34**. 1915) ausführlich auseinandergesetzt hat.

Diese wenigen Zeilen zur Wahrung meines Prioritätsrechtes.

(Aus der Universitäts-Augenklinik zu Amsterdam.)

Über die Lokalisation mittels des Gesichtssinnes.

Von

Dr. **C. Otto Roelofs,**
Augenarzt.

Mit 1 Textabbildung und Tafel I—VIII.

Einleitung. Jeder Gegenstand, jeder Punkt, welchen wir mit unserem Gesichtssinn wahrnehmen, soll irgendwo im Raume lokalisiert werden. Die Richtung, in welcher wir einen solchen Punkt lokalisieren, soll u. a. abhängig sein von dem Netzhautteil, auf welchem dieser Punkt abgebildet wird, und von der Innervation der Augenmuskeln. Der Abstand, in welchem wir ihn lokalisieren, ist abhängig von einer großen Anzahl Faktoren, welche wir aber jetzt außer Betrachtung lassen wollen. Wenn wir 2 oder mehrere Punkte gesondert wahrnehmen, können wir sagen, daß wir jeden dieser Punkte in einer gesonderten Richtung sehen. Der Begriff Richtung schließt in sich ein, daß wir die Vorstellung haben von einem Zentrum, von wo aus die Richtungen beurteilt werden. Es ist vor allem *Köllner*, welcher während der letzten Jahre eine ausführliche Studie über die Lage von diesem Zentrum gemacht hat, wobei er zur Schlußfolgerung kam, daß für die rechte Gesichtsfeldhälfte dieser zentrale Punkt im rechten Auge und für die linke Gesichtsfeldhälfte im linken Auge gesucht werden muß, während für den Fixierpunkt und seine nächste Umgebung dieser Punkt mehr oder weniger in der Mitte der Basallinie liegen soll. Ich will diese Resultate jetzt nicht weiter besprechen, da wir bei der folgenden Untersuchung ein anderes Ziel vor Augen hatten, aber ich will doch eine Bemerkung machen über die Weise, auf welche *Köllner* in vielen Fällen die Lokalisationsrichtung von mehr oder weniger peripher gelegenen Punkten bestimmt hat. Außer dem Fixationspunkt ist bei dieser Untersuchung auch in der Peripherie des Gesichtsfeldes ein Punkt sichtbar, welcher im *Müller*schen Horopter gelegen ist, und von welchem die Lokalisationsrichtung bestimmt werden muß. Er läßt nun mit der Hand, welche vor dem Auge verborgen ist, einen Kreidestrich auf ein Stück Schiefertafel ziehen, und zwar so, daß die Versuchsperson in der

Überzeugung ist, daß die Verlängerung dieses Striches den sichtbaren, peripheren Punkt bedecken soll. Eine Linie, durch den peripher gelegenen Punkt gehend und die Verlängerung des Kreidestriches schneidend, muß dann die Lokalisationsrichtung vorstellen. Ist diese Methode zulässig? Dies könnte allein dann der Fall sein, wenn 1. die subjektive Lokalisation durch die Hand vollkommen mit der objektiven Lage übereinstimmte, 2. der Punkt im *Müller*schen Horopter selbst ein Punkt in der Lokalisationsrichtung wäre. Das erste trachtete *Köllner* annehmbar zu machen; der zweitenForderung sind kaum welche Sätze gewidmet. Bereits lange, bevor *Köllner* seine Untersuchungen veröffentlichte, beschäftigte mich dieses Problem; die langdauernde Untersuchung und das zeitraubende Ausarbeiten der Resultate verursachten, daß diese lange Zeit liegen blieben, bis die Untersuchung von *Köllner* der Ansporn wird, um jetzt die damals erhaltenen Resultate mitzuteilen. Das Ziel der folgenden Untersuchung ist: 1. eine genaue Kenntnis der relativen Lokalisation von verschiedenen Punkten im Gesichtsfeld und 2. eine genaue Kenntnis der relativen Lokalisation von verschiedenen Punkten im Blickfeld. In beiden Fällen wird vor allem geachtet auf den Unterschied zwischen rechtem und linkem Auge und zwischen monokularem und binokularem Sehen.

Es mag vielleicht überflüssig heißen, von relativer Lokalisation zu sprechen, da eine absolute Lokalisation tatsächlich nicht besteht. Auch, wenn sich im Gesichtsfeld allein ein einziger Punkt befindet, darf von einer absoluten Lokalisation keine Rede sein. Dies können wir vielleicht auf folgende Weise am besten anschaulich machen. Angenommen: es befindet sich im Gesichtsfeld allein ein einziger Punkt, und dieser Punkt wird mit meinem Gesichtssinn geradeaus vor mir, d. h. in der Medianfläche von meinem Kopfe lokalisiert. Nun ist es am allerwenigsten nötig, daß dieser Punkt auch tatsächlich in der Medianfläche liegt, und wir können z. B. annehmen, daß dieser Punkt objektiv gemessen 5° zu viel nach rechts liegt. Müssen wir nun daraus schließen, daß dieser Punkt 5° zu viel nach links lokalisiert wird, oder müssen wir annehmen, daß die Medianfläche infolge Muskelgefühls, Gelenkgefühls usw. 5° zu viel nach rechts lokalisiert wird? Es scheint mir unrichtig, dieses in Diskussion zu bringen, und das einzige richtige wäre m. E., zu sagen, daß die optische Lokalisation von der Medianfläche 5° mehr nach links liegt als die Lokalisation durch Muskelgefühl usw. Also auch hier allein eine Relation. Gebrauchen wir die Hand, um hiermit die Lokalisation eines sichtbaren Punktes anzugeben, dann gilt eine gleiche Beziehung. Angenommen: Ich will die Hand ungesehen knapp unter einen sichtbaren Gegenstand placieren, und es zeigt sich, daß ich die Hand 6° zu viel nach rechts placiert habe; was dürfen wir hieraus schließen? Die Antwort darauf ist einfach; unrichtig wäre

es zu sagen, daß der sichtbare Punkt 6° zu viel nach rechts lokalisiert wird; ebenso unrichtig wäre es, zu sagen, daß die Hand 6° zu viel nach links lokalisiert wird; dieses jedoch dürfen wir hieraus allein schließen, daß der sichtbare Punkt mit Bezug auf die Hand 6° zu viel nach rechts lokalisiert wird; also wiederum eine Relation. Wollen wir nun die Hand gebrauchen, um der Lokalisation von verschiedenen sichtbaren Punkten in bezug aufeinander nachzugehen, dann müssen wir nicht allein an diese Relation denken, sondern dann muß das Lokalisieren unserer Hände durch Muskel- und Gelenkgefühl noch andere Bedingungen erfüllen. Die Hände formen dann unser Meßinstrument, und dieses Meßinstrument muß in allen Richtungen des Gesichts- und Blickfeldes gleich messen. Dies will sagen: eine gleiche Platzänderung der Hände, sei es in der Nähe der Medianfläche, sei es mehr nach rechts oder mehr nach links, muß uns auch die Empfindung von einer gleich großen Platzänderung geben. Schließlich muß die Lokalisation auch mit einem gewissen Maß von Genauigkeit geschehen. Jede Messung hat eine Genauigkeitsgrenze; mit einem gewöhnlichen Metermaß können wir nicht bis auf $^1/_{10}$ mm genau messen; wir gebrauchen dann einen Nonius. Gebrauchen wir die Hände zum Studium der Lokalisation des Gesichtssinnes, dann gibt eine einzige Wahrnehmung keine genügende Genauigkeit; wir müssen so viele Wahrnehmungen machen, daß das Nehmen eines Durchschnittes gestattet ist. All diese Erwägungen machten es wünschenswert, vorerst eine orientierende Untersuchung in etwas größerem Maßstabe auszuführen. Ist es aber unbedingt nötig, für die Untersuchung der relativen Lokalisation von sichtbaren Gegenständen die Hände zu gebrauchen? Gewiß nicht. Will man z. B. wissen, ob Abstände nasal vom Fixationspunkt größer oder kleiner geschätzt werden als temporal vom Fixationspunkt, dann kann man hierzu zwei Punkte auf einigen Abstand voneinander sichtbar machen; ein dazwischen gelegener Punkt dient als Fixationspunkt und wird durch den Untersucher so lange verschoben, bis die Versuchsperson meint, daß der Fixationspunkt gerade mitten zwischen beiden anderen Punkten liegt. In diesem Falle haben wir die Hände überhaupt nicht nötig. Es hat sich mir jedoch erwiesen, daß eine solche Aufgabe von den Patienten weniger leicht begriffen wird und bei der Ausführung ermüdender zu sein scheint. Das Stechen mit der unsichtbaren Hand unter einem sichtbaren Gegenstand ist eine einfache Aufgabe und wird immer ohne Zögern ausgeführt. Bei den folgenden Untersuchungen werden beide Methoden angewendet, doch vor allem auch mit Benützen der Hand, da ich zugleich großes Interesse hatte zu wissen, wie sich die Lokalisation der Hände verhält in bezug aufeinander und in bezug auf die Lokalisation mit dem Gesichtssinn. Eine Beschreibung des Apparates, der bei folgenden Untersuchungen gebraucht wird, möge nun folgen.

Das Instrument ist nur eine Verbesserung des äußerst einfachen Instrumentes, durch *Landolt* gebraucht und beschrieben in den Archives d'Ophthalmologie von 1898. Auch der Apparat, von *Köllner* gebraucht, zeigt nicht zu verkennende Grade der Verwandtschaft mit demselben; er beruht zumindest auf demselben Prinzip. Wie Abb. 1 sehen läßt, besteht er aus zwei horizontalen Brettern, 40 cm übereinander, mittels einiger schmaler, kupferner Pfeiler miteinander verbunden. Das unterste Brett liegt auf dem Tische, das obere Brett befindet sich beinahe in der Höhe des Mundes. Die Bretter formen einen Teil einer Kreisoberfläche mit einem Umfange von 240°. Das obere Brett zeigt einen tiefen Einschnitt, in welchem der Kopf placiert werden kann; das untere Brett zeigt einen seichten Einschnitt, damit der Rand nicht hinderlich gegen die Brust drückt. Das obere Brett ist mit einem gut 10 cm hohen metallenen Rand versehen, welcher an der Innenseite mattschwarz ist und an der Außenseite mit einer Gradeinteilung versehen ist. Diesem Rand entlang können kleine Bleiknöpfe verschoben werden, deren Platz man auf der Außenseite des Randes ablesen kann. Auch ein nach unten gerichteter, breiter Rand ist am oberen Brett befestigt, während am unteren Brett ein solcher nach oben gerichteter Rand angebracht ist. Längs dieser beiden Ränder kann ein Papier gespannt werden; links wird das Papier festgeklemmt, während rechts sich eine Einrichtung befindet, um das Papier schön glatt zu spannen. Auf diesem Papier kann man eine vertikale Linie ziehen, die mit dem Mittel-(Nullpunkt) des Kreisbogens übereinstimmt. Der Radius dieses Kreisbogens ist 40 cm, so daß jeder Grad einem linearen Maß von 7 cm gleichkommt. Hat man das Papier also nach der Untersuchung herabgenommen, dann lassen sich aus den linearen Abmessungen äußerst einfach die Winkelwerte verschiedener Punkte auf diesem Papier berechnen

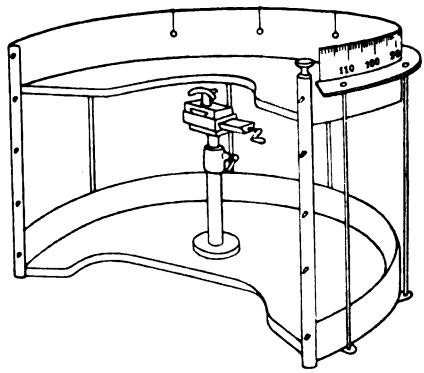

Abb. 1.

Mitten auf dem unteren Brett ist ein Stativ befestigt. Darauf ist ein Beißstück aus Wachs angebracht, wodurch der Kopf unbeweglich fixiert werden kann. Mittels einer Schraubenbewegung kann dieses Beißstück nach vorn und nach rückwärts, nach links und nach rechts verstellt werden. Auch ein Höher- und Tiefersetzen ist möglich. Diese Anordnung gibt uns die Möglichkeit, mit Hilfe von Bleiloten den Drehpunkt des Auges beinahe vertikal über den Mittelpunkt der Kreisoberfläche zu verlegen. Die Versuchsperson muß nun das Beißstück zwischen die Zähne nehmen; hiernach wird mittels der Schrauben die gewünschte Lage an Kopf und Augen gegeben. Eines von den Bleiknöpfchen kann als Fixationspunkt dienen, um eine unveränderliche Blickrichtung zu verbürgen. Die Versuchsperson bekommt weiter in die Hand einen Halter mit einer Nadel und muß mit diesem in das ausgespannte Papier stechen, lotrecht unter dem Platz, wo sich eine der Marken befindet. Wie die Untersuchung für die verschiedenen Zwecke öfters abgeändert wird, werden wir bei den Besprechungen dieser Untersuchungen näher andeuten.

Orientierende Untersuchung. Diese Untersuchung soll in erster Linie dazu dienen, um nachzugehen, inwiefern die eingeschlagene Methode verläßlich ist, und was wir aus den erhaltenen Resultaten schließen können und dürfen. Doch soll diese Untersuchung uns bereits Anhalts-

punkte verschaffen über das, was wir bei den folgenden Untersuchungen zu erwarten haben.

Wir können diese Untersuchung einteilen in eine Untersuchung des rechten Auges, des linken Auges und beider Augen zusammen.

Bei der Untersuchung des rechten Auges wird dieses Auge so eingestellt, daß der Drehpunkt beinahe senkrecht über dem Mittelpunkt des Bogens zu liegen kommt. Der Fixierpunkt für dieses Auge liegt 40°, 30°, 20°, 10° links, auf dem Nullpunkt, 10°, 20°, 30° und 40° rechts. Es wird also bei neun verschiedenen Blickrichtungen untersucht. Bei jeder Blickrichtung wird die Lokalisation von neun verschiedenen Netzhautpunkten untersucht. Es wird also, außer von der Fovea, noch untersucht die Lokalisation von Netzhautpunkten 10°, 20°, 30° und 40° nach links und 10°, 20°, 30°, 40° nach rechts von der Fovea. Dabei mußten einige Untersuchungen wegfallen, da bei dem Sehen nach links die Nase ins Gesichtsfeld tritt; bei einer Blickrichtung von 10° nach links kann ich noch einen Gegenstand sehen, der 40° links von meiner Blicklinie liegt; bei einer Blickrichtung von 20° nach links ist dies nicht mehr möglich.

Für die Untersuchung des linken Auges gilt mutatis mutandis dasselbe. Für die Untersuchung beider Augen wird die Mitte der Basallinie in den Mittelpunkt des Bogens verlegt. Hierbei sei hingewiesen, daß bei einer Blickrichtung von 20° und mehr nach links oder nach rechts nicht alle Punkte binokular gesehen werden, da dann die Nase einem der Augen im Wege steht. Immer wird bei dieser Untersuchung mit der rechten Hand gestochen. Hierbei trat noch eine Schwierigkeit zutage. Wenn die Richtung, in der gestochen werden mußte, weit nach links lag (z. B. 80° links von der Medianfläche des Körpers), war dies für die rechte Hand beinahe unerreichbar. Ich meinte, daß durch die große Anspannung die Armbewegung nach links überschätzt würde, so daß die Stiche zu weit nach rechts zu liegen kämen. Um diesem vorzukommen, drehte ich in solchem Falle den Rumpf etwas nach links, in der Annahme, so besser die richtige Richtung angeben zu können. Inwiefern ich hierin recht hatte, sollen wir später sehen. Um einen einigermaßen verläßlichen Durchschnitt zu erhalten, wird in jeder Richtung 30 mal gestochen, doch nicht unmittelbar hintereinander, da dann man die Neigung hat, fortwährend auf dieselbe Weise zu stechen, unter dem Einfluß von verschiedenen mehr oder weniger bekannten Faktoren, welchen Einfluß man gerade ausschalten will.

Die folgenden Tabellen geben den Ausschlag dieser Untersuchungen wieder.

Tabelle I.

	Blickrichtung	Netzhautpunkt								
		40° L.	30° L.	20° L.	10° L.	0	10° R.	20° R.	30° R.	40° R.
Rechtes Auge	40° R.	6,6 l.	16,4 l.	23,2 l.	25,7 l.	4,2 r.	11,7 r.	5,3 r.	0,7 r.	11,5 l.
	30° R.	13,4 l.	17,5 l.	25,6 l.	28,9 l.	2,5 r.	15,5 r.	12,6 r.	4,4 r.	7,0 l.
	20° R.	21,3 l.	27,5 l.	35,7 l.	31,7 l.	8,1 l.	18,5 r.	20,2 r.	17,8 r.	0,6 l.
	10° R.	27,5 r.	4,9 r.	15,8 l.	24,4 l.	7,8 r.	34,1 r.	33,9 r.	22,6 r.	8,6 r.
	0	10,7 r.	9,7 l.	37,9 l.	45,8 l.	16,9 l.	22,3 r.	26,1 r.	11,9 r.	4,6 l.
	10° L.	78,1 r.	51,5 r.	21,1 r.	9,2 r.	8,1 r.	35,2 r.	35,3 r.	21,6 r.	6,2 r.
	20° L.	—	48,5 r.	24,2 r.	10,1 r.	9,4 r.	28,9 r.	40,8 r.	38,0 r.	23,4 r.
	30° L.	—	—	25,2 r.	9,8 r.	13,0 r.	32,2 r.	34,4 r.	28,4 r.	14,0 r.
	40° L.	—	—	—	30,9 r.	31,5 r.	47,3 r.	55,7 r.	41,8 r.	32,0 r.

Tabelle II.

	Blick-richtung	Netzhautpunkt								
		40° L.	30° L.	20° L.	10° L.	0	10° R.	20° R.	30° R.	40° R.
Linkes Auge	40° R.	14,1 l.	26,4 l.	36,2 l.	29,7 l.	9,6 l.	14,0 l.	—	—	—
	30° R.	8,4 l.	17,1 l.	24,3 l.	14,8 l.	3,5 r.	6,9 r.	0,1 l.	—	—
	20° R.	1,1 l.	12,7 l.	27,2 l.	20,1 l.	2,8 r.	14,0 r.	14,3 r.	2,5 l.	—
	10° R.	37,3 r.	17,0 r.	2,0 r.	0,6 r.	30,2 r.	42,2 r.	32,4 r.	13,3 r.	0,0
	0	54,7 r.	38,7 r.	9,7 r.	2,2 r.	18,7 r.	50,0 r.	39,3 r.	27,3 r.	17,8 r.
	10° L.	80,5 r.	59,2 r.	37,6 r.	22,7 r.	25,1 r.	43,2 r.	43,2 r.	34,7 r.	22,7 r.
	20° L.	67,7 r.	44,2 r.	31,3 r.	16,8 r.	18,6 r.	28,5 r.	22,9 r.	15,6 r.	2,7 r.
	30° L.	103,1 r.	88,0 r.	66,0 r.	35,9 r.	40,2 r.	67,5 r.	67,4 r.	58,5 r.	45,3 r.
	40° L.	113,9 r.	92,9 r.	68,4 r.	45,0 r.	56,1 r.	63,5 r.	54,4 r.	37,7 r.	24,6 r.

Tabelle III.

	Blick-richtung	Netzhautpunkt								
		40° L.	30° L.	20° L.	10° L.	0	10° R.	20° R.	30° R.	40° R.
Beide Augen	40° R.	39,3 r.	16,7 r.	9,5 r.	11,1 r.	44,7 r.	57,4 r.	51,9 r.	35,5 r.	20,3 r.
	30° R.	8,0 r.	1,8 l.	4,6 l.	2,5 l.	15,7 r.	28,5 r.	28,9 r.	16,5 r.	2,7 r.
	20° R.	23,0 r.	6,6 r.	0,3 l.	6,7 r.	20,7 r.	45,9 r.	51,4 r.	44,1 r.	29,8 r.
	10° R.	28,0 r.	12,6 r.	7,0 r.	7,4 r.	26,2 r.	49,5 r.	51,0 r.	40,4 r.	29,5 r.
	0	49,3 r.	24,1 r.	1,7 r.	7,9 l.	20,8 r.	53,5 r.	60,5 r.	51,3 r.	44,2 r.
	10° L.	11,4 r.	9,0 l.	26,5 l.	30,5 l.	19,3 l.	3,6 r.	19,1 r.	21,1 r.	11,3 r.
	20° L.	22,3 r.	6,1 r.	14,6 l.	21,8 l.	11,2 l.	7,0 r.	12,8 r.	13,3 r.	3,7 l.
	30° L.	58,7 r.	42,1 r.	19,6 r.	1,4 r.	0,3 l.	24,1 r.	19,1 r.	16,9 r.	0,2 l.
	40° L.	61,7 r.	45,1 r.	23,9 r.	8,9 r.	10,8 r.	31,5 r.	21,5 r.	10,3 r.	8,8 l.

In den Tabellen sind die durchschnittlichen Abweichungen nach links und nach rechts eingeschrieben. Die Zahlen geben die linearen Abweichungen in mm an, wobei man zu bedenken hat, daß 7 mm = 1°. Aus diesen Resultaten wurden die Tafeln I und II zusammengestellt. Auf Tafel I geben die senkrechten Linien die Richtungen an, in welcher die zu lokalisierenden Punkte gelegen haben. Bei den wagerechten Linien ist die Blickrichtung angegeben, in welcher die Untersuchung jeweilig stattfand. Tafel II wurde zusammengestellt, um die relative Lokalisation der verschiedenen Netzhautpunkte in bezug auf den Fixationspunkt besser übersehen zu können. Hierzu sind die Punkte, wo der Fixationsgegenstand lokalisiert würde, untereinander gesetzt.

Wir müssen jetzt auch wieder bedenken, daß in den Tabellen x rechts oder x links bezeichnet, daß der sichtbare Punkt x mm mehr nach rechts oder nach links lokalisiert wird als die Hand auf derselben Stelle. Aus Tafel II können wir also auch nicht ablesen, daß ein bestimmter Abstand zwischen zwei Punkten mit den Augen zu groß oder zu klein geschätzt wird, sondern nur, daß dieser Abstand mit den Augen größer oder kleiner geschätzt wird als eine übereinstimmende Verlegung der Hand.

Können wir nun aus den erhaltenen Resultaten etwas Näheres schließen über die Hand als Meßinstrument für die Lokalisation mit dem Gesichtssinn? Ich meine, daß die Resultate, wie sie auf Tafel II aufgezeichnet sind, uns eine sehr befriedigende Antwort geben können. Wir dürfen nämlich wohl annehmen, daß bei verschiedenen Blickrichtungen die verschiedenen Netzhautpunkte in bezug aufeinander dieselbe Lokalisation behalten sollen. Folgt dies auch aus den Resultaten, während doch die Hand bei den verschiedenen Blickrichtungen in sehr verschiedener Lage in bezug auf den Körper tätig war, dann ist dies ein Beweis dafür, daß die Hand als Meßinstrument sicher brauchbar ist.

Auf Tafel II habe ich die Punkte, in welchen das Fixationsobjekt lokalisiert würde, untereinander gesetzt; entspricht alles den Erwartungen, dann müssen also auch nun die übrigen Punkte untereinander liegen. Wie wir sehen, ist dies weder in der rechten noch in der linken Gesichtsfeldhälfte der Fall. In der rechten Gesichtsfeldhälfte jedoch liegen die Punkte, welche genau übereinander liegen müßten, nun einmal etwas zuviel nach links, dann wieder etwas zuviel nach rechts, es schwankt scheinbar um einen Durchschnitt. Dies wird auch durch die Tabellen IV, V und VI deutlich gezeigt. In der linken Gesichtsfeldhälfte ist von einer solchen Schwankung um einen Durchschnitt keine Rede; allein bei einer Blickrichtung stark nach rechts erhalten wir mehr annehmbare Resultate. Wir dürfen also hieraus schließen, daß die rechte Hand rechts von der Medianfläche für den beabsichtigten Zweck brauchbar ist, jedoch daß diese Brauchbarkeit mehr nach links sehr zweifelhaft wird. Ich hatte nämlich beim Stechen mehr nach links eben den Rumpf nach links gedreht und wir wollen in einer folgenden Untersuchung versuchen nachzugehen, ob dies vielleicht eine Fehlerquelle war, oder ob die rechte Hand links von der Medianfläche tatsächlich keinen Dienst tun kann.

Die Tatsache, daß in der rechten Gesichtsfeldhälfte die verschiedenen Punkte mit einzigen Ausnahmen wohl gut untereinander liegen, beweist zwar, daß die Anzahl von 30 Wahrnehmungen einen wohl guten Durchschnitt gibt. Doch schien es mir wünschenswert, diese Zahl zu vergrößern, und es sind bei den weiteren Untersuchungen immer 50 Wahrnehmungen gemacht worden, um aus diesen den Durchschnitt zu berechnen.

Die Resultate haben gezeigt, daß eine gleiche Verlagerung der Hand, nach links oder nach rechts, auf jedem Abstand rechts von der Medianfläche und an welchem Tage auch immer, stets fast gleich geschätzt wird. Anders ist es gestellt mit der Schätzung des Platzes in bezug auf unseren Körper oder in bezug auf die Medianfläche. Diese (oft die absolute Lokalisation genannt) kann von Tag zu Tag wohl stark wechseln. Dasselbe gilt für die Lokalisation mit dem Auge. Die Lokalisation der Netzhautpunkte in bezug aufeinander (oft die relative

Lokalisation genannt) ist sehr konstant. Die Lokalisation von verschiedenen Blickpunkten in bezug aufeinander ist ebenfalls wohl konstant. Die Lokalisation hingegen in bezug auf die Medianfläche unseres Körpers ist viel weniger konstant, läßt sich leicht ändern und erwies sich an verschiedenen Tagen nicht immer gleich. Dies muß man wohl beachten, wenn die Untersuchung sich über verschiedene Tage hinzieht.

Wir wollen nun einmal nachgehen, zu welchen vorläufigen Schlußfolgerungen uns die erhaltenen Resultate führen. Eine Vergleichung der Tabelle I und Tabelle II lehrt uns, daß das rechte Auge mehr nach links lokalisiert als das linke Auge, und daß beim binokularen Sehen die Resultate etwas mehr übereinstimmen mit denen des linken Auges, so daß ich meine, mein linkes Auge als ein sog. führendes Auge ansehen zu dürfen; siehe auch Tafel I. Über die Lokalisation der sichtbaren Punkte in bezug auf die Medianfläche können wir noch nicht viel sagen; dazu müßten wir erst wissen, wie die Lokalisation der Hand in bezug auf die Medianfläche sich verhält.

Für die Kenntnis der Lokalisation der Netzhautpunkte in bezug aufeinander würden aus den Tabellen I, II und III folgende Tabellen abgeleitet.

Tabelle IV.

	Blickrichtung	Abstände auf der Netzhaut							
		40°—30° L.	30°—20° L.	20°—10° L.	10° L.—0	0—10° R.	10°—20° R.	20°—30° R.	30°—40°
Rechtes Auge	40° R.	60,2	63,3	67,5	99,9	76,5	63,6	65,4	57,8
	30° R.	65,9	61,9	66,7	101,4	83,0	67,1	61,8	58,6
	20° R.	63,8	61,8	74,0	93,6	96,6	71,7	67,6	51,6
	10° R.	47,4	49,2	61,4	102,2	96,3	69,7	58,7	56,0
	0	49,6	41,8	62,1	98,9	109,2	73,8	55,8	53,5
	10° L.	43,3	39,6	58,1	68,9	97,1	70,1	56,3	54,6
	20° L.	—	45,6	55,9	69,3	89,5	82,0	67,2	55,4
	30° L.	—	—	54,6	73,2	89,2	72,2	64,0	55,6
	40° L.	—	—	—	70,6	85,8	78,3	56,1	60,2
Durchschn.		63,1	62,3	67,4	99,2	93,1	71,1	62,1	55,9

Tabelle V.

	Blickrichtung	Abstände auf der Netzhaut							
		40°—30° L.	30°—20° L.	20°—10° L.	10° L.—0	0—10° L.	10°—20° R.	20°—30° L.	30°—40°
Linkes Auge	40° R.	57,6	60,3	76,5	90,1	65,6	—	—	—
	30° R.	61,4	62,7	79,5	88,4	73,5	62,9	—	—
	20° R.	56,2	55,5	77,1	92,9	81,2	70,3	53,2	—
	10° R.	49,7	55,0	68,6	99,6	82,1	60,2	50,9	56,7
	0	54,0	40,9	62,5	86,5	101,4	59,2	58,0	60,5
	10° L.	48,7	48,4	55,1	72,4	88,1	70,0	61,4	58,1
	20° L.	46,5	57,1	55,5	71,8	79,9	64,5	62,7	57,0
	30° L.	54,8	48,0	39,9	74,3	97,3	69,9	61,2	56,8
	40° L.	49,0	45,5	46,7	81,1	77,4	60,9	53,3	56,8
Durchschn.		59,5	59,5	75,4	91,5	82,0	64,5	57,9	57,7

Tabelle VI.

Blick-richtung	Abstände auf der Netzhaut							
	40°—30° L.	30°—20° L.	20°—10° L.	10° L.—0	0—10° R.	10°—20° R.	20°—30° R.	30°—40° R.
40° R.	47,4	62,8	71,6	103,6	82,7	64,5	53,6	54,8
30° R.	60,2	67,2	72,1	88,2	82,8	70,4	57,6	56,2
20° R.	53,6	63,1	77,0	84,0	95,2	75,5	62,7	55,7
10° R.	54,6	64,4	70,4	88,8	93,3	71,5	59,4	59,1
0	44,8	47,6	60,4	98,7	102,7	77,0	60,8	62,9
10° L.	49,5	52,5	66,0	81,2	92,9	85,5	72,0	60,2
20° L.	53,8	49,3	62,8	80,6	88,2	75,8	70,5	53,0
30° L.	53,4	47,5	51,8	68,3	94,4	65,0	67,8	52,9
40° L.	53,4	48,8	55,0	71,9	90.7	60,0	58,8	50,9
rchschn.	53,8	64,4	72,8	92,7	91,6	75,9	65,5	56,5

Aus der Beschreibung unseres Instrumentes hat es sich erwiesen, daß 10° linear gemessen 70 mm betragen. In den vorangehenden Tabellen sind die Winkelabstände also in mm ausgedrückt. Eine Zahl größer als 70 mm beweist also, daß der Abstand mit dem Auge größer geschätzt wird als eine übereinstimmende Verlegung der Hand; eine Zahl kleiner als 70 mm, daß der Abstand mit dem Auge kleiner geschätzt wird als eine übereinstimmende Verlegung der Hand. Betrachten wir nun die Tabellen IV, V und VI, dann bemerken wir, daß die Abstände zwischen Fixierpunkt und 10° nach links und nach rechts größer geschätzt werden als eine Verlegung der Hand um 10°; daß die Abstände zwischen 10° und 20° seitwärts beinahe gleich geschätzt werden als eine ebenso große Verlegung der Hand; daß die Abstände zwischen 20° und 30° und zwischen 30° und 40° seitwärts kleiner geschätzt werden als eine ebensolche Verlegung der Hand.

Für das Berechnen der Durchschnittszahlen sind die Werte, berechnet aus einer Stechrichtung 20° und mehr nach links, nicht mit eingeschlossen. Wir können die gefundenen Verhältnisse nicht einer auf größerem Abstand von der Medianfläche zunehmenden Überschätzung der Armbewegung zuschreiben, da wir diese Verhältnisse bei den verschiedenen Blickrichtungen immer wieder zurückfinden.

Fragen wir uns noch ferner, ob auch ein Unterschied besteht zwischen rechtem und linkem Auge, und ob mit einem eventuellen Unterschied die Abstandsschätzung von verschiedenem Punkten im Gesichtsfelde bei binokularem Sehen mehr übereinstimmt mit der vom rechten Auge als mit der vom linken Auge, so können wir dies allein für die rechte Gesichtshälfte beantworten; die Resultate für die linke Gesichtsfeldhälfte sind zu unsicher. Wir glauben, dann folgendes feststellen zu können. 1. werden, jedenfalls was die rechte Gesichtsfeldhälfte betrifft, mit dem rechten Auge die Abstände größer geschätzt als mit dem linken Auge. 2. ist bei binokularer Fixation die Abstandschätzung in der rechten Gesichtsfeld-

hälfte mehr in Übereinstimmung mit dem rechten Auge. Aus den Tabellen IV, V und VI sind diese Schlußfolgerungen direkt abzuleiten; wir werden später sehen, ob sie auch bestätigt werden.

Nach der Abstandsschätzung mittels der Netzhaut, können wir die Abstandsschätzung mittels der Blickbewegung näher untersuchen. Um besser zu übersehen, werden aus den Tabellen I, II und III die folgenden Tabellen abgeleitet.

Tabelle VII.

	Netzhaut-punkt	Abstände zwischen zwei Blickrichtungen							
		40°—30° L.	30°—20° L.	20°—10° L.	10° L.—0	0—10° R.	10°—20° R.	20°—30° R.	30°—40° R.
Rechtes Auge	40° R.	52,1	79,4	52,8	59,2	83,2	60,7	63,6	65,5
	30° R.	56,7	79,6	53,5	60,3	80,7	65,2	56,6	66,3
	20° R.	48,8	76,4	64,5	60,8	77,8	56,3	62,4	62,7
	10° R.	54,8	66,7	76,3	57,1	81,8	54,4	67,0	66,2
	0	51,4	66,4	68,7	45,0	94,7	54,1	80,6	71,7
	10° L.	48,9	70,4	69,1	15,0	91,4	62,7	72,8	73,2
	20° L.	—	69,0	66,9	11,0	92,1	50,2	79,1	72,4
	30° L.	—	—	72,9	8,8	84,6	37,6	80,0	71,0
	40° L.	—	—	—	2,6	86,8	21,2	77,9	76,7
Durchschn.		54,4	78,5	61,8	56,5	84,9	57,6	70,3	69,5

Tabelle VIII.

	Netzhaut-punkt	Abstände zwischen zwei Blickrichtungen							
		40°—30° L.	30°—20° L.	20°—10° L.	10° L.—0	0—10° R.	10°—20° R.	20°—30° R.	30°—40° R.
Linkes Auge	40° R.	90,7	27,4	90,0	65,1	52,2	—	—	—
	30° R.	90,8	27,1	89,1	62,6	56,0	54,1	—	—
	20° R.	83,0	25,5	90,3	66,1	63,1	51,9	55,6	—
	10° R.	74,0	31,0	84,7	76,8	62,2	41,8	62,9	49,1
	0	54,1	48,4	76,5	63,6	81,5	42,6	70,7	56,9
	10° L.	60,9	50,9	75,9	49,5	68,4	49,3	75,3	55,1
	20° L.	67,6	35,3	76,3	42,1	62,3	40,8	72,9	58,1
	30° L.	65,1	26,2	85,0	49,5	48,3	40,3	65,6	60,7
	40° L.	59,2	34,6	82,8	44,2	59,6	33,8	60,5	64,3
Durchschn.		90,7	26,7	88,5	66,8	63,9	46,7	67,2	57,4

Tabelle IX.

	Netzhaut-punkt	Abstände zwischen zwei Blickrichtungen							
		40°—30° L.	30°—20° L.	20°—10° L.	10° L.—0	0—10° R.	10°—20° R.	20°—30° R.	30°—40° R.
Beide Augen	40° R.	78,6	66,5	85,0	102,9	55,3	70,3	42,9	87,6
	30° R.	76,6	66,4	77,8	100,2	59,1	73,7	42,4	89,0
	20° R.	67,6	63,7	76,3	111,4	60,5	70,4	47,5	93,0
	10° R.	62,6	52,9	66,6	119,9	66,0	66,4	52,6	98,9
	0	58,9	59,1	61,9	110,1	75,4	64,5	65,0	99,0
	10° L.	62,5	46,8	61,3	92,6	85,3	69,3	60,8	83,6
	20° L.	65,7	35,8	58,1	98,2	75,3	62,7	65,7	84,1
	30° L.	67,0	34,0	54,9	103,1	58,5	64,0	61,6	88,5
	40° L.	67,0	33,6	59,1	107,9	48,7	65,0	55,0	101,3
Durchschn.		77,6	65,5	76,4	108,9	66,9	67,8	58,9	92,6

Wissen wir, wo jeder Netzhautpunkt bei Änderung der Blickrichtung mit der Hand lokalisiert wird, und ist der Unterschied zwischen zwei Blickrichtungen jedesmal 10°, dann sollen wiederum Zahlen größer als 70 anzeigen, daß der Abstand zwischen beiden Blickrichtungen größer geschätzt wird als eine übereinstimmende Handbewegung; Zahlen, kleiner als 70, sollen anzeigen, daß der Abstand zwischen beiden Blickrichtungen kleiner geschätzt wird als eine ebenso große Verlegung der Hand. Es ist zu erwarten, daß bei Änderung der Blickrichtung die Lokalisation der verschiedenen Netzhautpunkte sich gleichmäßig ändert. Wir können darum für jeden Abstand zwischen zwei verschiedenen Blickrichtungen eine Durchschnittszahl berechnen (Zahlen, berechnet aus Punkten 20° und mehr links von der Medianfläche, sind auch hier außer Betrachtung geblieben). Vergleichen wir die also erhaltenen Durchschnittszahlen, dann laufen diese ziemlich auseinander; einige Zahlen sind kleiner, andere größer als 70, ohne daß einige Regelmäßigkeit zu entdecken ist. Müssen wir nun annehmen, daß in der Tat diese Unregelmäßigkeit besteht, oder ist die Schätzung mittels unserer Blickbewegung so wechselnd, daß wir solche ungenaue Resultate erhalten können? Die weitere Untersuchung hat gelehrt, daß weder das eine noch das andere der Fall ist, daß aber die Ursache gesucht werden muß in der Verteilung der Untersuchung über eine große Anzahl von Tagen. Stets wurde an *einem* Tage die Lokalisation der verschiedenen Netzhautpunkte bei *einer* bestimmten Blickrichtung untersucht. Eine bemerkenswerte Änderung der Lokalisation während so einer Untersuchung ist nicht sehr wahrscheinlich. Die Lokalisation bei einer anderen Blickrichtung wurde jedoch an einem anderen Tage untersucht; eine Änderung der Lokalisation mit dem Auge und von der Hand in bezug auf die Medianfläche (sog. absolute Lokalisation) ist sehr gut möglich. Eine Folge hiervon ist, daß die Abstandsschätzung zwischen zwei verschiedenen Netzhautpunkten ziemlich verläßliche und regelmäßige Ergebnisse ergeben hat. Die Abstandsschätzung zwischen zwei Blickrichtungen ist dagegen durch die Zahlen in den Tabellen VII, VIII und IX nicht richtig wiedergegeben. Ein Zunehmen oder Abnehmen der Abstandsschätzung bei Blickbewegung nach rechts oder nach links läßt sich nicht konstatieren und darum wurde aus den Durchschnittszahlen wiederum der Durchschnitt berechnet. Wir erhalten dann für das rechte Auge 66,7 mm, für das linke Auge 63,5 mm und für beide Augen zusammen 76,8 mm. Es hat den Anschein, als ob eine Blickbewegung bei monokularem Sehen kleiner geschätzt wird als eine Blickbewegung bei binokularem Sehen. Eine genauere Untersuchung muß auch dies bestätigen.

So viel jedoch können wir aus den erhaltenen Zahlen wohl ableiten, daß die Lokalisation eines Punktes im Raume nicht dieselbe ist, wenn

sie mit unbewegtem Auge bestimmt wird, als wenn sie mittels der Blickbewegung bestimmt wird. Eine Scheinbewegung der Gegenstände, im Gesichtsfeld gelegen, muß bei Bewegung des Auges die notwendige Folge hiervon sein. Nehmen wir z. B. einen Punkt in der Medianfläche, auf welchen das Auge gerichtet ist. Bewege ich nun mein Auge seitwärts, dann soll dieser Punkt scheinbar erst in entgegengesetzte Richtung wandern, um hernach wiederum in dieselbe Richtung eine scheinbare Verschiebung durchzumachen. Auf Tafel I repräsentiert jede der vertikalen Linien einen bestimmten Punkt in diesem Raume; deutlich gibt diese Abbildung an, wie bei den verschiedenen Blickrichtungen die Lokalisation von so einem festen Punkt im Raume sich ändert; beim Sehen von links nach rechts oder von rechts nach links tritt gleichsam eine scheinbare hin und wieder gehende Bewegung auf. Dies kann nicht die Folge sein einer anderen Lokalisation der Hand, da derselbe Punkt in bezug auf Arm und Hand fortdauernd denselben Platz einnimmt.

Übersehen wir die bereits erhaltenen Resultate, dann hat die orientierende Untersuchung uns Folgendes gelehrt.

1. Für die Untersuchung der Lokalisation mit dem Gesichtssinn ist unter bestimmten Voraussetzungen die rechte Hand wohl brauchbar; bewiesen ist dies für den Raum rechts von der Medianfläche; für den Raum links von der Medianfläche muß dies noch näher festgestellt werden.

2. Die Resultate sind allein dann verläßlich und für Vergleichung geschickt, wenn sie während einer einzigen Sitzung erhalten wurden und eine genügende Anzahl Wahrnehmungen einen geziemenden Durchschnitt verbürgt.

3. Die Lokalisation in bezug auf die Medianfläche (die sog. absolute Lokalisation) ist, sei es mit dem Auge, sei es mit der Hand, an verschiedenen Tagen nicht übereinstimmend.

4. Ein gleicher Punkt im Raume wird durch mein rechtes Auge mehr nach links, durch mein linkes Auges mehr nach rechts lokalisiert.

5. Beim binokularen Sehen scheint mein linkes Auge für die sog. absolute Lokalisation eine leitende Rolle zu spielen.

6. Der Abstand zwischen dem Fixierpunkt und 10° seitwärts wird größer geschätzt als der zwischen 10° und 20° seitwärts, dieser wieder größer als der zwischen 20° und 30° seitwärts und dieser wieder größer als der zwischen 30° und 40° seitwärts. Im allgemeinen kann man sagen, daß der Abstand zwischen zwei Punkten, beide gleichweit vom Auge entfernt, desto größer geschätzt wird, je näher sie beim Fixierpunkte liegen.

7. In der rechten Gesichtsfeldhälfte werden unter übrigens gleichen Umständen mit meinem rechten Auge die Abstände größer geschätzt

Roelofs, Lokalisation mittels des Gesichtssinnes.

Verlag von Julius Springer in Berlin.

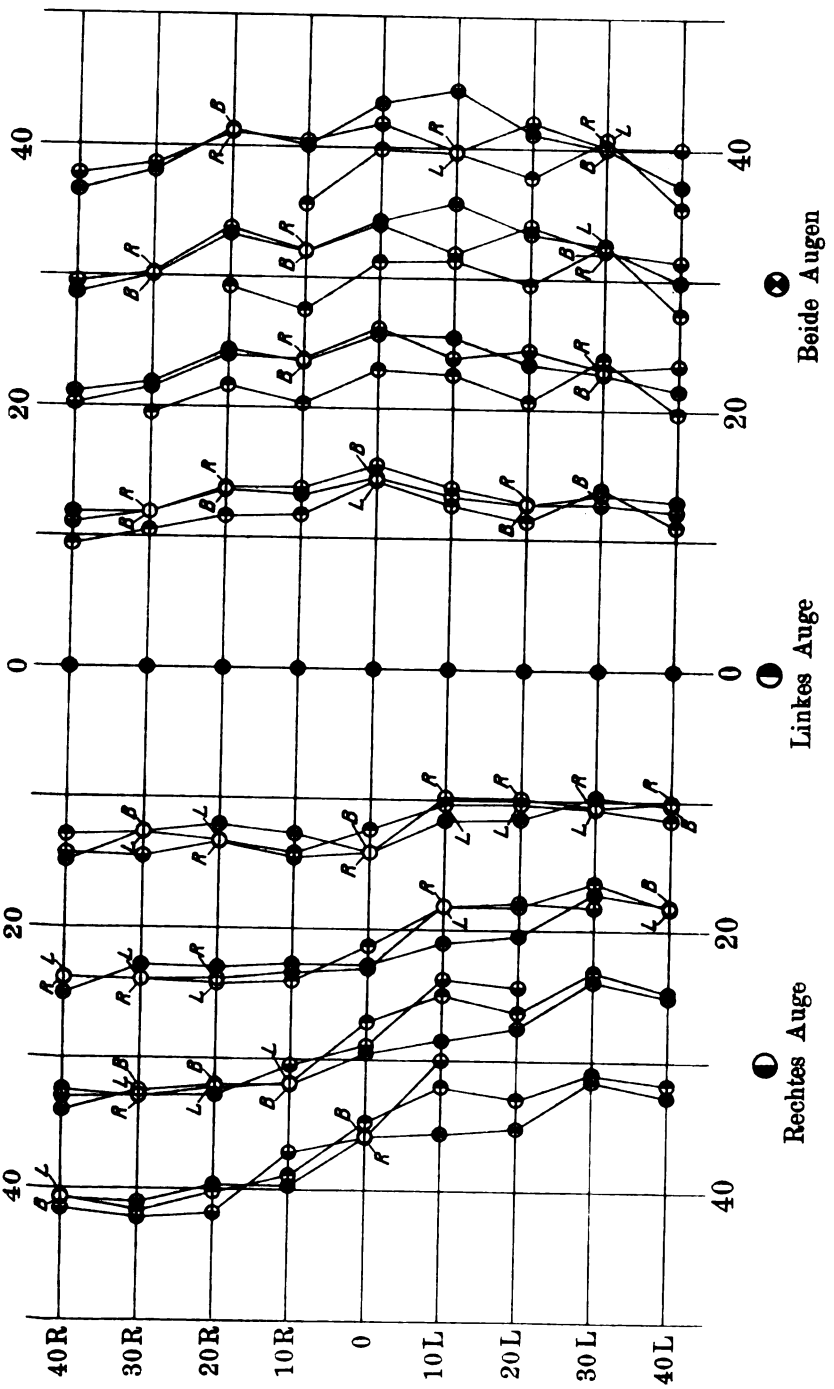

Roelofs, Lokalisation
ittels des Gesichtssinnes.

Verlag von Julius Springer in Berlin.

als mit meinem linken Auge. Die linke Gesichtsfeldhälfte muß näher untersucht werden.

8. In der rechten Gesichtsfeldhälfte ist bei binokularem Sehen die Abstandsschätzung mehr in Übereinstimmung mit der meines rechten als mit der meines linken Auges. Für die linke Gesichtsfeldhälfte ist weitere Untersuchung nötig.

9. Eine gleiche Verlegung des Blickpunktes wird bei binokularem Sehen größer geschätzt als bei monokularem Sehen.

10. Die Lokalisation im Gesichtsfeld ist nicht gleich mit der Lokalisation im Blickfelde, so daß bei bewegtem Auge eine scheinbare Verlegung der sichtbaren Gegenstände auftritt.

Untersuchung der Bedeutung einer Drehung zwischen Kopf und Rumpf für die Lokalisation.

Bei der Besprechung der Resultate der orientierenden Untersuchung haben wir darauf hingewiesen, daß die Lokalisation der Punkte, welche mehr als 20° links von der Medianfläche liegen, sehr unregelmäßig ist. Dies kann nicht eine Folge der unsicheren Lokalisation mit unserer Netzhaut sein, denn dann muß diese Erscheinung in allen Blickrichtungen auftreten. Betrachten wir Tafel II, dann scheint es, daß dieselben Abstände im Gesichtsfelde stets desto kürzer geschätzt werden, je mehr der Blick nach links gerichtet ist. Dies kann natürlich nicht richtig sein und wir müssen dies also wohl als eine minder gute Lokalisation von Hand und Arm in dem betreffenden Gebiete betrachten. Je weiter nach links der zu lokalisierende Punkt gelegen ist desto mehr Mühe soll es kosten, diesen Punkt mit der rechten Hand zu erreichen und dieser großen Mühe schrieb ich anfänglich das Überschätzen der Armbewegung nach links zu. Ich trachtete bereits von Beginn an, dieser Schwierigkeit zu begegnen dadurch, daß ich in diesem Falle auch den Rumpf etwas nach links drehte; die Armbewegung wurde dann bequemer, und ich erwartete etwas geringere Überschätzung. Doch zeigen die Ergebnisse noch eine bemerkenswerte Überschätzung (siehe Tafel II links unten), und eine nähere Erforschung der Bedeutung der Rumpfbewegung war erwünscht. Diese Untersuchung wurde auf folgende Weise vollbracht.

Dasselbe Instrument, als für die vorige Untersuchung beschrieben, wurde wiederum gebraucht. Beide Augen fixierten, und die rechte Hand mußte stechen unter einem der gezeigten Knöpfchen. Dieses Knöpfchen lag entweder auf dem Fixierpunkte oder mehr peripher, und zwar 20° oder 40° nach rechts und 20° oder 40° nach links von dem Fixierpunkte. Der Fixierpunkt selbst lag in der Medianfläche des Kopfes, 20° rechts oder 20° links hiervon. Alle Untersuchungen wurden ausgeführt, während der Rumpf 20° nach rechts und während der Rumpf 20° nach links gedreht war.

Tabelle X gibt die Resultate dieser Untersuchung wieder.

Tabelle X.

				40° L.	20° L.	0	20° R.	40°
Fixierpunkt	0	Rumpf	20° R.	36,4 l.	40,1 l.	5,9 r.	43,4 r.	31,5
		„	20° L.	6,6 l.	33,8 l.	14,8 l.	2,7 r.	10,(
„	20° R.	„	20° R.	25,4 l.	28,7 l.	4,5 r.	24,7 r.	2,5
		„	20° L.	7,7 l.	34,9 l.	14,6 l.	10,6 r.	4,(
„	20° L.	„	20° R.	6,1 r.	5,0 l.	5,3 r.	28,6 r.	8,7
		„	20° L.	22,8 l.	9,1 l.	23,8 l.	1,0 r.	6,5

Eine graphische Darstellung dieser Resultate gibt Tafel III *a, b* u

Auf Tafel III *a* gibt die Nullinie die Medianfläche, durch den K gehend, an; auf Tafel III *b* gibt die Nullinie die Mitte des Gesi feldes an; hier sind also die Fixierpunkte untereinander gesetzt; Tafel III *c* sind die Punkte, in welchen der Fixierpunkt lokali wird, untereinander auf der Nullinie gesetzt. Die Buchstaben R L am Rande geben an, in welcher Richtung der Rumpf gedreht

Betrachten wir zuerst die Lokalisation der Fixierpunkte, sehen wir, daß bei Rumpfdrehung nach rechts diese Punkte mehr rechts lokalisiert werden als bei Rumpfdrehung nach links. Vor gibt dies Tafel III *b*, in welcher die Fixierpunkte untereinander g sind, sehr deutlich wieder: bei Rumpfdrehung rechts liegt die L sation stets rechts vom Fixierpunkte, bei Rumpfdrehung links lie Lokalisation stets links vom Fixierpunkte. Betrachten wir nun die Punkte, die mehr peripher im Gesichtsfelde liegen, dann sehe daß ziemlich allgemein (11 : 4) die Regel gilt, daß bei Rumpfdr rechts mehr nach rechts, bei Rumpfdrehung links mehr nach lokalisiert wird. Wir können hieraus schließen, daß die Rumpf- Kopfdrehung unterschätzt wird. Auch subjektiv hat man die E dung, daß man allmählich vergißt, daß man den Rumpf oder den nach links oder nach rechts gedreht hat. Vergleiche auch die *Fi Reinhold*sche Reaktion und die Erklärung, wie *Grász* sie gegeben

In zweiter Linie können wir uns fragen, ob bei der Rumpfdr die Schätzung der Arm- und Handbewegung auch geändert wird. E wollte ich erst messen, ob die Schätzung von Arm- und Handbew auf verschiedenen Abständen links und rechts von der Median gleich blieb, wenn Haltung von Kopf und Rumpf ungeändert w

Die folgende Tabelle kann uns hierin einige Einsicht geben.

Tabelle XI.

	Fixierpunkt	40°—20° L.	20°—0° L.	0°—20° R.	20°—4
Rumpf 20° rechts	20° R.	136,7	173,2	160,2	117
	0	136,3	186,0	177,5	127
	20° L.	128,9	150,3	163,3	119
Durchschnittlich		134,0	169,8	167,0	121
Rumpf 20° links	20° R.	112,8	160,3	165,2	133
	0	112,8	159,0	157,5	127
	20° L.	(153,7)	125,3	164,8	132
Durchschnittlich		112,8	148,2	162,5	130

Der Abstand zwischen zwei zu lokalisierenden Punkten war immer 20° oder linear gemessen 140 mm. Die Zahlen geben die Abstände zwischen den Stellen an, wo die Punkte lokalisiert wurden. Es wäre zu erwarten, daß alle drei untereinander gesetzten Zahlen vollkommen gleich wären, oder daß sie regelmäßig nach unten zu- oder abnähmen. Von diesem letzten ist keine Rede. Vollkommen gleich sind die Zahlen ebensowenig; doch scheinen sie um einen Durchschnitt zu schwanken. Allein eine Zahl, von mir in Klammern gesetzt, weicht so ganz von dem, was stets gefunden wurde, ab, daß hier zweifellos ein Fehler gemacht ist und wir sie auch für die Berechnung der Durchschnittszahl nicht mitzählen ließen.

Vergleichen wir die Durchschnittzahlen bei Rumpfdrehung nach rechts mit denen bei Rumpfdrehung nach links, dann erhalten wir sehr stark den Eindruck, daß bei Rumpfdrehung nach links die Armbewegung größer geschätzt (der Abstand also kleiner angegeben) wird als bei Rumpfdrehung nach rechts, und daß dieses vor allem in der linken Gesichtshälfte zum Ausdruck kommt. Ich will noch eben darauf hinweisen, daß allein mein rechter Arm gebraucht wurde. Wiewohl es mir nicht möglich ist, eine annehmbare Erklärung für diese Erscheinung zu geben, will ich doch darauf hinweisen, daß es uns erinnert an die tonischen Halsreflexe auf die Augenmuskeln, durch *Bárány* und *de Kleyn* beschrieben, aber vor allem auch an die tonischen Halsreflexe auf die Muskeln der Gliedmaßen, welche *Magnus* und *de Kleyn* bei ihren Versuchstieren nachweisen konnten.

Tafel III c ist am besten imstande, die beschriebenen Verhältnisse zu veranschaulichen. Die erhaltenen Resultate haben uns also gelehrt, daß bei Gebrauch von Arm und Hand zum Studium der Lokalisation mit dem Gesichtssinn wir Kopf und Rumpf stets dieselbe Haltung geben müssen, da

1. eine Drehung zwischen Kopf und Rumpf unterschätzt wird, so daß wir bei Linksdrehen des Rumpfes zuviel nach links und bei Rechtsdrehen des Rumpfes zu viel nach rechts anzeigen,

2. die Schätzung der Armbewegung sich ändert, und zwar in diesem Sinne, daß die Bewegungen des rechten Armes bei Drehen des Rumpfes nach links (oder des Kopfes nach rechts), vor allem mehr nach links zu, größer geschätzt werden als bei Drehen des Rumpfes nach rechts (oder des Kopfes nach links).

Es ist also ein Fehler, wie es bei den orientierenden Versuchen gemacht wurde, für das Stechen in der linken Gesichtsfeldhälfte den Rumpf nach links zu drehen, und wahrscheinlich sind diesem Umstande die weniger guten Resultate zuzuschreiben. Das Unterschätzen der Rumpfbewegung müßte ein mehr nach links Stechen zur Folge haben; gleichwohl tritt diese Unterschätzung erst *allmählich* auf, so daß diese

Unterschätzung allein zum Ausdruck kommt, wenn man während langer Zeit diese Haltung mit Rumpfdrehung eingenommen hat, und nicht, wenn man vor jeder Wahrnehmung den Rumpf immer wieder nach links dreht. Es bleibt also das Überschätzen der Armbewegung zurück, das, was in der orientierenden Untersuchung gerade so stark zum Ausdruck kommt.

Es bleibt jedoch die Frage, ob die rechte Hand wohl brauchbar ist links von der Medianfläche, wenn der Rumpf stille steht. Die Resultate der folgenden Versuche erlauben diese Frage bejahend zu beantworten.

Die Lokalisation im Gesichtsfelde.

Auch für diese Untersuchung wurde wiederum dasselbe Instrument gebraucht. Es wurde bei monokularem und binokularem Sehen untersucht. Beim monokularen Sehen fiel der Drehpunkt des fixierenden Auges ungefähr zusammen mit dem Zentrum des Bogens; beim binokularen Sehen fiel die Mitte der Basallinie ungefähr zusammen mit dem Zentrum des Bogens. Es wurde gestochen mit der rechten Hand, mit der linken Hand und mit beiden Händen zusammen. Die Anzahl Stiche in jeder Richtung betrug 50, um einen gehörigen Durchschnitt zu erhalten. Ferner wurde diese Untersuchung geteilt in eine Untersuchung A, wobei der Fixierpunkt in der Medianfläche lag, und eine Untersuchung B, wobei kein Fixierpunkt bestand, jedoch das Auge ruhig vor sich hin blickte. In der Untersuchung A kann die Lokalisation also zustande kommen, daß man zuerst den Fixierpunkt lokalisiert, hernach den Abstand zwischen Fixierpunkt und den zu lokalisierenden Punkt schätzt und dann die Hand auf diesen Platz zu bringen trachtet. Man hat dann immer eine Lokalisation mit Beziehung zu der des Fixierpunktes. In der Untersuchung B fehlt der Fixierpunkt; wir erhalten dann mehr eine direkte Richtungsvorstellung von dem zu lokalisierenden Punkt in bezug auf die subjektive Medianfläche. Wir werden die Resultate der Untersuchung A und der Untersuchung B jedesmal nebeneinander setzen.

Der Zweck dieser Untersuchungen war eine genaue Kenntnis

1. der Lokalisation des Fixierpunktes in bezug auf die Medianfläche bei monokularem und binokularem Sehen.

2. der relativen Lokalisation zweier Netzhautpunkte in bezug aufeinander bei monokularem Sehen und binokularem Sehen.

3. der Sicherheit der Lokalisation in verschiedenen Punkten des Gesichtsfeldes, miteinander verglichen.

Folgende Tabellen geben das Resultat der Untersuchung wieder und zwar Tabelle XII der Untersuchung A und Tabelle XIII der Untersuchung B.

Tabelle XII.

		40° L.	20° L.	0	20° R.	40° R.
Rechte Hand	R. Auge	28,0 l.	49,2 l.	32,9 l.	0,9 r.	22,6 l.
	L. Auge	7,5 l.	24,3 l.	2,0 l.	21,5 r.	4,0 l.
	R. + L. Auge	7,6 l.	17,3 l.	8,5 r.	42,0 r.	34,4 r.
Linke Hand	R. Auge	27,0 r.	7,7 r.	25,5 r.	72,1 r.	55,7 r.
	L. Auge	23,6 r.	30,4 r.	64,7 r.	106,8 r.	82,4 r.
	R. + L. Auge	17,1 r.	17,2 r.	66,0 r.	128,8 r.	121,9 r.
Beide Hände	R. Auge	9,8 l.	33,6 l.	16,2 l.	4,9 r.	7,2 l.
	L. Auge	0,3 r.	13,4 l.	14,6 r.	34,8 r.	17,9 r.
	R. + L. Auge	20,1 l.	30,3 l.	1,5 r.	37,3 r.	29,4 r.

Tabelle XIII.

		40° L.	20° L.	0	20° R.	40° R.
Rechte Hand	R. Auge	0,6 r.	41,2 l.	33,4 l.	10,1 l.	34,2 l.
	L. Auge	23,0 r.	13,3 l.	5,4 l.	20,9 r.	5,4 l.
	R. + L. Auge	11,5 r.	31,3 l.	32,7 l.	13,4 r.	8,4 r.
Linke Hand	R. Auge	63,0 r.	39,2 r.	58,6 r.	81,3 r.	42,5 r.
	L. Auge	77,0 r.	55,3 r.	79,0 r.	113,2 r.	75,3 r.
	R. + L. Auge	70,4 r.	64,5 r.	85,3 r.	114,6 r.	87,7 r.
Beide Hände	R. Auge	16,8 r.	23,5 l.	20,4 l.	9,9 r.	16,5 l.
	L. Auge	27,4 r.	1,2 r.	7,7 r.	27,7 r.	7,6 r.
	R. + L. Auge	12,6 r.	13,5 l.	0,8 l.	21,9 r.	19,4 r.

Die Zahlen geben an, um wieviel mm der Durchschnitt der Stiche nach links oder nach rechts von dem zu lokalisierenden Punkt abweicht; 10° = 70 mm. Tafel IV gibt eine graphische Darstellung der Untersuchung A und Tafel V der Untersuchung B. Es ist allein mit ganzen Graden Rechnung gehalten, so daß z. B. alle Stiche zwischen 2,5 und 3,5° rechts vom Fixierpunkt so gerechnet wurden, als ob sie 3° rechts vom Fixierpunkt gemacht wurden. Jeder Stich ist durch ein viereckiges Säulchen vertreten, so daß das Verhältnis zwischen Höhe und Breite der erhaltenen Abbildungen uns ein Bild gibt von der Sicherheit, mit der die Lokalisation stattfand. Siehe auch Tafel VII und VIII. Die beiden Tabellen geben also den Unterschied zwischen der Lokalisation mit dem Auge und mit der Hand wieder. Das gute Zusammenarbeiten, das zu bestehen scheint zwischen linkem Auge und rechter Hand, ist wahrscheinlich eine Folge der Erfahrung, da ich Rechtshänder bin und mein linkes Auge bei der sog. absoluten Lokalisation eine leitende Rolle zu erfüllen schien. Den größten Unterschied treffen wir an zwischen der Lokalisation mit dem linken Auge und der der linken Hand.

Um nun den Unterschied in der Lokalisation zwischen rechtem und linkem Auge und zwischen monokularem und binokularem Sehen kennen zu lernen, wurden aus den Tabellen XII und XIII die folgenden Tabellen abgeleitet.

Tabelle XIV.

		40° L.	20° L.	0	20° R.	40° R.
L. Auge in bezug auf das R. Auge	R. Hand	20,5 r.	24,9 r.	30,9 r.	20,6 r.	18,6 r.
	L. Hand	3,4 l.	22,7 r.	39,2 r.	34,7 r.	26,7 r.
	R. + L. Hand	10,1 r.	20,2 r.	30,8 r.	29,9 r.	25,1 r.
R. + L. Auge in bezug auf das R. Auge	R. Hand	20,4 r.	31,9 r.	41,4 r.	41,1 r.	57,0 r.
	L. Hand	9,9 l.	9,5 r.	40,5 r.	56,7 r.	66,2 r.
	R. + L. Hand	10,3 l.	3,3 r.	17,7 r.	32,4 r.	36,6 r.
R. + L. Auge in bezug auf das L. Auge	R. Hand	0,1 l.	7,0 r.	10,5 r.	20,5 r.	38,4 r.
	L. Hand	6,5 l.	13,2 l.	1,3 r.	22,0 r.	39,5 r.
	R. + L. Hand	20,4 l.	16,9 l.	13,1 l.	2,5 r.	11,5 r.

Tabelle XV.

		40° L.	20° L.	0	20° R.	40° R.
L. Auge in bezug auf das R. Auge	R. Hand	22,4 r.	27,9 r.	28,0 r.	31,0 r.	28,8 r.
	L. Hand	14,0 r.	16,1 r.	20,4 r.	31,9 r.	32,8 r.
	R. + L. Hand	10,6 r.	24,7 r.	28,1 r.	17,8 r.	24,1 r.
R. + L. Auge in bezug auf das R. Auge	R. Hand	10,9 r.	9,9 r.	0,7 r.	23,5 r.	42,6 r.
	L. Hand	7,4 r.	25,3 r.	26,7 r.	33,3 r.	45,2 r.
	R. + L. Hand	4,2 l.	10,0 r.	19,6 r.	12,0 r.	35,9 r.
R. + L. Auge in bezug auf das L. Auge	R. Hand	11,5 l.	18,0 l.	27,3 l.	7,5 l.	13,8 r.
	L. Hand	6,6 l.	9,2 r.	6,3 r.	1,4 r.	12,4 r.
	R. + L. Hand	14,8 l.	14,7 l.	8,5 l.	5,8 l.	11,8 r.

Die Zahlen in diesen Tabellen (XIV und XV) geben an (in mm ausgedrückt), um wieviel die Lokalisation zwischen rechtem und linkem Auge und zwischen monokularem und binokularem Sehen sich unterscheidet. Es ist direkt deutlich, daß das linke Auge mehr nach rechts lokalisiert als das rechte Auge. Nur einmal wurde, mit der linken Hand stechend, zu viel nach links lokalisiert (40° links vom Fixierpunkt), doch dies muß ohne Zweifel einer Unregelmäßigkeit bei der Untersuchung zugeschrieben werden und wohl, während das rechte Auge fixierte. Auf welchem Faktor diese Unregelmäßigkeit beruhe, ist mir nicht klar geworden. Leichter ist zu erklären die Tatsache, daß ich, mit dem linken Auge fixierend, mehr nach rechts lokalisiere. Hierin kommt eine bestehende Exophorie zum Ausdruck. Zufolge dieser Exophorie müssen die Augen bei demselben Fixierpunkt mehr nach rechts gedreht werden, wenn das linke Auge fixiert, mehr nach links, wenn das rechte Auge fixiert. Mit den Stäbchen von *Maddox* und Tangentenskala gemessen beträgt meine Exophorie $2^1/_2°$ für die Ferne, wächst jedoch bei Fixation in der Nähe und beträgt für eine Distanz von 40 cm $\pm 7°$. Wir hatten also einen Unterschied von 49 mm zu erwarten. Diesen hohen Betrag haben wir niemals gefunden, so daß noch unbekannte Faktoren mit im Spiele sein müssen.

Wie werden wir nun lokalisieren, wenn beide Augen fixieren; wird die Lokalisation bei binokularem Sehen übereinstimmen mit der beim Sehen mit dem rechten Auge, mit dem linken Auge, hier zwischen liegen oder auf noch andere Weise geschehen?

Stechen wir mit der linken Hand, dann ist es nicht zweifelhaft, daß die binokulare Lokalisation der des linken Auges nahekommt. Stechen wir mit der rechten Hand, dann liegt ebenso die binokulare Lokalisation im allgemeinen näher der des linken Auges; ein einziges Mal wohl fällt sie beinahe mit der des rechten Auges zusammen. Daß bei Gebrauch der rechten Hand mehr Neigung besteht, sich nach dem rechten Auge zu richten, ist nicht ganz unmöglich; Untersuchungen hierüber sind in Vorbereitung.

Stechen wir mit beiden Händen zusammen, dann ist die leitende Rolle des linken Auges weniger deutlich, wenigstens in der linken Hälfte des Gesichtsfeldes; für den Fixierpunkt und die rechte Hälfte des Gesichtsfeldes ist die Leitung des linken Auges wohl deutlich anwesend. Vergleichen wir das Lokalisieren beider Augen mit dem des rechten Auges, dann wird mit beiden Augen fast stets (nur drei Ausnahmen) mehr nach rechts lokalisiert. Vergleichen wir das Lokalisieren beider Augen mit dem des linken Auges, dann wird 15 mal mehr nach links und 15 mal mehr nach rechts lokalisiert. So weist auch dies darauf hin, daß das Lokalisieren bei binokularem Sehen hauptsächlich der Lokalisation meines linken Auges folgt. Auch bei früheren Untersuchungen schien es mir, als ob ich mein linkes Auge als ein sog. führendes Auge zu betrachten hätte.

Wir wollen uns nun beschäftigen mit der relativen Lokalisation zweier Punkte im Gesichtsfeld, was man auch die Abstandsschätzung zwischen zwei Punkten des Gesichtsfeldes nennen könnte. Hierzu werden die folgenden Tabellen zusammengestellt.

Tabelle XVI (nach Untersuchung A).

		40°—20° L.	20°—0° L.	0°—20° L.	20°—40° R.
Rechte Hand	R. Auge	118,8	156,3	173,8	116,5
	L. Auge	123,2	162,3	163,5	114,5
	R. + L. Auge	130,3	165,8	173,5	132,4
Linke Hand	R. Auge	120,7	157,8	186,6	123,5
	L. Auge	146,8	174,3	182,1	115,6
	R. + L. Auge	140,1	188,8	202,8	133,1
Beide Hände	R. Auge	116,2	157,4	161,1	127,9
	L. Auge	126,3	168,0	160,2	123,1
	R. + L. Auge	129,8	171,8	175,8	132,1

Tabelle XVII (nach Untersuchung B).

		40°—20° L.	20°—0° L.	0°—20° R.	20°—40° R.
Rechte Hand	R. Auge	98,2	147,8	163,3	105,9
	L. Auge	103,7	147,9	166,3	113,7
	R. + L. Auge	97,2	138,6	186,1	135,0
Linke Hand	R. Auge	116,2	159,4	162,7	101,2
	L. Auge	118,3	163,7	174,2	102,1
	R. + L. Auge	134,1	160,8	169,3	113,1
Beide Hände	R. Auge	99,7	143,1	170,3	113,6
	L. Auge	113,8	146,5	160,0	119,9
	R. + L. Auge	113,9	152,7	162,7	137,5

Die Abstände sind wiederum in mm ausgedrückt, wobei wir uns zu erinnern haben, daß 140 mm = 20°. Eine Zahl, kleiner als 140, will also sagen, daß der Abstand der sichtbaren Punkte kleiner geschätzt wird als eine übereinstimmende Verlegung der Hand; eine Zahl,

größer als 140, will sagen, daß der Abstand der sichtbaren Punkte größer geschätzt wird als eine übereinstimmende Verlegung der Hand. Eine oberflächliche Betrachtung der Tabellen lehrt uns bereits, daß der Abstand zwischen Fixierpunkt und 20° seitwärts größer und der Abstand zwischen 20° und 40° seitwärts kleiner geschätzt wird als eine übereinstimmende Verlegung der Hand. Hieraus folgt direkt, daß dieselben Abstände in der Nähe des Fixierpunktes größer geschätzt werden als mehr in der Peripherie des Gesichtsfeldes.

Um zu wissen, ob auch ein Unterschied zwischen der Abstandsschätzung mit dem rechtem Auge und der mit dem linken Auge und zwischen binokularem und monokularem Sehen da ist, wurden aus den Tabellen XVI und XVII folgende Tabellen abgeleitet.

Tabelle XVIII (nach Untersuchung A).

		40°—20° L.	20°—0° L.	0°—20° R.	20°—40° R.
L. Auge in bezug auf das R. Auge	R. Hand	+ 4,4	+ 6,0	— 10,3	— 2,0
	L. Hand	+ 26,1	+ 16,5	— 4,5	— 7,9
	R. + L. Hand	+ 10,1	+ 10,6	— 0,9	— 4,8
R. + L. Auge in bezug auf das R. Auge	R. Hand	+ 11,5	+ 9,5	— 0,3	— 15,9
	L. Hand	+ 19,4	+ 31,0	+ 16,2	+ 9,6
	R. + L. Hand	+ 13,6	+ 14,4	+ 14,7	+ 4,2
R. + Auge in bezug auf das L. Auge	R. Hand	+ 7,1	+ 3,5	+ 10,0	+ 17,9
	L. Hand	— 6,7	+ 14,5	+ 20,7	+ 17,5
	R. + L. Hand	+ 3,5	+ 3,8	+ 15,6	+ 9,0

Tabelle XIX (nach Untersuchung B).

		40°—20° L.	20°—0° L.	0°—20° R.	20°—40° R.
L. Auge in bezug auf das R. Auge	R. Hand	+ 5,5	+ 0,1	+ 3,0	— 2,2
	L. Hand	+ 2,1	+ 4,3	+ 11,5	— 0,9
	R. + L. Hand	+ 14,1	+ 3,4	— 10,3	+ 6,3
R. + L. Auge in bezug auf das R. Auge	R. Hand	— 1,0	— 9,2	+ 22,8	+ 29,1
	L. Hand	+ 17,9	+ 1,4	+ 6,6	+ 11,9
	R. + L. Hand	+ 14,2	+ 9,6	— 7,6	+ 23,9
R. + L. Auge in bezug auf das L. Auge	R. Hand	— 6,5	— 9,3	+ 19,8	+ 21,3
	L. Hand	+ 15,8	— 2,9	— 4,9	+ 11,0
	R. + L. Hand	+ 0,1	+ 6,2	+ 2,7	+ 17,6

Ganz in Übereinstimmung mit der orientierenden Untersuchung lehrt uns Tabelle XVIII, daß in der rechten Gesichtsfeldhälfte die Abstände mit dem rechten Auge größer geschätzt werden, aber ebenso lehrt Tabelle XVIII, daß in der linken Gesichtsfeldhälfte die Abstände mit dem linken Auge größer geschätzt werden. Was die rechte Gesichtsfeldhälfte anbetrifft, gibt Tabelle XIX einigermaßen abweichende Resultate; wir müssen jedoch bedenken, daß bei der Untersuchung B kein Fixierpunkt war. also auch keine direkte Abstandsschätzung. Außerdem soll bei Fehlen des Fixierpunktes nicht akkommodiert werden; die Augen gehen ein wenig in Divergenz, so daß ein peripher gelegener Punkt temporal

sich näher bei der Fovea abbilden soll und nasal etwas weiter weg; möglich ist, daß dies die wichtigste Ursache ist für den Unterschied zwischen Tabelle XVIII und Tabelle XIX.

Die Unterschiede zwischen rechtem und linkem Auge, wie oben genannt, beruhen auf einem Unterschied zwischen temporal und nasal. Will man wissen, ob nun in der Tat ein Unterschied da ist zwischen rechtem und linkem Auge, dann müßte man die temporale Gesichtsfeldhälfte des rechten Auges vergleichen mit der temporalen des linken Auges und ebenso die nasale Hälfte des rechten Auges mit der nasalen des linken Auges. Tun wir dies, dann erweist es sich, daß einmal die Zahlen für das rechte Auge, dann wieder die Zahlen für das linke Auge überwiegen, so daß tatsächlich wohl kein Unterschied bestehen dürfte.

Wir haben bereits gesehen, daß die Schätzung in der temporalen Gesichtsfeldhälfte des einen Auges größer ist als in der nasalen Hälfte des anderen Auges. Welche Resultate werden wir erhalten, wenn wir die temporale und nasale Hälfte desselben Auges miteinander vergleichen? Eine gründliche Betrachtung der Tabellen XVI und XVII lehrt uns, daß beim rechten Auge die Schätzung in der temporalen Gesichtsfeldhälfte fast immer überwiegt; beim linken Auge ist dieser Unterschied nicht anwesend. Ich glaube dies so erklären zu müssen. Es besteht in jeder der Gesichtsfeldhälften eine Überschätzung im temporalen verglichen mit dem nasalen Teil. Außerdem ist es möglich, daß ebenso in der rechten Gesichtsfeldhälfte eine Überschätzung besteht im Verhältnis zur linken Gesichtsfeldhälfte; dadurch wird der Unterschied zwischen temporal und nasal für das linke Auge aufgehoben und für das rechte Auge verstärkt. Ganz mit dieser Auffassung übereinstimmend scheint mir folgendes: Bei der Untersuchung von Patienten mit Hemiamblyopie erweist es sich, daß in dem amblyopen Teil die Abstände kürzer geschätzt werden (*Best*); bei der Untersuchung von normalen Personen erweist es sich ebenso, daß in der Peripherie der Netzhaut (d. i. der mehr amblyopische Teil) die Abstände kürzer geschätzt werden (*Tschermak*, *Fischer* u. a.). Da es nun ziemlich feststeht, daß der temporale Netzhautteil minderwertig ist im Verhältnis zum nasalen Netzhautteil (*Schön*, *Köllner* u. a.), kann es nicht verwundern, daß in der temporalen Gesichtsfeldhälfte die Abstände größer geschätzt werden. Bedenkt man schließlich, daß ich obligat Rechtshänder bin, also vermutlich eine besser funktionierende linke Gehirnhemisphäre habe, dann könnte auch dies ein Größerschätzen in der rechten Gesichtsfeldhälfte erklären (eine Meinung auch schon von *Stevens* ausgesprochen). Wiewohl ich glaube, die Erklärung in dieser Richtung suchen zu müssen, ist es trotzdem auch denkbar, daß die Erfahrung bei diesen Erscheinungen eine Rolle spielt, daß nämlich im linken führenden Auge die Schätzung in der

temporalen und nasalen Gesichtsfeldhälfte gleich geworden ist und dadurch der Unterschied für das rechte Auge verstärkt. Zufolge dieser Erklärung ist dann die Überschätzung in der rechten Gesichtsfeldhälfte eine Folge der Erfahrung.

Vergleichen wir jetzt das binokulare Sehen mit dem monokularen Sehen, dann fällt uns zuallererst auf, daß allgemein bei binokularem Sehen die Abstände etwas größer geschätzt werden als bei monokularem Sehen, so daß in der rechten Gesichtsfeldhälfte die Schätzung mehr übereinstimmt mit der des rechten Auges und in der linken Gesichtsfeldhälfte mit der des linken Auges. Auch dies stimmt vollkommen überein mit einem Dominieren der nasalen Netzhauthälfte über die temporale. Sehr deutlich tritt auch bei dem binokularen Sehen an den Tag, daß dieselben Abstände zwischen zwei Punkten in der rechten Gesichtsfeldhälfte größer geschätzt werden als in der linken Gesichtsfeldhälfte.

Außer dem Orte wo die verschiedenen Punkte im Gesichtsfeld lokalisiert werden, können wir auch nach dem Maße von Sicherheit fragen, mit welcher die Lokalisation geschieht. Um hiervon einen Eindruck zu bekommen, glaubte ich nichts Besseres tun zu können, als die durchschnittliche Abweichung von jeder der Durchschnittszahlen, die in den Tabellen XII und XIII angegeben sind, zu berechnen. Auch die Tafeln IV und V geben deutlich an, wo die Unsicherheit größer oder kleiner war. In folgender Tabelle ist also die durchschnittliche Abweichung in mm wiedergegeben; je größer die Zahl, desto größer die Unsicherheit, je kleiner die Zahl, desto größer die Sicherheit.

Tabelle XX.

			40° L.	20° L.	0	20° R.	40° R.
Untersuchung A.	Rechte Hand	R. Auge	19,8	21,7	16,5	11,3	11,5
		L. Auge	13,1	10,7	14,0	11,9	11,6
		R. + L. Auge	12,0	15,9	11,7	9,0	8,7
	Linke Hand	R. Auge	10,4	12,8	13,4	19,7	22,0
		L. Auge	10,8	11,6	11,2	12,2	10,2
		R. + L. Auge	10,7	13,4	17,6	16,5	21,5
	Beide Hände	R. Auge	10,7	7,2	12,9	11,0	11,2
		L. Auge	12,8	12,1	8,5	10,4	10,4
		R. + L. Auge	9,3	8,9	8,2	12,5	11,7
Untersuchung B.	Rechte Hand	R. Auge	15,7	16,3	12,4	9,4	12,2
		L. Auge	13,7	18,4	12,2	11,1	9,6
		R. + L. Auge	12,5	14,0	9,8	12,1	10,4
	Linke Hand	R. Auge	9,5	13,5	10,8	11,9	14,6
		L. Auge	9,1	10,3	13,8	18,7	8,2
		R. + L. Auge	10,0	10,7	14,4	11,0	13,4
	Beide Hände	R. Auge	12,3	9,0	9,9	9,6	9,5
		L. Auge	10,6	10,5	6,9	8,0	8,9
		R. + L. Auge	7,7	9,6	8,6	7,9	7,9

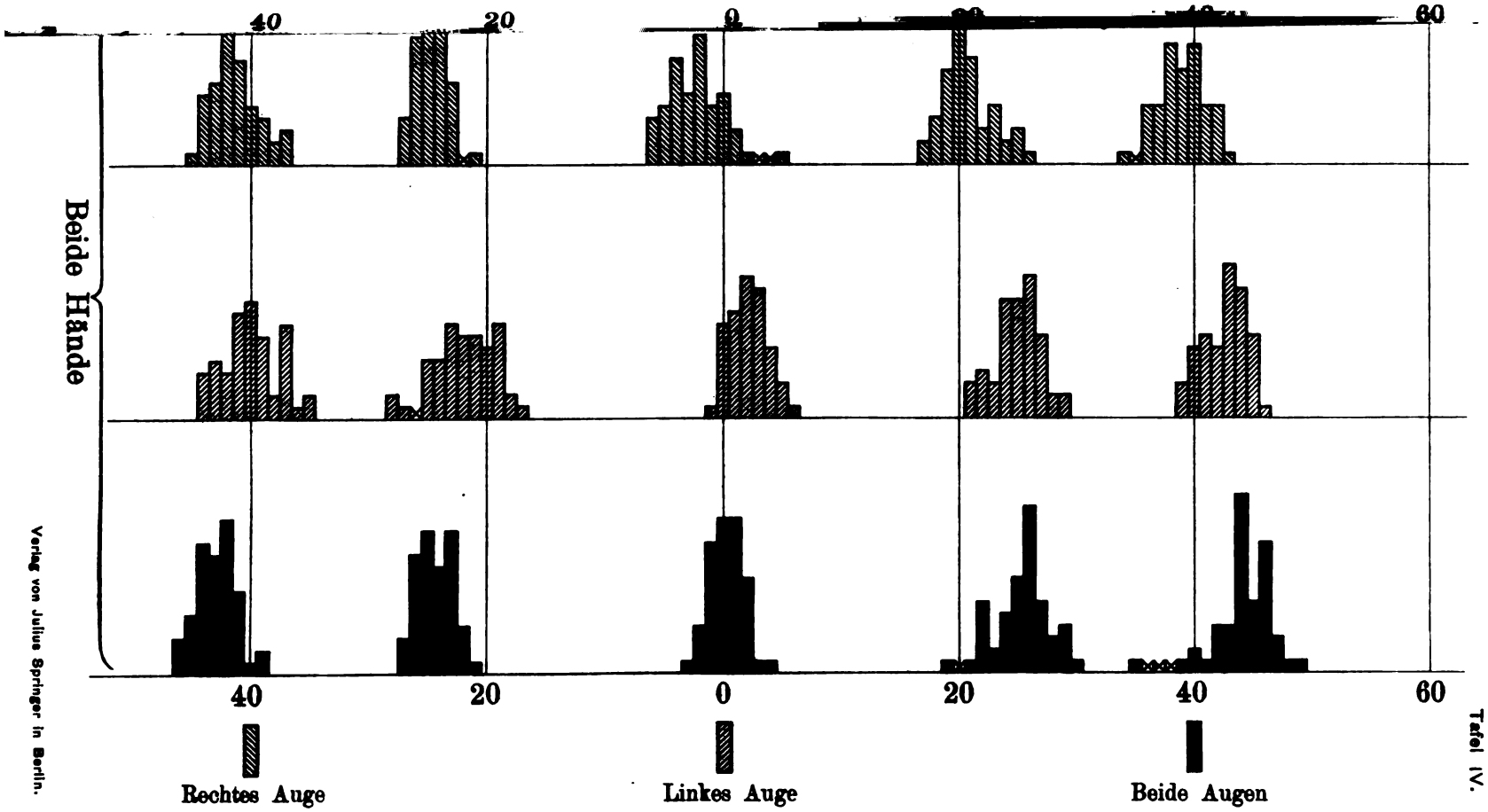

Tafel IV.

Verlag von Julius Springer in Berlin.

Verlag von Julius Springer in Berlin.

Da wir hier mit einer Resultante der Unsicherheit zu tun haben, mit welcher das Auge und mit welcher die Hand lokalisiert, ist es einigermaßen schwierig, Schlußfolgerungen für die Lokalisation mit dem Auge zu ziehen. Ich habe jedoch bei der Betrachtung obenstehender Zahlen folgende Eindrücke erhalten.

1. Die Unsicherheit ist für mehr peripher gelegene Teile des Gesichtsfeldes nicht größer als für mehr zentral gelegene. Dies ist wohl merkwürdig, da die Sehschärfe nach der Peripherie zu so stark abnimmt.

2. Mit dem linken Auge wird etwas sicherer lokalisiert als mit dem rechten Auge.

3. Es ist kein Unterschied zwischen temporal und nasal, auch nicht zwischen rechter und linker Gesichtsfeldhälfte.

4. Die großen Unterschiede in der Sicherheit sind eine Folge davon, daß die rechte Hand in der rechten Gesichtsfeldhälfte und die linke Hand in der linken Gesichtsfeldhälfte leichter die Lokalisation angibt. Über die Lokalisation der Hände sollen wir es noch ausführlicher haben.

Auch ohne die Hilfe der Hände können wir trachten, verschiedene Fragen nach der Lokalisation mit dem Sehorgan zu beantworten. Zur Ergänzung des Vorangehenden wurden die folgenden kurzen Untersuchungen ausgeführt.

a) Die Mitte der Basallinie befindet sich im Zentrum des Bogens des Apparates. Durch eine zweite Person wird eine der kleinen Marken dem Bogen entlang verschoben. Die Versuchsperson muß angeben, wann die Marke sich vor ihrer Nase (in der Medianfläche) befindet. Dabei wurde nacheinander mit dem rechten Auge, mit dem linken Auge und mit beiden Augen fixiert. Fixiere ich mit meinem rechten Auge, dann lasse ich die Marke 2,85° (= 19,95 mm) zu viel nach rechts verschieben; fixiere ich mit meinem linken Auge, dann lasse ich die Marke 0,47° (= 3,29 mm) zu viel nach links verschieben, und fixiere ich mit beiden Augen, dann lasse ich die Marke 0,05° (0,35 mm) zu viel nach links verschieben.

Hieraus folgt, daß ich mit dem rechten Auge 3,32° mehr nach links lokalisiere als mit dem linken Auge (wahrscheinlich infolge meiner Exophorie, obgleich sie für die Distanz von 40 cm ungefähr das doppelte beträgt); daß die Lokalisation mit dem linken Auge mehr in Übereinstimmung ist mit der Lokalisation der Medianfläche; daß die binokulare Lokalisation viel näher liegt der des linken Auges als der des rechten Auges.

b) In den meisten Hinsichten ist diese Untersuchung gleich der vorhergehenden. Jedoch bestand der Auftrag hierin, die Marke vor das rechte Auge zu setzen (sagittale Fläche durch das rechte Auge), während das rechte Auge sich im Zentrum des Bogens befand, und die Marke vor das linke Auge setzen zu lassen, während das linke Auge sich im Zentrum des Bogens befand.

Fixiert das rechte Auge, dann wird die Marke 1,38° (9,66 mm) zu viel nach rechts gesetzt; fixiert das linke Auge, dann wird die Marke 1,95° (13,65 mm) zu viel nach links placiert. Der Gesamtunterschied zwischen rechtem und linkem Auge beträgt also 3,33°. Es ist also beinahe derselbe Unterschied als in der Untersuchung a.

Hieraus folgt, daß ich mir ganz genau über den Abstand meiner beiden Augen bewußt bin, und daß ich bei der Ausführung des gegebenen Auftrages wenigstens nicht von einem zwischen beiden Augen gelegenen Punkt ausgehe, sondern den Abstand beider Augen vollkommen berücksichtige.

c) Es sind 2 Marken angebracht: die eine im Nullpunkt des Bogens, die andere 40° nach rechts. Der Nullpunkt wird fixiert. Eine dritte Marke muß man mitten zwischen die beiden vorigen placieren.

Fixiere ich mit dem rechten Auge, dann setze ich die Marke 0,2° (= 1,4 mm) zu viel nach links; fixiere ich mit dem linken Auge, dann setze ich die Marke 0,75° (= 5,25 mm) zu viel nach links; mit beiden Augen fixierend setze ich die Marke 1,12° (= 7,84 mm) zu viel nach links.

Wir können auch hieraus schließen, daß in der rechten Gesichtsfeldhälfte die Abstände zweier Punkte in der Nähe des Fixierpunktes größer geschätzt werden als dieselben Abstände mehr entfernt vom Fixierpunkte.

d) Dieselbe Untersuchung wie die vorhergehende wurde auch für die linke Gesichtsfeldhälfte vorgenommen.

Fixiere ich hierbei den Nullpunkt mit dem rechten Auge, dann wird die Marke zwischen dem Nullpunkt und 40° links 1,5° (= 10,5 mm) zu viel nach rechts gesetzt; fixiere ich mit dem linken Auge, dann lasse ich die Marke 1,82° (= 12,74 mm) zu viel nach rechts setzen, und mit beiden Augen fixierend lasse ich die Marke 2,07° (= 14,49 mm) zu viel nach rechts setzen.

Auch hieraus erweist es sich wieder, daß ebenso in der linken Gesichtsfeldhälfte Abstände in der Nähe des Fixierpunktes größer geschätzt werden als dieselben Abstände mehr in der Peripherie.

Um auch das Überschätzen von Abständen in der temporalen Gesichtsfeldhälfte in bezug auf die nasale Gesichtsfeldhälfte nachzuprüfen, habe ich eine gleiche Untersuchung vorgenommen. Nach *Kundt*, *Hillebrand*, *Tschermak* u. a. besteht eine Überschätzung in der nasalen Gesichtsfeldhälfte. *Fischer* hingegen findet gleich wie ich eine Überschätzung in der temporalen Gesichtsfeldhälfte. Möglicherweise sind hier individuelle Unterschiede im Spiele. Jedoch kann auch die Methode der Untersuchung von Einfluß sein. Haben nämlich die mitgeteilten Resultate eine Überschätzung in der temporalen Gesichtsfeldhälfte zeigen können, jetzt fand ich, daß ich die Mitte zwischen zwei Punkten, welche 40° voneinander entfernt stehen, mit dem rechten Auge 0,2 mm und mit dem linken Auge 2,1 mm zu viel nach rechts angebe. Dieses Resultat zeigt also wohl wieder eine Überschätzung der rechten Gesichtsfeldhälfte (*Benussi*, *Stevens*), aber sicher nicht eine Überschätzung der temporalen Gesichtsfeldhälfte. Es ist auch jedenfalls nicht dasselbe zu versuchen gerade unter drei gleich weit voneinander entfernte Punkte zu stechen und die Mitte zwischen zwei Punkten anzugeben. Die letzte Aufgabe ist unbedingt schwieriger, also psychisch komplizierter. Nach der ersten Aufgabe erhalten wir die Schätzung von zwei

Tafel VI.

Verlag von Julius Springer in Berlin.

gleichgroßen Gesichtswinkeln, nach der zweiten Aufgabe erhalten wir die scheinbare Mitte einer Linie, welche scheinbare Mitte doch auch von der Lage- und Richtungsvorstellung dieser Linie abhängig sein soll.

Die Lokalisation im Blickfelde.

Bei dieser Untersuchung wurde immer in der Richtung des Fixierpunktes gestochen. Der Fixierpunkt lag gerade aus, 20° nach rechts und 40° nach rechts, 20° nach links und 40° nach links. Auch hier wurde bei monokularem und binokularem Sehen untersucht. Beim monokularen Sehen lag der Drehpunkt des fixierenden Auges ungefähr im Zentrum des Bogens; beim binokularen Sehen fiel die Mitte der Basallinie beinahe zusammen mit dem Zentrum des Bogens. Es wurde gestochen mit der rechten Hand, mit der linken Hand und mit beiden Händen zusammen. Die Anzahl Stiche in jeder Richtung betrug ± 50.

Der Zweck der Untersuchung war eine genaue Kenntnis:

1. Der relativen Lokalisation von zwei verschiedenen Blickpunkten in bezug aufeinander.

2. Der Sicherheit, mit welcher die Lokalisation in den verschiedenen Teilen des Blickfeldes geschieht.

3. Des Unterschiedes in der Lokalisation bei bewegendem Auge (Lokalisation im Blickfelde) und bei stillstehendem Auge (Lokalisation im Gesichtsfelde).

Folgende Tabelle gibt das Resultat dieser Untersuchung wieder.

Tabelle XXI.

		40° L.	20° L.	0	20° R.	40° R.
Rechte Hand	R. Auge	4,2 l.	16,3 l.	25,6 l.	26,9 l.	29,8 l.
	L. Auge	42,8 r.	20,9 r.	7,2 l.	19,6 l.	38,4 l.
	R. + L. Auge	19,3 r.	0,8 r.	7,7 l.	8,9 l.	10,9 l.
Linke Hand	R. Auge	84,3 r.	64,6 r.	59,4 r.	46,8 r.	24,5 r.
	L. Auge	108,7 r.	105,9 r.	82,5 r.	55,1 r.	11,4 r.
	R. + L. Auge	79,9 r.	57,5 r.	64,3 r.	61,4 r.	32,8 r.
Beide Hände	R. Auge	48,5 r.	16,8 r.	0,4 r.	12,5 l.	23,6 l.
	L. Auge	55,9 r.	35,9 r.	5,6 r.	12,0 l.	43,8 l.
	R. + L. Auge	38,5 r.	16,6 r.	15,8 r.	16,8 r.	2,0 l.

Die Zahlen in dieser Tabelle geben an, um wieviel Millimeter der Durchschnitt der 50 Stiche nach rechts oder nach links vom Fixierpunkte abweicht; 1° = 7 mm. Tafel VI gibt eine graphische Darstellung der Resultate dieser Untersuchung; siehe auch die Tafeln VII und VIII. Tafel VI ist auf dieselbe Weise zusammengestellt als die Tafeln IV und V, so daß wir nicht nur einen Eindruck von der Lokalisation im Blickfelde erhalten, sondern auch von der Sicherheit, mit welcher die Lokalisation durch die Hand angegeben wird. Ebenso wie bei den früheren Untersuchungen sehen wir auch hier, wenn der Fixierpunkt geradeaus liegt, das beste Zusammenarbeiten zwischen rechter Hand und linkem Auge, während wiederum die größten Differenzen gefunden werden zwischen der Lokalisation mit dem linken Auge und mit der linken Hand.

Um den Unterschied in der Lokalisation mit rechtem und linkem Auge und zwischen der Lokalisation bei monokularem und binokularem Sehen übersichtlicher zu machen, wurde aus Tabelle XXI die folgende Tabelle abgeleitet.

Tabelle XXII.

		40° L.	20° L.	0	20° R.	40° R.
L. Auge in bezug auf R. Auge	R. Hand	47,0 r.	37,2 r.	18,4 r.	7,3 r.	8,6 l.
	L. Hand	24,4 r.	41,3 r.	23,1 r.	8,3 r.	13,1 l.
	R. + L. Hand	7,4 r.	19,1 r.	5,2 r.	0,5 r.	20,2 l.
R. + L. Auge in bezug auf das R. Auge	R. Hand	23,5 r.	17,1 r.	17,9 r.	18,0 r.	18,9 r.
	L. Hand	4,4 l.	7,1 l.	4,9 r.	14,6 r.	8,3 r.
	R. + L. Hand	10,0 l.	0,2 l.	15,4 r.	29,3 r.	21,6 r.
R. + L. Auge in bezug auf das L. Auge	R. Hand	23,5 l.	20,1 l.	0,5 l.	10,7 r.	27,5 r.
	L. Hand	30,8 l.	48,4 l.	18,2 l.	6,3 r.	21,4 r.
	R. + L. Hand	17,4 l.	19,3 l.	10,2 r.	28,8 r.	41,8 r.

Für das Zentrum des Blickfeldes sehen wir wiederum, daß das linke Auge mehr rechts lokalisiert als das rechte Auge, was ich hauptsächlich meiner bestehenden Exophorie zuschreiben zu müssen glaubte. Dieser Unterschied nimmt zu, wenn der Blick nach links gewendet wird. Bei Blickwendung nach rechts hingegen nimmt der Unterschied in der Lokalisation zwischen linkem und rechtem Auge ab, um bei weiterer Blickwendung selbst ein anderes Verhalten zu zeigen, so daß bei Blickwendung 40° nach rechts das linke Auge mehr nach links lokalisiert als das rechte Auge. Hängt dieses Verhalten auch in der Peripherie des Blickfeldes zusammen mit einer bestehenden Heterophorie, dann müßten wir in Übereinstimmung mit den erhaltenen Resultaten erwarten, daß bei dem Sehen nach links meine Exophorie zunähme und beim Sehen nach rechts die Exophorie abnehme, um in eine Esophorie überzugehen. Eine diesbezügliche Untersuchung lehrte mich, daß sowohl beim Sehen nach links als nach rechts meine Exophorie abnimmt, so daß dies nicht die Ursache sein kann. Wir müssen also wohl annehmen, daß die Blickbewegungen des linken Auges kleiner geschätzt werden als die des rechten Auges (siehe auch Tabelle XXIII und XXIV). Wiederum denken wir an ein Überwiegen der linken Gehirnhemisphäre. Bei dem binokularen Sehen wird in der linken Hälfte des Blickfeldes noch mehr nach links gestochen als beim monokularen Sehen und in der rechten Hälfte des Blickfeldes noch mehr nach rechts als beim monokularem Sehen. Hieraus folgt, daß die Bewegungen der Augen bei binokularem Sehen größer geschätzt werden als bei monokularem Sehen. Die Schätzung der Blickbewegung bei binokularem Sehen kommt also mehr überein mit der des rechten, als mit der des linken Auges. Der Unterschied zwischen binokularem Sehen und Sehen mit dem rechten Auge ist jedoch noch zu groß, um für die Blickbewegung dem rechten Auge eine leitende Rolle zuzuschrei-

ben. Eher vermute ich, daß die Blickbewegung bei binokularem Sehen mühevoller ist und darum größer geschätzt wird. Diese Verhältnisse werden noch deutlicher in den beiden folgenden Tabellen an den Tag kommen, in welchen aus der Lokalisation der Blickpunkte die relative Schätzung der Abstände zwischen zwei Punkten abgeleitet ist.

Tabelle XXIII.

		40°—20° L.	20°—0° L.	0°—20° R.	20°—40° R.
Rechte Hand	R. Auge	127,9	130,7	138,7	137,1
	L. Auge	118,1	111,9	127,6	121,2
	R. + L. Auge	121,5	131,5	138,8	138,0
Linke Hand	R. Auge	120,3	134,8	127.4	117,7
	L. Auge	137,2	116,6	112,6	96,3
	R. + L. Auge	117,6	146,8	137,1	111,4
Beide Hände	R. Auge	108,3	123,6	127,1	128,9
	L. Auge	120,0	109,7	122,4	108,2
	R. + L. Auge	118,1	139,2	141,0	121,2

Tabelle XXIV.

		40°—20° L.	20°—0° L.	0°—20° R.	20°—30° R.
L. Auge in bezug auf das R. Auge	R. Hand	− 9,8	− 18,8	− 11,1	− 15,9
	L. Hand	+ 16,9	− 18,2	− 14,8	− 21,4
	R. + L. Hand	+ 11,7	− 13,9	− 4,7	− 20,7
R. + L. Auge in bezug auf das R. Auge	R. Hand	− 6,4	+ 0,8	+ 0,1	+ 0,9
	L. Hand	− 2,7	+ 12,0	+ 9,7	− 6,3
	R. + L. Hand	+ 9,8	+ 15,6	+ 13,9	− 7,7
R. + L. Auge in bezug auf das L. Auge	R. Hand	+ 3,4	+ 19,6	+ 11,2	+ 16,8
	L. Hand	− 19,6	+ 30,2	+ 24,5	+ 15,1
	R. + L. Hand	− 1,9	+ 29,5	+ 18,6	+ 13,0

Sehr deutlich sehen wir aus dieser letzten Tabelle, daß die Bewegungen mit dem linken Auge kleiner geschätzt werden als die mit dem rechten Auge. Auf einem Abstand von 20° ist der durchschnittliche Unterschied 10,1 mm = ± 1,4°. Beim binokularen Sehen werden die Blickbewegungen größer geschätzt als beim monokularem Sehen. Auf einem Abstand von 20° ist die durchschnittliche Differenz vom rechten Auge nur 3,3 mm = ± 0,5°, jedoch vom linken Auge 13,4 mm = ± 1,9°. Tabelle XXIII kann uns auch einen Eindruck geben von einem eventuellen Unterschied zwischen der Schätzung einer Abductions- und Adductionsbewegung oder zwischen der Schätzung einer Blickbewegung nach rechts und nach links. Wir glauben aber aus dieser Tabelle ableiten zu können, daß solche Unterschiede nicht bestehen und wenn sie bestehen, sie doch nur unbedeutend sein können. Wohl bemerken wir einigen Unterschied bei der Schätzung des Abstandes zwischen zwei Punkten in der Nähe des Blickfeldzentrums verglichen mit dem zwischen zwei mehr peripher gelegenen Punkten. Im allgemeinen wird der Ab-

stand zwischen 0° und 20° etwas größer geschätzt als zwischen 20° und 40° (und zwar 14 mal größer und 4 mal kleiner). Dies kommt einigermaßen überein mit der Schätzung des Abstandes zwischen zwei Punkten im Gesichtsfelde, doch im Blickfelde ist dies viel weniger stark ausgesprochen.

So wie bei der Lokalisation im Gesichtsfelde können wir bei der Lokalisation im Blickfelde untersuchen, mit welcher Sicherheit die Lokalisation angegeben wurde. Ebenso wie dort haben wir auch hier die Unsicherheit in Zahlen auszudrücken getrachtet.

Tabelle XXV.

		40° L.	20° L.	0	20° R.	40° R.
Rechte Hand	R. Auge	8,7	10,0	13,5	10,4	12,1
	L. Auge	14,4	11,8	11,7	10,8	12,3
	R. + L. Auge	13,0	14,6	11,3	12,6	13,0
Linke Hand	R. Auge	13,4	15,1	14,2	12,6	12,4
	L. Auge	13,2	13,0	11,0	9,0	7,1
	R. + L. Auge	9,0	10,9	10,1	7,5	10,7
Beide Hände	R. Auge	11,4	12,1	9,0	8,8	8,9
	L. Auge	8,3	8,0	8,2	8,0	7,3
	R. + L. Auge	7,9	8,5	8,5	7,6	7,4

Bei dem Betrachten dieser Zahlen erhalten wir die folgenden Eindrücke:

1. Die Unsicherheit ist für mehr peripher gelegene Punkte nicht größer als für das Zentrum des Blickfeldes.

2. Die Lokalisation mit dem linken Auge ist etwas sicherer als mit dem rechten Auge; die Lokalisationssicherheit bei binokularem Sehen ist im allgemeinen nicht größer als die des linken Auges. Viel unterscheiden sich die Zahlen für linkes und rechtes Auge auch nicht; da wir aber einen gleichen Unterschied auch bei der vorhergehenden Untersuchung gefunden haben, glaube ich wohl einigen Wert daran knüpfen zu dürfen.

3. Einiger Unterschied in der Lokalisationssicherheit zwischen dem Sehen in Adductionsstand und in Abductionsstand läßt sich nicht zeigen; eher scheint einiger Unterschied zu bestehen zwischen der Blickbewegung nach rechts und der nach links in dem Sinne, daß bei der Blickbewegung nach rechts mit etwas größerer Sicherheit lokalisiert wird.

Ebenso, wie bei der vorigen Untersuchung, habe ich getrachtet, eines der erhaltenen Resultate durch eine Untersuchung zu befestigen, bei welcher die Hände keine Rolle spielen. Dies wurde auf die folgende Weise ausgeführt.

Es wurden am Bogen des beschriebenen Instrumentes zwei kleine Marken angebracht: eine Marke im Zentrum des Blickfeldes und eine 40° seitwärts. Durch einen anderen wurde eine dritte kleine Marke zwischen den beiden anderen verschoben und die Versuchsperson mußte angeben, wann die dritte Marke sich genau

in der Mitte zwischen den beiden anderen befand. Die Augen mußten sich dabei von der einen Marke zur anderen bewegen.

Die Resultate waren eine Überraschung und teils auch eine Enttäuschung. Ich fand nämlich, daß ich in der rechten Hälfte meines Blickfeldes zu viel nach rechts habe setzen lassen (r. Auge 0,25°; l. Auge 0,4°; beide Augen 0,75°) und in der linken Hälfte meines Blickfeldes zu viel nach links (l. Auge 0,3°; beide Augen 0,25°). Nur mit dem rechten Auge wurde im letzten Falle die Marke 0,07° zu viel nach rechts gesetzt. Aus diesen Resultaten müßte folgen, daß die mehr zentralen Abstände zwischen zwei Blickpunkten kleiner geschätzt werden als ebenso große mehr periphere Abstände; also gerade das Gegenteil von dem, was wir erwartet hatten. Ist man aber selbst Versuchsperson gewesen und sieht man die Ziffern untereinander, von welchen obenstehende Zahlen den Durchschnitt bilden, dann liegt die Erklärung auf der Hand. Bei dieser Untersuchung fordert jede Wahrnehmung viel mehr Zeit als bei dem Stechen, wodurch Ermüdung eintritt; vor allem bei einer Anzahl Wahrnehmungen nacheinander wird das Durchlaufen von mehr peripher gelegenen Abständen immer mühsamer und werden die Abstände deswegen überschätzt. In der rechten Hälfte des Blickfeldes wurde bei jeder folgenden Stimmung die dritte Marke meistens immer mehr nach rechts placiert und in der linken Hälfte jedes Mal etwas mehr nach links. Die abweichenden Resultate also, glaube ich, der Ermüdung zuschreiben zu dürfen.

Bei unserer orientierenden Untersuchung war uns bereits aufgefallen, daß die Abstandsschätzung zwischen zwei Punkten im Gesichtsfelde anders ist als bei bewegendem Auge. Wir wollen nun sehen, ob ein Vergleichen zwischen diesem und den vorhergehenden Untersuchungen (*A* und *B*) diese Erscheinung befestigt. Tabelle XXVI gibt die Durchschnittszahlen der Abstandsschätzungen im Gesichtsfelde und im Blickfelde wieder.

Tabelle XXVI.

Schätzung im	40°—20° L.	20°—0° L.	0°—20° R.	20°—40° R.
Gesichtsfeld A	128,0	166,9	175,5	124,3
Gesichtsfeld B	110,6	151,2	168,2	115,8
Blickfeld	121,0	127,2	130,1	120,0

Aus dieser Tabelle erweist sich uns, daß die Abstände zwischen 0 und 20° seitwärts im Gesichtsfelde größer geschätzt werden, als eine übereinstimmende Handbewegung; bei Blickbewegung hingegen kleiner. Für Abstände, weiter vom Nullpunkt gelegen, gilt, daß sie sowohl im Gesichtsfelde als bei Blickbewegung kleiner geschätzt werden, als eine entsprechende Verlegung der Hand; eine deutliche Differenz zwischen der Schätzung im Gesichtsfelde und bei Blickbewegung ist hier nicht anwesend. Der Unterschied in der Schätzung bei stillstehendem Auge

und bei Blickbewegung muß bei bewegendem Auge eine Scheinbewegung der Gegenstände im Raume zur Folge haben. Das Resultat der orientierenden Untersuchung finden wir vollkommen bestätigt.

Über die Lokalisation der Hände.

Da die verschiedenen Untersuchungen mit Hilfe der Hände ausgeführt wurden, scheint es mir der Mühe wert, einmal zu untersuchen, wie es mit der Lokalisation der Hände in bezug aufeinander und in bezug auf die Medianfläche steht und wie es sich verhält mit der Schätzung einer Handverlegung nach links und nach rechts. Daß ein Unterschied besteht zwischen der subjektiven Lokalisation der rechten und der linken Hand, war mir bereits aus einer einfachen Wahrnehmung bekannt. Es ist einem jedem bekannt, wie man bei der Untersuchung auf Ataxie die Spitzen der Zeigefinger gegeneinander bringen läßt. Sieht man, wie es einem normalen Menschen beinahe immer ohne Mühe gelingt, dann könnte man denken, daß die relative Lokalisation der beiden Hände wohl ideal sein müsse. Ein ganz anderes Resultat erhält man aber, wenn man die Arme nicht in einer horizontalen, sondern in einer vertikalen Fläche bewegt; in diesem Falle gelingt es den meisten Menschen nicht, bei geschlossenen Augen die Fingerspitzen sofort aufeinander zu bringen.

Um die Lokalisation der rechten und linken Hand in bezug aufeinander kennenzulernen, wurden aus den Tabellen XII, XIII und XXI die folgenden Tabellen abgeleitet.

Tabelle XXVII.

		40° L.	20° L.	0	20° R.	40° R.
L. Hand in bezug auf die R. Hand	R. Auge	55,0 r.	56,9 r.	58,4 r.	71,2 r.	78,3 r.
	L. Auge	31,1 r.	54,7 r.	66,7 r.	85,3 r.	86,4 r.
	R. + L. Auge	24,7 r.	34,5 r.	57,5 r.	86,8 r.	87,5 r.
R. + L. Hand in bezug auf die R. Hand	R. Auge	18,2 r.	15,6 r.	16,7 r.	4,0 r.	15,4 r.
	L. Auge	7,8 r.	10,9 r.	16,6 r.	13,3 r.	21,9 r.
	R. + L. Auge	12,5 l.	13,0 l.	7,0 l.	4,7 l.	5,0 l.
R. + L. Hand in bezug auf die L. Hand	R. Auge	36,8 l.	41,3 l.	41,7 l.	67,2 l.	62,9 l.
	L. Auge	23,3 l.	43,8 l.	50,1 l.	72,0 l.	64,5 l.
	R. + L. Auge	37,2 l.	47,5 l.	64,5 l.	91,5 l.	92,5 l.

Tabelle XXVIII.

		40° L.	20° L.	0	20° R.	40° R.
L. Hand in bezug auf die R. Hand	R. Auge	62,4 r.	80,4 r.	92,0 r.	91,4 r.	76,7 r.
	L. Auge	54,0 r.	68,6 r.	84,4 r.	92,3 r.	80,7 r.
	R. + L. Auge	58,9 r.	95,8 r.	118,0 r.	101,2 r.	79,3 r.
R. + L. Hand in bezug auf die R. Hand	R. Auge	16,2 r.	17,7 r.	13,0 r.	20,0 r.	17,7 r.
	L. Auge	4,4 r.	14,5 r.	13,1 r.	6,8 r.	13,0 r.
	R. + L. Auge	1,1 r.	17,8 r.	31,9 r.	8,5 r.	11,0 r.
R. + L. Hand in bezug auf die L. Hand	R. Auge	46,2 l.	62,7 l.	79,0 l.	71,4 l.	59,0 l.
	L. Auge	49,6 l.	54,1 l.	71,3 l.	85,5 l.	67,7 l.
	R. + L. Auge	57,8 l.	78,0 l.	86,1 l.	92,7 l.	68,3 l.

Tabelle XXIX.

		40° L.	20° L.	0	20° R.	40° R.
L. Hand in bezug auf die R. Hand	R. Auge	88,5 r.	80,9 r.	85,0 r.	73,7 r.	54,3 r.
	L. Auge	65,9 r.	85,0 r.	89,7 r.	74,7 r.	49,8 r.
	R. + L. Auge	60,6 r.	56,7 r.	72,0 r.	70,3 r.	43,7 r.
R. + L. Hand in bezug auf die R. Hand	R. Auge	52,7 r.	33,1 r.	26,0 r.	14,4 r.	6,2 r.
	L. Auge	13,1 r.	15,0 r.	12,8 r.	7,6 r.	5,4 l.
	R. + L. Auge	19,2 r.	15,8 r.	23,5 r.	25,7 r.	8,9 r.
R. + L. Hand in bezug auf die L. Hand	R. Auge	35,8 l.	47,8 l.	59,0 l.	59,3 l.	48,1 l.
	L. Auge	52,8 l.	70,0 l.	76,9 l.	67,1 l.	55,2 l.
	R. + L. Auge	41,4 l.	40,9 l.	48,5 l.	44,6 l.	34,8 l.

Es unterliegt keinem Zweifel, daß meine linke Hand beträchtlich mehr nach rechts sticht, also nach links lokalisiert wird, als meine rechte Hand. Für die Mitte des Gesichts- und Blickfeldes ist dies unter den gegebenen Umständen durchschnittlich 80,4 mm. Diese Zahl gibt nur den Unterschied in der Lokalisation zwischen linker und rechter Hand an; über die Lokalisation der Hände in bezug auf die Lokalisation der Medianfläche sagt sie nichts. Um hiervon einen Eindruck zu erhalten, habe ich getrachtet, mit geschlossenen Augen vor mir gerade aus (also in der Medianfläche) zu stechen. Der Durchschnitt von einigen Wahrnehmungen war für die rechte Hand 0,9 mm zu viel nach rechts; für die linke Hand 33,4 mm zu viel nach rechts und für beide Hände 24,8 mm zu viel nach rechts. Der Unterschied zwischen rechter und linker Hand ist hier kleiner als in den vorhergehenden Untersuchungen; dies wird wohl sicher durch die geringe Anzahl der Wahrnehmungen verursacht. Wohl erweist es sich aber, daß es gute Übereinstimmung gibt zwischen der Lokalisation meiner rechten Hand und der von der Medianfläche. Meine linke Hand also wird in bezug auf die Medianfläche zu viel nach links lokalisiert.

Gebrauche ich beide Hände, dann liegt zufolge der Tabellen XXVII, XXVIII und XXIX die Lokalisation zwischen der der rechten und linken Hand, doch viel näher bei der der rechten Hand, als bei der der linken Hand. Die rechte Hand spielt also eine führende Rolle. Daß alle diese Resultate mit meiner Rechtshändigkeit zusammenhängen, ist wohl sehr annehmbar. Nur in der kleinen Untersuchung, bei welcher mit geschlossenen Augen gestochen wurde, liegt die Lokalisation mit beiden Händen etwas näher bei der mit der linken Hand; wegen der viel zu geringen Anzahl von Wahrnehmungen knüpfe ich daran keinen Wert; mit den vorhergehenden Untersuchungen verglichen ist es wahrscheinlich, daß die linke Hand minder gute Resultate gegeben hat; für eine verläßliche Durchschnittszahl ist eine größere Anzahl von Wahrnehmungen nötig.

Für das Schätzen der Verlegung der Hand wurden aus den Tab. XVI, XVII und XXIII die folgenden Tabellen abgeleitet.

Tabelle XXX.

		40°—20° L.	20°—0° L.	0°—20° R.	20°—40° R.
L. Hand in bezug auf die R. Hand	R. Auge	+ 1,9	+ 1,5	+ 12,8	+ 7,0
	L. Auge	+ 23,6	+ 12,0	+ 18,6	+ 1,1
	R. + L. Auge	+ 9,8	+ 23,0	+ 29,3	+ 0,7
R. + L. Hand in bezug auf die R. Hand	R. Auge	— 2,6	+ 1,1	— 12,7	+ 11.4
	L. Auge	+ 3,1	+ 5,7	— 3,3	+ 8.6
	R. + L. Auge	— 0,5	+ 6,0	+ 2,3	— 0.3
R. + L. Hand in bezug auf die L. Hand	R. Auge	— 4,5	— 0,4	— 25,5	+ 4,4
	L. Auge	— 20,5	— 6,3	— 21,9	— 0.4
	R. + L. Auge	— 10,3	17,0	— 27,0	— 1,9

Tabelle XXXI.

		40°—20° L.	20°—0° L.	0°—20° R.	20°—40° R.
L. Hand in bezug auf die R. Hand	R. Auge	+ 18,0	+ 11,6	— 0,6	— 14,7
	L. Auge	+ 14,6	+ 15,8	+ 7,9	— 11,6
	R. + L. Auge	+ 36,9	+ 22,2	— 16,8	21,9
R. + L. Hand in bezug auf die R. Hand	R. Auge	+ 1,5	— 4,7	+ 7,0	7,7
	L. Auge	+ 10,1	— 1,4	— 6,3	— 6,2
	R. + L. Auge	+ 16,7	+ 14,1	— 23,4	+ 2,5
R. + L. Hand in bezug auf die L. Hand	R. Auge	— 16,5	— 16,3	+ 7,6	+ 12.4
	L. Auge	— 4,5	— 17,2	— 14,2	— 17.8
	R. + L. Auge	— 20,2	— 8,1	— 6,6	+ 24.4

Tabelle XXXII.

		40°—20° L.	20°—0° L.	0°—20° R.	20°—40° R.
L. Hand in bezug auf die R. Hand	R. Auge	— 7,6	+ 4,1	— 11,3	— 19,4
	L. Auge	+ 19,1	+ 4,7	— 15,0	— 24,9
	R. + L. Auge	— 3,9	+ 15,3	— 1,7	— 26,6
R. + L. Hand in bezug auf die R. Hand	R. Auge	— 19,6	— 7,1	— 11,6	— 8.2
	L. Auge	+ 1,9	— 2,2	— 5,2	— 13.0
	R. + L. Auge	— 3,4	+ 7,7	+ 2,2	— 16.8
R. + L. Hand in bezug die L. Hand	R. Auge	— 12,0	— 11,2	— 0,3	+ 11,2
	L. Auge	— 17,2	— 6,9	+ 9,8	+ 11,9
	R. + L. Auge	+ 0,5	— 7,6	+ 3,9	+ 9,8

Betrachten wir nun zuerst die Unterschiede zwischen linker und rechter Hand, dann bemerken wir, das zufolge Tab. XXX die Zahlen für die linke Hand stets etwas größer waren, woraus folgen sollte, daß eine Verlegung der linken Hand etwas kleiner geschätzt wird, als eine der rechten Hand. Zufolge Tab. XXXI ist der durchschnittliche Unterschied schon viel geringer, während zufolge der Tab. XXXII der durchschnittliche Unterschied selbst darauf hinweisen sollte, daß eine Verlegung der rechten Hand kleiner geschätzt wird als die der linken Hand. Besteht nun in der Tat einiger Unterschied, dann soll dieser doch wohl sehr gering sein, und wir dürfen ihn also wohl vernachlässigen. Eine andere Frage ist, ob die Schätzung der Verlegung der Hand auf der gleichnamigen Seite der Medianfläche auch eine andere ist, als auf der ungleichnamigen

Seite. Nach Tab. XXX ist der durchschnittliche Unterschied zwischen der Verlegung der linken Hand und der der rechten Hand links von der Medianfläche + 12,0 mm und rechts von der Medianfläche + 11,6 mm; nach Tab. XXXI links von der Medianfläche + 19,8 mm und rechts von der Medianfläche — 9,6 mm; nach Tab. XXXII links von der Medianfläche + 5,3 mm und rechts von der Medianfläche — 16,5 mm. Im allgemeinen erhalten wir wohl den Eindruck, daß links von der Medianfläche die Verlegungen der rechten Hand größer geschätzt werden und rechts von der Medianfläche die Verlegungen der linken Hand größer geschätzt werden; in jedem Fall müssen wir bei der Beurteilung unserer Ziffern daran denken. Die Schätzung einer bimanuellen Verlegung ist gewöhnlich mehr in Übereinstimmung mit der von der rechten Hand als mit der von der linken Hand, wiewohl oft der Einfluß der linken Hand deutlich nachweisbar ist. Auch hierbei also spielt meine rechte Hand eine führende Rolle.

Zum Schlusse flößt uns die Sicherheit, mit welcher wir lokalisieren, Interesse ein. Die Sicherheit, mit welcher wir in einer bestimmten Richtung stechen, ist nämlich nicht nur abhängig von der Sicherheit, mit welcher unser Auge lokalisiert, sondern ebenso von der Sicherheit, mit welcher die Hand lokalisiert wird. Ich habe getrachtet, aus den Tab. XX und XXV einige Resultate abzuleiten. In erster Reihe sollte man vielleicht einigen Unterschied erwarten zwischen der Sicherheit, mit welcher die rechte Hand und der, mit welcher die linke Hand sticht. Es ist mir ebenso nicht gelungen aus Tab. XX A, wie aus Tab. XX B, noch aus Tab. XXV einen einigermaßen bemerkenswerten Unterschied abzuleiten. Wohl geben alle 3 Tabellen deutlich an, daß bimanuell mit größerer Sicherheit gestochen wird, als mit einer der beiden Hände gesondert. Ein Unterschied in der Sicherheit der Lokalisation der Hände zwischen rechts und links ist nicht nachweisbar. Es ist jedoch nicht ausgeschlossen, daß ein Unterschied besteht in der Sicherheit zwischen dem Lokalisieren in der gleichnamigen und ungleichnamigen Seite der Medianfläche. Schenken wir dem unsere Aufmerksamkeit, dann erhalten wir folgende Resultate. Laut Tab. XX (A und B) ist die Lokalisationssicherheit der rechten Hand rechts von der Medianfläche deutlich größer als links von der Medianfläche; die Lokalisationssicherheit der linken Hand ist links von der Medianfläche deutlich größer als rechts. Betrachten wir nun auch Tab. XXV, dann finden wir diese Erscheinung nicht wieder. Die Erklärung liegt jedoch auf der Hand, wenn wir nur die Resultate der Tab. XX auf eine andere Weise deuten. Wir können nämlich auch sagen; die Lokalisationssicherheit der rechten Hand ist am größten in der rechten Hälfte des Gesichtsfeldes und die der linken Hand in der linken Hälfte des Gesichtsfeldes. Die Resultate, in Tab. XXV zusammengefaßt, können uns dann nicht mehr wundern.

da sie jetzt nicht mehr im Widerspruch sind mit denen der Tab. XX. Die Reize von der rechten Gesichtsfeldhälfte aus treffen die linke Gehirnhemisphäre; von dieser Gehirnhemisphäre aus wird die rechte Hand innerviert. Dies scheint mit größerer Sicherheit zu geschehen, als wenn die zentripetalen Reize die andere Gehirnhemisphäre treffen. Dasselbe gilt mutatis mutandis für die linke Hand.

Ergänzende Untersuchung.

Wenn wir uns fragen, was die Versuchsperson bei den vorhergehenden Untersuchungen tut, dann ist die folgende Vorstellung am meisten verständlich. Zu allererst wird die sichtbare kleine Marke mittels des Gesichtssinnes in bezug auf den Körper lokalisiert; weiter wird die Hand in die Richtung der sichtbaren Marke gebracht, und es wird die Lokalisation der Hand in bezug auf unseren Körper in Übereinstimmung gebracht mit der Lokalisation des sichtbaren Gegenstandes. Mit dem Abstand unseres Körpers haben wir nur wenig zu tun; sobald der Zeigefinger das Papier trifft, weiß die Versuchsperson, daß sie mit der Fingerspitze auf demselben Abstand ist als die sichtbare Marke und hat sie nur noch den Finger nach links oder nach rechts zu verschieben, um das Ziel zu erreichen und die Nadel, welche an die Fingerspitze angedrückt wird, durch das Papier zu stechen. Ist man jedoch selbst Versuchsperson gewesen, dann ist man nicht mehr ganz sicher, ob die eben angeführte Vorstellung wohl ganz richtig sei. Man hat mehr das Gefühl, daß man den Finger auf *denselben* Platz zu bringen trachtet, wo die sichtbare Marke sich befindet, ohne sich genau Rechenschaft zu geben, *wo* dieser Platz ist; man könnte fast sagen, es gehe mehr oder weniger automatisch. Gegen genannte Vorstellung spricht auch die Tatsache, daß die Hand in der ungleichseitigen Gesichtsfeldhälfte oft so viel unsicherer lokalisiert. Wenn wir uns erst vollkommen bewußt machten, wo der zu lokalisierende Punkt sich befindet, wäre ein Unterschied zwischen der gleichseitigen und der ungleichseitigen Gesichtsfeldhälfte schwer zu begreifen, da dann der Weg, auf welchem ich zur Lokalisation gekommen bin, keine Bedeutung mehr hätte.

Im Anschluß an obenstehende Erwägungen wurden zur Vergleichung mit den vorhergehenden Untersuchungen noch die folgenden ausgeführt.

α. Die Mitte des Bogens (Nullpunkt) wird mit beiden Augen fixiert. Die Punkte, die lokalisiert werden müssen, liegen 40° nach rechts, 20° nach rechts, auf dem Fixierpunkte, 20° nach links und 40° nach links. Nachdem die Versuchsperson die Lage eines dieser Punkte gut in sich aufgenommen hat, schließt er die Augen und bringt erst dann die Hand in die gewünschte Richtung, um unter dem zu lokalisierenden Punkt zu stechen. Es wurde mit der rechten Hand gestochen.

β. Mit beiden Augen werden die zu lokalisierenden Punkte, welche auf denselben Orten gelegen sind, wie in der vorhergehenden Untersuchung, fixiert; weiter wiederum die Augen geschlossen, um erst dann die Hand auszustrecken und zu

trachten, unter dem zuvor fixierten Punkt zu stechen. Gestochen mit der rechten Hand.

Untersuchung α läßt sich mit der Untersuchung nach der Lokalisation im Gesichtsfelde (A und B) vergleichen.

In der folgenden Tabelle sind die Resultate aufgezeichnet, neben denen der Untersuchungen A und B, insofern mit beiden Augen fixiert wurde und die rechte Hand für das Stechen benutzt war.

Tabelle XXXIII.

	40° L.	20° L.	0	20° R.	40° R.
Untersuchung α . . .	14,8 l.	26,9 l.	26,3 r.	7,2 l.	15,3 r.
„ A . . .	7,6 l.	17,3 l.	8,5 r.	42,0 r.	34,4 r.
„ B . . .	11,5 l.	31,3 l.	32,7 l.	13,4 r.	8,4 r.

Aus dieser Tabelle ist zu ersehen, daß die Richtung, in welcher gestochen wurde, ziemlich abweicht von den Resultaten der Untersuchungen A und B. Ebenso sind die Resultate dieser letzten Untersuchungen nicht weniger auseinanderlaufend. Die 3 verschiedenen Untersuchungen sind ebenso zu sehr verschiedenen Zeiten ausgeführt und wir hatten bereits Gelegenheit zu bemerken, wie die sog. absolute Lokalisation, sei es der Hand, sei es von dem sichtbaren Gegenstand, von Tag zu Tag sich ändern kann. Besser soll für eine Beurteilung von evtl. Unterschieden die folgende Tabelle geeignet sein, in welcher eingezeichnet sind die Handverschiebungen, die ebenso groß geschätzt werden als die Abstände zwischen zwei Punkten im Gesichtsfelde.

Tabelle XXXIV.

	40°—20° L.	20°—0° L.	0°—20° R.	20°—40° R.
Untersuchung α	127,9	140,6	159,1	162,5
„ A	130,3	165,8	173,5	132,4
„ B	97,2	138,6	186,1	135,0

Die Abstandsschätzung 40°—20° links und 20° links — 0 bei Untersuchung α liegt zwischen der Abstandsschätzung bei Untersuchung A und B. Die Abstandsschätzung 0—20° rechts ist kleiner und die von 20°—40° rechts größer als bei den Untersuchungen A und B. Ich glaube dies einer Unregelmäßigkeit bei der Lokalisation des Punktes 20° rechts zuschreiben zu müssen. Betrachten wir nur die Schätzung des Abstandes 0—40° rechts, dann finden wir für Untersuchung α : 321,6, für Untersuchung A 305,9 und für Untersuchung B 321,1, also beinahe keinen Unterschied. Ob wir während des Stechens die Augen schließen oder nicht, macht für die durchschnittliche Richtung, in welcher wir stechen, keinen Unterschied. Zum Schluß gibt die folgende Tabelle uns einen Eindruck von dem Maße der Unsicherheit.

Tabelle XXXV.

	40° L.	20° L.	0	20° R.	40° R.
Untersuchung α	10,5	8,3	9,5	9,2	8,3
„ A	12,0	15,9	11,7	9,0	8,7
„ B	12,5	14,0	9,8	12,1	10,4

Diese Tabelle lehrt uns die merkwürdige Tatsache, daß mit geschlossenen Augen die Sicherheit größer ist, vor allem in der linken Gesichtsfeldhälfte, als bei geöffneten Augen. Dafür scheint mir nur eine einzige Erklärung möglich. Wenn ich vor dem Stechen die Augen schließen muß, gebe ich mir ganz genau Rechenschaft, wo der Punkt im Raume sich in bezug auf meinen Körper befindet. Ich bilde mir eine Vorstellung von der Lage dieses Punktes und trachte die Vorstellung festzuhalten. Steche ich hernach bei geschlossenen Augen, dann ist es für die Sicherheit des Stechens gleichgültig, wie ich zur Vorstellung der Lage des Punktes gekommen bin. Steche ich hingegen bei geöffneten Augen, dann gebe ich mir nur sehr oberflächlich Rechenschaft über den Ort, wo der sichtbare Punkt sich in bezug auf meinen Körper befindet. Das Stechen geht mehr automatisch, und nun ist es nicht mehr gleichgültig, ob die Hand von der gleichseitigen oder ungleichseitigen Gehirnhemisphäre aus gelenkt wird. So ist es auch zu verstehen, daß bei geöffneten Augen die rechte Hand mit größerer Sicherheit in der rechten Gesichtsfeldhälfte lokalisiert und die linke Hand in der linken Gesichtsfeldhälfte.

Die Resultate der Untersuchung β lassen sich vergleichen mit den Resultaten der Untersuchung der Lokalisation im Blickfelde, wo mit beiden Augen fixiert und mit der rechten Hand gestochen wurde. Tab. XXXVI gibt uns hierüber eine Übersicht.

Tabelle XXXVI.

Lokalisation.

Stechen bei	40° L.	20° L.	0	20° R.	40° R.
geschlossenen Augen (β)	19,8 r.	4,1 l.	11,5 l.	1,5 l.	11,5 l.
offenen Augen	19,3 r.	0,8 r.	7,7 l.	8,9 l.	10,9 l.

Abstandsschätzung.

Stechen bei	40°—20° L.	20°—0° L.	0°—20° R.	20°—40° R.
geschlossenen Augen (β)	116,1	132,6	150,0	130,0
offenen Augen	121,5	131,5	138,8	138,0

Unsicherheit.

Stechen bei	40° L.	20° L.	0	20° R.	40° R.
geschlossenen Augen (β)	10,4	7,6	11,5	9,6	14,6
offenen Augen	13,0	14,6	11,3	12,6	13,0

Weder die Lokalisation, noch die Abstandsschätzung bietet einigen bemerkenswerten Unterschied. Die Unsicherheit bei dem Stechen mit geschlossenen Augen ist auch hier etwas geringer als bei dem Stechen mit geöffneten Augen.

Übersicht der Resultate.

Die vorhergehenden Untersuchungen haben uns zu den folgenden Resultaten geführt.

1. Für das Studium der relativen Lokalisation von verschiedenen sichtbaren Punkten, im Gesichts- und im Blickfelde gelegen, können wir von den Händen Gebrauch machen, wenn wir hierbei folgendes in Betracht ziehen.

a) Die Untersuchung der Punkte (Richtungen), welche wir vergleichen wollen, muß in *einer* Sitzung geschehen, da die Lokalisation in bezug auf unseren Körper, die sog. absolute Lokalisation, von Tag zu Tag ziemlich stark wechseln kann.

b) Die Anzahl Wahrnehmungen muß groß genug sein, um einen gehörigen Durchschnitt erhalten zu können.

c) Kopf und Rumpf müssen in derselben Lage bleiben, da eine Drehung von Kopf und Rumpf einen neuen Faktor einführt und hierbei die Schätzung der Armbewegung sich ändern kann.

d) Rechnung muß gehalten werden mit der Tatsache, daß die Bewegungen des rechten Armes links von der Medianfläche und die des linken Armes rechts von der Medianfläche überschätzt werden. Wiewohl diese Differenz nicht groß ist, weist sie doch darauf hin, wie es angezeigt ist, sowohl mit der rechten als mit der linken Hand die Untersuchung ausführen zu lassen. Es ist mir nicht bekannt, ob diese Erscheinung nur eine individuelle Abweichung meinerseits ist.

2. Die Lokalisation der Hände bietet noch die folgenden Eigenartigkeiten.

a) Die linke Hand wird mehr nach links, die rechte Hand mehr nach rechts lokalisiert. Trachtet man die Hände ungesehen auf denselben Platz zu bringen, dann bringt man die linke Hand also nach rechts von der rechten Hand. Dies ist keine individuelle, sondern eine ziemlich allgemeine Erscheinung, wofür mir die folgende Erklärung nicht unwahrscheinlich schien. Die Lokalisation der Hände ist sehr abhängig von der Erfahrung. Wie lehrt uns die Erfahrung die Lokalisation der beiden Hände in bezug aufeinander? Wahrscheinlich wohl am meisten, wenn mit beiden Händen ein Gegenstand festgehalten wird. Für das Festhalten ist eine Adductionsinnervation der Arme nötig. Fehlt nun der Gegenstand und wir wünschen doch die Hände auf denselben Platz zu bringen, dann soll die nunmehr überflüssige Adductionsinnervation verursachen, daß eine kleine Adductionsbewegung ausgeführt wird; und also kommt die rechte Hand links in bezug auf die linke Hand.

b) Die Lokalisation der rechten Hand ist am besten in Übereinstimmung mit der Lokalisation unseres Körpers und der Medianfläche durch unseren Körper. Dies hängt natürlich mit der Rechtshändigkeit zusammen.

c) Die Lokalisation beider Hände zusammen kommt überein mit der der rechten Hand; ebenfalls eine Folge der Rechtshändigkeit.

d) Die Schätzungen von Bewegungen des rechten Armes und rechter Hand stimmt überein mit der des linken Armes und linker Hand, wobei wir nur folgendes zu berücksichtigen haben.

e) Links von der Medianfläche werden die Bewegungen der rechten Hand etwas größer geschätzt; rechts von der Medianfläche werden die Bewegungen der linken Hand etwas größer geschätzt. Eine Erklärung hierfür habe ich nicht finden können; wohl ist die Adductionsbewegung etwas schwerer als die Abduction, doch weisen einige Erscheinungen, auch bereits in vorhergehender Untersuchung zur Sprache gekommen, darauf hin, daß dies die Erklärung nicht geben kann.

f) Die Sicherheit, mit welcher die rechte Hand lokalisiert wird, ist im allgemeinen nicht größer als die der linken Hand.

g) Die Sicherheit, mit welcher die rechte Hand in der rechten Gesichtsfeldhälfte einen sichtbaren Punkt lokalisiert, ist bemerkenswert größer als in der linken Gesichtsfeldhälfte. Ebenso ist die Sicherheit der linken Hand in der linken Gesichtsfeldhälfte größer. Wahrscheinlich müssen wir dieses dem Umstande zuschreiben, daß wir mehr oder weniger automatisch zu Werke gehen, so daß wir uns nicht die Lage des sichtbaren Punktes und der Hand vollkommen bewußt vorstellen, sondern vielmehr die Reize, welche uns durch unseren Gesichtssinn treffen und jene, welche von Arm und Hand zu uns kommen, in Harmonie zu bringen trachten. Dies geht mit größerer Sicherheit, wenn diese beiden Gruppen von Reizen eine gleiche Gehirnhemisphäre treffen, als wenn sie verschiedene Gehirnhemisphären erreichen.

h) Die Sicherheit, mit welcher beide Hände zusammen lokalisiert werden ist etwas größer als die, mit welcher jede Hand für sich lokalisiert wird.

3. Ein sichtbarer Punkt im Raume wird mit dem rechten Auge mehr nach links und mit dem linken Auge mehr nach rechts lokalisiert. Dies ist in gewissem Sinne eine individuelle Erscheinung und beruht wahrscheinlich größtenteils auf einer bestehenden Exophorie. Bei Orthophorie sollen wir diese Differenz nicht erwarten; bei Esophorie soll der Unterschied sich entgegengesetzt zeigen.

4. Die Lokalisation mit dem linken Auge ist am besten in Übereinstimmung mit der des Körpers und der Medianfläche durch den Körper. Auch dies soll wohl eine individuelle Erscheinung sein, in Hinsicht darauf, daß ich mein linkes Auge als sog. führendes Auge betrachten zu dürfen glaube. Dort, wo das rechte Auge das führende Auge ist, sollen wir andere Resultate erwarten.

5. Bei der Lokalisation in bezug auf das rechte und linke Auge wird der Abstand der beiden Augen berücksichtigt.

6. Die Lokalisation bei binokularem Sehen ist am meisten in Übereinstimmung mit der des linken Auges. Auch hieraus ist zu ersehen, daß mein linkes Auge eine führende Rolle spielt.

7. Bei Schätzung von Abständen im Gesichtsfelde, werden dieselben Abstände in der Nähe des Fixierpunktes größer geschätzt als in der Peripherie. Beinahe alle Versuchspersonen, welche diese Versuche ausführten, zeigten dieselbe Erscheinung. Eine endgültige Erklärung für diese Erscheinung habe ich nicht finden können, wiewohl es höchstwahrscheinlich mit der funktionellen Minderwertigkeit der Peripherie zusammenhängt.

8. Dieselben Abstände im Gesichtsfelde werden mit dem rechten und dem linken Auge beinahe gleich groß geschätzt.

9. Dieselben Abstände im Gesichtsfelde werden in der temporalen Hälfte größer geschätzt als in der nasalen. Auch diese Erscheinung, welche vielleicht weniger allgemein ist, wenigstens nicht in der Form des *Kundt*schen Teilungsversuchs, hängt möglicherweise mit dem funktionellen Vorherrschen der temporalen Gesichtsfeldhälfte zusammen.

10. Dieselben Abstände im Gesichtsfelde werden in der rechten Hälfte etwas größer geschätzt als in der linken Hälfte. Ich konnte nicht untersuchen, ob diese Erscheinung ebenfalls mehr allgemein ist, doch vermute ich, daß auch dies mit einer besseren Funktion der linken Gehirnhemisphäre zusammenhängt.

11. Die Schätzung der Abstände im Gesichtsfelde bei binokularem Sehen stimmt in der rechten Gesichtsfeldhälfte überein mit der des rechten Auges und in der linken Gesichtsfeldhälfte mit der des linken Auges. Ein Vorherrschen der temporalen Gesichtsfeldhälfte über die nasale.

12. Die Sicherheit, mit welcher in der Peripherie des Gesichtsfeldes lokalisiert wird ist beinahe ebenso groß als im Zentrum.

13. Die Sicherheit, mit welcher das linke Auge lokalisiert, ist etwas größer als die, mit welcher das rechte Auge lokalisiert. Dies ist wahrscheinlich eine individuelle Erscheinung, die darauf beruht, daß ich mein linkes Auge als führendes Auge zu betrachten habe.

14. Die Sicherheit, mit welcher in der temporalen Hälfte des Gesichtsfeldes lokalisiert wird, ist beinahe ebenso groß als in der nasalen Hälfte.

15. Die Sicherheit, mit welcher in der rechten Hälfte des Gesichtsfeldes lokalisiert wird, ist beinahe ebenso groß als in der linken Hälfte.

16. Die Sicherheit bei binokularer Fixation ist etwas größer als die Sicherheit des rechten Auges und stimmt fast überein mit der Sicherheit des linken Auges.

17. Bei Schätzung der Blickbewegungen werden dieselben Abstände im Zentrum des Blickfeldes etwas größer geschätzt als in der Peripherie

des Blickfeldes. Dieser Unterschied ist weniger groß als zwischen Zentrum und Peripherie des Gesichtsfeldes.

18. Gleiche Blickbewegungen werden mit dem rechten Auge etwas größer geschätzt als mit dem linken Auge.

19. Eine gleich große Blickbewegung temporal vom Blickfeldzentrum wird beinahe ebenso groß geschätzt als nasal von diesem Zentrum.

20. Eine gleich große Blickbewegung rechts vom Blickfeldzentrum wird beinahe ebenso groß geschätzt als links von diesem Zentrum.

21. Die Schätzung einer binokularen Blickbewegung ist etwas größer als die einer monokularen ebenso großen Blickbewegung.

22. Die Schätzung einer Blickbewegung ist nicht ganz in Übereinstimmung mit der Schätzung von Abständen im Gesichtsfelde. Dies sowohl als der Unterschied in Schätzung zwischen Zentrum und Peripherie des Gesichtsfeldes, verursachen, daß bei Bewegung der Augen eine leichte Scheinbewegung der sichtbaren Gegenstände auftritt.

23. Die Sicherheit, mit welcher in der Peripherie des Blickfeldes lokalisiert wird, ist ebenso groß als im Zentrum.

24. Die Sicherheit, mit welcher das linke Auge in den verschiedenen Teilen des Blickfeldes lokalisiert, ist etwas größer als die für das rechte Auge.

25. Die Sicherheit, mit welcher in der temporalen Hälfte des Blickfeldes lokalisiert wird, ist beinahe ebenso groß als die, mit welcher in der nasalen Hälfte lokalisiert wird.

26. Die Sicherheit, mit welcher in der rechten Hälfte des Blickfeldes lokalisiert wird, ist vielleicht etwas größer als die, mit welcher in der linken Hälfte lokalisiert wird.

27. Die Sicherheit, mit welcher bei binokularem Sehen in den verschiedenen Teilen des Blickfeldes lokalisiert wird ist größer als die des rechten Auges und stimmt überein mit der des linken Auges.

Die Untersuchung der Lokalisation im Blickfelde gilt nur für meine Augen und ist nicht mit denen anderer Versuchspersonen verglichen.

Um von den gesamten Resultaten durch graphische Darstellung eine Übersicht zu geben, werden die Tafeln VII und VIII zusammengestellt, von welchen wir hier zum Schluß die Beschreibung folgen lassen.

Tafel VII. Die obere Reihe zeigt uns die Resultate, die wir erhalten, wenn ich mit geschlossenen Augen in die Medianfläche zu stechen trachte. Die rechte Hand führt diesen Auftrag ziemlich gut aus; die linke Hand sticht zu viel nach rechts und wird also zu viel nach links lokalisiert. Mit beiden Händen die Nadel festhaltend steche ich auch zu viel nach rechts, zufolge dieser Untersuchung beinahe ebenso als mit der linken Hand, gewöhnlich jedoch steche ich mit der linken Hand noch bemerkenswert mehr nach rechts.

Die zweite Reihe zeigt uns, welchen Platz die sichtbaren Gegenstände, die ich in der Medianfläche lokalisiere, einnehmen. Der Fleck mit den weißen und schwarzen Quadranten gibt den Platz an bei binokularem Sehen; der Ring mit L gibt den Platz an beim Sehen mit dem linken Auge; der Ring mit R gibt den Platz

v. Graefes Arc

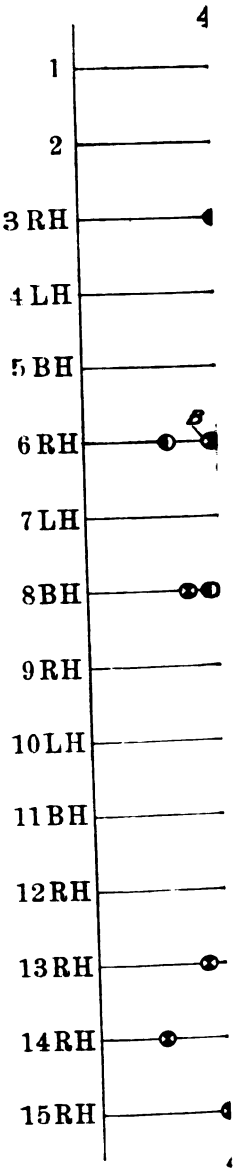

Roelofs, Loku

an beim Sehen mit dem rechten Auge. Wir sehen, daß die Lokalisation bei binokularem Sehen bei mir beinahe übereinstimmt mit der Lokalisation bei monokularem Sehen mit dem linken Auge. Mit dem rechten Auge werden die Gegenstände zu viel nach links lokalisiert. Die Punkte, welche ich bei monokularem Sehen geradeaus vor meinem linken Auge lokalisiere, liegen in Wirklichkeit zu viel nach links; der Abstand zwischen dem links halbweißen Fleck und dem Nullpunkt gibt diese Abweichung wieder. Die Punkte, welche ich bei monokularem Sehen geradeaus vor meinem rechten Auge lokalisiere, liegen in Wirklichkeit zu viel nach rechts; der Abstand zwischen dem rechts halbweißen Fleck und dem Nullpunkt gibt diese Abweichung wieder.

Die 3., 4. und 5. Reihe ist eine graphische Darstellung der Lokalisation im Blickfelde, und zwar in der 3. Reihe, wenn wir diese mit der rechten Hand untersuchen, in der 4. Reihe, wenn wir dies mit der linken Hand tun und in der 5. Reihe, wenn wir beide Hände benutzen. Die Flecken mit den weißen und schwarzen Quadranten geben an die Lokalisation bei binokularem Sehen, die rechtshalbweißen Flecken beim Sehen mit dem rechten Auge, die links halbweißen Flecken beim Sehen mit dem linken Auge. Ein Vergleich zwischen der 3. und 4. Reihe illustriert sehr gut den Unterschied in der Lokalisation der beiden Hände. Ferner fällt uns auf, daß sowohl geradeaus als in der ganzen linken Hälfte des Blickfeldes die Gegenstände mit dem rechten Auge mehr nach links lokalisiert werden als mit dem linken Auge; dasselbe finden wir auch noch im Blickfelde 20° nach rechts; doch 40° nach rechts ist das Verhältnis umgekehrt. Den Unterschied beim Sehen geradeaus schreiben wir hauptsächlich einer bestehenden Exophorie zu; da nun eine Blickbewegung beim Sehen mit dem linken Auge etwas kleiner geschätzt wird als beim Sehen mit dem rechten Auge, soll das mehr nach rechts Lokalisieren mit dem linken Auge bei Blickbewegung nach links zunehmen und bei Blickbewegung nach rechts abnehmen.

Die 6., 7. und 8. Reihe geben die Lokalisation im Gesichtsfelde mit Fixierpunkt an; die 9., 10. und 11. Reihe geben die Lokalisation im Gesichtsfelde ohne Fixierpunkt an. Links von der Abbildung ist angegeben, ob die rechte Hand (R. H.), linke Hand (L. H.) oder beide Hände (B. H.) gebraucht wurden, während wieder ein Fleck mit weißen und schwarzen Quadranten bezeichnet, daß binokulär untersucht wurde, ein rechts weißer Fleck, daß das rechte Auge fixierte, ein links weißer Fleck, daß das linke Auge fixierte. Der Unterschied im Resultat bei Gebrauch der rechten oder linken Hand ist wieder sehr auffallend. Der links weiße Fleck ist jetzt beinahe stets rechts von dem rechts weißen Fleck gelegen (Exophorie). Der Fleck mit den weißen und schwarzen Quadranten liegt gewöhnlich näher dem links weißen als dem rechts weißen Fleck, wiewohl hierin mehrere Ausnahmen vorkommen.

Die 12. Reihe gibt das Resultat einer Untersuchung der Lokalisation im Blickfelde wieder, wobei jedoch vor dem Stechen die Augen geschlossen wurden. Hierbei wurde die rechte Hand benutzt.

Die 13. Reihe gibt das Resultat einer Untersuchung der Lokalisation im Gesichtsfelde, wobei ebenfalls vor dem Stechen die Augen geschlossen wurden. Auch hier wurde die rechte Hand gebraucht. Ein Vergleich zwischen der 12. und der 13. Reihe lehrt uns außerordentlich gut den Unterschied in der Lokalisation im Blickfelde und Gesichtsfelde.

Die 14. Reihe gibt das Resultat einer Untersuchung der Lokalisation im Gesichtsfelde wieder, während der Rumpf nach rechts gedreht war. Hierbei wurde die rechte Hand benutzt.

Die 15. Reihe gibt das Resultat einer Untersuchung der Lokalisation im Gesichtsfelde wieder, während der Rumpf nach links gedreht war. Auch hier wurde die

rechte Hand gebraucht. Ein Vergleich zwischen der 14. und 15. Reihe läßt wohl ganz deutlich sehen, mit welcher Sorgfalt man solchen Rumpfdrehungen vorbeugen muß. Erstens wird bei Rumpfdrehung rechts der Fixationsgegenstand zu viel nach rechts und bei Rumpfdrehung links zu viel nach links lokalisiert, aber außerdem ist es deutlich, daß bei Rumpfdrehung rechts die Bewegungen des rechten Armes kleiner geschätzt werden als bei Rumpfdrehung links; dies ist in diesem Falle am deutlichsten links von der Medianfläche.

Tafel VIII. Ebenso wie in Tafel VII bezeichnet ein Fleck mit weißen und schwarzen Quadranten, daß beide Augen fixierten, ein rechts weißer Fleck, daß allein das rechte Auge fixierte, ein links weißer Fleck, daß allein das linke Auge fixiert. Auch hier ist linkerseits von der Abbildung angegeben, ob gestochen wurde mit rechter Hand (R. H.), linker Hand (L. H.) oder beiden Händen zusammen (B. H.).

Die 1. Reihe gibt an, auf welche Weise wir einen Bogen halbieren, während das Auge geradeaus vor sich hinsieht. Zuerst streckte der Bogen sich aus von 20° links bis 20° rechts. Die Aufgabe wurde ziemlich gut ausgeführt, da beinahe alle Punkte auf der Nullinie liegen; merkwürdig ist doch, daß dieses Resultat nicht in Übereinstimmung ist mit dem auf andere Weise gefundenen Überwiegen der temporalen Gesichtsfeldhälfte. Wir meinen dies eben der anderen Untersuchungsmethode zuschreiben zu müssen. Zweitens streckte der Bogen sich aus von 0—40° rechts, während der Nullpunkt fixiert wurde und ebenso von 0—40° links, während der Nullpunkt fixiert wurde. Die Kreise mit den Buchstaben geben an, wo in diesen Fällen die Halbierung stattfand. Aus dem Resultat ist zu ersehen, daß das mehr zentrale Stück größer geschätzt wurde als das mehr periphere. Die Kreise ohne Buchstaben geben an, wo die letzteren Bogen halbiert wurden, wenn nach dem Halbierungspunkt geschaut wurde; dies gibt keinen Anlaß zu besonderen Bemerkungen.

Die 2. Reihe gibt an, wie ich einen Bogen halbierte, wenn ich das Auge (die Augen) von dem einen nach dem anderen Endpunkte des Bogens bewegte. Die Bogen erstrecken sich wiederum von 20° R. bis 20° L., von 0—40° R. und von 0—40° L. Das Resultat zeigt ein großes Maß von Genauigkeit. Unterschied zwischen beiden Augen, rechtem Auge und linkem Auge ist beinahe nicht da. Ebensowenig wird das zentrale Stück größer geschätzt als das mehr periphere; eher ist das Umgekehrte der Fall.

Die 3., 4. und 5. Reihe geben wiederum die Resultate der Untersuchung der Lokalisation im Blickfelde, doch hier sind die Punkte, wo das Zentrum des Blickfeldes lokalisiert wurde, auf der Nullinie eingezeichnet, wodurch wir besser übersehen, wie groß die Blickbewegungen in bezug aufeinander geschätzt werden. Immer sehen wir, daß der links halbweiße Fleck am meisten nach dem Zentrum gerichtet ist und daß der Fleck mit den weißen und schwarzen Quadranten gewöhnlich am weitesten vom Zentrum entfernt ist, ein Beweis, daß eine Blickbewegung mit dem linken Auge kleiner geschätzt wird als eine gleich große Blickbewegung des rechten Auges und daß eine binokulare Blickbewegung nach größer geschätzt wird. Auch sehen wir, daß im allgemeinen eine Blickbewegung etwas kleiner geschätzt wird als eine gleichgroße Handbewegung.

Die 6., 7. und 8. Reihe geben auf gleiche Weise die Resultate der Untersuchung der Lokalisation im Gesichtsfelde mit Fixierpunkt wieder.

Die 9., 10. und 11. Reihe geben dasselbe ohne Fixierpunkt an. Die Orte, in welchen der Fixierpunkt oder Nullpunkt lokalisiert wurde, sind auch hier untereinander auf der Nullinie aufgezeichnet. Deutlich ist es, daß die mehr zentralen Abstände größer geschätzt werden als die mehr peripheren. Auffallend ist auch in den Reihen 6, 7 und 8 die Reihenfolge der verschiedenen Punkte, nämlich in der rechten Gesichtsfeldhälfte der links weiße Punkt am meisten zentral, der Punkt

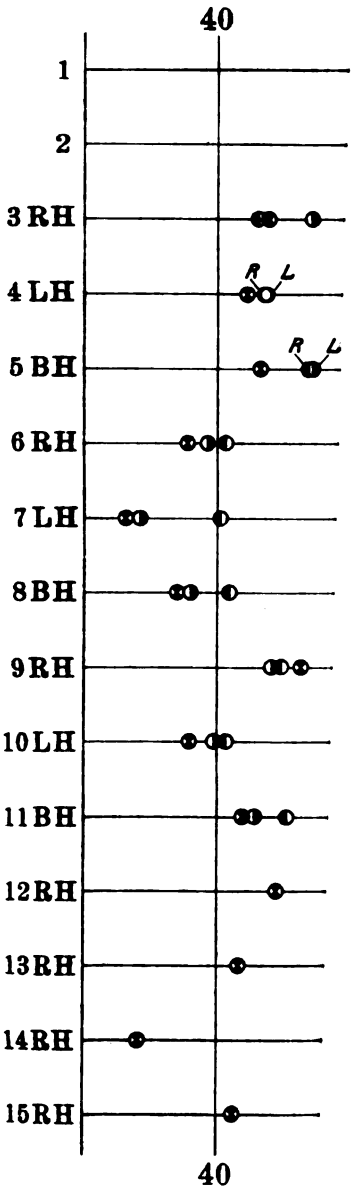
40
1
2
3 RH
4 LH
5 BH
6 RH
7 LH
8 BH
9 RH
10 LH
11 BH
12 RH
13 RH
14 RH
15 RH
R
L
R
L
40

Recl

mit den Quadranten am meisten peripher; in der linken Gesichtsfeldhälfte der rechts weiße Fleck am meisten zentral und der Fleck mit den Quadranten wiederum am meisten peripher. Wir dürfen hierin vielleicht den Ausdruck des Überherrschens der temporalen Gesichtsfeldhälfte über die nasale erblicken. Genanntes Verhalten ist in den Reihen 9, 10 und 11 minder gut zu zeigen, aber hier fehlte ein Fixierpunkt und ist also von Abstandsschätzung nicht direkt die Rede.

Reihe 12 gibt das Resultat der Untersuchung der Lokalisation im Blickfelde, während vor dem Stechen mit der rechten Hand die Augen geschlossen wurden.

Reihe 13 gibt das Resultat einer gleichen Untersuchung für das Gesichtsfeld wieder.

Noch schöner als auf Tafel VII gibt ein Vergleich dieser beiden Reihen den Unterschied in der Abstandsschätzung im Blickfelde und im Gesichtsfelde.

Reihe 14 gibt das Resultat der Untersuchung der Lokalisation im Gesichtsfelde bei Rumpfdrehung nach rechts, während die rechte Hand stach.

Reihe 15 gibt dieselbe Untersuchung bei einer Rumpfdrehung nach links.

Ein Vergleich zwischen Reihe 14 und 15 zeigt sehr schön den Einfluß der Rumpfdrehung auf die Schätzung der Armbewegung. In den Reihen 12, 13, 14 und 15 wurden die Orte, in welchen der Fixierpunkt lokalisiert wurde, in der Nullinie aufgezeichnet, um so besser die relative Abstandsschätzung übersehen zu können.

Für ausführliche Literaturangabe siehe: *F. B. Hofmann*, Die Lehre vom Raumsinn des Auges. — *Graefe-Saemisch*, Handbuch der gesamten Augenheilkunde, I. Teil, XIII. Kapitel. 1920.

(Aus der Augenabteilung der kant. Krankenanstalt Aarau.)

Ein neuer Spaltlampenbefund bei Chalkosis der Hornhaut.

Von

Oberarzt Dr. **Otto Knüsel.**

Mit 4 Textabbildungen.

Es ist eine alte Erfahrungstatsache, daß Kupfersplitter gewöhnlich vom Auge nicht vertragen werden, sondern zu Eiterung Veranlassung geben. Der vorliegende Fall ist interessant, da ein Kupfersplitter seit 2 Jahren im Hornhautparenchym vertragen wird und ganz charakteristische, bisher noch nicht beschriebene Veränderungen in der Hornhaut gesetzt hat.

In je einem Fall von intraokularen Kupfersplittern wurde von *Vogt* und Verf. (Klin. Monatsschr. f. Augenheilk. **69**, 120. 1922) an der Hornhautrückfläche eine grünliche Verfärbung des Endothels gefunden. Diese Verfärbung hatte bestimmt im Endothel ihren Sitz, das konnte durch Anwendung des verschmälerten Büschels und Einstellung des Spiegelbezirkes der Hornhautrückfläche bewiesen werden. Die einzelnen Pünktchen, aus der sich die Trübung zusammensetzte, waren nur mit der starken Vergrößerung (a3, 02) sichtbar und übertrafen bei weitem an Größe die Körnchen der *Purtscher*schen Katarakt.

Den einzigen, an der Spaltlampe genau analysierten Fall von Kupferveränderung der Hornhaut hat *Vogt* (Klin. Monatsbl. f. Augenheilk. **56**, 1921; v. Graefes Arch. f. Ophth. **106**, Heft 1/2) beschrieben. Es handelte sich in *Vogts* Fall um einen Kupfersplitter, der seit 6 Jahren in der Hornhaut lag. Der Splitter saß im Zentrum eines kreisrunden, enganliegenden Hofes und außerhalb des Hofes waren die oberflächlichen Hornhautpartien kupfergelbrot imprägniert. Das Substrat der Imprägnierung waren ganz oberflächlich gelegene Pünktchen von 0,01—0,05 mm Durchmesser. Außerdem waren in diesem Pünktchenhof 2 kreisrunde, kupfergelbrote Schüppchen, die an der *Bowman*schen Membran lagen. Das Hornhautparenchym war gegen die Kammer zu etwas verdickt. Im Bereiche der verdickten Hornhautpartie hatte der Endothelbezirk einen Stich ins Gelbrote, und es konnte nicht entschieden werden, ob Eigenfärbung des Endothels oder dioptrische Wirkung des roten Herdes vorlag.

Jess (Klin. Monatsbl. f. Augenheilk. **68**, 1922) fand in 4 Fällen von intraocularen Kupfersplittern eine Hornhautverkupferung in Form des *Fleischer*schen Pigmentringes bei der Pseudosklerose. Die grünlich-sammetartige Trübung wurde in die tiefsten Schichten der Hornhaut, in die Nähe der Descemetschen Membran oder in sie hinein lokalisiert. Sie war tief unter dem Niveau der Hornhautnerven und vor der Endothelzeichnung zu sehen. Leider gibt *Jess* nicht an, mit welchen Vergrößerungen er gearbeitet hat und ob mit dem verschmälerten Büschel der Sitz der Trübung genauer lokalisiert worden ist.

Abb. 1. Lage des Kupfersplitters im Hornhautparenchym. Obj. a3, Oc. 4. Verschmälertes Büschel. *V* = Epithelstreifen; *P* = Parenchymstreifen; *H* = Endothelstreifen; *E* = metallisch glänzende Pünktchen im Endothel; *F* = Fremdkörper. (August 1922.)

Unser Fall hat die nachfolgende Vorgeschichte. Am 22. VIII. 1921 kam der 36 Jahre alte Herr R. in die Sprechstunde mit der Angabe, es sei ihm tags vorher beim Schießen mit einem Ordonnanzgewehr etwas in das linke Auge eingedrungen. Das Ordonnanzgewehr sei für Flobertmunition umgeändert worden. Der Boden der Patrone, die aus Messing bestehe, sei aufgerissen gewesen. Das linke Auge sei wahrscheinlich seit Kindheit schlechter gewesen als das rechte, er habe das erst anläßlich der Rekrutierung bemerkt.

In der Hornhaut des linken Auges staken 2 Splitter. Der eine lag im oberflächlichen Hornhautparenchym, parazentral unten und konnte leicht entfernt werden. Die chemische Analyse hatte ergeben, daß er aus fast reinem, metallischem Kupfer bestand. Der andere Splitter war außen, ganz nahe am Limbus in der durchsichtigen Hornhaut. Er lag im mittleren Drittel der Hornhautdicke und hatte die Form eines stehenden Rechteckes. Die liegende Kante wurde auf $^1/_3$ mm und die stehende auf $^1/_2$ mm geschätzt, ich besaß damals noch kein Mikrometerokular. Im Büschel reflektierte er gelbrotes Licht. Es handelte sich somit höchstwahrscheinlich ebenfalls um einen Kupfersplitter. Da die Extraktion nicht gelingen wollte, und das Auge wenig gereizt war, entschloß ich mich, den Splitter auf Zusehen hin ruhen zu lassen. Nach 8 Tagen konnte der Okklusivverband weggelassen werden, und nach einer weiteren Woche wurde Pat. mit reizfreiem Auge aus der Behandlung entlassen. R. S. = 1,0. E. L. S. = 0,2 nicht korrigierbar. Refraktion + 3,0.

Nach 1 Jahr, also im August 1922, stellte sich Pat. wegen eines anderen Augenleidens (Chalazion) wieder bei mir vor. Der scheinbar reaktionslos eingeheilte Splitter hatte nun zu einer merkwürdigen Hornhautaffektion geführt.

Der Splitter selbst (Abb. 1) hatte etwa die Grundform eines stehenden Rechteckes, das auf der schmalen Basis ruhte. Seitenlänge 280 μ : 480 μ. Der vom Büschel belichtete Teil des Splitters reflektierte gelbrotes Licht. Weder das Epithel noch das Endothel wurde vom Fremdkörper nachweisbar berührt. Der Splitter war von keiner Kapsel umgeben und das ihm anliegende Parenchym war klar. Die Hornhaut war um den Splitter herum nicht verdickt. Der Spiegelbezirk der Hornhauthinterfläche wies in der Umgebung des Splitters eine sehr typische Veränderung auf. Es lagen nämlich im Endothel gelbe, metallisch glänzende Punkte,

die etwa die Größe von Endothelzellen besaßen. Diese Punkte, die die gleiche Farbe hatten wie der Splitter im auffallenden Licht, verloren oben und unten an der sichtbaren Grenze des Spiegelbezirkes den Metallglanz und erschienen grau.

Abb. 2. Spiegelbezirk der Hornhautrückfläche in der Nähe des Splitters. Obj. a3, Oc. 4. Diffuses Licht. (August 1922.)

Im diffusen Licht (Abb. 2) war das Endothel von metallisch glänzenden gelben Pünktchen besetzt, die meistens viereckig waren und auf spitzwinklig sich kreuzenden Linien angeordnet zu sein schienen. Sie verschwanden gegen die Pupille zu ohne scharfe Grenze. Das Glänzen des Endothels war in der Umgebung des Splitters am intensivsten.

2 Jahre nach dem Unfall — im Juli 1923 — hat der Splitter die Form eines schräggiegenden Rechteckes (Abb. 3, Übersichtsbild). Er ist nun von einer deutlichen, weißgrauen Kapsel umgeben, und es ziehen einige Gefäßchen zu ihm. Um den Fremdkörper herum liegt eine fast ringförmige Trübungszone in der Hornhaut. Der Ring wird am Limbus unterbrochen. Er hat einen Halbmesser von 2 mm, und sein Scheitel erreicht die mäßig erweiterte Pupille. Am besten ist der Ring bei seitlicher Beleuchtung auffindbar, wenn die Pupille maximal erweitert ist; im Büschel ist er schwer zu entdecken, er ist nur $^1/_3$ mm dick.

Die metallisch glänzenden Punkte (Abb. 4) im Endothel liegen am dichtesten in der Nähe des Fremdkörpers, am besten sind sie im Spiegelbezirk der Hornhaut-

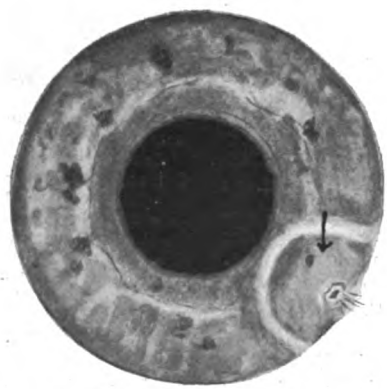

Abb. 3. Übersichtsbild. Der rechtwinklige Splitter liegt schräg und ist von einer Kapsel und einem ringförmigen Hof umgeben. (Juli 1923.)



Abb. 4. Schnitt durch die Hornhaut im Bereich des ringförmigen Hofes, entsprechend dem Pfeil in Abb. 3. Man erkennt am Endothelstreifen unten die rotgelben Körner, daran anschließend eine schmale Zone von vermehrter grauer Reflexion, in die noch spärliche Körner eingelagert sind. Diese Zone entspricht dem ringförmigen Hofe. Oben hat der Endothelstreifen das gewohnte Aussehen.

rückfläche sichtbar. Im Ring sind noch vereinzelte metallglänzende Punkte nachweisbar, außerhalb desselben fehlen sie ganz. Die Begrenzung des Ringes erscheint bei 26facher Vergrößerung etwas unscharf. Die Trübung, aus der sich der Ring zusammensetzt, liegt in den allertiefsten Hornhautschichten, wahr-

scheinlich in der *Descemeti*schen Membran. Die vor dem Ring liegende Hornhaut ist klar. Der Ring selbst setzt sich aus einem unregelmäßigen, grauen Netzwerk zusammen.

Nie war eine krankhafte Veränderung an der Linse, im Glaskörper, an der Netzhaut usw. nachweisbar.

Dieser merkwürdige Fall ist durch die charakteristische Veränderung, die ein seit 2 Jahren im Hornhautparenchym sitzender Splitter in seiner Umgebung hervorgerufen hat, ausgezeichnet. Es ist zu einer rotgelben Imprägnierung des Hornhautendothels gekommen. Da jedes Korn etwa die Größe einer Endothelzelle hat, darf angenommen werden, daß jedes Korn auch einer Endothelzelle entspreche. Der (von Kupfer oder einer Kupferverbindung) imprägnierte Endothelbezirk ist durch einen grauen Ring, in dem nur spärliche Körner sitzen, vom unveränderten Endothel abgegrenzt. Dieser Ring wird deshalb als Demarkationsring gedeutet werden müssen. Der Splitter selbst, der zuerst ein stehendes Rechteck war, nähert sich nach 2 Jahren der Form des liegenden Rechteckes. Er ist in dieser Zeit eingekapselt worden.

In dem von *Vogt* (l. c.) beschriebenen Fall war es zu einer ähnlichen kupfergelbroten Imprägnierung *des oberflächlichen Hornhautabschnittes* gekommen. Auffällig ist die große Ähnlichkeit des anatomischen Substrates der Chalkosis der Linse und der soeben beschriebenen Chalkosis der Hornhaut. *Vogt* (Klin. Monatsbl. f. Augenheilk. 56, 1921) hat einen Fall von Chalkosis der Linse und des Glaskörpers genau am Hornhautmikroskop untersucht und beschrieben. Auch in diesem Falle waren kleinste Pünktchen die anatomische Grundlage der Chalkosis. *Vogt* verlegt den Sitz dieser Pünktchen in das Linsenkapselepithel.

Jess (das histologische Bild der Kupfertrübung der Linse, Klin. Monatsbl. f. Augenheilk. 68, 1922) konnte einen Fall von Chalkosis der Linse anatomisch untersuchen, und er fand eine kupferhaltige Schicht zwischen Linsenkapsel und Epithel. (Vgl. auch *Vogts* Deutung des *Jess*schen Befundes. v. Graefes Arch. f. Ophth. 112, 122.)

Unzweifelhaft lagen in unserem Falle von Chalkosis der Hornhaut die kupfergelbroten Pünktchen im Hornhautendothel. Es scheint demnach seitens des Kupfers resp. seines Umwandlungsproduktes eine besondere Vorliebe, sich in epithelialen Schichten abzulagern vorhanden zu sein. In jedem Fall ist die Gewebsveränderung so charakteristisch, daß die Diagnose „Kupfersplitter im Auge" ohne weiteres mit der Spaltlampe gestellt werden kann.

Der Naevus der Conjunctiva bulbi und sein Übergang in maligne Formen (Carcinome).

Pathologisch-anatomische und klinische Betrachtungen.

Von

Dr. **Paul Wätzold,**
Privatdozent, Berlin.

(Aus der Universitäts-Augenklinik Berlin [Direktor: Geh.-Rat Prof. Dr. *Krückmann*].)

Wohl kein Organ des menschlichen Körpers bietet so günstige Gelegenheit, die Genese der Geschwülste zu studieren, wie das Auge. Je mehr man sich aber mit ihrem Studium beschäftigt, um so mehr erkennt man an der großen Mannigfaltigkeit der klinischen Erscheinungen und der pathologisch-anatomischen Befunde die Schwierigkeit der richtigen Diagnosenstellung wie auch der Klärung der Genese sowie der Entwicklung der verschiedenen Geschwulstarten, gleichgültig ob sie von der Bindehaut ihren Ausgang nehmen oder von inneren Teilen des Auges aus. Nur durch Vergleiche an einem sehr großen Material unter besonderer Berücksichtigung der Frühstadien kann und wird es gelingen, Klarheit in die zum Teil noch recht dunklen Verhältnisse zu bringen und die brennendsten Fragen zu lösen.

Wenn ich es in vorliegender Arbeit unternehme, trotz der eingehenden, sorgfältigen und über die erste Entwicklung des „Naevus conjunctivae" volle Klarheit schaffenden Studien *Wolfrums*, der die bis dahin erschienenen Arbeiten verwertet, mich noch einmal eingehend mit dieser Art von Geschwülsten zu beschäftigen, so leiten mich dabei verschiedene Gesichtspunkte. Zunächst sind *Wolfrums* Resultate, soweit ich die Literatur seit 1909 habe verfolgen können, nicht näher an der Hand eines größeren Materials nachgeprüft worden, vielmehr sind es lediglich meist nur kasuistische Beiträge, die sich mit dieser Geschwulstart beschäftigen, ohne kritisch an die grundlegenden Fragen heranzugehen. Ferner beschränkt sich *Wolfrum* in seiner Arbeit darauf, die Fragen der Herkunft der Naevuszelle und der ersten Entwicklung des Naevus zu klären, ohne an einem weiteren Material in der Folgezeit die praktischen Folgerungen daraus zu ziehen. Denn *sind seine Behauptungen richtig, daß der Naevus der Bindehaut des Auges epithelialer Her-*

kunft ist, so müssen auch bei bösartiger Entartung des Naevus die daraus sich entwickelnden Tumoren epithelialer Art, also Carcinome sein. Allerdings wird es ungleich schwieriger sein, das hierzu nötige Material beizubringen, vor allen Dingen aber auch durch klinische Beobachtungen der Frage näherzutreten, die Entwicklung derartiger Tumoren zu verfolgen, um im geeigneten Augenblick sie operativ zu entfernen und das pathologisch-anatomische Studium anzuschließen.

Durch die Liebenswürdigkeit des Geheimrat *Krückmann* wurde mir Gelegenheit geboten, die schon seinerzeit in seiner Klinik begonnenen Studien am Naevusmaterial in jüngster Zeit klinisch und pathologisch-anatomisch weiter fortzusetzen. Für die Überlassung des Materials spreche ich ihm auch an dieser Stelle meinen herzlichen Dank aus.

Zur Bearbeitung standen mir 10 Fälle zur Verfügung, von denen 8 Naevi in verschiedenen Entwicklungsstadien betrafen; dazu treten zum Vergleich je ein Fall von reinem Pigmentfleck und atypischer Epithelwucherung nach Trauma, zu denen ich noch einen Fall von Argyrosis hinzufüge, weil der Vergleich der Pigmentierung im Naevus mit der exogenen Pigmentierung immerhin interessante Gesichtspunkte mit sich bringen kann, ganz abgesehen davon, daß — worauf *Wolfrum* bereits hinweist — klinisch leicht die Diagnose „Naevus" gestellt werden kann, während die mikroskopische Untersuchung sie nicht bestätigt. Es ist selbstverständlich, daß diese Fälle nur einen geringen Bruchteil der großen Zahl von Naevi bilden, die in einer großen Klinik zum Teil als reiner Nebenbefund gelegentlich anderer Augenerkrankungen zur Beobachtung gelangen. Entsprechend dem sehr häufigen Vorkommen von anormalen Pigmentierungen und von Naevi an der äußeren Haut sind diese an der Conjunctiva bulbi viel häufiger zu beobachten als man früher annahm und zum Teil auch noch jetzt annimmt auf Grund der nicht entsprechend großen Literatur über diese interessanten Bildungen; nur ist es nötig, daß man grundsätzlich jeden Patienten auf das Vorkommen dieser Erscheinungen am Auge untersucht. Anormale Pigmentierungen bzw. Naevi finden sich in der Conjunctiva im Hinblick auf ihre geringe Oberfläche sicher nicht im Verhältnis seltener als an der übrigen Haut, und zwar an der gemischten Bevölkerung unserer Gegend nicht weniger als anderswo, bei der weißen Rasse nicht weniger als bei den farbigen Völkern. Stellen wir diese Tatsache schon bei den gewöhnlichen Untersuchungen fest, so wird es um so mehr noch der Fall sein, je mehr wir uns daran gewöhnen, jedes Auge nicht nur mit den gewöhnlichen, sondern auch mit der *Zeiss*schen Lupe oder der Spaltlampe zu untersuchen.

Die im folgenden näher beschriebenen 10 Fälle von Pigmentierungen bzw. Naevi der Conjunctiva bulbi wurden an 9 weiblichen und 1 männlichen Patienten festgestellt, und zwar standen diese in einem Alter

von 22, 33, 32, 33, 40, 53, 57, 70, 31, 36 und 48 Jahren. Ob und inwieweit das Geschlecht der Patienten hinsichtlich der Häufigkeit des Auftretens eine Rolle spielt, möchte ich auf Grund meines doch verhältnismäßig kleinen Materials, auch unter Berücksichtigung der Literatur, unentschieden lassen; ist es doch nur allzu verständlich, daß das weibliche Geschlecht eher und leichter auf einen derartigen „Schönheitsfehler" aufmerksam werden wird und den Wunsch hat, ihn sich entfernen zu lassen, als der Mann, der viel weniger zu derartigen Selbstbetrachtungen neigt und daher auch viel seltener den Arzt deswegen aufsuchen wird. Auf das Alter der Patienten und seine Wertung wird noch später einzugehen sein.

Klinisch wie auch pathologisch-anatomisch lassen sich unsere Naevusfälle in 3 Gruppen einteilen: 1. ausgesprochen gutartige Fälle — 5 an der Zahl —, zu denen noch als Ergänzung je 1 Fall von Pigmentierung, atypischer Epithelwucherung und von Argyrosis tritt; 2. Fälle mit Neigung zur Malignität — 2 Fälle — und 3. Naevi mit maligner Entwicklung — 1 Fall.

Übersicht über die Fälle.

I. Naevi mit ausgesprochen gutartigem Charakter.

Fall 1. Gertrud B., 22 Jahre. Seit 1 Jahre bemerkte Pat. immer schneller werdendes Wachstum des jetzt 2 : 3 mm großen Flecks am temporalen Limbus der rechten Cornea. Nach Exstirpation glatte Heilung.

Die *mikroskopische* Untersuchung des wie auch alle übrigen Naevi in *Zenker*scher Lösung fixierten Gewebstückes ergab folgendes: Bei schwacher Vergrößerung erscheint das Epithel und das daruntergelegene Bindegewebe überwiegend normal und reizlos, doch fällt in ersterem stellenweise eine stärkere Pigmentierung auf, während die anscheinend vermehrte Zahl der Epithellagen entsprechend dem Sitz der Pigmentierung am Limbus durchaus der Norm entspricht. Das subepitheliale Bindegewebe ist reich an Blutgefäßen, über denen — stellenweise ganz auffallend — sich im Epithel, aber auch im Bindegewebe, reichlich Pigment findet. Bei stärkerer Vergrößerung zeigen die abgeflachten oberen Epithelzellen ein gleichmäßig gefärbtes Protoplasma mit dunkel tingiertem Kern, während die tiefergelegenen Zellschichten bereits ein feinkörniges Protoplasma erkennen lassen, das sich meist kappenförmig dem Kern aufsetzt oder um diesen herum gelagert ist. In den noch tiefergelegenen Schichten ist das Protoplasma der immer höher werdenden Zellen bereits durch ein fein- bis grobkörniges Pigment mehr oder weniger ersetzt. Man hat stellenweise den Eindruck, als ob das Pigment auch zwischen den Zellen in Zellausläufern oder -fortsätzen läge. Am stärksten mit Pigment beladen sind die Basalzellen, deren Protoplasma zum Teil völlig vom Pigment verdrängt ist. Fanden sich die bisher geschilderten Erscheinungen mehr in den Rand- und Seitenschichten, so nehmen sie nach dem Innern des Pigmentflecks noch zu, und zwar besonders in den tieferen Zellschichten. Hier wird der Kern oft völlig vom Pigment verdeckt und nur bei Anwendung der Mikrometerschraube läßt sich die Kernstruktur gerade noch erkennen, während vom Protoplasma gar nichts oder nur noch ein heller Ring zu sehen ist. Auf der Höhe, d. h. in der Mitte des Pigmentflecks, ist das Epithel in allen seinen Schichten vom Pigment dicht durchsetzt; aber auch im subepithelialen lockeren Bindegewebe liegt es fein- und grobkörnig

frei und in Bindegewebszellen, besonders in unmittelbarer Umgebung der Gefäße. Dabei ist die Verteilung des Pigments über den ganzen Fleck sehr unregelmäßig; neben Stellen mit reichlichem Pigment finden sich solche mit wenig Pigment. Eine Beziehung zwischen Pigmentbildung bzw. -lokalisation und den im lockeren Bindegewebe liegenden Blutgefäßen erscheint unverkennbar.

Eine Veränderung der Basalzellen in Form und Lagerung oder gar eine Wanderung oder Absprengung von Basalzellen ist nirgends zu entdecken, geschweige denn Nesterbildung im Epithel oder in der Tiefe oder beginnende Epitheleinsenkungen. Nirgends finden sich Zellen vom Charakter der in den weiteren Fällen zu beschreibenden Naevuszellen.

Diagnose: Pigmentfleck.

Fall 2. Antonie B., 33 Jahre. Über den Zeitpunkt, wann die Geschwulst, deretwegen sie die Klinik aufsucht, zum ersten Male bemerkt wurde oder in welcher Zeit sie sich entwickelte, finden sich keine Angaben. An der Carunkel des rechten Auges fand sich eine über hirsekorngroße pigmentierte Geschwulst, nach deren Exstirpation glatte Heilung eintrat.

Mikroskopischer Befund: Schon bei schwacher Vergrößerung fällt die ringförmige Lagerung des Pigments um größere subepitheliale Zellhaufen auf. Die Geschwulst ist entsprechend ihrem Sitz in der Carunkel von lappigem Bau und von einzelnen Drüsenschläuchen durchsetzt. Bei starker Vergrößerung finden wir das für die Carunkel charakteristische Aussehen: mehrschichtiges Plattenepithel mit Schleimzellen, Talgdrüsen und Haarfollikeln. Form und Anordnung der Epithelzellen, insbesondere der Basalzellen, erscheint zunächst regelrecht. Nur an einzelnen Stellen wird der palisadenartige Bau unterbrochen, es tritt Unordnung ein, indem sich die Zellen zueinander verschieben; bald kommt es zu Einstülpungen, Einsenkungen nach der Tiefe zu, die schließlich die Form von Zapfen annehmen, die auf den Quer- und Schrägschnitten des wurzelartig sich verschlingenden Geflechts die für den Naevus charakteristische Zellnesterbildung zeigen. Diese Nester sind ebenso wie unter sich auch von der Epithelschicht darüber durch eine meist nur dünne lockere Bindegewebsschicht getrennt. Diese Zellen gleichen oder ähneln wenigstens jenen Basalzellen, doch zeigen sie bei nahezu gleichmäßig tingiertem Protoplasma 2 verschiedene Arten von Kernen. Jene in der Basalschicht unregelmäßige Anordnung zeigenden Zellen haben einen heller gefärbten Kern, in dem meist ein oder zwei Kernkörperchen deutlich erkennbar sind, während die Zellen der tieferen Nester einen dunkelgefärbten Kern aufweisen.

Wichtig ist die Lokalisation des Pigments, das sich schon makroskopisch reichlich nachweisen ließ. Während die oberen Epithelschichten fast durchgängig frei sind von Pigment, begegnen wir ihm reichlich in den unteren Zellschichten, und zwar vor allem entsprechend den daruntergelegenen mehr oder weniger stark pigmentierten Zellnestern. Das Pigment ist fast ausnahmslos besonders in der unteren Hälfte der Zellen zu finden; es liegt feinkörnig um den Kern herum oder kappenartig diesem aufsitzend. Nur hin und wieder finden wir auch etwas Pigment in einzelnen Zellen der oberen Schichten.

Ganz auffallend reich an Pigment ist das Gewebe, das wie ein Kranz die tiefen Zellnester umgibt; es setzt sich aus Zellen zusammen, deren Zelleib an Stelle von Protoplasma mit feinen hellbraunen Pigmentkörnchen angefüllt ist, die hauptsächlich um den Kern herumliegen; daneben ist das Pigment auch frei im Bindegewebe und in dessen Zellen und deren Ausläufern zu finden. Auf diese Weise werden große Nester von Zellen bogenförmig umschlossen, aus denen wiederum kleine Nester durch kranzartig angeordnete Pigmentzellen herausgehoben werden. Die Nester selbst sind ebenfalls reich an Pigment, das sich bis in die größte Tiefe

der Geschwulst verfolgen läßt. Seine Lagerung in den Zellen ist stets die gleiche, wie sie oben beschrieben wurde.

Erwähnung verdient die Tatsache, daß neben den eigentlichen Naevuszellnestern sich noch eine zapfenähnliche Anordnung der Naevuszellen findet neben einer bis zum gewissen Grade regellosen Anordnung. Bei schwächerer Vergrößerung tritt freilich eine Reihen- und Strangform in der Anordnung der Zellen deutlich hervor; sie scheinen durch die wachsenden Zellnester zwiebelschalenartig komprimiert zu werden. Daneben sieht man neben und unterhalb der Nester Drüsenausführungsgänge quer und schräg getroffen. Irgendeine Reizung, Infiltration des Nachbargewebes geht von der Geschwulst nicht aus. Eine Beteiligung der Lymphgefäße durch Fortschleppen von Naevuszellen läßt sich nicht feststellen.

Diagnose: Naevus (pigmentosus).

Fall 3. Sophie M., 32 Jahre. Angaben über die erste Beobachtung und Entwicklung der 1,5 : 1,0 mm großen Geschwulst an der nasalen Seite der Conjunctiva bulbi sinistri dicht neben dem Limbus konnten nicht gemacht werden. Auch hier erfolgte nach der Exstirpation glatte Heilung.

Mikroskopisch erweist sich das mehrschichtige Epithel zum Teil ohne Besonderheiten; stellenweise aber fallen in ihm vakuolenhaltige, größere Zellen auf mit randständigem Kern oder auch größere Hohlräume, die zum Teil nahezu die ganze Epithelschicht an Ausdehnung einnehmen. Diese werden begrenzt von Zellen, die zum Teil in Form und Färbung den Basalzellen ähneln, zum Teil aber auch größer sind. Wieder an anderen Stellen nehmen die Zellen, die hier durchaus den Charakter der Naevuszellen tragen, mehr eine Lagerung in Gruppen, Nestern an, wobei die einzelnen Zellen oft von den Basalzellen nicht zu unterscheiden sind, abgesehen davon, daß sie etwas heller gefärbt sind und Neigung zu Vakuolenbildung zeigen. Die Basalzellen des Epithels selbst liegen meist palisadenartig in normaler Weise dicht nebeneinander, nur an einer Stelle tritt Unordnung ein, indem sie mehr durcheinander liegen und Einsenkungen in die Tiefe senden. Das subepitheliale Bindegewebe ist reizlos, von vielen Spalten und zahlreichen kleinen und etwas größeren Butgefäßen durchsetzt. Ein subepithelialer Zellhaufen zeigt sich in keinem Schnitt. Ebensowenig läßt sich Pigment im Epithel oder im Bindegewebe nachweisen.

Diagnose: Naevus (non pigmentosus).

Fall 4. Antonie B., 33 Jahre. Über den Zeitpunkt des ersten Auftretens oder über die Entwicklung der Geschwulst können Angaben nicht gemacht werden. Klinische Diagnose: Naevus der Plica des rechten Auges. Exstirpation. Glatte Heilung.

Mikroskopisch zeigt das für die Plica charakteristische Epithel keine Besonderheiten; dagegen erweist sich die Basalzellenschicht an keiner Stelle mehr normal, insofern als die Zellen nicht mehr regelmäßig palisadenförmig stehen, sondern von ihm gebildete Zapfen sich in die Tiefe senken in das lockere Bindegewebe hinein, wobei sich diese Zapfen wurzelartig durcheinander flechten und in Schnitten als quer und schräg getroffene Zellnester erscheinen, die von einer schmalen Bindegewebsschicht umgeben werden. Der Charakter der Zellen entspricht ungefähr dem der Basalzellen, ohne daß sie jedoch diesen völlig gleichen, indem ihr Zelleib größer und heller ist. Im subepithelialen Bindegewebe liegt nun der für den Naevus charakteristische Zellhaufen, bestehend aus den erwähnten Zellnestern. Diese bestehen demnach ebenso wie die Zapfen und Einsenkungen aus dicht aneinandergedrängten Zellen, sind also solid, oder aber sie weisen in ihrer Mitte beginnende Hohlraumbildung auf, wobei die diesen Hohlräumen zunächstliegenden Zellen eine Abblassung des Kerns und des Protoplasmas neben einer Vergrößerung des Zelleibs zeigen. In einzelnen Nestern nehmen die Zellen

vakuolenartigen Charakter an, indem das Protoplasma verlorengeht und der Kern wie durch eine Blase (Vakuole) an die Wand gedrückt ist. Daher sind einzelne dieser Nester ganz erheblich größer als die übrigen. Der in diesen Nestern befindliche Hohlraum läßt zum Teil noch deutlich Zellmembranen ohne Protoplasmainhalt, mit oder ohne Kern, erkennen, zum Teil auch noch etwas Protoplasma. Die den Hohlraum einschließenden veränderten Zellen werden meist von einem einfachen Ring von Naevuszellen eingeschlossen, die sich von den Basalzellen kaum unterscheiden. Pigment ist an keiner Stelle des Naevus zu finden. Das unter dem Zellhaufen gelegene Bindegewebe ist zellreicher als in den bisher beschriebenen Fällen und von mäßig zahlreichen Blutgefäßen durchzogen. Soweit Lymphgefäße zu erkennen sind, zeigen sie keine Besonderheiten.

Diagnose: Naevus cysticus (non pigmentosus).

Fall 5. Anna H., 40 Jahre. Tritt wegen einer kleinen Geschwulst im linken äußeren Augenwinkel in Behandlung. Klinische Diagnose: Lipom. Über die Zeit der Entstehung und die Entwicklung ist nichts angegeben. Exstirpation. Glatte Heilung.

Die *mikroskopische* Untersuchung ergibt ein verschieden dickes Epithel; unter den obersten 2—3 Zellagen liegen vakuolenartig aufgetriebene oder heller als normal gefärbte Zellen mit einem bald heller, bald dunkler gefärbten Kern. Die Basalzellen selbst sind zunächst regelmäßig angeordnet; bald aber geraten sie in Unordnung insofern, als die Zellen mehr durcheinander liegen; gleichzeitig werden die vorher großen und dunkelgefärbten Kerne heller, so daß man deutlich die Kernkörperchen unterscheiden kann, zum Teil nehmen die Kerne Halbmondform an, zum Teil sind sie in der Form nicht verändert, aber größer und dunkler tingiert als normal; der Zelleib selbst ist aufgetrieben. Dicht daneben sehen wir das Epithel Einsenkungen in die Tiefe senden und zapfenähnliche Gebilde. Gleichzeitig begegnen wir in der Tiefe, durch lockeres Bindegewebe vom Epithel getrennt, einem großen Zellhaufen, aus verschieden großen, kompakten Zellnestern bestehend, deren Einzelzellen ungefähr den Typ der Basalzellen zeigen, d. h. dunkeltingiertes Protoplasma führen. Außer diesen kompakten Nestern begegnen wir noch solchen mit einem kleineren oder größeren Hohlraum in ihrer Mitte, wobei die kleineren Hohlräume von einem Kranz mehr oder weniger stark aufgetriebener Zellen mit hellem oder nahezu farblosem Protoplasma und einem mehr oder weniger stark abgeblaßtem Kern umgeben sind. Die einen größeren Hohlraum umschließenden Zellgruppen bilden regelrechte Cysten, deren Wand aus ein- oder mehrschichtig angeordneten Zellen besteht von gleicher Art wie die eben erwähnten. Über solchen Stellen ist das Epithel nur dünn; die Basalzellen sind vakuolenartig aufgetrieben und hin und wieder durch kleine Cysten in ihrer Anordnung unterbrochen.

Während das Epithel und die Zellnester an keiner Stelle die Anwesenheit vom Pigment erkennen lassen, begegnen wir ihm im subepithelialen Bindegewebe, aber nicht in größerer Menge, sondern nur in Zellen vom Charakter der Fibroblasten; in ihnen nimmt das Pigment mehr oder weniger die Stelle des Protoplasma ein, wobei es mehr um den Kern gelagert ist, sich aber auch noch weit in die Zellausläufer hinein verfolgen läßt. Unterhalb der Zellhaufen zeigt das Bindegewebe einen ziemlich beträchtlichen Reichtum an Blutgefäßen. Eine pathologische Beteiligung der Lymphgefäße ist auch in diesem Fall nicht festzustellen.

Diagnose: Naevus cysticus (pigmentosus?).

Fall 6. Emma R., 53 Jahre. Angeblich hatte sich vor längerer Zeit im Anschluß an eine Verletzung des linken Auges eine kleine Geschwulst am Limbus entwickelt, die klinisch als „Naevus" angesprochen und daher exstirpiert wurde. Glatte Heilung.

Mikroskopisch handelt es sich um eine erhebliche Wucherung des Epithels mit teilweiser degenerativer Zellentartung, die sich in einer entsprechenden helleren Protoplasma- und Kernfärbung zeigt. Die Basalzellen zeigen, abgesehen von einer vielleicht als unregelmäßig zu bezeichnenden Anordnung, keine Besonderheiten, insbesondere keine Einsenkungen oder Zapfenbildung nach der Tiefe zu. Auch im subepithelialen Bindegewebe keine Zellhaufen; außer einer geringen Infiltration keine abnormen Veränderungen.

Diagnose: Atypische Epithelwucherung.

Fall 7. Minna K., 57 Jahre. Kleine etwa linsengroße Geschwulst am linken inneren Augenwinkel, die in letzter Zeit durch Druck störend wirkte. Über den Zeitpunkt des ersten Auftretens und die Art des Wachstums ist nichts zu ermitteln. Exstirpation; glatte Heilung.

Mikroskopisch tritt schon bei schwacher Vergrößerung der typische Bau der Carunkel deutlich hervor, wenigstens in der einen Hälfte, während in der anderen pathologische Veränderungen auffallen. Hier ist das Epithel stark verdünnt, besteht nur aus 1—2 Zellagen von Becherzellen, die nach der Oberfläche geöffnet sind und von Zelltrümmern bzw. einer Gerinnungsmasse überlagert werden. Während in den normal erscheinenden Abschnitten die Basalzellenschicht typische Palisadenstellung zeigt, erhält sie an den Stellen mit verdünntem Epithel einen unregelmäßigen Charakter, indem die Zellen zum Teil regellos durcheinander liegen, zum Teil in Gruppen; dabei senden sie Einsenkungen und Zapfen in die Tiefe. Die Zellen ähneln teils Becher-, teils Talgdrüsenzellen; ihr Zelleib ist stark aufgetrieben, das Protoplasma teils fädig, teils körnig; der Kern ist entweder unverändert in Form und Färbung oder auch heller als in der Norm, dabei ist er zum Teil an die Wand gedrückt, in einzelnen Zellen fehlt er völlig. Diese Zellen umschließen in den Schläuchen hin und wieder einen Hohlraum von verschiedener Größe und Gestalt, so daß der Eindruck von Cysten entsteht. Andere Zellzapfen sind solid und bestehen aus anscheinend unveränderten Basalzellen; sie zeichnen sich durch ihre dunkle Färbung von Protoplasma und Kern aus. Wenn diese Zapfen nun schräg oder quer getroffen sind im Schnitt, so treten Bilder von Cysten auf mit mehr oder weniger großem Lumen, aber ohne Inhalt oder nur teilweise mit amorphen Massen oder Zelltrümmern gefüllt. Subepithelial liegt zunächst eine mäßig breite Schicht eines lockeren, sehr blutgefäßreichen Bindegewebes. Unter diesem wiederum folgt ein großer Zellhaufen, der in der oberen Hälfte nicht eine ausgesprochene Zellnesterbildung zeigt, also durchaus nicht den Eindruck eines „Naevus" macht. Die Zellen gleichen wohl nahezu völlig den Basalzellen, doch liegen sie mehr regellos durcheinander, ähnlich wie beim Sarkom. In der unteren Hälfte des Zellhaufens dagegen finden wir quer und schräg getroffene Zellzapfen in Form von Nestern, die durch Bindegewebe voneinander getrennt sind, oft wie Drüsenschläuche aussehen durch die — einen Hohlraum einschließenden — Zylinderepithelien ähnlichen Zellen. An den Seiten und in der Tiefe geht die Geschwulst allmählich in ein zellreiches, dichtes Bindegewebe über, das jedoch nicht entzündlich infiltriert ist, sich aber deutlich von dem erwähnten lockeren zellarmen Bindegewebe abhebt. Auch in ihm fällt der Reichtum an Blutgefäßen auf, die stark erweitert und mit Blutkörperchen vollgepfropft sind. Pigment läßt sich an keiner Stelle, weder im Epithel noch im Bindegewebe noch in den Zellen der Einsenkungen und Schläuche nachweisen. Eine Beteiligung der Lymphgefäße geht aus den Präparaten nicht hervor.

Auf Grund des histologischen Befundes wurde von anderer Seite die Diagnose „Eutheliom" gestellt, während ich die eines „Naevus cysticus" (non pigmentosus) für hinreichend durch den geschilderten Befund gestützt hielt.

Hier sei der Fall von „Argyrosis" eingereiht, der zwar hinsichtlich der Diagnose

Naevus keine Rolle spielt, aber doch für die Beurteilung der Pigmentverteilung und für Vergleiche wichtig ist.

Fall 7 a. August K., 70 Jahre. Ektropion des Unterlids (links). Argyrosis. Probeexcision.

Mikroskopisch entspricht das Epithel ungefähr dem des normalen Schleimhautepithels, doch ist es zum Teil atypisch gewuchert, seine Zellen zeigen einen hellen Protoplasmaleib mit blassem Kern. Entsprechend dem Ektropion finden sich zahlreiche Übergangsformen der Epithelzellen in Degeneration. An einzelnen Stellen liegt zwischen den Epithelzellen ein feinkörniges graues bis schwarzgraues Pigment; auch in den Basalzellen ist es zu finden, und zwar in deren unterer Hälfte um den Kern herum, zum Teil in Form einer regelrechten Kappe diesem unten aufsitzend. Zum überwiegend größten Teil aber liegt das Pigment unmittelbar unter den Basalzellen als schmaler Saum an der Grenze zwischen Epithel und dem daruntergelegenen lockeren Bindegewebe, zum Teil in den Septen, die sich zwischen den Papillen des Epithels hinaufziehen, und zwar in den Bindegewebszellen selbst um den Kern herum. Nur an einer Stelle ist das Pigment in den Zellen eines kleinen Zellknotens zu finden, der hier im lockeren Bindegewebe liegt. Eine Verschleppung des Pigments auf dem Lymphwege ist nirgends zu erkennen. Eine besondere Beteiligung der elastischen Fasern konnte ich nirgends feststellen.

II. Naevi mit Neigung zur Malignität.

Fall 8. Auguste L., 31 Jahre. Kommt am 27. IX. 1921 zum erstenmal in poliklinische Behandlung wegen eines seit dem 6. Lebensjahre beobachteten dunklen Flecks am linken Auge, ohne daß sie je Beschwerden gehabt hätte. Im Frühjahr 1921 bemerkte sie schnelleres Wachstum und ein Dunklerwerden des Flecks; nach 14 Tagen hörte das Wachstum auf. Seitdem störe sie Flimmern und Tränen des Auges.

Befund: Dunkelblonde, leicht reizbare, kräftig gebaute Frau. Unterhalb des rechten Auges auf der Wange 2 erbsengroße Pigmentwarzen, ebenso je eine unter der linken Mamma und auf dem Rücken. Sonst keine Mißbildungen. Die Iris des rechten Auges zeigt einige kleine braune Pigmenthaufen. Das linke Auge ist reizlos, am temporalen Rand der Hornhaut — zwischen 3 und 6 Uhr im Sinne des Uhrzeigers — findet sich in der Conjunctiva bulbi ein braunrötlicher, leicht glasig durchscheinender, etwa 1,5 mm sich über die Oberfläche erhebender Tumor von ungefähr dreieckiger Gestalt, wobei die Basis im Limbus liegt, die Spitze bei Geradausstellung des Auges im Augenwinkel; seine Ausdehnung beträgt etwa 5 : 10 mm. An seiner Oberfläche lassen sich neben zwei größeren mehrere kleinere Gefäße erkennen. Nahe der Carunkel ein brauner Pigmentfleck, der ebenfalls von Gefäßen durchzogen ist. Vereinzelte weitere Pigmentflecke gleicher Größe finden sich noch am oberen und unteren Limbus corneae, ferner zwei kleinere in der Iris selbst. Der Fundus zeigt beiderseits, von einer geringen Verbreiterung des Choroidealrings abgesehen, normale Beschaffenheit. Die Sehschärfe ist normal ($S = {}^{6}/_{6}$).

Probeexcision.

Die *mikroskopische* Untersuchung ergibt folgendes: Der Prozeß spielt sich einesteils im Epithel, anderenteils im subepithelialen Gewebe ab. Im zum Teil stark verdünnten Epithel fallen neben Zellnestern kleine Hohlräume auf, wobei das Epithel selbst eine gewisse Zerrissenheit und zum Teil ein usuriertes Aussehen zeigt. Seine Zellen sind größer als normal, das Protoplasma ist dunkel gefärbt, der Kern deutlich hervortretend; in fast allen Zellen lassen sich Vakuolenbildungen nachweisen. In diesem Epithel liegen jene nesterähnlichen Bildungen, zum Teil aus soliden Zellen bestehend, zum Teil größere oder kleinere Hohlräume um-

schließend, so daß dadurch das Aussehen von Cysten hervorgerufen wird. Die Hohlräume sind zum Teil von zerfallenen Zellmassen ausgefüllt. Unter dem Epithel mit seinen Nestern liegt ein äußerst spärlich entwickeltes, nur aus einer dünnen Schicht feiner Fasern bestehendes Bindegewebe, unter dem sich ein Herd ausbreitet, bestehend aus Zellen, die in Form und Größe den Basalzellen ähneln, zum Teil aber bedeutend dunkler tingierte Kerne aufweisen; zum Teil weichen sie in Form und Größe — auch ihrer Kerne — ganz erheblich vom Charakter der Basalzellen ab. Beide Arten von Zellen liegen zum Teil regellos durcheinander, zum Teil in Form von Nestern. Letztere entsprechen durchaus den bereits mehrfach in vorstehenden Fällen beschriebenen Naevuszellnestern, unterscheiden sich aber von diesen durch die Vielgestaltigkeit der Zellen und ihrer Kerne. Ganz auffallend ist der große Reichtum der oberen Hälfte der Geschwulst an eosinophilen Zellen und Lymphocyten; sie liegen vor allem zahlreich in der Tiefe unter diesem Herd. Ob und inwieweit die Lymphgefäße beteiligt sind, geht aus den Präparaten nicht einwandfrei hervor, weil der Ausschnitt nicht gesundes Gewebe einbegreift und man wohl Blutgefäße in der Tiefe mitgetroffen findet und kleineren Blutungen (artefiziell?) begegnet, aber nicht mit Sicherheit Lymphbahnen erkennen kann, wiewohl man hier und da den Eindruck von deren Vorliegen hat und von ihrer Füllung mit Tumorzellen.

Was nun den Gehalt und die Verteilung des Pigments anbelangt, so ist es im allgemeinen nur spärlich anzutreffen; meist liegt es in Form feinster, heller, gelbbrauner Körnchen frei zwischen den Bindegewebsfibrillen, zum Teil in den Bindegewebszellen und deren Fortsätzen, verhältnismäßig spärlich aber in dem Protoplasma der Zellen in den Nestern. Auffallend groß ist der Reichtum an Pigment an den Rändern des Tumors, hier liegt es in Form dunkelbrauner oder schwarzbrauner Körner meist extracellulär. Die Basalzellen sind meist frei von Pigment, nur hin und wieder ist in einzelnen eine beginnende Pigmentbildung zu erkennen. In den tiefen Schichten des Tumors liegt das Pigment zum Teil ringförmig um die Naevuszellnester angeordnet in dem umschließenden Bindegewebe, an anderen Stellen läßt sich deutlich erkennen, wie sich im Protoplasma der großen Naevuszellen das Pigment in Form feinster grauer und brauner Körnchen bildet und wiederum hauptsächlich in der Nähe des Kerns.

Die an den bisherigen Fällen nie in dem gleichen Maße festgestellte Vielgestaltigkeit der Zellen im subepithelialen Zellhaufen und ihre Größe sowie eine bei den bisherigen Fällen nie beobachtete Regellosigkeit im Aufbau, der zum Teil dem Ganzen einen sarkomähnlichen Charakter gibt, ließ den Verdacht auf gewisse Neigung zur Malignität aufkommen.

Weiterer klinischer Verlauf: Am 16. VI. 1922 erschien Pat. mit der Angabe, daß der Tumor wieder gewachsen sei. Er zeigte jetzt eine Größe von 7 : 13 mm, war von braunroter Farbe und ragte bis zu 2 mm über die Oberfläche hervor. Pat. gab dabei an, daß zur Zeit der Menses sich unter starkem Stechen und Schmerzgefühl eine stärkere Rötung und Schwellung der Geschwulst bemerkbar mache, so daß auch das übrige Auge in Mitleidenschaft gezogen werde. Die gleichen Angaben machte sie am 11. VII. 1922, wobei der Tumor unverändert erschien, nur etwas flacher und glasiger. Am oberen Rande zeigt er in der Tiefe dicke Pigmenteinlagerungen, während ganz dicht unter der Oberfläche ebenso wie über die ganze obere Hälfte ein hellbraunes Pigment fein verstreut liegt. Desgleichen erscheint die gleichsam ödematös durchtränkte Bindehaut nach dem Hornhautrande zu wie von Pigment bestäubt; dabei ist sie von feineren Blutgefäßen durchzogen, so daß man den Eindruck gewinnt, als würde das Pigment vom Blut angeschwemmt oder gebildet. Da eine Enucleation als ein zu großer, nicht zu rechtfertigender schwerer Eingriff erscheint, das Wachstum zudem nur sehr langsam vor sich geht,

wird nunmehr Röntgenbestrahlung vorgenommen und mit dem Erfolg bis zum Dezember 1922 durchgeführt, daß die Beschwerden geringer geworden sind, ein weiteres Wachstum nicht eingetreten ist, sondern eher eine Verkleinerung.

Diagnose: Naevus (pigmentosus) ad malum vergens.

Fall 9. Minna B., 36 Jahre. Im Jahre 1918 befand sich Pat. vom 19. bis 24. XI. in klinischer Behandlung und Beobachtung wegen eines Naevus pigmentosus der Conjunctiva des linken Auges, ohne daß ein therapeutischer Eingriff oder eine Excision vorgenommen wurde. Schon als Kind hatte Pat. auf der Bindehaut des linken Auges einen dunklen Fleck wahrgenommen. Weil dieser in der letzten Zeit größer geworden war, wurde sie damals vom Arzt in die Klinik geschickt. Als Befund wurde damals (1918) eine dunkle Pigmentierung der Conjunctiva des linken Auges am temporalen Hornhautrand festgestellt, die als harmlos angesehen wurde. Am 10. XI. 1920 erfolgte Neuaufnahme, weil inzwischen sich die Conjunctiva, besonders stark im Limbusbereich fortschreitend, verfärbt hatte.

Befund: Die Conjunctiva des linken Auges zeigt im Lidspaltenbereich temporal am Hornhautrand beginnend eine Geschwulst von annähernd rhombischer Gestalt und etwa 1 cm Durchmesser in Länge und Breite. Sie ist rötlich, in der Mitte unpigmentiert, während der untere Abschnitt und der nach oben temporal gehende Teil stark dunkel pigmentiert ist. Die dunkle Färbung soll in den letzten 2 Jahren bedeutend zugenommen haben, besonders am Limbus corneae. Am Unterlid, genau der Berührungsstelle der Geschwulst entsprechend, findet sich nahe am Lidrand eine etwa 8 mm breite und etwa 3—4 mm lange braune Pigmentierung der Schleimhaut, ohne daß eine Niveaudifferenz oder eine stärkere Infiltration des Lids oder des subconjunctivalen Gewebes in die Erscheinung tritt. Keine Schwellung der regionären Lymphdrüsen. Der Bulbus selbst ist ohne alle krankhaften Erscheinungen völlig reizlos. Der Fundus ist normal; S = $^5/_{6.6}$ gegenüber $^5/_5$ im Jahre 1918. Rechts S = $^5/_5$.

Im Hinblick auf den klinischen Verlauf, auf die Abklatschmetastase am Unterlid und das erhebliche Wachstum bei gleichzeitiger bedeutender Zunahme der Pigmentierung des Tumors erschien die klinische Diagnose „Melanosarkom" berechtigt und daher die Exenteration geboten. Letztere wurde am 16. XI. 1920 unter Fortnahme eines Teils der Ober- und Unterlidschleimhaut und des Periosts vorgenommen, ohne daß sich retrobulbär irgendwelche Metastasenbildung nachweisen ließ. Glatte Heilung. Am 19. I. 1921 Entlassung aus der Klinik.

Die *mikroskopische* Untersuchung ergibt folgendes:

a) *Am Bulbus*: Bei schwacher Vergrößerung zeigt sich bereits, daß der Tumor die Cornea und Sclera nirgends infiltriert, geschweige denn durchbricht. Während auf der nasalen Seite des Bulbus das Epithel völlig normal ist, setzt auf der Tumorseite noch etwas innerhalb der Corneoskleralgrenze eine Wucherung des Epithels ein, teilweise unter gleichzeitiger intensiver Färbung des Kerns und in mäßigem Grade auch des Protoplasmas. Zum Teil gehen damit auch bereits Degenerationserscheinungen Hand in Hand, die Zellen werden zum Teil größer, ihr Protoplasma heller, während die Färbbarkeit des Kerns unter Größenzunahme abnimmt. Schon hier treten in und zwischen den Zellen kleine Ansammlungen von feinkörnigem, meist hellbräunlichem Pigment auf, das in den Zellen zum Teil das Protoplasma ersetzt, zum Teil den ganzen Zelleib ausfüllt, teils sich aber auch lediglich auf die unmittelbare Umgebung des Kerns beschränkt.

Unmittelbar daneben wird das Epithel buckelartig vorgetrieben, offenbar durch den subepithelial liegenden Zellhaufen; dabei ist es zum Teil verdünnt, zum Teil verdickt, während die Einzelzellen zum Teil aufgehellt (degeneriert?) und das Protoplasma zum Teil durch Pigmentkörnchen ersetzt ist. Der subepitheliale Zellhaufen ist sehr reichlich mit Pigment beladen. An einer Stelle

wird das Epithel von den aus der Tiefe vordringenden Zellen durchbrochen, so daß die Zellen und das Pigment an die Oberfläche treten und auf dem Epithel liegen. Der Charakter dieser Zellen entspricht nach Form und Größe und Färbbarkeit durchaus den Naevuszellen, doch fällt dabei eine Vielgestaltigkeit der Zellen, besonders in der Tiefe des Haufens auf.

Weiter nach dem Limbus hin nimmt das Epithel wieder an Dicke zu, es wird, wie erwähnt, vorgebuckelt und sendet Einsenkungen in die Tiefe; stellenweise sieht man im Epithel kleinste Nester von Naevuszellen, die sich durch ihre Größe und Farbe von den Basalzellen deutlich abheben. Stellenweise treten auch zwischen den normalen Epithelzellen zerfallende oder auch lymphocytenähnliche Zellen oder kernenähnliche dunkeltingierte Gebilde auf. Eine regelmäßige Anordnung der einzelnen Zellarten wird vermißt, die vielgestaltigen Zellen liegen zum Teil völlig regellos zwischen den Epithelzellen. Das lockere Bindegewebe unter den Zellhaufen ist mit Rundzellen (Lymphocyten und Wanderzellen) sowie von größeren Zellen mit einem homogenen Protoplasmaleib und großem Kern durchsetzt; diese liegen zum Teil strangförmig, ungefähr den längs- und schräggetroffenen Lymphspalten und -gefäßen entsprechend, zum Teil mehr in rundlichen Gruppen seitlich von Blutgefäßen, also wiederum Lymphgefäßen entsprechend. Dazwischen und darunter findet sich reichlich Pigment abgelagert, und zwar meist intracellulär in und zwischen den Bindegewebszellen bzw. -fibrillen.

Über dem eigentlichen Geschwulstknoten ist das Epithel bis zu einer dünnen Brücke verschmälert, trotzdem gehen auch von ihm Zapfen in die Tiefe aus. Die einzelnen Zellen des Epithels machen hier einen stärker degenerierten Eindruck, indem der Zelleib mehr oder weniger aufgetrieben erscheint durch ein helles zum Teil Vakuolen enthaltendes Protoplasma, während der Kern die verschiedensten Übergänge in Färbung und Größe bis zum Zerfall aufweist. Der Reichtum des Epithels an Pigment ist meist nicht groß im Vergleich zu den in ihm liegenden Zellnestern, die zum Teil außerordentlich viel Pigment aufweisen; letzteres tritt besonders auffallend in die Erscheinung, wenn diese Zellgruppen in mehr oder weniger großen Hohlräumen des Epithels selbst liegen, ohne sie völlig auszufüllen. An Stelle der Zellgruppen finden sich in diesen Hohlräumen nur vereinzelte Naevuszellen, zum Teil sogar nur Zelldetritus in mehr oder weniger reichlicher Menge, so daß dadurch cystenartige Hohlräume im Epithel entstehen.

Mehr nach der Tiefe des Epithels zu liegen an einzelnen Stellen Basal- und Naevuszellen regellos durcheinander, dabei nehmen die Zellen zum Teil eine ganz andere Form an; sie werden bedeutend größer, mehrkernig und nehmen mehr den Charakter von Zellen maligner Tumoren an. Zwischen ihnen liegt freies Pigment. An diese oberflächlich gelegenen Abschnitte schließt sich zum Teil ohne jede Grenze unmittelbar, zum Teil durch eine schmale, helle, zellarme Bindegewebsschicht deutlich getrennt, der tiefe große Zellhaufen an, der an einzelnen Stellen unterhalb der Bindegewebsschicht noch von einem Lymphocytenwall umgeben ist. Dieser Zellhaufen besteht aus einem verhältnismäßig nur wenig blutreichen Gewebe, das bei schwächerer Vergrößerung durchaus den Charakter eines Sarkoms zu haben scheint, zumal in der tieferen Hälfte, während seine Zellen in den oberen Schichten in ihrer Anordnung den Eindruck eines Basalzellencarcinoms erwecken. Die größere Mehrzahl der ihn in der Tiefe zusammensetzenden Zellen sind spindelförmig mit meist langem oder kurzem oder rundlichem Kern, je nachdem ob die Zellen längs, schräg oder quer getroffen sind. Sie sind in Zügen angeordnet, wobei sie von meist Blutgefäße führenden Bindegewebszügen eingescheidet sind. Sind diese Scheiden quergetroffen, so fallen in ihrer nächsten Umgebung — also in den perivaskulären Lymphgefäßen — mehr oder weniger zahlreiche Lymphocyten auf; doch trifft letzteres nur für die größeren Gefäße zu.

Mehr nach der Oberfläche zu gehen diese kleinen spindligen Zellen zum Teil ohne Übergang in jene bereits erwähnten Zellen über, die zum Teil den Charakter von Naevuszellen tragen und zum Teil reichlich mit Pigment angefüllt, zum Teil vielgestaltig groß sind und durch ihren vielgestaltigen Kern auffallen, der in einzelnen Fällen recht groß ist. Wie schon aus dem Gesagten hervorgeht, ist der Pigmentgehalt dieses Tumors sehr verschieden; er ist in der oberen Hälfte entschieden größer als in der unteren, ebenso in den seitlichen Abschnitten größer als im mittleren Teil.

Unter dem Tumor liegt zunächst ein blutgefäß- und zellreiches Bindegewebe; noch weiter darunter — also nahe der Sclera oder der Hornhaut — ist das Bindegewebe zellarm und locker. Auffallend ist die Füllung der perivaskulären Lymphgefäße längs der quer und schräg getroffenen größeren Blutgefäße mit Zellen von der Art der geschilderten Geschwulstzellen. Nach der makroskopisch anscheinend gesunden Conjunctiva bulbi hin schließt der Tumor mit einem Wall von Lymphocyten ab. Das Epithel darüber nimmt immer mehr normale Form an, wobei es zum Teil von Schleimzellen durchsetzt ist. Auffallend ist — hier zum ersten Mal — die zum Teil ziemlich reichliche, zum Teil sogar völlige Füllung der subepithelial im lockeren Bindegewebe gelegenen Lymphgefäße und -spalten mit Tumorzellen und Pigment, ohne daß sich irgendeine Reaktion auf die Umgebung bemerkbar macht. Besonders schön treten diese Erscheinungen in der Umgebung der größeren Gefäße hervor.

Bereits in einer ziemlich weiten Entfernung vom Tumor findet sich nach einem Abschnitt mit besonders reichlicher Pigment- und Geschwulstzellenanhäufung in diesem subepithelialen Bindegewebe — nicht weit von der Übergangsfalte — eine Fältelung des Epithels unter gleichzeitiger Einsenkung in die Tiefe, so daß ein drüsenschlauchähnlicher Hohlraum entsteht, in dem deutlich Pigment- und Tumorzellen zu erkennen sind neben Lymphocyten. An einer Stelle ist diese Epithelwand durchbrochen, und in der so entstandenen Spalte liegen weitere Zellen erwähnter Art. Auch noch weiter peripher von diesem Herd kann man in den Lymphspalten und -gefäßen noch ziemlich zahlreiche Tumorzellen und Pigment beobachten, die zum Teil größere Haufen bilden, kleinen Metastasen vergleichbar. Diese Erscheinungen lassen sich bis zum Abschluß des Präparats, d. h. bis zur operativen Schnittgrenze nach dem Unterlid zu beobachten, so daß — Bösartigkeit des Tumors nach den geschilderten Zellformen vorausgesetzt — mit späterer Metastasenbildung in mehr oder weiterer Umgebung des Auges zu rechnen, d. h. die Prognose quoad vitam als schlecht zu bezeichnen ist.

b) *Klatschmetastase am Unterlid.* Während über den normalen Abschnitten des Lids das Epithel weder in seinen oberflächlichen noch in seinen tieferen Schichten etwas Abnormes zeigt, und zwar sowohl im Schleimhaut- wie am äußeren Hautabschnitt, beginnt nach der Lidkante zu das Epithel sich zu verbreitern, Einsenkungen und Zellnester zu zeigen, wie sie dem Naevus eigentümlich sind. Zarte bindegewebige Züge von der Tiefe aus trennen diese Nester voneinander oder zerlegen das Epithel in Lappen oder kleine Bezirke. Bald werden die bindegewebigen Einstülpungen breiter und lockerer, die Epithelzapfen und Nester entsprechend tiefer und massiger. Protoplasma und Kerne der Zellen nehmen eine hellere Färbung an, gleichzeitig tritt feinkörniges Pigment in und außerhalb der Zellen auf, das namentlich in der Tiefe des Epithels, aber auch in den oberflächlichen Zellen zu finden ist, noch stärker aber in dichten Klumpen im darundergelegenen zellreicheren Bindegewebe, und zwar zum Teil frei, zum Teil in Zellen, und zwar besonders um den Kern herum. Weiterhin nimmt das Epithel eine lockere Form an, es wird dünner und besteht nur aus wenigen Zellagen; es bilden sich Lücken zwischen den Zellen, so daß die Zapfen und Nester zerfallen und

wie ödematös durchtränkt aussehen. Gleichzeitig verschwindet die bis dahin noch regelmäßige Zellanordnung der Basalzellen, sie liegen ganz unregelmäßig durcheinander, ihr Protoplasmaleib erscheint nach der Tiefe verlängert zu sein und in das daruntergelegene Gewebe überzugehen. Gehen wir noch weiter, so werden diese Zellen noch größer, sie erscheinen gewuchert und nehmen eine größere Tiefe ein. Zum Teil sind sie pigmentiert, zum Teil liegen sie in Form von kaum noch erkennbaren schmalen Zapfen in einem Hohlraum, indem um sie herum ein schmaler Spalt zu erkennen ist. Gehen wir noch weiter, so tritt im Epithel die Anordnung der Zellen in Nestern noch deutlicher hervor; diese Zellen heben sich von den horizontal liegenden Epithelzellen durch ihre vertikale Stellung, ihre Größe und ihren ganz anderen Zellcharakter ab. Durch zarte Bindegewebszüge werden diese Zellgruppen wiederum gegliedert, so daß auf diese Weise noch kleinere Nester von Zellen gebildet werden, die wiederum durch Spalten von einander getrennt sind. Dabei zeigt ihr Protoplasma und Kern mehr oder weniger starke Degenerationserscheinungen, die sich in Zerfall, Vakuolenbildung äußern unter gleichzeitiger Pigmentablagerung. Stellenweise gleichen diese recht verschiedenartig gestalteten Zellen einesteils den bekannten Naevuszellen, andernteils wiederum auch Sarkomzellen.

Nicht unerwähnt darf bleiben, daß hin und wieder mitten in dem Oberflächenepithel isoliert ganz ähnliche Zellen wie die letzterwähnten auftreten, die zum Teil ganz oberflächlich liegen und sich deutlich durch ihre Größe, den meist sehr hellen Protoplasmaleib, den großen Kern und einen schmalen Spalt von den übrigen Zellen abheben. Hin und wieder enthalten sie auch ein feinkörniges Pigment, das sich dann oft auch ganz oberflächlich in geringer Menge in und zwischen den umliegenden Epithelzellen findet, ebenso wie in Zellen, die großen Fibroblasten ähneln und sich mit ihren Ausläufern bis hierher ziehen.

Unter jenen meist vertikal gestellten Zellgruppen liegen, durch schmale Bindegewebszüge von diesen getrennt, und von kernreichem Bindegewebe umgeben, einzelne Gruppen von Zellen, die nach Art ihrer Zusammensetzung Naevuszellnestern vergleichbar sind und auch aus ähnlichen Zellen bestehen, zum Teil aber auch von diesen völlig verschieden und sehr stark von Pigment angefüllt sind. Stellenweise sieht das Gewebe ödematös aus; zahlreiche Spalten trennen die Zellen und Zellgruppen, unter denen sich größere runde oder auch Chromatophoren ähnliche Pigmentzellen durch das dunkle um den Kern gelagerte oder diesen vollständig ausfüllende Pigment von den übrigen abheben. Daneben lassen sich in diesem Gewebe deutlich Naevus- bzw. Tumorzellen durch ihren erwähnten Charakter unterscheiden. Bald nimmt die subepitheliale bindegewebige Wucherung zu. Das Epithel darüber wird dadurch sowie durch die verschieden gestalteten, großen Zellen mit ihrem gutgefärbten Protoplasmaleib emporgehoben, es wird schmaler, um daneben wieder breitschichtig und tiefer zu werden. Das Ganze gewinnt immer mehr Naevuscharakter: Epithelzellenzapfen und -nester werden durch Bindegewebszüge von einander oder von lumenhaltigen Einsenkungen mit doppelter Zellwand getrennt. Dazwischen sieht man Blutgefäße mit polynucleären Leukocyten und Tumorzellen neben roten Blutkörperchen in ihrem Lumen. Die subepithelialen Nester, aus polymorphen Zellen bestehend, nehmen an Zahl und Größe zu. Auf diese Weise gewinnt das Ganze mehr den Charakter eines Tumors von geringer Tiefenausdehnung, wobei allerdings die Anwesenheit von Leukocyten auffällt. An einer Stelle wird das Deckepithel, das hier wieder Zapfen- und Nesterbildung zum Teil mit stärkerer Hohlraumbildung aufweist, von den Zellen eines subepithelialen Infiltrationsherdes durchbrochen, der sich hauptsächlich aus Plasmazellen, Lymphocyten und Fibroblasten zusammensetzt; diese ergießen sich nach der Oberfläche. Das Epithel erhält dadurch einen macerierten Eindruck.

Je mehr wir uns von diesen erwähnten Erscheinungen entfernen, um so mehr nimmt das Epithel Schleimhautcharakter an, wir sehen zahlreiche Becherzellen, das subepitheliale Bindegewebe wird zellärmer. Dagegen begegnen wir in den Lymphspalten und Gefäßen immer noch Naevus- bzw. Tumorzellen neben Plasma- und anderen Zellen weithin bis zur Schnittfläche des excidierten Stücks. Nach dem Gesagten spielt sich also die tumorähnliche flache Neubildung der Abklatschmetastase ausschließlich innerhalb des Epithels ab, ohne eine Herdbildung im subepithelialen Bindegewebe.

Weiterer klinischer Verlauf: Am 1. V. 1922, also $1^1/_2$ Jahre später, erscheint Pat. wieder in der Klinik mit einer 8 mm breiten und ebenso langen derben erbsengroßen Geschwulst dicht unterhalb des linken Unterlids über dem unteren Orbitalrand. Die Präaurikulardrüsen sind frei; ebenso wenig finden sich anderswo in der Nähe Drüsenschwellungen. Im Hinblick auf den seiner Zeit erhobenen mikroskopischen Befund wurde der Knoten exstirpiert.

Mikroskopisch erweist er sich als Drüsenmetastase, die sich hauptsächlich aus 2 großen Zellgruppen zusammensetzt: 1. aus den die Hauptmasse der Metastase darstellenden großen, vielgestaltigen Zellen, die ähnlichen Charakter tragen wie die in der primären Geschwulst und der Abklatschmetastase festgestellten. Stellenweise sind sie in Reihen angeordnet, so daß dadurch ein alveolärer Bau und der Eindruck eines Carcinoms entsteht. Man könnte ebensogut auch von einem alveolären Sarkom sprechen, das allerdings stellenweise noch den Eindruck eines Naevus macht, dann aber wiederum den eines Basalzellenkrebses. In ihm begegnet man auch Mitosen. Dieser Abschnitt hebt sich bei einfacher Hämatoxylin-Eosinfärbung durch seinen intensiven blauen Farbenton deutlich ab von dem 2. helleren kleineren Teil, der aus mehr rötlich tingierten Zellgruppen besteht und sich aus den verschiedensten Zellen (tumorzellähnlichen, polynucleären Leukocyten, Lymphocyten, Fibroblasten) zusammensetzt und reichlich von Blutgefäßen versorgt ist. In der Mitte dieses Abschnitts findet sich auch Pigment zum Teil feinkörnig, zum Teil in größeren Klumpen in und außerhalb der Zellen liegend. An den Rändern der Geschwulst liegt eng zusammengedrängt lymphatisches Gewebe, um das sich ein Ring dichten, in unmittelbarem Anschluß zunächst zellreichen, mehr nach der Peripherie, aber zellärmer werdenden Bindegewebes wie eine Art Kapsel legt, in der sich Blut- und Lymphgefäße finden, die letzteren reichlich mit Tumorzellen angefüllt, die hier ebenfalls zum Teil Mitosen zeigen. Da sich auch einwandfrei bereits ein Einbruch von Tumormassen in eine Reihe größerer und kleinerer Venen nachweisen läßt, deren Lumen bis zur Hälfte mit Tumorzellen angefüllt ist, darf an einer weiteren bösartigen Entwicklung nicht mehr gezweifelt werden, vorausgesetzt, daß nicht durch Bestrahlungen es gelingt, dem weiteren Wachstum Einhalt zu tun.

III. Naevi mit ausgesprochen malignem Charakter.

Fall 10. Wilhelm K., 48 Jahre. 1908 hatte er eine kleine Geschwulst an dem linken Augapfel in der temporalen Hälfte der Bindehaut bemerkt, die größer wurde, so daß er sie sich 1914 exstirpieren ließ. Von einer mikroskopischen Untersuchung des exstirpierten Stücks ist nichts bekannt. 1918 trat an gleicher Stelle abermals eine Geschwulst auf, die von vornherein ein stärkeres Wachstum zeigte und auch nach 12 Röntgenbestrahlungen keinen Rückgang aufwies, so daß im Mai 1920 und August 1921 je noch eine Operation (Exstirpation) notwendig wurde. Die mikroskopische Untersuchung, an anderer Stelle vorgenommen, ergab damals: „Histologische Zeichen einer älteren Blutung; keine pigmentführenden Zellen; kein Melanosarkom".

Aber schon November 1921 trat von neuem eine Rötung und Schwellung der Conjunctiva bulbi und eine Schwellung des Oberlids auf, die auf Jodkali und

eine Schmierkur in keiner Weise reagierte. Am 9. III. 1922 trat Pat. in die Behandlung unserer Klinik, nachdem 14 Tage zuvor von dem behandelnden Arzt eine Probeexcision gemacht worden war, die zur Diagnose „Endotheliom" führte.

Der Aufnahmebefund war folgender: Tumorartige Schwellung der ganzen Conjunctiva bulbi von braunroter Farbe, die den Hornhautrand zum Teil überwulstet und auf die Cornea übergeht. Die Oberfläche ist zum Teil unregelmäßig narbig eingezogen, der Rand infiltriert. Die Konsistenz ist derb, das Aussehen glasig, amyloidartig, ohne dessen Reaktion zu geben. Die Geschwulstmassen reichen bis nahe an die Übergangsfalten heran und haben auch die Conjunctiva tarsi des Ober- und Unterlids eingenommen; hier sind die Massen mehr bröcklig, die Oberfläche zum Teil kraterförmig ausgehöhlt. Die brechenden Medien sind frei, die Iris ist ziemlich stark gereizt; der Fundus zeigt keine krankhaften Veränderungen, ebensowenig der des rechten Auges. Sehschärfe: rechts mit konkav 1,5 D S = $^6/_6$, links S = $^5/_{10}$ zum Teil, Gläser bessern nicht. Die linken Präaurikulardrüsen sind geschwollen, die ganze Hautpartie darüber vorgewölbt. Am 14. III. 1922 wird zunächst je eine Probeexcision aus der Conjunctiva bulbi und tarsi vorgenommen. Die mikroskopische Untersuchung der beiden Stücke ergibt folgendes:

a) *Conjunctiva bulbi.* Neben entzündlich infiltriertem Gewebe mit normalem Epithel darüber findet sich zunächst ein Abschnitt mit tiefgehender Zapfenbildung des Epithels unter gleichzeitiger Leukocytendurchsetzung. Das daruntergelegene Bindegewebe ist sehr gefäßreich, hyperämisch, mit polymorphen Zellen und Zellnestern durchsetzt. Letztere bestehen aus Zellen, die den Basalzellen ähnlich sind. Bald aber nehmen Gruppen und Nester von Zellen mit großem, heller gefärbtem Kern und mit hellem zum Teil homogenem Protoplasmaleib neben den Zapfen und Nestern von dunkler gefärbten Zellen den Platz ein, während sich nur sehr spärlich Bindegewebe neben den Blutgefäßen findet. Die Zellnester umschließen zum Teil Hohlräume, in denen polynucleäre Leukocyten liegen. Bald gewinnt man den Eindruck, als würde von der Tiefe aus ein Druck nach der einen Seite ausgeübt, indem die Zellgruppen ein zwiebelschalenartiges Aussehen haben und zusammengedrückt erscheinen. Sie liegen in langgestreckten Zellzügen, während sie auf der anderen Seite den Eindruck von Krebsalveolen machen. In der Tiefe wiederum liegen sie anscheinend regellos durcheinander. Dazwischen treten hin und wieder Hohlräume bzw. Spalten (Kunstprodukte?) auf. Noch weiter nach der Tiefe hin nimmt das Bindegewebe zu, die Zellnester werden entsprechend an Zahl geringer. In den größeren Zellhaufen nehmen Zellen wie Kerne Formen von beginnender Entartung an, sie quellen und hellen sich auf, zerbröckeln; im Kern, der sonst eine gröbere Körnelung aufweist, treten Vakuolen auf, wobei der Rest der Kernmembran dem Ganzen die Form eines Siegelrings verleiht. Daneben liegen große Zellen, an denen man hin und wieder direkte Kernteilung beobachten kann; sie haben mehrere oder nur einen sehr großen Kern. Zwischen diesen Zellen liegen noch andere dunkel tingierte, die sich bei entsprechender Färbung als Mastzellen erweisen. An einzelnen Stellen erscheint das Bindegewebe gequollen, wie hyalin entartet; daneben findet man reichlich Kernzerfall, Schollenbildung und am Rande eine reaktive Infiltration. Ein sicheres Urteil über die Beteiligung der Lymphgefäße läßt sich aus den Schnitten dieses Stücks nicht gewinnen, wenn auch am Rande subconjunctival eine Verschleppung von Zellen vorhanden zu sein scheint. Pigment ist an keiner Stelle mit Sicherheit nachzuweisen. Auf Grund dieses Befundes wurde die Diagnose auf „maligner Naevus" gestellt.

b) *Conjunctiva tarsi.* Das Epithel erscheint aufgelockert und zum Teil — in unmittelbarer Nähe des Tumors — degeneriert und dabei entzündlich infiltriert. Stellenweise ist es von Blutgerinnseln überlagert und von Blutkörperchen durch-

setzt. Das daruntergelegene Bindegewebe ist, soweit es nicht von Epithelzapfen, die zum Teil drüsenschlauchähnliches Aussehen haben, durchsetzt wird, sehr reich an Blutgefäßen, hyperämisch und von Leuko-, Lympho- sowie auch von Plasmazellen durchsetzt. Daneben und darunter erst liegt das eigentliche Tumorgewebe, das sich aus großen Zellen mit homogenem Protoplasma und sehr großem, grobgekörntem Kern zusammensetzt, die sich ganz deutlich in Anordnung, Größe, Färbung, Protoplasma und Kern von den normalen Basalzellen unterscheiden; sie sind bedeutend kleiner, dunkeltingiert, ebenso wie die Zellen der von diesen ausgehenden Einsenkungen. Mitosen sind nirgends mit Sicherheit nachzuweisen. Jene erwähnten Zellen nehmen zum Teil riesige Formen an mit zahlreichen kleineren oder auch nur einzelnen sehr großen Kernen oder auch nur einem einzigen Riesenkern. Diese Zellen bilden wiederum zum Teil Nester und weit in die Tiefe gehende Zapfen oder Schläuche, die durch Züge offenbar in Degeneration begriffenen, homogenen Bindegewebes voneinander getrennt werden und — vor allem bei schwacher Vergrößerung auffallend — typischen Krebscharakter tragen. Auch in diesem Teil fällt der große Reichtum an Blutgegefäßen auf und die Durchsetzung mit zahlreichen polynucleären Leukocyten. Die Blutgefäße sind meist ebenso wie die Capillaren quer oder schräg getroffen und prall mit roten Blutkörperchen durchsetzt. Eine Verschleppung von Tumorzellen auf dem Lymphwege läßt sich nicht einwandfrei feststellen, so verdächtig auch einige Stellen sind; sie stellen sich meist als quer oder schräggetroffene schmale Epitheleinsenkungen dar oder als Durchschnitte von Tumorzapfen. Über dem Tumor selbst ist das Epithel vollkommen verlorengegangen, an seine Stelle tritt ein hyalin aufgetriebenes Gewebe, das ziemlich kernarm ist und in den Spalten schmale Züge von Tumorzellen einschließt. Das Tumorgewebe dieses Stücks macht bereits völlig den Eindruck eines Carcinoms, zumal wenn man die Zellzüge und die alveoläre Anordnung beim Tiefenwachstum betrachtet. Von Pigment ist auch hier in diesem Stück nirgends eine Spur zu erkennen.

Aus diesen beiden mikroskopischen Untersuchungsergebnissen ergab sich der Schluß für das weitere Handeln: möglichst weitgehende Enucleation mit völliger Herausnahme der Conjunctiva tarsi, weil darauf gerechnet werden konnte, daß die Orbita selbst frei war, während infolge Mitbeteiligung der benachbarten Lymphdrüsen eine weitgehende Ausschälung des ganzen Bindehautsacks in Zusammenhang mit dem Bulbus geboten war. Freilich war die Prognose durchaus ungünstig zu stellen.

Am 28. III. 1922 wurde die Enucleation in der erwähnten Weise vorgenommen. Die Heilung verlief glatt. Aber bald schon fühlte man deutlich, wie sich die Orbita mit Tumormassen füllte, so daß die Lider immer mehr vorgewölbt wurden und das Ganze eine derbe Beschaffenheit bekam. Am 27. VI. 1922 fand sich bereits eine weitgehende ödematöse Schwellung der linken Gesichtshälfte und der regionären Lymphdrüsen. Es trat nun schnell allgemeiner Kräfteverfall ein und am 8. IX. 1922 bereits erfolgte der Tod. Da der Fall eine Reihe sehr interessanter klinischer und pathologisch-anatomischer Fragen bietet, soll er von anderer Seite eingehend behandelt werden.

Über das Ergebnis der mikroskopischen Untersuchung des enucleierten Bulbus sei nur soviel gesagt, daß der Tumor das typische Bild des Basalzellencarcinoms zeigt, das sich ziemlich weit auf die beiden Tarsi hinüber erstreckt und ebenso unter Abhebung des an diesen Stellen erheblich degenerierten Epithels sich weithin über die Hornhaut vorwölbt. Interessant ist es ferner, wie die Geschwulstmassen nicht nur episkleral weiter nach hinten über den Bulbus vordringen, sondern wie sie auch unter Benutzung des Schlemmschen Kanals sich ins Augeninnere (Iris und Ciliarkörper) erstrecken und subskleral noch weiter vordringen. Von der Conjunc-

tiva bulbi aus findet sich nun nicht etwa ein ununterbrochener Übergang der Tumormassen über die Übergangsfalten nach den Tarsi hin, vielmehr bleiben diese frei und zeigen ihr nahezu normales Aussehen. Da über den Tumormassen des Bulbus ebenso wie der Tarsi das Epithel völlig verlorengegangen ist bzw. fehlt, so gewinnt man den Eindruck, als ob es sich hier ebenso wie in Fall 9 um eine Übertragung durch Abklatsch handelt, also um eine Art Kontaktinfektion, zumal die Lymphgefäße im subepithelialen Bindegewebe keine tumorverdächtigen Zellen zeigen; man sieht vielmehr die Tumormassen an einzelnen Stellen über die Oberfläche hervorquellen. Hinsichtlich des Wachstums ist zu bemerken, daß die Tumorzellen wohl hier und da direkte Kernteilungen erkennen lassen, aber nirgends Mitosen. Ausdrückliche Erwähnung verdient die Tatsache, daß, während die Probeexcisionen in keinem Schnitt die Anwesenheit von Pigment erwies, wir im Bulbuspräparat an verschiedenen Stellen Pigment nachweisen können, und zwar finden wir dieses dort, wo sich die Geschwulst unter dem Epithel über den Limbus auf die Hornhaut hinüberzieht, stets liegt es in den Bindegewebssepten, nie jedoch in Geschwulstzellen, im Bindegewebe wiederum meist in der Nähe der Blutgefäße, und zwar unmittelbar um die Kerne der Bindegewebszellen herum in Form feiner dunkelgraubrauner Körnchen. Wir haben es also nicht mit einem Melanocarcinom zu tun.

Durch vorstehende Untersuchungen sollten, wie bereits erwähnt, in erster Linie *Wolfrums* Ergebnisse nachgeprüft, sodann aber vor allen Dingen, wenn irgend möglich, versucht werden, weitere Schlüsse zu ziehen auf die Bedingungen für die Umwandlung und Erscheinungsformen in klinischer und vor allem in pathologisch-anatomischer Hinsicht der in Malignität übergehenden Naevi. Wenn man berücksichtigt, daß noch bis in die jüngste Zeit hinein unter den Pathologen und Klinikern sich zwei Lager gegenüberstanden, die sich in ihren Anschauungen über den Ursprung der Naevi lebhaft befehdeten, indem die eine Gruppe nach *Recklingshausens* und vor allem *Ribberts* Beispiel einen mesodermalen Ursprung (von Endothelien der Blut- oder Lymphgefäße, den Chromatophoren oder embryonalen Bindegewebszellen ausgehend), die andere unter der Führung von *Kromeyer*, *Marchand*, *Orth*, *Unna* einen epithelialen Ursprung annahm, so bedeuten die Untersuchungen *Wolfrums* insofern ein besonders großes Verdienst um die Wissenschaft, als er gerade an einem besonders geeigneten Material die *Anfangsstadien* des Naevus der Conjunctiva studiert und wohl einwandfrei ihre Entstehung völlig aufgeklärt hat. Nach *Wolfrums* Ergebnissen ist der Naevus morphologisch folgendermaßen zu definieren: Die klinisch als mehr oder weniger pigmentiertes Knötchen imponierende Geschwulst ist mikroskopisch als Naevus charakterisiert durch

1. die Pigmentierung des basalen Epithels,
2. das Schwinden der Protoplasmafaserung der sich wandelnden Epithelzellen,
3. die Epitheleinsenkungen (solid und cystisch) sowie die Loslösung einzelner Zellen aus dem Zellverband und schließlich
4. einen circumscripten Zellhaufen im subepithelial gelegenen Bindegewebe, der meist als eigentlicher Naevus angesprochen wird.

Während nach meinen Untersuchungen und auch denen *Wolfrums* die beiden ersten Kennzeichen nicht immer da zu sein brauchen oder nur unter ganz besonders günstigen Umständen, nämlich wenn es sich um die ersten Anfangsstadien handelt, die man nur in seltenen Fällen zu untersuchen Gelegenheit haben wird, und auch dann nur unter Anwendung besonderer Vorsichtsmaßregeln und Färbungs- bzw. Behandlungsmethoden gefunden werden, sind die beiden letzten Charakteristica so ausschlaggebend, daß ihr Zusammentreffen die Diagnose „Naevus" auch dann sichert, wenn die Geschwulst unter einem anderen Namen, z. B. „Epitheliom", „Endotheliom" usw., segelt.

Wie aus meinen ersten 7 Fällen hervorgeht, wird zuweilen klinisch auf Grund der Pigmentierung, Lokalisation, Form und Entstehung die Diagnose „Naevus" gestellt, ohne daß die mikroskopische Untersuchung die Diagnose zu stützen vermag wie in Fall 1 und 6. Im Fall 1 handelt es sich um einen umschriebenen Pigmentfleck und im Fall 6 um eine nach Trauma aufgetretene atypische Epithelwucherung, bei der vielleicht Reste von Blutungen zur dunkleren Färbung der kleinen Geschwulst und damit zur klinischen Diagnose „Naevus" geführt hatten. Wir wissen ja, daß Pigmentierungen nach Trauma durchaus nicht selten sind, sie werden bedingt durch Umwandlung von Blut in Pigment, das sich als Blutpigment durch die entsprechenden Reaktionen, zumal in den noch nicht zu alten Fällen, nachweisen läßt.

Was nun zunächst den *Sitz* der Naevi anbelangt, so ist es selbstverständlich gleichgültig, daß in unseren Fällen 7 mal das linke und 3 mal das rechte Auge befallen war, ebenso wie ich dem Geschlecht auf Grund meiner Beobachtungen keine Bedeutung zunächst beimessen möchte; in unseren Fällen (8 Naevi) waren es, wie erwähnt, 7 Frauen und 1 Mann, die sämtlich über 30 Jahre alt waren und von denen nur 2 das 50. Lebensjahr überschritten hatten.

Nicht gleichgültig ist aber sicherlich der *Sitz* der Naevi *in der Conjunctiva* selbst, indem das erste Auftreten 5 mal am Limbus corneae, 3 mal an der Carunkel bzw. Plica, 1 mal am äußeren Augenwinkel beobachtet wurde. Es ist bekannt, daß das Pigment im Limbusepithel nach den neuesten Forschungsergebnissen viel häufiger vorkommt als früher angenommen wurde. So konnte es z. B. *Kazuo* hier regelmäßig bei Japanern nachweisen, während bei Europäern die Häufigkeit seines Auftretens an dieser Stelle von den verschiedenen Autoren verschieden angegeben bzw. überhaupt geleugnet wurde. Wenn *Eugen Fischer*, *Kopsch* und andere Forscher es hier bei einem Drittel ihrer Fälle nachwiesen, so ist besonders charakteristisch für das häufige Vorkommen des Pigments an dieser Stelle die Tatsache, daß *Morax* aus seinem positiven Befund den Unterschied zwischen Hornhaut- und Conjunctivaepithel begründete. Wir dürfen wohl ruhig den Limbus corneae als Prä-

dilektionsstelle hinsichtlich des Vorkommens von Pigment in der Conjunctiva bezeichnen.

Ferner ist es ja eine ganz bekannte Tatsache, daß die Carunkel und Plica sehr reich an Pigment sind, ebenso wie nach den *Redslob*schen Untersuchungen auch die Übergangsfalten recht pigmentreich sind. Wenn wir schließlich noch daran erinnern, daß die Conjunctiva bulbi im Lidspaltenbereich häufig eine makroskopisch bereits wahrnehmbare Menge an Pigment zeigt, so wird es verständlich, daß wir an allen diesen Stellen auch die pathologisch wichtigen Veränderungen zu suchen haben und finden werden. Unter diesen Veränderungen sind es in erster Linie die uns besonders hier interessierenden Naevi und die aus diesen hervorgehenden Geschwülste mehr oder weniger maligner Art. Daß dem Pigment aber hinsichtlich der Entstehung (Ätiologie) des Naevus eine wesentliche Bedeutung zukommt, geht daraus hervor, daß *Wolfrum* sein Vorkommen bzw. seine Anwesenheit als charakteristisch für diese Art von Geschwülsten ansieht, und zwar an der Hand und auf Grund seiner eingehenden Untersuchungen an Serienschnitten. Wenn ich in meinen Fällen nicht immer das Pigment nachweisen konnte, so liegt dies einfach daran, daß mir von einigen Fällen nur einzelne Schnitte zur Verfügung standen, da das übrige Schnittmaterial bereits beseitigt war, so daß also aus diesen negativen Befunden in keiner Weise ein irgendwie beweisender Rückschluß gezogen werden kann und darf. Immer wieder muß vielmehr ausdrücklich gefordert werden, daß für die Erbringung einwandfreier Beweise, zumal zur Widerlegung bestehender Anschauungen, ein möglichst großes, durch Serienschnitte eingehend untersuchtes Material notwendig ist, daß nie und nimmer aus Einzelpräparaten gewonnene Ansichten maßgebend sein dürfen.

Bei meinen Nachprüfungen der *Wolfrum*schen Untersuchungsergebnisse habe ich mich darum von vornherein darauf beschränkt, von seinen 4 für den Naevus charakteristischen Merkmalen nur das erste, dritte und vierte nachzuprüfen, während es mir unmöglich war, an meinen Fällen die Protoplasmafaserung und ihre Veränderungen zu studieren. Dies ist nur möglich an ganz jungen, d. h. in der Entwicklung begriffenen Fällen, so wie sie *Wolfrum* zur Verfügung standen, während ich, wie gesagt, mich mit dem vorhandenen klinischen Material begnügen und mich mehr darauf beschränken mußte, die Hauptaufmerksamkeit den Fällen mit Neigung zur Malignität (Fall 8—10) zuzuwenden. Letzteres Studium war aber unmöglich ohne Nachprüfung der *Wolfrum*schen Ergebnisse an geeignetem Material (Fall 1—7), um zunächst aus eigener Anschauung die Verhältnisse an gutartigen Naevi, an einfachen Pigmentierungen und ähnlichen Erscheinungen kennenzulernen und daraus dann die Schlüsse bei der Wertung der Befunde an den Fällen 8—10 zu ziehen.

Es liegt nahe, bei dieser Gelegenheit sich auch eingehender mit den aktuellen Fragen über die Herkunft des Pigments zu beschäftigen, insbesondere die interessanten Untersuchungsergebnisse *Meyrowskis*, *Blocks*, *Massons* und *Redslobs* nachzuprüfen, doch würde ein näheres Eingehen auf dieses Thema den Rahmen der Arbeit bei weitem überschreiten. Nur soweit wie nötig sei auf dieses Problem im folgenden kurz eingegangen.

Von vornherein sei gesagt, daß ich *Wolfrums* Ergebnisse auf Grund meiner Untersuchungen an dem mir zur Verfügung stehenden Material nach jeder Richtung nur bestätigen kann, daß vor allen Dingen seine Forderungen, die hinsichtlich der Sicherung der pathologisch-anatomischen Diagnose „Naevus" erfüllt sein sollen (Pigmentierung des basalen Epithels, Epitheleinsenkungen und Loslösung einzelner Zellen aus dem Zellenverband sowie circumscripte Zellhaufen im subepithelialen Bindegewebe), durchaus zu Recht bestehen, ohne daß sie sämtlich — z. B. die erste — erfüllt sein müßten. Seine letzte Forderung — Schwinden der Protoplasmafaserung der sich wandelnden Epithelzellen — habe ich, wie gesagt, an meinem nach dieser Richtung unzureichenden und nicht geeigneten Material nicht nachprüfen können; dies erübrigte sich auch im Hinblick auf seine einwandfreien Darlegungen und die beweisenden Photogramme.

Die Naevuszellen.

Im Hinblick auf die Fälle 8—10 hielt ich es für notwendig, mich bei jedem einzelnen Fall auch mit den Zellen selbst zu beschäftigen und ihre Eigenarten zu studieren, mochte es sich nun um eine einfache Pigmentierung, eine atypische Epithelwucherung, einen einfachen Naevus oder um die zur Malignität neigenden Fälle handeln. Dabei mußten selbstverständlich auch andere pathologische Zustände, wie z. B. der Frühjahrskatarrh, die verschiedenen Degenerationszustände des Epithels, das Carcinom und das Sarkom zum Vergleich herangezogen werden. Es ist überflüssig, auf die Beschaffenheit der Zellen des normalen Conjunctivaepithels einzugehen und seine Verschiedenartigkeit am Limbus, am Tarsus und Bulbus, in den Übergangsfalten, an der Carunkel und der Plica. Auch die Veränderungen und Degenerationszustände der oberflächlichen Epithelschichten im Laufe der Entwicklung eines Naevus interessieren in diesem Zusammenhang nur wenig, vielmehr haben wir unser ganzes Augenmerk auf die tiefsten Zellagen des Epithels, vor allem die Basalzellen und die daraus hervorgehenden Zellen zu richten. Dabei soll es völlig unerörtert bleiben, welche Form die losgelöste, d. h. isolierte Einzelzelle hat. Ist es doch selbstverständlich, daß diese bei der Zelle innerhalb des Zellverbandes eine andere sein muß als bei der losgelösten Zelle, daß sie anders ist im Flachschnitt als im Frontalschnitt. Wir sind an die Betrachtung der Zelle wie des Gewebes im Frontalschnitt,

d. h. einem Schnitt, der das Gewebe senkrecht zur Oberfläche durchtrennt, so sehr gewöhnt, daß wir uns unter Umständen kaum noch in einem Flächenschnitt, der also parallel zur Oberfläche gelegt wird, zurechtzufinden vermögen, wenn wir uns nicht die topographischen Verhältnisse klarmachen. Es ist darum müßig, darüber zu diskutieren, welche Form eine Basal- oder eine Naevuszelle hat, sicher wird sie passiv verändert, wenn sie sich im Zellverband befindet, sie erhält dadurch eine polygonale oder kubische oder eine zylindrische Form; sie wird mehr länglich, wenn sie stärkerem seitlichen Druck oder Zug ausgesetzt wird. Es bleibe daher dahingestellt, ob die abgelöste Naevuszelle — wie *Unna* sie bezeichnet — amöboide Eigenschaften hat, d. h. selbständig ihre Form ändern und wandern kann, oder ob sie eine passive Rolle spielt. Auch *Wolfrum* nimmt eine selbständige Wanderungsfähigkeit der Naevuszelle an. Ich kann mich dieser Anschauung nicht ohne weiteres anschließen insofern, als es eine ganze Reihe von Faktoren gibt, die eine Wanderungsfähigkeit der Naevuszelle ebenso wie einer Tumorzelle vortäuschen können und unbedingte Berücksichtigung verdienen. Dies sind in erster Linie die auf bestimmte Reize hin einsetzende Lockerung der Zellverbände infolge Zellvermehrung, die mechanische Wirkung des Drucks von den Seiten, von oben oder unten, die Wirkung des Saft- oder Lymphstromes und die dadurch bedingte Verschleppung. Selbstverständlich können noch andere Momente dabei mitwirken. Es sei nur an die biologischen Vorgänge und die dadurch bedingten Veränderungen der Zelle, an die Pathologie der Zelle im allgemeinen erinnert, mit der wir es doch bei allen pathologischen Vorgängen zu tun haben und die seit *R. Virchows* grundlegenden Forschungen immer noch nicht genügend erforscht sind, die vielmehr erst durch weitestgehende Zuhilfenahme des noch weiter zu vervollkommnenden Hornhautmikroskops und der *Gullstrand*schen Spaltlampe vielleicht in Verbindung mit vitalen Färbemethoden weiter ausgebaut werden wird.

Wir müssen uns doch darüber klar sein — und dies kann gar nicht genug immer wieder betont werden —, daß unsere bisherigen Untersuchungsmethoden trotz aller technischen Vervollkommnungen doch sehr unvollkommen sind, weil wir meist an Leichen- oder Operationsmaterial, d. h. vielleicht an *lebensfrischem*, damit aber noch lange nicht *lebendem* Material unsere Untersuchungen vorzunehmen vermögen, daß alle mikroskopischen Untersuchungen, die sich nicht gerade auf flüssige Bestandteile des Körpers, wie Blut, Lymphe, Sekrete, Exsudate usw., erstrecken, mehr oder weniger unvollkommen und hinsichtlich des Zellstudiums daher unzureichend sein müssen, gleichgültig ob wir sie an Zupf- oder Trockenpräparaten, an Gefrierschnitten oder gehärteten Präparatschnitten vornehmen. Kälte, Entwässerung, Härtung usw. verändern die Zelle sehr, so daß wir im späteren Schnitt oft nicht zu

sagen vermögen, was normal, was pathologisch und was Kunstprodukt infolge der Vorbehandlung ist. Vor allem sind daher Lücken, Spaltbildungen und Risse, Vakuolen, einseitige stärkere oder geringere Färbung, z. B. der der Oberfläche des Präparates abgekehrten Hälfte der Zelle, mit Vorsicht zu deuten, ebenso wie umgekehrt Vakuolenbildung oder anscheinend fehlendes Protoplasma in der nach der Oberfläche des Präparates gelegenen Zellhälfte. Gehen wir unter Berücksichtigung dieser und anderer hier nicht weiter darzulegender Gesichtspunkte kritisch an die Durchmusterung der Präparate, so werden wir mancherlei Irrtümer vermeiden und je weiter unsere Erfahrung geht, um so kritischer in der Deutung der Bilder werden.

I. Gutartige Naevi.

Wodurch unterscheidet sich nun die Naevuszelle von der Basalzelle? Daß letztere den Ausgangspunkt der Naevusentwicklung bildet, darf nach den *Wolfrum*schen Untersuchungen, die ich gerade nach dieser Richtung nur bestätigen kann, als erwiesen gelten, so daß also der Naevus conjunctivae als ein Gebilde epithelialer Abkunft aufzufassen ist und demnach die daraus sich entwickelnden bösartigen Geschwülste „Carcinome", und zwar der Form nach Basalzellencarcinome (nach *Krompecher*) sein müssen.

In einer Reihe von Fällen ist es zunächst unmöglich, an der Hand der Schnitte einen Unterschied in der Form, Größe und Färbung des Protoplasmas und des Chromatingehalts des Kerns zwischen beiden Zellarten festzustellen, zumal wenn wir unser Augenmerk auf die Epithelausbuchtungen, -einsenkungen und -zapfen richten und die Zellen innerhalb des Zellverbandes betrachten. Anders aber ist es bereits, sowie sich die Zellen aus dem Zellverband lösen; dies ist selbstverständlich, wenn wir daran denken, daß nach meinen obigen Ausführungen Voraussetzung für diese Loslösung bereits eine Änderung im Zellcharakter sein muß, in rein biologischer oder morphologischer Beziehung, bedingt durch Zellvermehrung infolge unbekannter Reize. Während zunächst das Zellprotoplasma noch anscheinend unverändert bleibt, nimmt der Kern eine hellere Färbung an; er macht einen gewissen beginnend degenerierten Eindruck, wobei das Kernkörperchen größer als in normalen Basalzellen ist oder statt eines nun zwei Kernkörperchen auftreten. Statt der helleren Protoplasmafärbung kann auch Vakuolenbildung eintreten, das Protoplasma sehr spärlich werden und sich wenig oder gar nicht mehr färben; statt eines Kerns beobachten wir in den Zellen mehrere verschieden große Kerne, wobei die Größe der Zellen ganz erheblich zunimmt, bis wir schließlich Riesenzellen vor uns haben mit einem sehr großen Kern oder mehr oder weniger zahlreichen kleineren Kernen. Ich muß *Wolfrum* durchaus beipflichten, daß die Einzelzellen, insbesondere in den noch

zu erwähnenden subepithelialen Zellhaufen, die, wie erwähnt, meist als der eigentliche Naevus bezeichnet werden, z. T. an embryonale Zellen, erinnern können. Mitosen habe ich in dieser Gruppe von Naevi nie beobachten können, wohl aber direkte Kernteilungen, wie auch *Wolfrum* bereits angab, auf dessen eingehende Schilderungen ich immer wieder verweise, und dessen lückenlose Befunde ich an der Hand meines unvollkommenen Materials an gutartigen Naevi nur bestätigen kann.

Das Pigment.

Ob und in welcher Weise dieses Wachstum bzw. die Vermehrung der Zellen und damit die erste Anregung zur Bildung eines Naevus durch die Anwesenheit von Pigment, oder ob die Pigmentbildung erst durch die Veränderung der Zellen selbst bedingt ist, bleibe dahingestellt; ich vermag an der Hand meiner Präparate mich weder für das eine noch das andere auszusprechen, verweise vielmehr auf *Wolfrum*, der in allen seinen Fällen ausgedehnte Pigmentierung des Epithels fand, mit einer Ausnahme, bei der das Epithel völlig frei war von Pigment, während die sich aus dem Zellverband zu lösen beginnenden Naevuszellen die ersten Pigmentkörnchen aufwiesen, so daß also auch hier das Pigment in Beziehung zur Naevusbildung gesetzt werden muß oder kann.

Es ist natürlich in diesem Zusammenhang unmöglich, zum besseren Verständnis der vorliegenden Verhältnisse sich ausführlich über Wesen und Bedeutung des Pigments, seine Genese und Verschleppung auszusprechen, es muß hierbei vielmehr auf *Huecks* eingehende, die Literatur bis in die jüngste Zeit berücksichtigende Monographie verwiesen werden. Nur so viel sei erwähnt, daß, wenn bereits durch die Untersuchungen einer großen Reihe von Forschern, unter denen nur *Krückmann*, *Rabl* und *Rählmann* genannt seien, es als erwiesen gelten dürfte, daß der Entstehungsort des Pigments das äußere Keimblatt, also das Epithel ist, *Wolfrum* dies auch an der Hand seiner Präparate an der Conjunctiva bulbi beweisen konnte. Auch die neueren Untersuchungen, z. B. von *Bloch*, *Masson*, *Meyrowski* und *Redslob*, bestätigen diese Ansichten, nur besteht noch keine Einigkeit darüber, ob sich das Pigment autochthon in den Zellen selbst, also allein mit Hilfe des Kerns im Protoplasma bildet, oder ob dazu die Anwesenheit von Blutgefäßen, d. h. die Zuführung gewisser fermentativer Stoffe gehört, wie *Redslob* z. B. glaubt bewiesen zu haben. Gerade nach dieser Richtung gestatten meine eigenen Untersuchungen weitere Schlüsse, wie im folgenden noch dargelegt werden soll.

Daß das Epithel der Conjunctiva bulbi der primäre Bildungsort des Pigments ist, beweisen eine Reihe meiner Präparate. Auffallend ist freilich, worauf auch schon *Wolfrum* hinweist, und was z. B. am eklatantesten durch meinen Fall 1 und 8 bewiesen wird, daß sich das Pigment nicht etwa gleichmäßig über das ganze Epithel verteilt, sondern

daß es zum Teil ganz unregelmäßig über bestimmte Abschnitte spärlich oder ganz auffallend reichlich verteilt ist. Im Fall 1 findet es sich am reichlichsten in der Basalzellenschicht, aber auch in den höheren Zellschichten begegnen wir ihm, wenn auch lange nicht im gleichen Maße, wie man eigentlich erwarten sollte, indem ja die Neubildung des Epithels von der Basalzellenschicht ausgeht und sich die neugebildeten Zellen infolge der Abnutzung der obersten Zellen allmählich nach oben vorschieben. Entsprechend den im Innern der Zellen in einer uns noch unbekannten Weise vor sich gehenden Veränderungen wird das sonst gleichmäßig gefärbte oder feinkörnige oder feinfädige Protoplasma grobkörniger, bald schon wird es durch ein fein- bis grobkörniges Pigment ersetzt, das in den Basalzellen zum Teil vollständig das Protoplasma zu ersetzen scheint, so daß selbst der Kern manchmal völlig vom Pigment verdeckt wird. Allerdings findet man meist gleichzeitig das Pigment auch frei zwischen den Zellen oder in den Zellausläufern ebenso wie im lockeren subepithelialen Bindegewebe und hier vor allem in den Lymphspalten und -gefäßen; ob dieses Pigment durch Zerfall der Epithelzellen frei geworden ist, bleibe dahingestellt. Eine Beziehung zwischen Pigmentbildung und Blutzufuhr läßt sich in diesem Fall nicht abweisen.

Zum Unterschied hiervon ist das Silbereiweißpigment im Fall 7a (Argyrosis) zwischen den Epithelzellen in Form eines feinkörnigen grauen bis grauschwarzen Pigments, jedoch nicht in den Zellen der oberen Epithelschichten zu finden, sondern nur in den Basalzellen, und zwar nur in deren unterer Hälfte und hier wiederum kappenartig dem Kern unten aufsitzend; zum größten Teil aber liegt es unmittelbar unter den Basalzellen als schmaler Saum an der Grenze zwischen Epithel und dem daruntergelegenen Bindegewebe, zum Teil freilich auch in den Septen des Bindegewebes, das sich zwischen den Papillen in das Epithel hinaufschiebt, auch hier hauptsächlich um den Kern herum. Die Lymphspalten und -gefäße sind offenbar frei von Pigment.

Am lehrreichsten ist meines Erachtens der Befund, der sich hinsichtlich des Auftretens von Pigment in der Abklatschmetastase von Fall 9 erheben läßt und den ich in dieser Beziehung hier schon vorwegnehme. Hinsichtlich der Entwicklung verweise ich auf die Beschreibung der einzelnen Fälle. Es handelt sich in diesem Falle um eine Impfmetastase, auf die später noch ausführlicher zurückzukommen ist. An dieser Stelle interessiert nur das Vorkommen des Pigments, hinsichtlich seiner Lokalisation und der Art seines Erscheinens. Schon in der allerobersten Schicht des Epithels ist es zu finden, erheblich stärker noch in den tiefer gelegenen Epithelschichten, am stärksten aber, und zwar in Klumpen im darunter gelegenen Bindegewebe, während es im Epithel meist grobkörnig ist und nur in unmittelbarer Nähe des Kerns häufiger dicht und wie in Klumpen liegt. Hier könnte man die Anwesenheit des

Pigments in der Weise erklären, daß es einerseits rein mechanisch infolge Reibens und Scheuerns durch Zellzerfall aus der primären Geschwulst frei wurde, von der Lidschleimhaut aufgenommen und auf dem Lymphwege bzw. in den Saftlücken in die Tiefe verschleppt wurde; andererseits aber kann es auch in den Epithelzellen selbst, d. h. also in der Conjunctiva tarsi, primär gebildet worden sein, indem die Primärgeschwulst die Anregung dazu gab und durch ihre unmittelbare Nachbarschaft den Chemismus der Epithelzellen und damit auch ihre ganze Biologie und Morphologie völlig veränderte und so also auch die Veranlassung gab zur pathologischen Zellvermehrung und zur Pigmentbildung.

Im Hinblick auf die interessanten *Redslob*schen Untersuchungsergebnisse habe ich jeden einzelnen Fall genau daraufhin untersucht, ob die Pigmentbildung in Beziehung zu setzen ist zu der Blutgefäßverteilung und damit zu einer vermehrten Blutzufuhr. Es ist ohne weiteres zuzugeben, daß in einer Reihe von Fällen dieser Zusammenhang offensichtlich zu sein scheint, so daß dadurch die *Redslob*sche Ansicht eine Stütze erführe, während wiederum einige weitere Fälle gerade durch die anscheinend völlig regellose Verteilung des Pigments, unabhängig von den Gefäßen, es nicht verständlich machen, daß stellenweise gar kein Pigment zu finden ist, wo man es nach dieser Theorie erwarten sollte, während es an anderen Stellen in reichlicher Menge gefunden wird, bei denen die Blutzufuhr nicht günstig zu sein scheint.

Es erscheint mir zu weitgehend, der Pigmentbildung bei pathologischen Prozessen einen besonderen Zweck zuzuschreiben. Wenn nach der Ansicht vieler Autoren das Pigment den Zweck haben soll, das Gewebe bzw. den Körper vor zu starken chemisch wirkenden Strahlen, vor zu starker Ausdünstung usw. zu schützen, oder wenn ihm eine gewisse Bedeutung als Wärmeregulator oder eine Rolle als Photokatalysator zugeschrieben wird, so sind dies nur Theorien, die ebenso viele Beweise für wie gegen sich haben. Die Untersuchungen am normalen wie am pathologisch veränderten Auge, wie z. B. sein Vorkommen in ziemlich großer Menge in den Übergangsfalten, sprechen nicht für die Richtigkeit genannter Theorien, sondern nur dafür, daß das Pigment bei den verschiedensten chemischen Prozessen und Ernährungsveränderungen eine große Rolle spielt. Auf seine reduzierenden und oxydierenden Eigenschaften wurde bereits von *Unna* hingewiesen. Gerade nach dieser Richtung hin bietet sich der wissenschaftlichen Forschung noch ein weites Gebiet. Da ich mich hinsichtlich der Art des Auftretens und der Entwicklung des Pigments in den Epithelzellen im großen und ganzen nur den *Wolfrum*schen Anschauungen anschließen kann, indem ich seine Untersuchungsergebnisse bestätigen darf, und auch seine Ansicht über die Bedeutung der Chromatophoren teile, will ich mich auf diese kurzen Ausführungen beschränken.

Entwicklung der Naevi.

Indem es, wie gesagt, dahingestellt bleiben soll, ob die morphologische Veränderung der Basalzellen und ihre pathologische Vermehrung durch die Anwesenheit des Pigments oder ob die Pigmentbildung durch die Veränderung der Zellen selbst bedingt wird, darf es als sicher gelten, daß die Basalzellen die Fähigkeit besitzen, Pigment zu bilden, die ihnen auch zum Teil erhalten bleiben wird, wenn sie sich aus dem Zellverband herauslösen. Welche Reize letzten Endes maßgebend sind für die Loslösung bzw. für die pathologische Zellvermehrung, bleibt noch unbekannt. Hinsichtlich der Art und Weise, in der die Loslösung vor sich geht, sind *Wolfrums* Ausführungen an der Hand seines sich für diese Zwecke vorzüglich eignenden Materials so überzeugend, daß ich ihm nur wenig hinzuzufügen habe und mich daher kurz fassen kann.

Schon im normalen Gewebe geht die Regeneration des sich abnutzenden Epithels von den Basalzellen aus, so daß die abschilfernden Zellen ständig durch Teilungsvorgänge im Basalzellenverbande und Nachrücken der Zellen nach oben ersetzt werden. Tritt nun auf irgendwelche, einstweilen noch unbekannte Reize hin eine abnorme Vermehrung der Basalzellen ein, so bleiben zwei Möglichkeiten, in denen sich diese Überproduktion bemerkbar machen muß: entweder rücken auch diese vielleicht schon mehr oder weniger veränderten Zellen nach der Oberfläche vor bzw. werden rein mechanisch infolge Platzmangels regellos nach oben gedrückt, oder aber die Basalzellenschicht buckelt sich nach unten vor, wo das lockere Bindegewebe den Zellen zunächst keinen Widerstand entgegensetzt. Daß diese *krankhaft* veränderten Zellen in erhöhtem Maße die Fähigkeit der Vermehrung resp. der Teilung haben gegenüber den normalen Basalzellen, ist ohne weiteres anzunehmen im Hinblick auf die oft sehr weit in die Tiefe reichenden Einstülpungen des Epithels, so daß diese den Verdacht eines beginnenden Carcinoms erwecken können, zumal in Anbetracht der inzwischen unter Umständen wesentlich veränderten Gestalt der Zellen. Die Einstülpungen nehmen infolge ständig weiter fortgehender Vermehrung der Zellen die verschiedensten Formen, zuweilen ganz ungewöhnlicher Art, an, wobei auch der Charakter der ursprünglichen Matrix zu beachten ist, z. B. der Carunkel und der Plica mit ihrem Reichtum an Schleim- und Talgdrüsen bzw. -zellen, der sich natürlich zum Teil auch auf die pathologischen Zellformen, die von ihnen ihren Ausgang nehmen, übertragen muß. Auf diese Weise sehen wir ganz verschiedene und eigentümliche Zellzapfen, -schläuche, drüsenartige Gebilde, Cysten usw. entstehen, wie sie auch in unseren Präparaten uns immer wieder begegneten. Wurzelartig können sich diese Zellgruppen oder -züge im lockeren Bindegewebe in und durcheinander verschlingen, vor allem wohl deshalb, weil ihnen das Gewebe der tiefer gelegenen Sclera zu großen Widerstand in dem Tiefenwachstum ent-

gegengesetzt, so daß sie zu einer flächenhaften Ausbreitung schließlich gezwungen sind, es sei denn, daß ihnen günstige physiologisch und anatomisch in Betracht kommende Wege die Möglichkeit zu weiterem Tiefenwachstum geben, wie z. B. der *Schlemm*sche Kanal oder der Durchtritt von Blutgefäßen mit dem sie begleitenden lockeren Bindegewebe und Lymphgefäßen durch die Sclera. Auf diese Weise entstehen dann die recht kompliziert erscheinenden Bilder des als eigentlicher „Naevus" meist bezeichneten subepithelialen Zellhaufens, bei dessen Durchschneidung, gleichgültig in welcher Richtung diese erfolgt, wir immer diese Einstülpungen, Schläuche und Zapfen quer, schräg oder längs getroffen und dementsprechend auch jeden dieser Zellkomplexe, die ja als Naevuszellnester bekannt sind, von einem Bindegewebsring von mehr oder weniger großer Dicke umgeben finden.

Anders und doch ähnlich muß das Bild sein, wenn statt der Einstülpung in die Tiefe sich die Zellvermehrung im Epithel selbst entweder in diesem allein oder gleichzeitig mit dem Tiefenwachstum vollzieht. Dann begegnen wir jenen Bildern, wie sie zum Teil auch aus den Beschreibungen der mikroskopischen Präparate unserer Fälle 4, 5, 8 und 9 hervorgehen: die regelmäßige palisadenartige Anordnung der Basalzellen bekommt an einer Stelle ein verändertes Aussehen, die Zellen liegen zunächst regellos neben, über und durcheinander, um dann doch eine gewisse Anordnung wiederum erkennen zu lassen, indem sie sich in Zügen nach der Oberfläche oder senkrecht dazu flächenhaft ausbreiten, auf diese Weise wiederum Zellgruppen, Nester, Schläuche und cystenartige Gebilde formend. Es ist selbstverständlich und darum klar, daß diese Art der Naevusbildung am Auge ebenso oder nahezu ebenso häufig in die Erscheinung treten muß, wie jene nach der Tiefe zu vor sich gehenden Wachstumsveränderungen, daß sie um so ausgedehnter sein werden, je weniger Widerstand ihnen das Epithel in seinen oberen Lagen entgegensetzt, daß sie am ausgesprochensten da beobachtet werden wird, wo das Epithel sich im Zustand mehr oder weniger ausgesprochener Degeneration befindet und daher leicht nachgiebig ist infolge Lockerung der Zellverbände.

Ich erwähnte bereits, daß mit weiterem Fortschreiten dieser Veränderungen, d. h. bei immer weiter fortgesetzter Teilung und Vermehrung der Zellen sich der Charakter der ursprünglichen Basalzellen vollkommen ändern kann und tatsächlich auch ändert, so daß man unter Umständen gar nicht mehr auf den Gedanken kommen wird, die Naevuszellen mit den Basalzellen zu vergleichen oder in Beziehung zueinander zu setzen. Darauf hat ja auch *Wolfrum* mit anderen Autoren hinreichend hingewiesen. Kurz ist auch von mir bereits darauf hingewiesen worden. Wir dürfen das Ergebnis dahin zusammenfassen: in einer großen Reihe von Fällen, namentlich in den Anfangsstadien der Entwicklung gut-

artiger Naevi, lassen sich die Naevuszellen nach Größe, Form, Färbbarkeit nicht oder nur sehr schwer von den ursprünglichen Basalzellen, in anderen wiederum leicht von denen im gesunden Gewebe unterscheiden; wiederum in weiteren Fällen ist es ganz unmöglich, diese beiden Zellarten miteinander zu vergleichen, weil der Unterschied zu groß ist, so daß wir eher glauben, Zellen maligner Tumoren oder gar embryonale Zellen vor uns zu haben. Daß sich zwischen beiden auch Übergänge finden, ist nach der gegebenen Entwicklungsdarstellung selbstverständlich. Ich gebe *Wolfrum* durchaus darin recht, daß diese geschilderten Bilder so charakteristisch sind, daß wir auf Grund ihres Vorhandenseins den Naevus als solchen auch da zu erkennen vermögen, wo er unter anderem Namen geführt worden ist, wie z. B. in unserem Fall 7, in dem vorher die mikroskopische Diagnose „Eutheliom" gestellt worden war.

Verhalten der Blut- und Lymphgefäße.

Im Hinblick auf die Fälle 8—10 und deren mehr oder weniger malignen Charakter hielt ich es für notwendig, bei allen meinen Fällen auf die Beteiligung der Blut- und Lymphgefäße zu achten, indem ich von der Tatsache ausging, daß bei allen physiologischen und gutartigen Vorgängen und Veränderungen an diesen gegenüber der Norm keine oder nur sehr unwesentliche Veränderungen auftreten könnten. Wie bereits erwähnt, spielen die Blutgefäße in unseren Fällen von gutartigen Naevi nur insofern eine Rolle, als der Blutgefäßreichtum im subepithelialen Bindegewebe zuweilen im Vergleich zur Norm unverhältnismäßig groß war, eine selbstverständliche Erscheinung, wenn wir erwägen, daß jeder Naevus durch seine Erhebung über die Oberfläche als Fremdkörper wirken und eine entsprechende Reizung hervorrufen muß, die sich in einer Hyperämie und bei stärkerem Wachstum in einer zunehmenden Blutgefäßversorgung äußern wird. Im übrigen aber spielen die Blutgefäße, namentlich die Venen, bei den gutartigen Fällen von Naevi keine Rolle, indem nicht ein einziges Mal ein Durchbruch von Naevuszellen in die Blutbahnen beobachtet werden konnte. Wenn auch diese Tatsache zunächst selbstverständlich erscheinen mag, zumal bei dem gutartigen Charakter dieser Geschwülste, so muß doch ausdrücklich darauf geachtet und hingewiesen werden im Hinblick darauf, daß *Wolfrum* mit anderen Autoren neben einer Wanderungsfähigkeit der Zellen auch nach Art der melanotischen bösartigen Tumoren ihnen eine histiolytische bzw. destruierende Eigenschaft zuschreibt, die er an der Hand mikroskopischer Bilder bewiesen zu haben glaubt. Wenn demnach die Naevuszellen gewisse Qualitäten mit Tumorzellen gemeinsam haben und die Naevi so eine Brücke zwischen gutartigen und bösartigen Tumoren bilden sollen, liegt die weitere Folgerung nahe, daß sich dann auch viel-

leicht noch andere mit malignen Tumoren gemeinsame Eigenschaften finden könnten, auf die deren Ausbreitung (Metastasierung) zurückzuführen sein könnte.

Wenn man aber bisher bei reinen, d. h. gutartigen Naevi noch nie Eigenschaften der letzterwähnten Art gefunden hat, sondern nur ein gleichzeitiges Auftreten von Naevi an verschiedenen Körperstellen und Organen, andererseits eine Metastasenbildung sofort für einen absolut bösartigen Charakter sprechen würde, so wäre es doch möglich, daß die von *Wolfrum* den Naevuszellen beigelegten Eigenschaften der Wanderungsfähigkeit, der histiolytischen Eigenschaft (an elastischen Fasern) und destruierenden Wachstums (Bindegewebe) folgerichtig auch zur Abwanderung der Zellen in die Lymphbahnen und zur Arrosion der Wände von Arterien und Venen führen und so zum Durchbruch in diese Veranlassung geben könnten.

Ich habe bereits erwähnt, daß und aus welchen Gründen ich den Beweis für eine selbständige, aktive Wanderungsfähigkeit der Naevuszelle nicht für erbracht halten kann, trotz der von *Wolfrum* dafür gebrachten Abbildungen und der Ansicht *Unnas*, der, wie erwähnt, die abgelöste Naevuszelle als amöboid bezeichnete. Gerade wenn ihr diese Eigenschaft zukäme, wäre zu fordern, daß wir solchen losgelösten Zellen auch im Lymphstrom begegnen müßten. In keinem meiner Fälle der 1. Gruppe war dies der Fall, zum Unterschied von Gruppe 2 und 3. Ebensowenig ließen sich an irgendeiner Stelle Erscheinungen feststellen, die für eine irgendwie folgenschwere histiolytische oder destruierende Eigenschaft der Naevuszellen sprechen. Überall da, wo Naevuszellen gegen das Bindegewebe in Form von Einsenkungen vordringen, wird dieses vorgestülpt und bei stärkerem Wachstum verdünnt, so daß schließlich die Fasern nachgeben, zerreißen und auseinander weichen. Ebenso verhält es sich mit den Blutgefäßwänden. An keinem Präparate ließ sich auch nur der geringste Beweis für oder der Verdacht auf eine beginnende Arrosion einer Gefäßwand, geschweige denn für einen Durchbruch in ein Gefäß erbringen.

Trotzdem bleibt die Tatsache bestehen, die ja auch bereits durch zahlreiche klinische und pathologisch-anatomische Erfahrungen bestätigt worden ist, daß sich bösartige Tumoren aus den zunächst jahrelang gutartig gebliebenen Naevi entwickeln können, und zwar vielleicht in einem bedeutend größeren Prozentsatz als gewöhnlich angenommen wird. Ich gehe hierbei noch weiter als *Wolfrum*, der offenbar nur eine Entwicklung von melanotischen Tumoren aus den Naevi für möglich hält, indem ich aus der Überlegung heraus, daß das Pigment sich in den Basalzellen vielleicht erst sekundär bildet und in ganzen Zellkomplexen des Naevus oft vergeblich gesucht wird, wir nicht nur melanotischen Tumoren bei der weiteren Entwicklung begegnen müssen,

sondern auch Carcinomen nach der Art der *Krompecher*schen Basalzellenkrebse, aber auch von diesen abweichend, mit und ohne Pigment, unter Umständen — entsprechend der außerordentlichen Vielgestaltigkeit der Zellen, die nichts mehr mit den Matrixzellen Gemeinsames an sich tragen — sogar vom Charakter embryonaler Geschwülste, die den Eindruck von polymorphzelligen Sarkomen erwecken können, ohne es zu sein. Dabei brauchen wir gar nicht nach dem Beispiel namhafter Pathologen unsere Zuflucht zu irreleitenden Hilfsdiagnosen wie „Adenosarkom", Sarkocarcinom" u. dgl. zu nehmen.

Einen Übergang zu diesen bösartigen Tumoren stellt die 2. Gruppe meiner Fälle dar.

II. Naevi mit Neigung zur Malignität.

Die beiden Patientinnen, um die es sich hierbei handelt, standen in einem Alter von 31 und 36 Jahren, also in einem Alter, in dem wir malignen Geschwülsten nicht so selten begegnen, wie man sonst fast allgemein annimmt und worauf ich seinerzeit auf Grund der im früheren Heer gesammelten Erfahrungen an der Hand eines großen Materials hinweisen konnte. Beide Patientinnen hatten bereits in ihrer Kindheit den „dunklen Fleck" am Auge bemerkt, der erst in jüngster Zeit größer zu werden begann. Nicht ganz gleichgültig erscheint mir die Angabe der einen, daß die Menses einen ungünstigen Einfluß insofern hätten, als sich zu dieser Zeit eine stärkere Rötung und Schwellung bemerkbar mache, so daß das ganze Auge in Mitleidenschaft gezogen werde. Diese Angabe erscheint um so glaubwürdiger im Hinblick auf andere zu diesen Zeiten rein physiologisch zu beobachtenden Erscheinungen am Körper: Schwellung der Schamlippen, der Nasenschleimhaut, Schwellung der Mammae usw. Bei der anderen Patientin konnte ich derartige anamnestische Erhebungen nicht anstellen, so wünschenswert sie auch in jedem Fall erscheinen.

Die beiden Fälle unterscheiden sich wesentlich voneinander und sind doch wiederum gemeinsam unter gewissen Gesichtspunkten zu betrachten. Klinisch haben sie zunächst gemeinsam die Größe, Ausdehnung und Art der Erscheinungen. Während die bisher beschriebenen Fälle von Naevus höchstens linsengroß waren, überschreiten diese beiden eine Ausdehnung von 1 cm beim Eintritt in die Behandlung, nachdem sie bereits von Kindheit an bestanden und sich wahrnehmbar zunächst nicht verändert hatten, offenbar auch nicht zur Zeit der Pubertät, wenigstens konnten dementsprechende Angaben nicht erzielt werden. Die Beschwerden waren mehr oder weniger störend; sie bestanden in Druckgefühl, Flimmern und gewissem Reizgefühl, das sich in Tränen äußerte. Der Sitz war in beiden Fällen der temporale Limbusrand des linken Auges mit weiterer Ausdehnung temporal; die regionären Lymphdrüsen

(Praeauriculares) waren nicht geschwollen oder zu fühlen. Bei der einen Patientin wurde ausdrücklich Wert darauf gelegt, weitere pathologische Pigmentierungen oder Naevi am übrigen Körper festzustellen (s. Fall 9).

Pathologisch-anatomisch sind die Ergebnisse der Untersuchung zusammenfassend folgende:

In Fall 8 entspricht das mikroskopische Bild durchaus dem eines Naevus der vorher geschilderten Art, wobei von unwesentlichen Abweichungen abgesehen werden soll. Leider ist ein Urteil über die Beteiligung von Blut- und Lymphgefäßen einwandfrei nicht abzugeben. Der ganze Aufbau der Geschwulst ist mehr regellos, indem neben den Zellnestern ein diffuses Durchdringen des Ganzen mit Zellen auffällt, die in ihrer Vielgestaltigkeit denen polymorphzelliger Sarkome ähneln. Wenn auch in der Tiefe unterhalb des eigentlichen Naevuszellhaufens hier und da der Eindruck erweckt wird, als habe man ein mit Zellen gefülltes Lymphgefäß vor sich, so läßt sich dies doch nicht mit absoluter Sicherheit beweisen, ebensowenig wie man Lymphgefäße an den Rändern des eigentlichen Naevus beim Übergang in normales Bindehautgewebe nachweisen kann; hier hätte man ohne weiteres anormale Verhältnisse an ihnen erkennen können. Eine Arrosion der Blutgefäße, geschweige denn ein Durchbruch von Naevuszellen in diese ist nirgends zu beobachten. Die Anwesenheit von Lymphocyten in mehr oder weniger großer Menge in den tiefen Schichten des Zellhaufens oder unmittelbar darunter kann nur als Beweis für die Richtigkeit der anamnestischen Angaben von zeitweise stärker sich bemerkbar machender Reizung aufgefaßt werden, während die reichliche Anwesenheit der eosinophilen Zellen vielleicht für einen frischeren Entzündungsprozeß sprechen würde, wiewohl über Wesen und Bedeutung letzterer Zellen noch nicht Einheitlichkeit der Anschauungen besteht. Sie werden jedenfalls lokal viel häufiger bei Entzündungsvorgängen festgestellt, als daß ihnen eine spezielle Bedeutung in unserem Falle beigemessen werden könnte. Lediglich auf Grund des regellosen Gesamtaufbaues der Geschwulst und der Vielgestaltigkeit seiner Zellen, auf die ja schon mehrfach bei den Beschreibungen der Naevi sowie auch von *Wolfrum* hingewiesen worden ist, ließ sich in diesem Falle die Annahme beginnender Bösartigkeit vertreten, es war daher Vorsicht und dauernde Kontrolle geboten unter gleichzeitiger Anwendung vorbeugender Maßnahmen in Form von Röntgenbestrahlungen, mit dem Erfolg, daß in $^3/_4$ Jahren ein weiteres Wachstum nicht festgestellt werden konnte.

Ganz anders ist die Sachlage beim zweiten Fall (Fall 9), der sich insofern schon klinisch vom vorhergehenden unterschied, als an der dem Bulbustumor gegenüberliegenden Stelle des Unterlids sich eine ziemlich ausgedehnte aufgelockerte Pigmentierung fand, die sich innerhalb der Zwischenzeit (2 Jahre) entwickelt hatte, ohne den Eindruck einer

Geschwulst zu machen oder etwa zur Schwellung der regionären Lymphdrüsen geführt zu haben. Die Tatsache des zunehmenden Wachstums der Geschwulst und ihrer intensiver werdenden Braunfärbung in Verbindung mit dem Auftreten der Abklatschmetastase — als solche wurde die Erscheinung am Lid von vornherein aufgefaßt — ließ bereits klinisch die Diagnose eines beginnenden „Melanosarkoms" berechtigt erscheinen und machte daher die Exenteratio orbitae empfehlenswert bzw. notwendig.

Der pathologisch-anatomische Befund gibt diesem Standpunkt und Vorgehen völlig recht. Die Besonderheit des Falls mag die eingehende Beschreibung rechtfertigen. Folgende Ergebnisse der mikroskopischen Untersuchung seien zusammenfassend genannt:

a) Bulbustumor.

Wenn auch der Aufbau der Geschwulst grob anatomisch sich zunächst nicht von dem der gewöhnlichen Naevi unterscheidet, fällt doch auch in diesem Fall, ebenso wie im vorhergehenden — nur noch im erhöhten Maße —, die Vielgestaltigkeit der Zellen und ihrer Kerne sowie die Art ihrer Lagerung auf, so daß man an einzelnen Stellen regelrecht den Eindruck eines Sarkoms hat, während die obere Hälfte der Geschwulst zum Teil an ein Basalzellencarcinom denken lassen kann, wiewohl der Naevuscharakter auch hier meist deutlich noch hervortritt. Der auch in diesem Fall zu beobachtende Reichtum an Lymphocyten, die zum Teil perivasculär inmitten des großen Zellhaufens sich finden, zum größten Teil aber in den seitlichen Abschnitten unterhalb des subepithelialen Bindegewebes, weist nur auf den schon länger bestehenden Reiz hin, den der Tumor setzte. Ganz besondere Aufmerksamkeit verdienen die

Zellen

des Naevus sowohl in den großen Zellnestern im Bereich des stark veränderten Epithels, die durch ihre Vielgestaltigkeit, auch ihrer Kerne, sowie durch deren verschiedene Größe auffallen; aber auch im übrigen Knoten finden wir wichtige Zellveränderungen. Das Protoplasma dieser Zellen ist meist intensiv gleichmäßig gefärbt, also homogen, ihr Kern, wie gesagt, vielgestaltig und verschieden groß, entweder einfach oder mehrfach in einer Zelle vorhanden. Während das Kernchromatingerüst der Zellen in der Tiefe der subepithelialen Zellhaufen fast durchgängig intensiv gefärbt ist nach Art der Naevus- bzw. Basalzellenkerne, und meist ein oder zwei Nucleoli deutlich erkennen läßt, ändert sich bereits in den oberflächlichen Abschnitten das Aussehen der Kerne insofern, als sie selbst gebläht erscheinen, ihr Chromatingerüst weniger intensiv gefärbt und dafür mehr körnig ist und nur noch vereinzelt ein Kernkörperchen erkennen läßt. Die Zellen in den Naevusnestern des Epithels sind von beiderlei Art, doch fällt bei einzelnen der ganz besonders große

Zelleib mit seinem intensiv und gleichmäßig gefärbten Protoplasma auf, während letzteres in anderen Zellen mehr oder weniger weit durch Pigment ersetzt wird, das zum Teil offenbar erst in der Bildung begriffen ist und sich nur wenig vom Protoplasma abhebt, zum Teil aber bereits fein und grobkörnig den Zelleib anfüllt. Die Zellen liegen hier zum Teil völlig isoliert und losgelöst von den übrigen.

Ganz auffallend ist die Verteilung des

Pigments

über das Epithel, wenn man überhaupt von einer Verteilung sprechen kann. Soweit man noch die Basalzellen als solche unterscheiden kann, findet man nur ganz vereinzelt in ihnen Pigment eingelagert, im übrigen finden sich in allen Tiefen des Epithels, meist freilich mehr oberflächlich, und zwar mehr gegen die normale Conjunctiva hin, Zellen, die gegenüber den übrigen Epithelzellen durch ihre Größe und scharfe Abgrenzung auffallen; sie sind zum Teil außerordentlich stark mit Pigment beladen. Dieses liegt da, wo es die Zellen nicht völlig ausfüllt, zum Teil um den Kern herum, während nach der Zellmembran eine hellere pigmentarme, farblose oder nur wenig gefärbte Zone folgt; in anderen Zellen liegt es ringförmig an der Zellwand, während nach dem Kern zu eine pigmentfreie Zone folgt. Diese Zellen unterscheiden sich so wesentlich von den sie umgebenden Epithelzellen, daß man sie eher als dazwischengeratene Tumorzellen ansehen möchte; ob diese nun gleichzeitig mit anderen Epithelzellen atypisch von den Basalzellen gebildet wurden bzw. abzweigten, läßt sich natürlich nicht mehr sagen.

Die Lokalisierung des Pigments im subepithelialen Bindegewebe — besonders reichlich in der Umgebung der quer und schräg getroffenen Blutgefäße — und weiterhin besonders nach der Conjunctiva zu in den subepithelialen Spalträumen und weithin verfolgbar unter dem Epithel noch über die Übergangsspalte hinaus, macht es zur Gewißheit, daß wir es hier mit einer Verschleppung auf dem Lymphwege zu tun haben. Bestärkt wird diese Annahme noch durch die Tatsache, daß neben freiem Pigment und pigmenthaltigen Zellen sich auch noch Tumorzellen der beschriebenen Art in diesen Spalten und in kleineren Herden besonders unmittelbar neben den quer und schräg getroffenen Blutgefäßen finden. Die Tatsache, daß diese Verschleppung auf dem Lymphwege sich bis zur Operationsschnittfläche verfolgen läßt, muß damit rechnen lassen, daß früher oder später Metastasen auftreten werden, um so mehr, als das Bild der

b) *Abklatschmetastase* die Annahme der Bösartigkeit nur noch bestärkt. Auf welche Weise diese Metastase zustande gekommen ist, läßt sich nicht ohne weiteres sagen. Zunächst ist anzunehmen, daß es wahrscheinlich rein mechanisch infolge Reibens der Lidkante über die Bulbus-

geschwulst und der ständig dadurch gesetzten Reize zu einer Art Arrosion, zu vermehrter Abschilferung und dadurch bedingtem vermehrten und beschleunigten Zellersatz aus der Tiefe heraus, von den Basalzellen aus kam. Ob und welche Rolle dabei noch außerdem der infolge Durchbruchs einzelner Zellnester am bulbären Naevus herbeigeführte Austritt von Zellen und Pigment in chemotaktischer Hinsicht spielt, muß dahingestellt bleiben, ganz abgesehen davon, das auch am Lid sich Durchbruchstellen von Nestern feststellen lassen. Auffallend ist ferner die Veränderung des Epithels, das bis in die obersten Zellagen hinein aus verhältnismäßig großen Zellen mit gut erhaltenem Kern besteht, der selbst bei Abstoßung der obersten Zellen in diesen noch erhalten ist. Es weist unter gleichzeitiger Umwandlung der Zellen naevusartige Bildungen (Einsenkungen und Nester) auf (vgl. die Schilderung der Einzelfälle!). Wie bei der Primärgeschwulst fällt auch hier der Pigmentreichtum der Zellen auf, der bis in die oberste Zellage hinaufreicht und in allen Schichten des Epithels nachzuweisen ist. Am pigmentreichsten sind die langausgezogenen, d. h. nach der Tiefe zu schwanzartig auslaufenden Zellen der Epitheleinsenkungen und der nesterartigen Zellherde, in denen das Pigment noch zum Teil in Bildung begriffen ist. Abgesehen von den als recht hochgradig zu bezeichnenden Proliferationszuständen der Basalzellen spricht meines Erachtens am meisten für die Bösartigkeit des ganzen Prozesses 1. der nachweisbare Einbruch von Tumorzellen in Blutgefäße, wie bei der Beschreibung des Falles erwähnt ist bzw. der Nachweis von Tumorzellen im Gefäßlumen, und 2. wiederum die Verschleppung von Tumorzellen auf dem Lymphwege in den im subepithelialen Bindegewebe gelegenen Lymphgefäßen, die sich an der tarsalen Schleimhaut bis zur Schnittfläche verfolgen läßt. Hier mußte also mit einer Metastasenbildung gerechnet werden. Sie trat freilich erst, wie aber bei dem langsamen Wachstum der Basalzellenkrebse nicht anders zu erwarten war, $1^1/_2$ Jahre später in die Erscheinung und zwar, wie bereits geschildert, in einem erbsengroßen Knoten, dessen Auftreten schon an und für sich an der Malignität der Primärgeschwulst ebenso wie die Abklatschmetastase keinen Zweifel mehr ließ. Ungünstig muß auch nach den bei der mikroskopischen Untersuchung dieser Metastase erhobenen Nebenbefunden die weitere Prognose insofern gestellt werden, als nicht so sehr der Befund an Mitosen als vielmehr die starke Füllung von Lymph- und Blutgefäßen in der Drüsenhülle wie einzelner Gefäße in der weiteren Umgebung des Knotens mit Tumorzellen für weitere Metastasierung spricht.

III. Naevi mit ausgesprochen malignem Charakter.

Schon die Anamnese des hierher gehörigen Falles ist insofern bemerkenswert, als sich die Entwicklung des Tumors bis zur ausge-

sprochenen Bösartigkeit über 14 Jahre erstreckte vom ersten Auftreten oder Auffälligwerden des Naevus an gerechnet. Leider ließen sich von den in den Jahren 1914, 1920 und 1921 vorgenommenen Excisionen bzw. Exstirpationen keine Präparate mehr beschaffen. Die in den letzten beiden Jahren gestellte negative Diagnose auf Grund der mikroskopischen Untersuchung ließ sich leider in keiner Weise positiv fassen, während von einer 14 Tage vor der Übernahme in unsere Behandlung vorgenommenen Probeexcision her ihm die Diagnose „Endotheliom" mit auf den Weg gegeben worden war. Der Eindruck, den die Geschwulst von vornherein bei uns machte, war ein ungünstiger, der zur Klarstellung der Diagnose um so mehr zwang, als die tumorartige, derbe, glasige, braunrote Färbung und Schwellung der Conjunctiva bulbi et tarsi erhebliche subjektive Beschwerden verursachte und zu einer Reizung der Iris und Mitbeteiligung der Glandulae praeauriculares geführt hatte. Die Ergebnisse der mikroskopischen Untersuchung des bulbären und tarsalen Excisionsstücks sind eingehend dargelegt. Im Hinblick auf die kaum 3 Wochen zuvor erst vorgenommene Probeexcision war es selbstverständlich, daß sich neben anderen wichtigen Befunden auch reaktive Prozesse — von den verschiedenen Operationen herrührend — finden würden, auf deren Schilderung verwiesen wird. Wichtig aber ist zunächst die Tatsache, daß beide Stücke — sowohl aus der bulbären wie auch der tarsalen Conjunctiva — noch durchaus den Charakter eines Naevus erkennen ließen in Gestalt von Epitheleinsenkungen und -zapfen sowie der Nesterbildung von Zellen vom Typus der Basalzellen. Und doch trug das Gewebe im ganzen von vornherein einen ganz anderen Charakter als die bisher geschilderten Tumoren, indem die Zellmassen vor diesen sich durch ein ausgesprochenes weitgehendes, infiltrierendes Tiefenwachstum auszeichneten, ferner durch eine Lagerung der Tumorzellen in tiefgehenden Strängen und Schläuchen, wobei sie infolge seitlichen Druckes zum Teil zwiebelschalenartige Anordnung erhielten. Vor allem aber ist es wiederum der

Zelltypus,

der dem Ganzen von vornherein den malignen Charakter gibt, auf den später nochmals zurückgekommen werden muß. Insbesondere in der Conjunctiva tarsi nehmen diese Zellen ganz groteske Formen an. An diesem Stück tritt auch der Charakter des beginnenden Basalzellenkrebses am deutlichsten in die Erscheinung, und zwar besonders in der Tiefe, also dort, wo sich der Entwicklung im lockeren Bindegewebe keine Hindernisse in den Weg stellen, während in der Conjunctiva bulbi sich am Tumor Druckerscheinungen infolge der sich entgegensetzenden Wachstumshemmungen durch die Sclera bemerkbar machen, die ein hemmungsloses Wachstum erschweren oder hindern. Auffallend ist

allerdings, daß bei einem derartig ausgesprochen malignen Charakter an keiner Stelle einwandfrei eine Verschleppung von Tumorzellen auf dem Lymph- oder Blutwege nachzuweisen ist, wie man es eigentlich, zumal im Hinblick auf die beiden Fälle im Abschnitt II erwarten müßte, ebensowenig wie man einen Durchbruch des Tumors in Blutgefäße beobachten kann. Allerdings ist zu berücksichtigen, daß die beiden excidierten Stücke mitten aus dem Tumor genommen wurden. Im Hinblick auf die Mitbeteiligung der regionären Lymphdrüsen aber muß man Bilder wie die eben erwähnten erwarten; ließen sie sich aber nicht finden, so darf dies nicht als Gegenbeweis für die auf Grund des histologischen Bildes, insbesondere des Zellcharakters gestellte Diagnose gelten. Daß bereits eine Weiterverschleppung auf den beiden erwähnten Wegen tatsächlich stattgefunden hatte, beweist ja die klinisch festgestellte Metastasierung in den regionären Lymphdrüsen und der schnelle zum Tode führende Verlauf.

Mit um so größerer Erwartung mußte man daher dem Befund am Gesamtpräparat entgegensehen, das durch weitestgehende Ausschälung gewonnen wurde. Er bietet in verschiedener Hinsicht Wichtiges und Interessantes. Zunächst sei hervorgehoben, daß auch hier sich nirgends mit Sicherheit eine Verschleppung der Tumorzellen auf dem Lymphwege oder infolge Durchbruchs in die Blutbahnen nachweisen läßt, obwohl wir das typische Bild des Basalzellencarcinoms vor uns haben und also mit genannten Erscheinungen rechnen mußten. Besonderes Interesse bietet die Art des Wachstums bzw. der Ausbreitung der Geschwulst. Von der Conjunctiva bulbi ausgehend konnte sie von vornherein bei gewöhnlichem Wachstum nur zwei Richtungen einschlagen, wenn wir zunächst von einem Durchbruch in den Bulbus absehen: subepithelial nach der Hornhaut und nach den Übergangsfalten hin. Unter Umständen konnte sie selbstverständlich auch noch über letztere hinaus nach den Tarsi oder in die Orbita oder aber in beide sich ausbreiten. Wie aus der Beschreibung des mikroskopischen Bildes hervorgeht, hat sich die Geschwulst weit über den Limbus corneae — wie ja bereits klinisch festgestellt war — vorgeschoben, und zwar in der Weise, daß das Epithel mit einem Teil des subepithelialen Bindegewebes vorgeschoben und abgehoben wird. Auffallend dabei ist, daß wir in diesen Bindegewebszügen ebenso wie auch stellenweise innerhalb des Tumors selbst in den Interstitien Pigment abgelagert finden, das wir seinerzeit in den Excisionsstücken nicht nachzuweisen vermochten. Ein näheres Eingehen hierauf wie auf andere Einzelheiten erübrigt sich. im Hinblick auf eine in Aussicht genommene Gesamtdarstellung des Falles von anderer Seite.

Hingewiesen aber sei hierbei auf *Schriddes* interessante Beobachtungen, der in jedem Fall von Krebs, ganz gleich welches Organ den

Ausgangsort bildete, eine krankhafte Pigmentierung der Haut des Gesichts und der Hände fand, meistenteils auch verbunden mit einer ausgesprochenen Schwarzfärbung des Haars, ohne daß ich daran weitere Schlüsse für unsere Betrachtungen knüpfen möchte, doch regen diese Beobachtungen ohne weiteres zu weiterem Nachdenken an und fordern auch uns Ophthalmologen zur Nachprüfung heraus, um so mehr, als *Schridde* bei Sarkom diese Veränderungen nicht fand.

Im Hinblick auf den Lymphabfluß im Bereich der Lider und der Conjunctiva bulbi kam eine Ausbreitung der Geschwulst in die Orbita von vornherein nicht in Betracht, vorausgesetzt, daß sie sich nicht ins Augeninnere hinein erstreckte. Wir haben auch keinen Anhaltspunkt dafür, daß der Tumor sich nach dieser Richtung hin direkt oder auf dem Lymph- oder Blutwege weiter ausbreitete. Statt dessen breitet er sich, wie erwähnt, subepithelial im Bereich der Conjunctiva bulbi — hier nur episcleral — und der Conjunctiva tarsi am Ober- und Unterlid aus. Die Tatsache, daß dabei die beiden Übergangsfalten frei bleiben, muß freilich in mancher Hinsicht zu denken geben; u. a. spricht sie meiner Ansicht nach dafür, daß das Übergreifen des Tumors auf die Lider ebenso wie im Fall 9 wahrscheinlich nur auf Kontaktinfektion — sit venia verbo — zurückzuführen ist. Die vor allem in klinischer Hinsicht wichtigste Beobachtung ist jedoch die Tatsache, daß wir den Tumormassen bereits intrabulbär begegnen, deren Eindringen auf dem Wege durch den *Schlemm*schen Kanal sich einwandfrei nachweisen läßt, so daß damit auch der klinisch seinerzeit festgestellte Reizzustand der Iris erklärt wird. Damit war das Schicksal des Patienten besiegelt. Der nicht mehr durch die Operation zu hemmende weitere Verlauf beweist, daß zu spät eingegriffen worden war.

Epikrise.

Diese Arbeit sollte in erster Linie auf die Fälle von Naevus hinweisen, die klinisch wie pathologisch-anatomisch nicht mehr das Bild der gutartigen Naevi zeigen, mußte dabei aber selbstverständlich von den bisherigen Ergebnissen der Forschung über die gutartigen Naevi ausgehen. Die Tatsache, daß sich dabei die von *Wolfrum* in grundlegender Weise dargelegten und an der Hand eines geeigneten reichhaltigen Materials bewiesenen Anschauungen und Definitionen nur bestätigen ließen, ohne grundsätzlich wichtige neue Gesichtspunkte bringen zu können, beweist, wie erschöpfend *Wolfrums* Arbeit ist. Danach muß es nunmehr als *erwiesen* gelten, daß der *Naevus conjunctivae ein rein epitheliales Gebilde* ist und als solches hinreichend charakterisiert wird durch die Entwicklung, die sich freilich einwandfrei nur an den Anfangsstadien, wie sie *Wolfrum* in seinen Fällen, mir aber nur vereinzelt zur Verfügung standen, nachweisen läßt. Im Hinblick auf diese Untersuchungsergeb-

nisse darf man sagen, daß sich die Diagnose „Naevus conjunctivae" stellen läßt, wenn folgende Bedingungen erfüllt sind:

1. Das Epithel bildet Einsenkungen oder Zapfen oder Schläuche.
2. Im subepithelialen Bindegewebe oder auch innerhalb des Epithels allein bilden sich Zellhaufen oder Nester von Zellen epithelialer Abkunft (als Folge von 1).

Nicht unbedingt zu fordern ist die Pigmentierung des basalen Epithels, insofern, als diese in Einzelfällen nicht vorhanden war, ohne daß der Charakter des Naevus dadurch irgendwie gestört wurde. Die für die Anfangsstadien von *Wolfrum* geforderten Charakteristica (Schwinden der Protoplasmafaserung, die Wanderungsfähigkeit der Zellen und ihre histiolytische Fähigkeit) habe ich in meinen Fällen nicht nachprüfen bzw. nicht bestätigen können, weil sie sich zum großen Teil nicht für diese Untersuchungen eigneten.

Die Richtigkeit vorstehender Bedingungen für die Diagnose „Naevus" vorausgesetzt, *müssen* aber *die aus solchen Naevi hervorgehenden Geschwülste epithelialer Art, also Carcinome* sein. Freilich ist dabei zu berücksichtigen, daß der Anschauung Rechnung getragen werden muß, daß der Naevus entweder stets oder doch recht oft aus einer krankhaften oder embryonalen Anlage hervorgeht oder daß er aus einer besonderen Fähigkeit bestimmter Epithel- (Basal-)zellen, sich in ungewöhnlicher Weise zu entwickeln, den Ursprung nehmen kann. Der Basalzellenkrebs, mit dem wir es letzten Endes im Fall 10, aber auch schon in Fall 9 zu tun hatten, wird ja als eine ganz besondere Krebsform auf eine Entwicklung embryonaler Epidermiskeime zurückgeführt. Aus dieser Theorie heraus wird dann auch die Tatsache um so leichter erklärlich, daß gerade dieser Krebs so außerordentlich verschiedene Formen annehmen kann, so daß seine Diagnose unter Umständen sehr erschwert, ja unmöglich ist, wenn nicht bestimmte Momente für die Sicherung der Diagnose herangezogen werden können.

Von meinen Fällen ist besonders Fall 9 charakteristisch dafür, indem diese Geschwulst auch in der Metastase im ganzen wenig ausdifferenziert erscheint, aber doch wiederum charakteristische Züge zeigt, die auf die Diagnose hinweisen. Diese Krebsart kann ein derartiges Aussehen zeigen, daß die Diagnose „Sarkom" verständlich wird. Damit kommen wir zur Erörterung der Frage: Haben wir irgendwelche Charakteristica für das Malignewerden eines Naevus und welches sind diese?

Schon von *Wolfrum* ist auf die „grotesken Formen" hingewiesen worden, die unter Umständen die Naevuszellen annehmen können. Im großen und ganzen habe ich in meinen als gutartig bezeichneten Fällen von Naevus beobachten können, daß die Naevuszellen doch immer mehr oder weniger dem Charakter der Basalzellen entsprechen, von denen sie abstammen. Daß sie dabei mancherlei Abweichungen hinsichtlich der

Protoplasmafärbung, der Zell- und Kerngröße, der Färbbarkeit, der Vakuolenbildung usw. zeigen können, will an und für sich wenig besagen im Vergleich zu den weitgehenden Veränderungen, die wir beim Übergang in Bösartigkeit finden und die schon aus der Beschreibung der Einzelfälle hervorgeht. Bei den von mir als gutartig beschriebenen Fällen deutet jedenfalls nichts auf eine bösartige Entartung der Zellen hin, wie wir sie bei den Zellen maligner Tumoren finden; diese sind aber als solche mehr oder weniger charakteristisch. Wir wissen, daß die

Geschwulstzellen

sich meist durch indirekte Kernteilung vermehren, oft aber auch durch direkte. Ich habe in meinen Fällen 8—10 auf diese Erscheinungen hingewiesen, wo ich ihnen begegnete. Gerade in den bösartigen Geschwülsten des Auges begegnen wir, wie wohl kaum an irgendeinem anderen Organ, infolge der verschiedensten Kern- und Zellteilungsvorgänge atypischer Art Zellen von ganz ungewöhnlicher Form und Größe mit ebenso variablem Kern hinsichtlich Größe, Form, Zahl, Chromatingehalt usw. Diese Erscheinungen gestatten ohne weiteres die diagnostische Unterscheidung beginnender bösartiger Entartung von hyperplastischen Wucherungen, wie z. B. den atypischen Epithelwucherungen, wie sie uns in Fall 6 begegneten. Veränderungen der geschilderten Art waren es auch, die uns in den Fällen 8 und 9 den Verdacht auf Malignität aussprechen ließen, wozu uns dann ferner noch der ganze histologische Aufbau der Geschwülste aufforderte. Denn als weitere stützende Momente für eine derartige weitgehende Diagnose treten zum Unterschied von den gutartigen Naevi noch folgende hinzu: Während sich die gutartigen Naevi rein expansiv ausbreiten, ohne daß wir an den Blut- und Lymphgefäßen irgendeine Veränderung gegenüber der Norm fänden, setzt bei bösartiger Umwandlung ein infiltrierendes Wachstum ein; wir begegnen den Tumorzellen in Lymphspalten und -gefäßen, in Blutgefäßen, in Gefäß- und Nervenscheiden. Diese Art des Wachstums kann sich bis zur völlig destruierenden Eigenschaft steigern unter Mitwirkung histiolytischer Elemente (Fermente). Auf diese Weise kommt es dann neben der rein lokalen mit Zerstörung normaler Elemente, wie z. B. elastischer Fasern, verbundener Ausbreitung zur sekundären metastasischen Verschleppung der Geschwulstteile in entlegenere Gegenden.

Während wir aber über die anatomisch-morphologischen Verhältnisse beim Wachstum von Geschwülsten leidlich unterrichtet sind, wissen wir über die biologisch-chemischen Vorgänge, die sich im Innern der Zelle dabei abspielen, noch ziemlich wenig, ebenso wie über die Ursachen, die letzten Endes zu derartigen schwerwiegenden Veränderungen Veranlassung geben. Es ist selbstverständlich, daß nicht nur eine einzige Ursache allein diese Umwandlung herbeiführen kann, wenn es auch

manchmal den Anschein hat, als hätte ein einzelner Reiz genügt, diese Wirkung auszulösen. Reichen z. B. vielleicht bei Metaplasien, angeborenen Mißbildungen oder Fehlern, wie z. B. den Naevi, unter Umständen bereits veränderte Stoffwechselvorgänge bei Beginn der Pubertät oder die lange vor dem Klimakterium einsetzenden Involutionsvorgänge, die ja auch beim Mann zu ungefähr der gleichen Zeit zu beobachten sind, aus, um einen Wachstumsreiz zu setzen, so wird dieser Reiz noch erhöht — wenn vielleicht auch zunächst vorübergehend — durch rein physiologische Vorgänge im Körper, wie sie z. B. während der Menses oder während der Gravidität einsetzen, ferner durch mechanische Reize, wie sie z. B. durch eine Probeexcision aus solcher Geschwulst in doppelter Hinsicht gesetzt werden, indem einerseits der gesamte Zellverband gelockert wird und andererseits durch die einsetzende Regeneration und die dadurch herbeigeführte vermehrte Blutzufuhr völlig veränderte Ernährungsverhältnisse geschaffen werden, die nun das Wachstum begünstigen können. Das gleiche gilt unter Umständen für andere chemische (medikamentöse), physikalische (thermische) und andere Reize. Es würde zu weit führen, dies Gebiet weiter auszudehnen; ich verweise nur auf die noch immer moderne *R. Virchow*sche Cellularpathologie, auf *Marchands* interessante Arbeiten und auf *Ernsts* „Pathologie der Zelle", von denen letztere alle Ergebnisse der Forschungen bis 1915 berücksichtigt.

Prognose.

Was die Vorhersage anbelangt, so darf das eine als sicher gelten, daß wir dem Naevus conjunctivae bei Kindern und jugendlichen Personen bis zum Alter von 30 Jahren im allgemeinen keine zu große Bedeutung beizumessen brauchen, sondern eine durchaus günstige Prognose stellen dürfen, zumal wenn die Anamnese einwandfrei ergibt, daß der Naevus „schon immer" bestanden hat und sich in keiner Weise veränderte. Wird ihm aber ein, wenn auch nur langsames oder gar ein beschleunigtes Wachstum nachgesagt, so ist immer Vorsicht geboten, und es ist unsere Pflicht, mindestens zunächst für einige Zeit das Wachstum zu beobachten, bevor wir — mit vollem Recht — die weitgehende, d. h. *weit im Gesunden* vorzunehmende Exstirpation empfehlen.

Bei Personen jenseits des 30. Jahres ist von vornherein die Prognose als zweifelhaft zu bezeichnen; trotzdem wird sich auch in diesen Fällen kurze Beobachtung, insbesondere mit der Spaltlampe, zur evtl. Feststellung der feineren klinischen Wachstumsvorgänge, empfehlen. Unverzüglich aber ist zur weitgehenden Exstirpation zu schreiten, wenn wir die Angabe eines schnelleren Wachstums bestätigt und innerhalb des Naevus mit der Spaltlampe weitergehende Veränderungen finden. Aber noch mehr! Auch danach noch haben wir den Patienten unter

ständiger Kontrolle zu halten, um nötigenfalls durch Entfernung des Bulbus zu gegebener Zeit wenigstens noch das Leben zu retten, wenn wir sehen, daß die weitgehende Excision doch nicht den wünschenswerten Erfolg hatte, indem sich neue Efflorescenzen bemerkbar machen, die nach den bisherigen Erfahrungen einen bösartigeren Charakter zu haben pflegen als der primäre Naevus. Zu dieser Maßnahme werden wir aber gezwungen, wenn uns die durch Exstirpation gewonnenen Präparate pathologisch-anatomisch darüber Gewißheit verschaffen, daß der Charakter der Naevuszellen sich wesentlich geändert hat, wie wir es in den Fällen 9 und 10 gesehen haben.

Therapie.

Aus dem eben Gesagten ergibt sich bereits die Art, in der wir in einschlägigen Fällen vorzugehen haben. Erscheint der konservative Standpunkt nicht mehr angängig, so müssen wir operativ vorgehen, indem wir so weit wie möglich die anscheinend unveränderte gesunde Umgebung mit dem Naevus mitnehmen. Schon *Wolfrum* kam auf Grund seiner Untersuchungen an den gutartigen Naevi zur gleichen Forderung, weil selbst bei manchem anscheinend völlig im gesunden Gewebe exstirpierten Naevus sich bei der mikroskopischen Untersuchung doch herausstellte, daß die Epitheleinsenkungen mitten durchschnitten waren, also ein kleiner Teil des Naevus noch zurückgeblieben war und den Anlaß zu neuem Wachstum geben konnte. Ähnlich waren die Vorgänge auch in unseren Fällen 9 und 10, die — vor allem in letzterem Fall — trotz wiederholter Exstirpation doch zu keiner völligen Beseitigung des zunächst noch durchaus einen gutartigen Eindruck machenden Naevus führten, sondern immer wieder ein neues Wachstum veranlaßten.

Dabei sei es gestattet, noch mit einigen Worten auf die Behandlung derartiger und anderer Geschwülste mit Röntgenstrahlen hinzuweisen. Kein anderes Organ ermöglicht es in gleichem Maße wie das Auge, günstige oder schädliche Wirkungen auf seine einzelnen Teile zu kontrollieren, mag es sich nun um Tumoren oder andere pathologische Zustände der Conjunctiva, der Hornhaut oder anderer Teile des Auges handeln. Allerdings gilt es dabei mancherlei Vorsichtsmaßregeln zu beachten, indem z. B. zu schwach bestrahlte Teile unter Umständen einen Wachstumsreiz erhalten können, ferner die Tatsache, daß hyperämisches Gewebe bedeutend empfindlicher ist als anämisches und daß die Dosis für Carcinombestrahlungen nahezu noch einmal so groß ist wie die für Sarkome notwendige. Daraus ergibt sich eindeutig die Forderung, vor Einleitung der Strahlentherapie die Art der Geschwulst festzustellen, sei es klinisch, sei es pathologisch-anatomisch.

Nur bei Beachtung aller notwendigen durch die Erfahrungen gebotenen Kautelen wird es vielleicht gelingen, durch die Art unserer

Therapie folgenschwere Operationen zu vermeiden und das Leben der Patienten zu erhalten. Gelingt es uns aber nicht, durch konservative Maßnahmen einen einwandfreien Erfolg, d. h. ein völliges Verschwinden der Geschwulst zu erreichen, dann warte man nicht so lange, bis es vielleicht zu spät ist; Fall 9 ist in dieser Hinsicht ein schlagender Beweis dafür, daß selbst Geschwülste von geringer Ausdehnung und harmlosem Aussehen durchaus die Enucleation rechtfertigen können, selbst wenn die inneren Teile des Auges frei erscheinen.

Ausdrücklich hervorheben möchte ich, daß die Naevi der Conjunctiva einen ganz anderen Charakter haben als die der Iris und der Chorioidea, und daß daher auch die aus letzteren hervorgegangenen bösartigen Tumoren ganz andersartig sein müssen als die aus den Naevi der Conjunctiva hervorgehenden Geschwülste. Darauf aber näher einzugehen, würde über den Rahmen der vorliegenden Arbeit hinausgehen und nicht ihrem Zweck entsprechen.

Ergebnisse.

1. Der Naevus conjunctivae hat als eine meist auf angeborener Anlage beruhende Geschwulst rein epithelialer Herkunft zu gelten, die bei jugendlichen Individuen — bis zu 30 Jahren — im allgemeinen einen gutartigen Charakter hat, jenseits dieses Alters aber den Verdacht auf Übergang in Malignität erwecken muß, wenn ein schnelleres Wachstum mit oder ohne subjektive Beschwerden einsetzt.

2. Der Naevus conjunctivae benignus ist meistens pigmentiert; Fehlen des Pigments ändert nichts an der Diagnose, wenn wir histologisch die charakteristischen Eigenschaften finden.

3. Der Sitz des Naevus conjunctivae ist am häufigsten der Limbus corneae, nächstdem der innere Augenwinkel (Carunkel, Plica), weniger oft die übrige Bindehaut.

4. Der Naevus conjunctivae, wie er in den meisten Fällen zur Untersuchung gelangen wird, ist mikroskopisch charakterisiert durch

a) Einsenkungen oder Zapfen- oder Schlauchbildung des Epithels;

b) Bildung eines umschriebenen Zellhaufens epithelialer Abkunft oder von Zellnestern im subepithelialen Bindegewebe oder auch innerhalb des Epithels als Folge von 4.

5. Der gutartige Naevus conjunctivae hat klinisch meist nur eine geringe Größe (bis zu Linsengröße), stellt einen mehr oder weniger erhabenen Knoten dar von gelbbräunlicher bis braunroter Farbe, mehr oder weniger glasig-derber Beschaffenheit und verschieden reichlicher Blutgefäßversorgung.

6. Verdacht auf beginnende Bösartigkeit ist berechtigt, wenn folgende Voraussetzungen erfüllt sind:

a) Alter des Patienten jenseits des 30. Lebensjahres,

b) einsetzendes stärkeres Wachstum der Geschwulst (mit oder ohne subjektive Beschwerden),

c) histologisch sehr willkürliche, vielgestaltige Ausbildung der einzelnen Zellen und Kerne in Verbindung mit weitergehendem infiltrierenden (nicht mehr expansivem) Tiefenwachstum.

7. Bösartigkeit ist als vorliegend anzunehmen, wenn

a) bereits ein größerer Teil der Conjunctiva bulbi von der Geschwulst eingenommen ist,

b) diese auf die Conjunctiva tarsi übergreift (Abklatschmetastase),

c) die regionären Lymphdrüsen (Praeauriculares) ergriffen sind,

d) iritische Reizungen bestehen,

e) mikroskopisch sich das Bild von 6c findet mit Verschleppung von Tumorzellen auf dem Lymph- oder Blutwege, oder wenn mehr oder weniger das Bild des Basalzellenkrebses besteht.

8. Jede Excision eines Naevus*stückes* ist zu vermeiden, sie ist nach den Erfahrungen direkt als verhängnisvoller Kunstfehler anzusehen.

9. In allen Fällen von Naevus bei Individuen im Alter von 30 Jahren und darüber ist zweckmäßig — auch wenn Bösartigkeit noch nicht vorzuliegen scheint — weitestgehend im Gesunden vorzunehmende Totalexstirpation geboten evtl. mit folgender Strahlenbehandlung.

10. Während bereits bei den unter 6 charakterisierten Fällen Enucleation mit weitgehender Fortnahme der Conjunctiva bulbi et tarsi geboten erscheinen *kann*, ist in den unter 7 geschilderten Fällen Exenteratio orbitae unter gleichzeitiger weitgehender Mitnahme der Conjunctiva und des subconjunctivalen Gewebes sowie etwa beteiligter Drüsen notwendig.

11. Aus dem Naevus conjunctivae kann sich stets nur ein epithelialer Tumor (Basalzellenkrebs) entwickeln, dessen Zellen unter Umständen sehr charakteristisch sind, die aber auch durch ihre Vielgestaltigkeit den Verdacht auf ein polymorphzelliges Sarkom erwecken können.

(Aus der Universitäts-Augenklinik in Jena [Direktor: Prof. Dr. *A. Brückner*].)

Klinische Untersuchungen zur Glaukomfrage[1]).

Von

Dr. **R. Thiel,**

Assistenzarzt der Klinik.

Mit 9 Kurven und 6 Tabellen.

Die Glaukomkranken, die unsere Klinik in der Zeit vom Herbst 1921 bis Sommer 1923 aufsuchten, haben wir einer eingehenden Untersuchung unterworfen, um an Hand des sehr reichhaltigen Materials Bekanntes statistisch zusammenzustellen und eigene Ergebnisse hinzuzufügen. Während der erste Teil der Arbeit in Kurven- und Tabellenform die Tagesdruckschwankungen, den Einfluß der Miotica auf Augendruck, Pupillenweite, Operation und Operationserfolg bringt, soll im zweiten Teil von den Ergebnissen berichtet werden, die meine Untersuchungen zum Flüssigkeitswechsel im lebenden gesunden und kranken Menschenauge zeitigten.

Nach dem Vorgange von *Köllner*[2]) habe ich bei unseren Kranken den Augendruck, die Pupillenweite und in einigen Fällen auch den Blutdruck in der Regel dreimal täglich gemessen und die Befunde in Form von Kurven zusammengestellt. Gemessen wurde um 8, $10^1/_2$ und $4^1/_2$ Uhr, wobei in allen Fällen dasselbe *Schiötz*sche Originaltonometer, derselbe Blutdruckmesser nach *Riva-Rocci* und das Keratometer nach *Wessely* benutzt wurden. Die Druckmessungen wurden fortlaufend ausgeführt und erstreckten sich je nach der Aufenthaltsdauer der Kranken auf 8—21 Tage, in einigen Fällen auf 2—3 Monate. Die Gesamtzahl der untersuchten Kranken betrug 66, und zwar:

11 mit gesunden Augen;
30 mit Glaucoma simplex;
17 mit Glaucoma secundarium;
6 mit Glaucoma inflammatorium;
2 mit Hydrophthalmus.

Die folgenden Kurven sind als typisch aus einzelnen Gruppen herausgegriffen und folgendermaßen zu erklären:

[1]) Vorgetragen auf der Sitzung der Mitteldeutschen Augenärzte. Jena 6. V. 1923.

[2]) *Köllner, H.*, Über die regelmäßigen täglichen Schwankungen des Augendruckes und ihre Ursache. Arch. f. Augenheilk. **81**, 120. 1916.

Über dem querverlaufenden starken Strich sind die für den Augendruck gefundenen Werte in Millimeter Quecksilber von 10 zu 10 steigend, unter dem Strich die Durchmesser der Pupillen in Millimeter um je 1 mm steigend angegeben.

Fall 1. Gesundes Kind ♀. [Aus 10 Beobachtungen in der Universitäts-Kinderklinik Jena[1].]

Diese Kurve sei zum Vergleich hier aufgeführt. Sie zeigt die gleichmäßig fortlaufenden Druckschwankungen, erhöhter Augendruck am Morgen, niedriger Druck am Abend, während der Blutdruck (in den Kurven unterhalb der Pupillendurchmesser angegeben) die normalen physiologischen Schwankungen aufweist[2]).

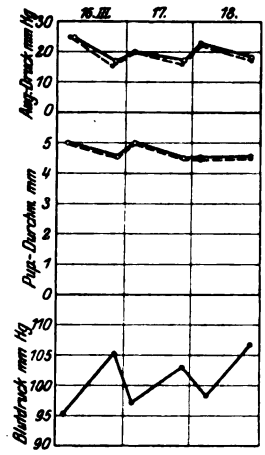

Abb. 1. Fall 1.

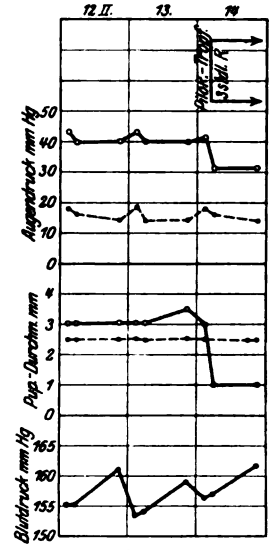

Abb. 2. Fall 2.

○———○ = Rechtes Auge (R). ●- - - -● = Linkes Auge (L). ∅ = Soll hervorheben, daß kein Medikament lokal gegeben ist. ↓ = Erste Morgen-, letzte Abendgabe von Medikamenten. × = 12 Uhr nachts.

II. Den gleichen Parallelismus finden wir auch bei Kranken mit *Glaucoma simplex* und bei Übergängen zum subakuten und chronischen Glaukom. Im Fall 2 ist das linke Auge gesund, das rechte Auge erkrankt. Auch hier Anstieg während der Nacht, Abfall in den Vormittagsstunden zwischen 9 und 11 Uhr.

Fall 2. 1923/92. ♀ 64 Jahre. Bemerkt seit 4 Wochen vor der Aufnahme (7. II. 1922) eine Abnahme des Sehvermögens des rechten Auges, Schmerzen im

[1]) Herrn Professor *Ibrahim* danke ich verbindlichst für die Erlaubnis, meine Untersuchungen in der von ihm geleiteten Klinik machen zu dürfen.

[2]) Auch beim Erwachsenen lassen sich dieselben Beobachtungen machen. Leider mußten mehrere Kurven wegen der hohen Druckkosten fortgelassen werden.

rechten Auge und über der rechten Stirngegend. Aufnahmebefund: R. A.: Geringe conjunctivale und pericorneale Injektion. Cornea hauchig getrübt, gestippt. Auf der Hinterfläche feinste Beschläge. Iriszeichnung verwaschen. Atrophie des Gewebes. Pupille exzentrisch, entrundet, absolut starr. Kein Einblick in die Tiefe. L. A.: Keine Veränderungen.

Ebenso verhält es sich, wenn *beide* Augen am Glaukom erkrankt sind (Fall 3); wobei eine Ausnahme (Fall 4) sich in der Regel nur dann findet, wenn der Druck *eines* Auges, wie aus der Kurve ersichtlich, sehr hoch ist.

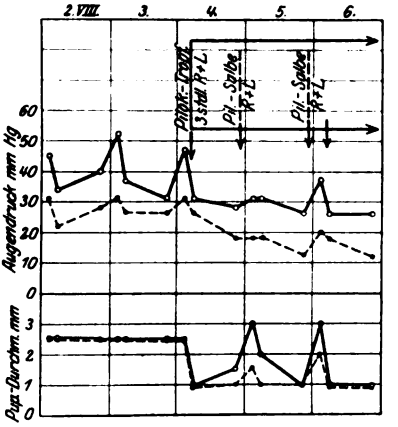

Abb. 3. Fall 3.

Fall 3. 1922/466. ♀ 73 Jahre. Seit etwa 20 Jahren Abnahme des Sehvermögens auf dem rechten Auge, seit 3 Wochen auch auf dem linken. Aufnahmebefund (24. VII. 1922): R. A.: Zarte Macula corneae. Vorderkammer flach. Pupille weit, entrundet, reagiert nicht auf Lichteinfall und Konvergenz. Linse, Glaskörper o. B. Fundus: glaukomatöse Atrophie. L. A.: Zarte Macula corneae. Flache Vorderkammer. Pupillenreaktion regelrecht. In der Linse feine Speichentrübung. Fundus: Einzelheiten nicht zu erkennen. S.R. = Lichtschein und Projektion defekt. S. L. = $^2/_{35}$; Gl. b. n. Gesichtsfeld links: Vergrößerung des blinden Flecks.

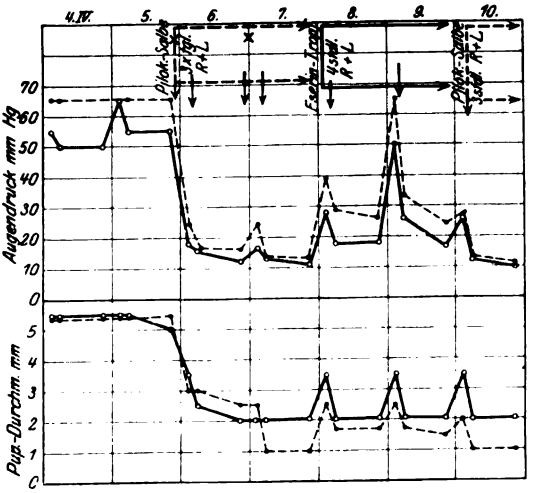

Abb. 4. Fall 4.

Fall 4. 1923/172. ♀ 55 Jahre. Als Kind Schielen. Vor 1 Jahr plötzlich starke Kopfschmerzen nachts, am anderen Morgen erscheinen alle Gegenstände unscharf und verschleiert. Vor der Aufnahme am 3. IV. 1923 ist das Sehen auf dem linken Auge besonders schlecht geworden. R. A.: Brechende Medien klar. Vorderkammer flach, Pupille übermittelweit, weiter als links, reagiert träge und wenig ausgiebig auf Lichteinfall und Konvergenz. Fundus: Randständige glaukomatöse Exkavation mit nasaler Verdrängung und Abknickung der Gefäße. L. A.: Fundus: Glaukomatöse Atrophie. Halo glaucomatosus. S. R.: = $^5/_{15}$ fast; + 2,0 komb. Zyl. + 1,0 90° = $^5/_5$ — $^5/_4$, S. L. = $^4/_{50}$; + 2,5 = $^5/_{15}$.

Gesichtsfeld rechts: Konzentrische Einschränkung. Weißgrenze nasal und oben 15°, temporal 60°, unten 50°. Vergrößerung des blinden Flecks. Links: Konzentrische Einschränkung bis auf 10° an den Fixierpunkt.

Diese Tagesdruckschwankungen bleiben dieselben, wenn, worauf *Köllner*[1]) schon hinwies, *Miotica* tagsüber in der gebräuchlichen Menge und Häufigkeit angewendet werden. (Fall 4.) Am 5. IV. erhielt die Kranke, wie der Pfeil (↓) zeigt, um 7 Uhr abends *Pilocarpinsalbe* in das rechte und linke Auge. Ein steiler Druckabfall ist die Folge. Am Morgen des 7. IV. ist der Druck nicht auf die alte Höhe gestiegen, da die Kranke abends um 10 Uhr (↓) noch einmal Pilocarpinsalbe erhalten hat. Anders am folgenden Tag (8. IV.). Pilocarpinsalbe abends fortgelassen, hoher Anstieg am Morgen, der jedoch auch durch *Eserintropfen* auf fast normalen Wert herabzudrücken ist. Eserin abends fortgelassen, ursprüngliche Druckhöhe am 9. IV. morgens. Man erkennt jedoch, was wir auch sonst beobachten konnten, daß die Wirkung des *Eserins* nicht so ausgiebig ist wie die des *Pilocarpins*. Auch die *Anwendungsform* verdient Beachtung. Als Salbe wirken beide Mittel stärker und anhaltender als in Tropfenform. Eine gute Kontrolle besitzen wir hierfür in dem Verhalten der *Pupille*. Es besteht, wie die Kurve zeigt, zwischen Pupillenweite und Augendruck ein gewisser Parallelismus. Diese Beobachtung der Pupillenweite hat sich uns in zweifacher Hinsicht als zweckmäßig erwiesen. Einmal gab sie uns Aufschluß über die richtige Anwendung der verordneten Mittel in der Hand ambulanter Kranker, wie auch bei Darreichung durch das Pflegepersonal, Nachtwachen usw., andererseits fanden wir, daß die mit Pupillenverengerung einhergehende Normalisierung des Augendrucks ein günstiges prognostisches Symptom für den Erfolg einer evtl. notwendigen Operation ist. Also dasselbe Ergebnis, zu dem auch *Seidel*[2]) kommt in der Beurteilung des Erfolges der Iridektomie beim nichtentzündlichen chronischen Glaukom.

Bei allen 30 Kranken mit *Glaucoma simplex* wurde mit Ausnahme eines Falles eine *Elliot*sche Trepanation vorgenommen (vgl. Tab. I).

Es zeigt sich nun, daß in allen Fällen der Enderfolg der Operation befriedigend war, in denen vorher durch Miotica eine mit Pupillenverengerung begleitete, prompte und ausgiebige Erniedrigung des Augendrucks zu erreichen war. War dagegen (Fall 5) der Augendruck durch Miotica auf den normalen Wert, wie er wohl durch die Druckkurve des linken Auges gekennzeichnet ist, nicht herabzusetzen, so war auch der Erfolg der Trepanation nur vorübergehend. Bei der Nachuntersuchung im März 1923 konnte bereits wieder ein Augendruck

[1]) *Köllner, H.*, Arch. f. Augenheilk. **81**, 129. 1916.

[2]) *Seidel, E.*, Zur Pharmakologie des Auges. Dtsch. ophth. Ges. Jena 1922, S. 52.

Tabelle I[1]).

Nr.	Jahrgang	Krankheit		Operation		Operat. Erfolg		Miotica-wirkung	Größe des Filtrationskissens		Bemerkungen
		R.	L.	R.	L.	R.	L.		nach der Operation	nach Abschluß der Behandlung	
1	1922/466*	spl.	spl.	E	o	+		+	?	?	
2	1923/87	spl.		o				—			
3	1923/92*)	abs.		I		—		—			
4	1922/147	spl.	abs.	E	o	+		R. L. + —	?	unscharf, stark gewulstet	
5	1923/154	spl.	spl.	o	o			+			mit Piloc. entlassen
6	1923/95	spl.		E		+		+	+	klein, scharf umschrieben,	Amotio chorioid.
7	1923/172*	spl.	spl.	E	E	+	+	+	+	klein, gewölbt, nicht scharf begrenzt,	
8	1923/148	spl.	spl.	o	E		+	+	+	flach, nicht scharf begrenzt,	
9	1923/243	spl.		E		+		+	flach, Perforat. des Lappens	klein, n. scharf begrenzt, a. Limbus,	
10	1923/131	spl.	spl.	o	E		+	+	+	klein, nicht scharf begrenzt,	
11	1923/Pol.	spl.	spl.	o	o			+			mit Piloc. entlassen
12	1922/5	spl.		E		—		—	—	klein, scharf begrenzt,	Amotio. chorioid., Abfluß aus dem Kissen
13	1923/257	spl.	spl.	o	o			+			mit Piloc. entlassen
14	1922/705*	spl.		E		—		—	—	klein, nicht scharf begrenzt,	
15	1922/669	spl.	spl.	E	E	+	+	+	+	flach anliegend,	
16	1922/93	spl.	spl.	o	E		?	—	?	?	keine Nachuntersuchung
17	1923/83	spl.	spl.	o	E		—	—	+	flach anliegend,	
18	1922/733	spl.	spl.	E	E	+	+	+	+	klein, scharf begrenzt,	
19	1922/695	spl.	abs.	E	o	+		R. L. + —	+	klein, nicht scharf begrenzt,	
20	1922/616	spl.	spl.	E	E	+	+	+	+	gewölbt, n. scharf begrenzt,	Amotio chorioid. (R. und L.)
21	1921/889	spl.	spl.	E	E	+	+	+	?	flach,	
22	1922/571	spl.	spl.	o	E		—	—	—	scharf umschrieb.,	Abfluß a. d. Kissen
23	1922/645		abs.		E		?	—	?	?	keine Nachunters.
24	1923/17	spl.	spl.	E	E	+	+	+	+	flach anliegend,	R. Spätinf., Abfluß aus dem Kissen
25	1922/654	spl.	spl.	E	E	+	+	+	+	flach, nicht scharf begrenzt,	kein Abfluß a. dem Kissen
26	1922/365	spl.	spl.	E	E	+	+	+	+	gewölbt, n. scharf begrenzt,	Abfluß a. d. Kissen
27	1922/709		abs.		E		—	—	—	gewölbt, scharf begrenzt,	
28	1922/Prv.	spl.	spl.	o	o			+			mit Piloc. entlassen
29	1922/391	abs.	spl.	E	o	—		—	—	flach anliegend,	Amotio chorioid.
30	1922/395	spl.	abs.	o	o			R. L. +			mit Piloc. entlassen

[1]) *Zeichenerklärung für die Tabellen.*

spl. = Glaucoma simplex,
abs. = Glaucoma absolutum,
inf. = Glaucoma inflammatorium,
sec. = Glaucoma secundarium,
haem. = Glaucoma haemorrhagicum,
E. = Elliotsche Trepanation,
I. = Iridektomie
Scl. a. = Sclerotomia anterior,
Scl. p. = Sclerotomia posterior,
Lux. lt. = Luxatio lentis,
Scl. pu. = Seclusio pupillae.
* hinter dem Jahrgang bedeutet, daß die Augendruckkurve im Text aufgeführt ist.
o = nicht operiert.

Tabelle II.

Zahl der Patienten	Zahl der untersuchten Augen		Trepanat. nach Elliot		Iridekt.	Operations-Erfolg								Druckherabsetz. d. Miotica-Wirkung v. d. Oper.				Größe d. Filtr.-ödems nach d. Operation			Amotio (4 Pat.)	
						Trepanat.				Iridekt.				positiv		negativ						
						positiv		negativ		positiv		negativ						pos.		neg.	?	
	R.	L.	R.	L.	R.	R.	L.	R.	L.	R.	L.	R.	L.	R.	L.	R.	L.					
30	28 (2)[1]	24 (5)	16 (1)	15 (2)	1 (1)	13	10	3 (1)	3 (1) 2? (1)	0		1 (1)		13	10	3 (1)	5 (2)	20		6	5	4 (1)	1

[1]) 28 (2) bedeutet, daß in 28 mitgeteilten Fällen 2 Fälle mit Glaucoma absolutum enthalten sind.

rechts = 31 mm Hg festgestellt werden, obwohl die Lage der Trepanationsstelle und die Beschaffenheit des Filtrationskissens keinen abweichenden Befund gegen andere erfolgreich operierte Fälle (Tab. I, Nr. 6, Nr. 18) boten.

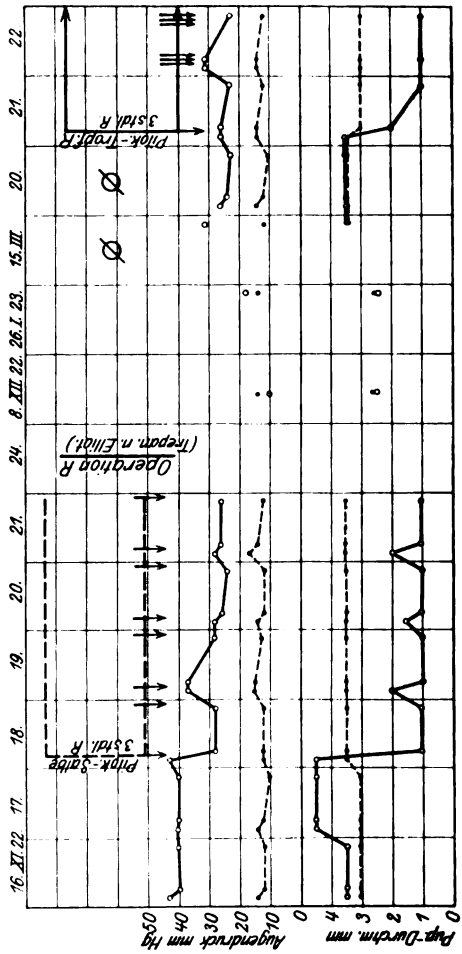

Abb. 5. Fall 5.

Fall 5. 1922/705. ♂ 63 Jahre. Mit 18 Jahren Gelenkrheumatismus, sonst nie ernstlich krank gewesen. Seit einigen Wochen vor der Aufnahme (23. XI. 1922) Abnahme der Sehschärfe auf dem rechten Auge. Aufnahmebefund R. A.: Starke Füllung der episcleralen Gefäße. Hornhautoberfläche matt, gestippt. Vorderkammer normal tief. Pupille übermittelweit, reagiert wenig ausgiebig auf Lichteinfall und Konvergenz. Linse, Glaskörper

o. B. Fundus: Große flache Exkavation der Papille, nasale Verdrängung der Gefäße und sehr starker Venenpuls. L. A.: Zeigt keinen krankhaften Befund. Gesichtsfeld rechts: Einschränkung für Weiß und Farben von oben und nasal; links: Vergrößerung des blinden Flecks.

Die vorstehende Tabelle II gibt hierfür die zusammenfassende Übersicht: die *Elliot*sche Trepanation war in 23 Fällen erfolgreich, 8 mal ergebnislos, die druckherabsetzende Wirkung der Miotica in der entsprechenden Zahl positiv und negativ. Konnte in den ersten Tagen nach der Operation neben einem stark gewölbten Filtrationskissen über der Trepanationsstelle eine ausgedehnte ödematöse Durchtränkung des subconjunctivalen Gewebes um den Limbus herum beobachtet werden, so war mit Wahrscheinlichkeit auf einen guten Enderfolg der Operation zu schließen (vgl. Tab. II). Dagegen scheint der Beschaffenheit des Filtrationskissens (Größe, Begrenzung) nach abgeschlossener Rückbildung, wie sich aus Tab. I ergibt, keine Bedeutung für die Dauerwirkung der Operation zuzukommen.

Der von *Seidel*[1]) angegebene *Fluoresceinversuch* zur Prüfung der Filtrationsfähigkeit der Conjunctivalkissen nach *Elliot*scher Trepanation konnte in den von mir untersuchten 4 Fällen die von *Spital*[2]) gefundenen Resultate nicht bestätigen (Tab. I s. Bemerkungen).

Hervorzuheben ist noch, daß bei 4 Kranken (einmal doppelseitig) eine *Amotio chorioideae* eintrat, für die eine Erklärung aus der Augendruckkurve nicht zu erbringen ist. In einem Falle konnte eine *Spätinfektion* beobachtet werden.

III. Beim *kindlichen Buphthalmus* konnte *Seidel*[3]) eine Wirksamkeit der Miotica nicht beobachten, was er durch das Fehlen des *Schlemm*schen Kanals erklärt glaubt. Die von mir zum Teil 3-monatige, tägliche Augendruckmessung zweier kindlicher Buphthalmi (Tab. III) hat jedoch genau die gleichen Verhältnisse gezeigt wie beim Glaucoma simplex.

Tabelle III.

Nr.	Jahrgang	Krankheit		Operation		Operat.-Erfolg		Miotica-wirkung	Größe des Filtrat-Kissens	
		R.	L.	R.	L.	R.	L.		nach d. Operat.	nach Abschl. d. Behandl.
1	1921/772*	Hyd.	Hyd.	E.	E.	+	+	+	+	gewölbt
2	1921/784*	Hyd.	Hyd.	E.	E.	+	+	+	+	gewölbt, nicht scharf begrenzt

[1]) *E. Seidel*, Weitere experimentelle Untersuchungen über die Quelle und den Verlauf der intraokularen Saftströmung. III. Mitteilung. v. Graefes Arch. f. Ophth. **102**, 366. 1920.

[2]) *G. Spital*, Über die Filtrationsfähigkeit der *Elliot*schen Trepanationsnarbe beim akuten Glaukom, Sekundärglaukom, bei der Iritis glaucomatosa und beim kindlichen Buphthalmus. v. Graefes Arch. f. Ophth. **107**, 92. 1922.

[3]) *E. Seidel:* Dtsch. Ophthalmol. Ges. Jena 1922, S. 52.

Die folgende Kurve (Fall 6), die einen kleinen, jedoch zusammenhängenden Ausschnitt aus der sich über viele Wochen erstreckenden Beobachtung darstellt, veranschaulicht diese Verhältnisse:

Fall 6. 1921/784. ♀ 10 Jahre. Familienanamnese o. B. Bemerkt seit 1 Jahr, daß sie auf beiden Augen schlecht sieht. R. A.: Sclera verdünnt, Megalocornea. Vorderkammer sehr tief. Pupillenreaktion regelrecht. Fundus: Randständige glaukomatöse Exkavation, nasale Verdrängung der Gefäße, Atrophie der Papille. L. A.: Zeigt denselben Befund. S. R. = $^3/_{50}$; Zyl — 2,0 75° = $^3/_{35}$; L. S. = Finger in 1 m; Gl. b. n. Gesichtsfeld rechts: Geringe konzentrische Einschränkung für Weiß und Farben, links für Weiß und Farben bis an den Fixierpunkt.

a) geringe Tagesschwankungen ohne Medikamente,

b) Tagesschwankungen nach Mioticis mit Parallelismus zwischen Pupillenweite und Augendruck;

c) Umkehrbarkeit der Augendruckkurve, d. h. es gelang durch Pilocarpinsalbe den Augendruck auch während der Nachtzeit herabzusetzen. Wie aus der beigegebenen Kurve ersichtlich (Abb. 6), erhielt das Kind am 7. XII. kein Medikament (∅), am 8. XII. zweistündlich Pilocarpinsalbe bis 11 Uhr nachts, um 12 Uhr nachts (×) wurde, ohne daß das Kind erwachte, der Augendruck gemessen, er betrug beiderseits 8 mm Hg.

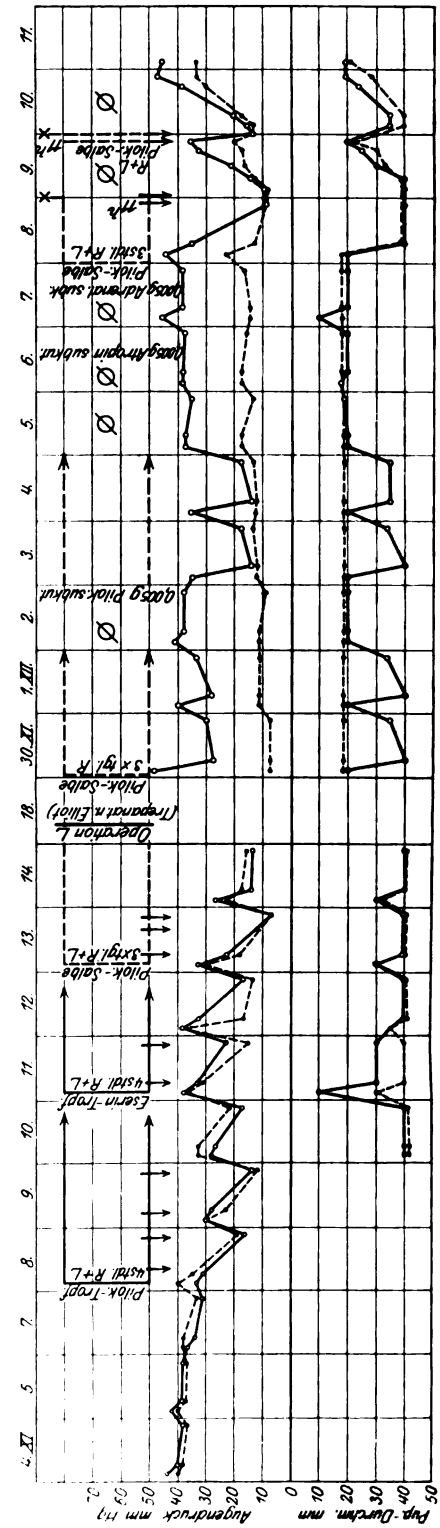

Da bis zum Abend des folgenden Tages (9. XII.) kein Mioticum gegeben wurde, stieg der Augendruck fast gradlinig an, um erst auf Pilocarpinsalbe (um 7 und 11 Uhr abends gegeben) auf 12 mm Hg bis 12 Uhr nachts (×) abzufallen. Die Weite der Pupillen ging dem Augendruck fast parallel.

IV. *Interne Gaben von Atropin, Pilocarpin und Adrenalin* in Dosen, wie sie von interner Seite zur Prüfung des vegetativen Nervensystems benutzt werden, übten keinen meßbaren Einfluß auf die Augendruckkurve aus (Fall 6). Die Untersuchungen habe ich im Winter 1921/22 gemeinsam mit dem 1. Assistenten der medizinischen Poliklinik, Herrn Dr. *Brill*, ausgeführt[1]). Untersucht wurden im ganzen 5 Patienten und zwar 1 gesunder Mann, 2 Kranke mit Glaucoma simplex, 2 Kinder mit Hydrophthalmus. Das gekürzte Protokoll zum Fall 6 lautet:

A. Pilocarpin.

Tag der Untersuchung: 2. XII. 1921.

Beginn der Untersuchung: 4 Uhr nachmittags.

Puls: 100. Blutdruck: $\frac{140}{70}$ mm H_2O. Temperatur: 37°. Atemzüge: 25. Urin: E. —, Z. —. Pupille: R : L = 3,0 : 3,0 mm.

Tension				
	R	7,5	3	36
	L	7,5	12	8

4 Uhr 10 Min. Pilocarpin. hydrochlor. 0,005 g subcutan.

4 Uhr 20 Min. Puls: 100. Temperatur: 37°. Atemzüge: 27.

4 Uhr 25 Min. Beginn der Schweißausscheidung. Kleine Schweißperlen an der Lippe und den Nasenflügeln.

4 Uhr 30 Min. Große Schweißperlen an Stirn, Nacken, Kinn, Hals, Brust und Bauch. Puls: 108. Temperatur: 37°. Atemzüge: 25.

Tension				
	R	7,5	3	36
	L	7,5	12	8

Pupille: R : L = 3,0 : 3,0 mm.

4 Uhr 45 Min. Rückgang der Schweißbildung. Puls: 108. Temperatur: 37°. Atemzüge: 27. Blutdruck: $\frac{120}{50}$ mm H_2O. Urin: E. —, Z. —. Pupille: R. : L. = 3,0 : 3,0 mm.

Tension				
	R	7,5	3	36
	L	7,5	12	8

B. Atropin.

Tag der Untersuchung: 6. XII. 1921.

Beginn der Untersuchung: 3 Uhr 30 Min. nachmittags.

Puls: 84. Blutdruck: $\frac{140}{60}$ mm H_2O. Temperatur: 37°. Atemzüge: 26. Pupille: R. : L. = 3,0 : 3,0 mm.

Tension				
	R	7,5	3	36
	L	7,5	8	16

[1]) Nachprüfungen an einem größeren Krankenmaterial werden zur Zeit vorgenommen.

3 Uhr 40 Min. Atropinum sulf. 0,005 g subcutan.
3 Uhr 55 Min. Puls: 100. Atemzüge: 21. Blutdruck: $\frac{140}{60}$.
4 Uhr 5 Min. Puls: 152. Blutdruck $\frac{140}{95}$. Temperatur: 37,2°. Pupille: R. : L. = 3,0 : 3,0 mm.
4 Uhr 15 Min. Puls 136. Pupille: R. : L. = 3,0 : 3,0 mm.

Tension				
R	7,5	3	36
L	7,5	8	16

4 Uhr 40 Min. Trockenheit im Halse. Puls: 120. Pupille: R. : L. = 3,0 : 3,0 mm.
4 Uhr 50 Min. Puls: 108. Atemzüge: 24. Pupille: R. : L. = 3,0 : 3,0 mm.

Tension				
R	7,5	3	36
L	7,5	8	16

C. Adrenalin.

Tag der Untersuchung: 7. XII. 1921.
Beginn der Untersuchung: 4 Uhr 45 Min. nachmittags.
Puls: 72. Blutdruck: $\frac{120}{40}$ mm H_2O. Temperatur: 37,2°. Atemzüge: 25. Urin: E. —, Z. —. Pupille: R.: L. = 3,0 : 3,0 mm.

Tension				
R	7,5	3	36
L	7,5	8	16

5 Uhr 5 Min. Suprarenin. hydrochlor. synth. 0,005 g.
5 Uhr 20 Min. Puls: 84. Blutdruck: $\frac{160}{20}$. Atmung: 24.
5 Uhr 30 Min. Temperatur: 37,1°. Blutdruck: $\frac{160}{20}$. Atemzüge: 24.
5 Uhr 35 Min. Urin: E. —, Z. —.
5 Uhr 40 Min. Tension $\frac{\text{R} \mid 7{,}5 \mid 3 \mid 36}{\text{L} \mid 7{,}5 \mid 8 \mid 16}$. Pupille: R. : L. = 3,0 : 3,0 mm.
5 Uhr 50 Min. Puls: 108. Atemzüge: 23. Blutdruck: $\frac{130}{40}$.
6 Uhr 5 Min. Puls: 96. Blutdruck: $\frac{130}{40}$. Atemzüge: 24. Temperatur: 37,1°.

Tension				
R	7,5	3	36
L	7,5	8	16

Pupille: R. : L. = 3,0 : 3,0 mm.

V. Unter den 6 Kranken mit *Glaucoma inflammatorium* (Tab. IV) verdient Nr. 5 (Fall 7) besondere Beachtung, da bei dieser Kranken einwandfrei zweimal ein *spontaner Drucksturz* des akuten Glaukomanfalls beobachtet wurde [*Köllner*[1]), *Wessely*[2])].

Tabelle IV.

Nr.	Jahrgang	Krankheit R.	Krankheit L.	Operation R.	Operation L.	Operat.-Erfolg R.	Operat.-Erfolg L.	Miotica-Wirkg.
1	1922/139	infl.		I		+		—
2	1922/167		infl.?		o			—
3	1923/238		infl.?		E. Scl. a.		+	—
4	1923/183		infl.		I		+	+
5	1921/769*	infl.	infl.	I	I	+	+	+
6	1923/748	infl.		I		+		—

[1]) *H. Köllner.* Über den Augendruck beim akuten Glaukomanfall. Arch. f. Augenheilk. **86**, 114. 1920.

[2]) *K. Wessely.* Würzburger Ärzteabend 7. 1. 1919; siehe Münch. med. Wochenschr. 1919, Nr. 10, S. 280.

Fall 7. 1921/769.

♀ 54 Jahre. Familienanamnese o. B. Seit 1 Jahr (Aufnahme 28. X. 1921) abends bei Licht Schmerzen, in den letzten Wochen Flimmern und feurige Ringe um Lichte herum. Vor 6 Tagen plötzliche Schmerzen im linken Auge von Erbrechen begleitet. Aufnahmebefund: R. A.: Brechende Medien klar, Vorderkammer etwas flach, Pupille mitteleng, rund, reagiert träge auf Lichteinfall und Konvergenz. Fundus: Muldenförmige nicht randständige Exkavation, typische Retinitis pigmentosa. L. A.: Starke conjunctivale und ciliare Injektion mit vermehrter Füllung der episcleralen Gefäße. Cornea zeigt hauchförmige Trübung und Stippung des Epithels. Vorderkammer sehr flach, Pupille weit, entrundet, reagiert nicht auf Lichteinfall. Iriszeichnung verwaschen, kein Einblick in die Tiefe, beim Durchleuchten mit der *Sachs*schen Lampe kein Tumor. S. R. = $^5/_{25}$; + 2,0 : $^5/_{20}$. S. L. = Handbw. v. d. A.; Gl. b. n. Gesichtsfeld rechts: Konzentrische Einengung, Vergrößerung des blinden Flecks. Links: Konzentrische Einengung bis zum Fixierpunkt. Tension:

R	7,5	1—2	47	10	3	52
L	7,5	9—10	13	10	12	14

Am 29. X. Iridektomie links; abends akuter Glaukomanfall rechts.

Vom 10. XI. an wurden der Augendruck, die Pupillenweite und der Blutdruck 3 mal täglich gemessen. Am 14. XI. 1. be-

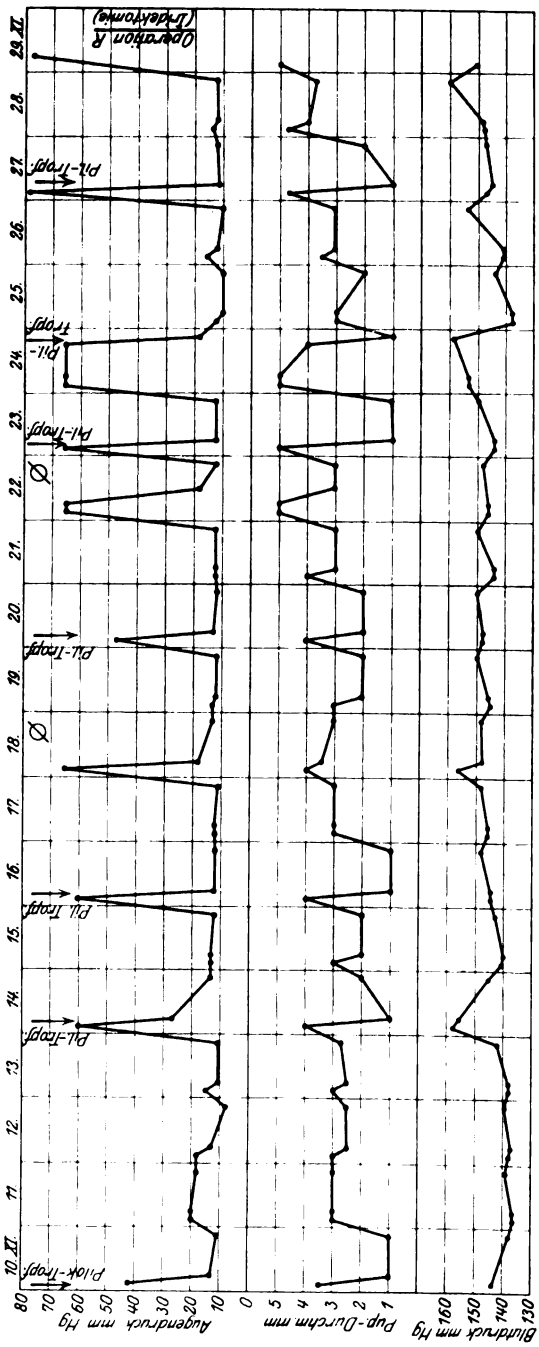

Abb. 7. Fall 7.

obachteter Glaukomanfall ohne Prodromalzacke [*Köllner*[1])], der auf Pilocarpintropfen prompt zurückging; ebenso am 16. XI. Als die Kranke am 18. XI. um 12 Uhr mittags im Kolleg vorgestellt werden sollte, war der Augendruck fast normal, obwohl am Morgen desselben Tages beim Krankenbesuch ein typischer schwerer Glaukomanfall bestand (1. spontaner Abfall). Am 22. XI. 2. spontaner Abfall. Die Weite der Pupillen ging dem Augendruck vollkommen parallel. Der Endausgang war befriedigend; der Druck ist 2 Jahre lang nach der Iridektomie normal geblieben.

Fall 8. 1921/711. ♂ 17 Jahre. Am 18. VII. beim Vernieten Eisensplitterverletzung des R. A. Aufnahmebefund 25. IX.: Bei klarer Hornhaut findet sich am Limbus bei 9 Uhr eine kleine, etwas eingezogene unregelmäßige weiße Narbe. Die Vorderkammer ist frei von fremdem Inhalt; die Iris fehlt vollständig. An der klaren und in richtiger Lage befindlichen Linse vorbei sieht man im ganzen Umkreis als dunkle Knöpfchen die regelmäßig gebildeten Ciliarkörperfortsätze. Die Fossa patellaris ist angefüllt von Exsudatmasen, die von allen Seiten konvergierend zur Narbe ziehen und von alten Hämorrhagien durchsetzt sind. Im Glaskörper dichte, flottierende Trübungen. Kein Einblick in die Tiefe. Projektion nasal und oben defekt. Die Röntgenaufnahme zeigt einen kleinen Fremdkörper im inneren oberen Drittel der Orbita. L. A.: o. B. Am 5. Tage nach der Aufnahme um 10 Uhr 30 Min. Magnetversuch. Beim Einschalten des Riesenmagneten gleitet von oben über die Linse her ein kleiner, mit Exsudat bekleideter Eisensplitter in die Vorderkammer. Nach $^1/_2$ Stunde akuter Glaukomanfall.. Der Augendruck erreicht rechts bei einem Blutdruck von 127 mm Hg eine Höhe von 65 mm Hg. nach ausgiebigen Pilocarpin-Eseringaben tritt in zeitlich unmittelbarem Anschluß ein Drucksturz innerhalb 3 Stunden um 25 mm Hg ein. Ein weiteres Absinken ist durch Pilocarpin nicht zu erzielen. Der Druck bleibt die beiden folgenden Tage unverändert. Am 3. X. Punktion und Parazentese der Vorderkammer mit Extraktion des Eisensplitters. Der Augendruck bleibt nunmehr dauernd normal.

Fall 8, der zu den sekundären Glaukomen zu zählen ist und deshalb in Tab. IV nicht mit angeführt ist, erwähne ich an dieser Stelle nicht allein darum, weil unter der Beobachtung ein akuter Glaukomanfall einsetzte, der der Augendruckkurve ihr besonderes Gepräge verlieh, sondern um hier zusammenfassend auf das Verhalten des *Blutdrucks* beim *Glaukom* hinzuweisen. Während, wie in den Kurven hervorgehoben, beim gesunden Kind (Fall 1) und beim Hydrophthalmus (Fall 6) der Blutdruck infolge seiner normalen Tagesschwankungen im Gegensatz zum Augendruck am Abend die höchsten Werte aufwies, konnte ich auch beim Glaucoma simplex (Fall 2) im Gegensatz zu *Köllner*[2]) kein Abweichen von dem eben gekennzeichneten Verhalten feststellen. (Der Blutdruck war jedoch um 30—40 mm Hg im Durchschnitt bei fast allen Kranken mit Glaucoma simplex erhöht). Dagegen weisen die Blutdruckkurven der beiden mitgeteilten Fälle von Glaucoma inflammatorium (vgl. Fall 7, 8) darauf hin, daß, wie auch *Köllner*[3]) zeigte, [— beim Fall von

[1]) *H. Köllner*, Arch. f. Augenheilk. **86**, 116. 1920.

[2]) *H. Köllner*, Über den Augendruck beim Glaucoma simplex und seine Beziehungen zum Kreislauf. Arch. f. Augenheilk. **83**, 135. 1918.

[3]) *H. Köllner*, Arch. f. Augenheilk. **86**, 126. 1920.

Wessely[1]), handelt es sich gleichfalls um eine akute Drucksteigerung —] beim Glaucoma inflammatorium im Gegensatz zum Glaucoma simplex neben lokalen Störungen im Flüssigkeitswechsel des Auges, Änderungen im Blutkreislauf als Glaukomanfall auslösende Ursachen vielleicht in Frage kommen.

Ein Vergleich der Tab. IV mit II, scheint diese Annahme zu stützen. Konnte beim Glaucoma simplex die Prognose mit fast absoluter Sicherheit aus dem Verhältnis des Augendruckes zur Mioticawirkung gestellt werden, so scheint diese lokale Beziehung beim Glaucoma inflammatorium infolge Überwiegens anderer allgemeiner, bestimmender Faktoren nicht als zuverlässiges prognostisches Symptom Geltung zu haben. Denn, wie Tab. IV zeigt, war in 3 Fällen, trotz Versagens der Miotica der Operationserfolg zufriedenstellend. Bei zwei kürzlich beobachteten Fällen von inflammatorischem Glaukom, die in der Tabelle nicht mehr angeführt sind, konnte ebenfalls, trotz negativer Wirkung der Miotica, dennoch ein guter Heilerfolg durch die Operation erzielt werden.

VI. In Tabelle V (s. S. 342) sind 17 Kranke mit *Glaucoma secundarium* zusammengestellt, deren Augenmerk gleichfalls vor und nach der Operation längere Zeit beobachtet werden konnte.

Tagesschwankungen, Beeinflussung des Augendrucks durch Miotica mit Veränderung der Pupillenweite waren auch hier wahrzunehmen. In anschaulicher Form zeigt das die folgende Kurve:

Fall 9. 1922/119. ♀ 10 Jahre. Cataracta zonularis. 1918 R. A. diszindiert. 1922 R. A. Diszission am 24. II.; L. A. Diszission am 28. II. u. 3. III.; Parazentese

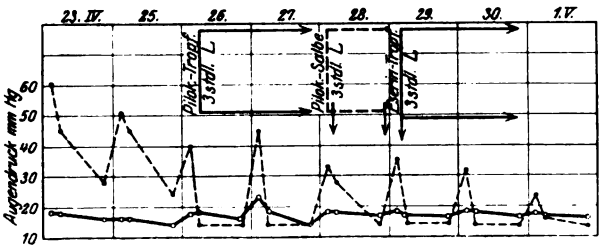

Abb. 8. Fall 9.

am 7. III. Wiederaufnahme am 19. IV. 1922 wegen Kopfschmerzen, Druckgefühl im L. A. Aufnahmebefund: R. A.: Außer einer Cataracta secundaria o. B. L. A.: Gestippte trübe Hornhaut. Conjunctivale und ciliare Injektion. Vorderkammer tief. Pupille weit, lichtstarr. Reichliche Cataracta secundaria, kein Einblick in die Tiefe.

[1]) *K. Wessely*, Nachtrag zur Arbeit von *J. Horovitz*, Über die Beziehungen zwischen Augendruck und Blutdruck beim Menschen. Arch. f. Augenheilk. **81**, 143. 1916.

Tabelle V.

Nr.	Jahrgang	Krankheit R.	Krankheit L.	Operation R.	Operation L.	Operationserfolg R.	Operationserfolg L.	Druckherabsetzung durch Mioticawirkung vor der Operation	Bemerkungen
1	1922/732		sec. Gl. haem.		Scl. p. E 2 ×		—	—	Enucleat.
2	1923/58		sec. Gl. haem.		E.		—	—	
3	1923/139	sec. Cont. bulb.		I. Scl. p.		—		—	Enucleat.
4	1923/125	sec. Chorioid. dis.		o.				+	mit Piloc. entlassen.
5	1923/132		sec., Irit.		o.			+	geheilt entlassen.
6	1922/400	sec., Irit. tb.	sec., Irit. tb.	o.	o.			+	geheilt entlassen.
7	1923/215		sec., Irit. ser.		o.			+	geheilt entlassen.
8	1923/136*	sec. Cont. bulb.		I. Scl. p., Scl. a.		—		— (+) (nach d. Operat.)	mit Piloc. entlassen.
9	1923/1	sec. Irit. lu.	sec. Irit. lu.	o.	o.			+	geheilt entlassen.
10	1923/112	sec. Lux. lt. cong.	sec. Lux. lt. cong.	o.	o.			+	mit Piloc. entlassen.
11	1923/126	sec. Irit. tuberc.	sec. Irit. tuberc.	I. Scl. p., Scl. a.	o.	—		— (+) (nach d. Operat.)	mit Piloc. entlassen.
12	1922/575	sec., Lux. lt.		o.		—		—	
13	1922/352	sec. Lux. lt.		Scl. p., Scl. a. Cyclod.		—		—	
14	1923/179*	sec., Irit. n. symp. O.		Transfx.		–		— (+) (nach d. Operat.)	mit Piloc. entlassen.
15	1922/263	sec. Irit. tuberc. Secl. pu.	sec. Irit. tuberc. Secl. pu.	I. E.	I. E.			—	kein Filtrat.-Kissen.
16	1923/24	sec. Irit. tuberc.		I.				(+) (nach d. Operat.)	
17	[illegible]	[illegible]	[illegible]	[illegible]				[illegible]	[illegible]

Tabelle VI.

Zahl der Patienten	Zahl der untersuchten Augen		Operation		Operations-Erfolg				Druckherabsetzung d. Miotica-Wirkung vor der Operation			
					positiv		negativ		positiv		negativ	
	R.	L.	R.	L.	R.	L.	R.	L.	R.	L.	R.	L.
17	12	10	7	3	0	0	7	3	0	0	7	3

Aus der Zusammenstellung in Tabelle VI ergibt sich, daß der Erfolg der Operation nach der Wirkung der Miotica vor der Operation zu beurteilen ist, denn in sämtlichen 10 operierten Fällen war die Operation resultatlos verlaufen, nachdem vorher der Augendruck durch Miotica nicht auf den wahrscheinlich normalen Wert herabzusetzen war. Bei 7 Kranken war die Drucksteigerung 10 mal durch Miotica so günstig zu beeinflussen, daß sie als geheilt entlassen werden konnten. In 4 Fällen (vgl. Tab. V) konnte nach der zunächst erfolglos verlaufenen Operation durch eine energische Pilocarpinkur der Augendruck normalisiert werden, so daß die Kranken als gebessert mit Pilocarpinsalbe entlassen wurden. Die Tatsache nämlich, daß es beim Buphthalmus gelang, den Augendruck auch während der Nacht zu senken, und die Beobachtung, daß Kranke mit sekundärer Drucksteigerung, besonders bei Herpes corneae und bei Iritis fast übereinstimmend äußerten, daß nachts zwischen 2 und 4 Uhr Schmerzen und Druckgefühl im kranken Auge auftraten, veranlaßten uns, auch während der Nacht Pilocarpinsalbe mehrmals anzuwenden. Gelang es, auf diese Weise während der Nacht den gegen Morgen einsetzenden Anstieg zu verhindern, so war es, wie uns gerade die Erfahrung in der letzten Zeit lehrte, häufig möglich, auch sekundäre Glaukome, die durch operative Eingriffe nicht gebessert waren, dauernd auf normalem Werte zu halten.

Fall 10. 1923/136. ♂ 31 Jahre. 14 Tage vor der Aufnahme am 4. III. 1923 beim Holzholen im Walde Ast gegen das rechte Auge geschlagen. Nach dem Unfall verschleiertes Sehen. R. A.: In der Mitte des Unterlids eine 2—3 mm tiefe, frisch verheilte Narbe. Bei klarer Hornhaut und Vorderkammer conjunctivale und pericorneale Injektion. Pupille maximal weit. Zwischen 7 und 5 Uhr Sphincterrisse. Keine Reaktion auf Lichteinfall und Konvergenz. Irisgewebe klar, keine vermehrte Gefäßfüllung. Linse und Glaskörper klar. Fundus: Geringe Unschärfe der Papillengrenzen. $1^1/_2$ Papillendurchmesser oberhalb der Papille, dieselbe bogenförmig umgreifend, eine Aderhautruptur mit kleinen Hämorrhagien am Rande. S. R.: $= {}^5/_{25}$ teilweise, Gl. b. n.; S. L. $= {}^5/_5$.

Der Augendruck schwankte in der Zeit vom 5. III. bis 12. III. zwischen 30—45 mm Hg und betrug auch trotz der Operationen am 13. III. (Sclerotomia ant.), 20. III. (Iridektomie), 24. IV. (Sclerotomia post.) am 26. IV. 48 mm Hg. Es gelang jetzt durch nächtliche 3—4malige Pilocarpingaben den Druck auf 13 bis 15 mm zu erniedrigen. Der Kranke konnte, nachdem die Behandlung etwa 8 Tage in der eben beschriebenen Weise durchgeführt wurde, mit Pilocarpintropfen entlassen werden. Bei der Nachuntersuchung nach 2 und 5 Monaten war der Augendruck 18 mm Hg.

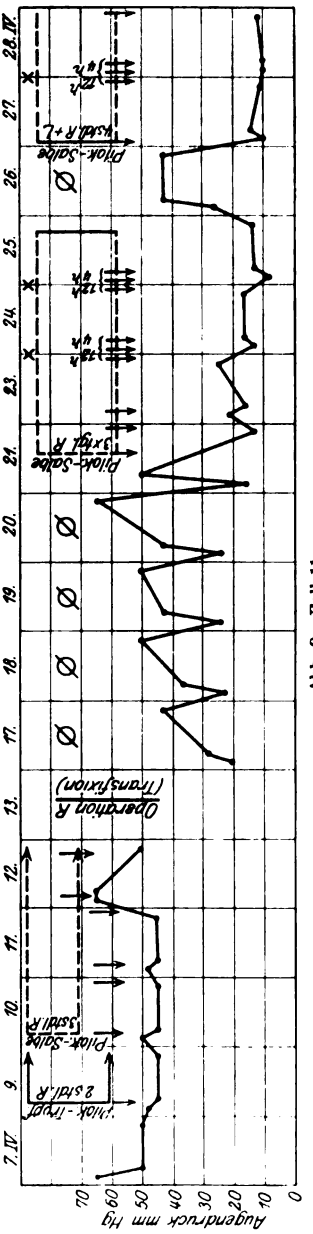

Abb. 9. Fall 11.

Wie wichtig es ist, während des Anstieges eine energische Behandlung eintreten zu lassen, ergibt sich auch aus der folgenden, bisher von mir nur einmal in so ausgeprägter Form beobachteten Kurve (Fall 11), die eine gewisse Ähnlichkeit mit der von *Köllner*[1]) beschriebenen aufweist.

Fall 11. 1923/179. ♀ 15 Jahre. Im 6. Lebensjahr Stichverletzung durch Schere am linken Auge. Danach sympathische Ophthalmie. Bei der Aufnahme am 6. IV. 1923 R. A.: Trübung und Stippung der Cornea, Napfkucheniris, Atrophie des Irisgewebes, Seclusio pupillae. L. A.: Trübung der Cornea, ausgedehnte Staphylombildung am Limbus oben, aufgehobene Vorderkammer, Atrophie der Iris, Seclusio pupillae. Kein Einblick in die Tiefe beiderseits. S. R.: = $^2/_{35}$; Gl. b. n. S. L.: = Amaurose.

In den ersten Tagen nach der Operation (13. IV. Transfixion) erschien das rechte Auge palpatorisch weich. Die am 17. IV. wieder aufgenommenen tonometrischen Messungen erklärten die Beschwerden der Kranken: Kopfschmerzen, Druckgefühl im rechten Auge und Nebelsehen in den Abendstunden. Es war außerordentlich interessant, zu finden, daß der Höhepunkt des Augendrucks im Gegensatz zu den Tagen vor der Operation vom 7. IV. bis 12. IV. in den späten Abendstunden lag. Am 21. IV. wurde nach der ersten Messung mit der Pilocarpinkur begonnen und es gelang, durch dreistündliche Pilocarpingaben am Tage und während der Nacht den Augendruck auf fast unternormalem Wert zu erhalten. Am 26. IV. wurde eine Kontrolluntersuchung eingeschoben; der Augendruck war wieder zur alten Höhe angestiegen. Bei der Entlassung am 6. V. und der späteren Nachuntersuchung war er jedoch fast normal, obwohl in der Folgezeit nur noch 3 mal täglich Pilocarpinsalbe gegeben wurde.

Die Lebensweise war vor und nach der Operation die gleiche, Bettruhe, Verlegen der Mahlzeiten auf die Nachmittagsstunden übten keinen bestimmenden Einfluß auf die Augendruckkurve aus. Die Pupille war während der ganzen Beobachtungsdauer durch Verkleben mit der Linsenvorderfläche starr und unbeweglich, die durch die Transfixion

[1]) *H. Köllner*, Arch. f. Augenheilk. **81**, 131. 1916.

gesetzten Löcher in der Iris wiesen gleichfalls keine Veränderungen während der Druckschwankungen auf, es kann also der Augendruckabfall nicht durch eine Entfaltung der Iris und des *Schlemm*schen Kanals bedingt sein. *Brückner*[1]) erwähnt einen ähnlichen Fall von sekundärem Glaukom, bei dem durch mehrfache Iridektomie nur ein Sphincterrest von 1—2 mm stehengeblieben war, und wo trotzdem wiederholt im späteren Verlauf der Krankheit Drucksteigerungen auftraten, die auf Pilocarpineinträufelungen prompt zurückgingen. Hierzu gehört auch der von mir[2]) beobachtete Fall (8) mit totaler Aniridie. Auch hier Drucksteigerungen, die nicht durch Verlegen des *Schlemm*schen Kanals bedingt seien und Druckherabsetzung, die nicht auf Pupillenverengerung mit Entfaltung der Iris zurückgeführt werden konnten. Auch *Köllner* kommt bei der Beurteilung seines Falles mit Aniridie zu dem gleichen Resultat, daß die Pupillenbewegung als wesentliche Ursache für die Tagesdruckschwankungen nicht maßgebend sein kann.

VII. Zusammenfassung.

Am gesunden Auge (bei Kindern und Erwachsenen) und am glaukomatös erkrankten Auge (Glaucoma simplex und seine Übergänge zum subakuten und chronischen Glaukom, kindlicher Buphthalmus, Glaucoma inflammatorium und secundarium) waren *Tagesdruckschwankungen* zu beobachten. Die Augendruckkurven beider Augen liefen bei doppelseitigen und einseitigen Erkrankungen fast parallel. Der Augendruck war in den Morgenstunden am höchsten; er fiel in den Vormittagstunden zwischen 9 und 11 Uhr ab, um am Abend den geringsten Wert aufzuweisen. In einem Falle von Glaucoma secundarium wurde das umgekehrte Verhalten beobachtet.

Bei Anwendung von *Mioticis* (Pilocarpin, Eserin) blieben die Tagesdruckschwankungen bestehen. Eine Ausnahme bildeten diejenigen Fälle, bei denen der Augendruck abnorm hohe Werte (über 70 mm Hg) erreicht hatte.

Eine gute *Prognose* für den Enderfolg der Operation war in allen Fällen von Glaucoma simplex und secundarium sowie beim kindlichen Buphthalmus dann zu stellen, wenn der Augendruck vor der Operation durch Miotica auf normalen Wert herabzusetzen war.

Ein ausgedehntes *Filtrationsödem* rings um den Limbus in den ersten Tagen nach einer *Elliot*schen Trepanation ließ ebenfalls auf einen befriedigenden Ausgang der vorgenommenen Operation schließen. Aus der Größe, Begrenzung und Filtrationsfähigkeit des rückgebildeten Bindehautkissens nach einer *Elliot*schen Trepanation waren keine Schlüsse auf den Dauererfolg der Operation zu ziehen.

[1]) *A. Brückner*, Dtsch. opth. Ges. Jena 1922, S. 55.
[2]) Klin. Monatsbl. f. Augenheilk. **68**, 244. 1922.

Beim kindlichen *Buphthalmus* und in einigen Fällen von sekundärem Glaukom gelang es, durch mehrmalige Mioticagaben während der Nacht den morgendlichen Druckanstieg zu verhindern und auf diese Weise sogar nach zunächst erfolglos verlaufener Operation einige gute Heilerfolge zu erzielen.

Beim *Glaucoma inflammatorium* wurden in einem Falle spontane Drucksturze beobachtet. Die druckerniedrigende Wirkung der Miotica war beim Glaucoma inflammatorium nicht immer prognostisch zu verwerten, es konnten auch einzelne Fälle trotz Versagens der Miotica durch Operation geheilt werden.

Der *Blutdruck* wies nur beim akuten Glaukomanfall Änderungen seiner normalen physiologischen Schwankungen auf, indem parallel zur Augendrucksteigerung ein kleiner Anstieg derselben zu verzeichnen war.

Interne Gaben von Pilocarpin, Adrenalin und Atropin ließen keinen meßbaren Einfluß auf die Augendruckkurve erkennen.

Die mitgeteilten Ergebnisse zeigen den Wert der Augendruckkurven zur Beurteilung aller Glaukomformen in diagnostischer und prognostischer Beziehung.

(Aus der Universitäts-Augenklinik in Jena [Direktor: Prof. *A. Brückner*].)

Untersuchungen zum Flüssigkeitswechsel am lebenden Menschenauge.

Von

Dr. **R. Thiel,**

Assistenzarzt der Klinik.

Mit 4 Tabellen.

I. Die unbehinderte und direkte Beobachtung der Ciliarkörperfortsätze (Ckf.) bei einem Kranken mit totaler Aniridie veranlaßte uns, im Herbst 1921[1]) die Frage der Ausscheidung diffusibler Stoffe in das Kammerwasser (Kw.) nachzuprüfen. Wir verwendeten dazu das Fluorescein-Natrium (Fl-Na.). Unser damaliges Untersuchungsprotokoll lautet:

Vorgeschichte: Am 18. VII. 1921 Eisensplitterverletzung des rechten Auges bei einem 17jährigen Mann.

Aufnahmebefund: Bei klarer Hornhaut findet sich am Limbus rechts bei 9 Uhr eine kleine, etwas eingezogene unregelmäßige weiße Narbe. Die Vorderkammer (Vk.) ist frei von fremdem Inhalt. Die Iris fehlt vollständig. An der klaren und in richtiger Lage befindlichen Linse vorbei sieht man im ganzen Umkreis als dunkle Knöpfchen die regelmäßig gebildeten Ckf. Die Fossa patellaris ist angefüllt mit Exsudatmassen, die von allen Seiten konvergierend zur Narbe ziehen und von alten Hämorrhagien durchsetzt sind. Im Glaskörper dichte flottierende grobflockige Trübungen. Ein Einblick in die Tiefe ist nicht möglich. Lichtschein erhalten, Projektion von nasal und oben defekt. Die Röntgenaufnahme zeigt einen kleinen Fremdkörper im inneren oberen Drittel der Orbita. Das linke Auge weist keinen krankhaften Befund auf.

Nachdem 4 Tage lang der Augen- und Blutdruck gemessen war, wurde am 5. Tage um 10 Uhr 30 Min. vormittags ein Magnetversuch unternommen. Beim Einschalten des Riesenmagneten gleitet von oben über die Linse her ein kleiner mit Exsudat bekleideter Eisensplitter in die Vk. Der Splitter wird zunächst in situ gelassen, um mit der Parazentese die Fluoresceinprüfung zu verbinden. Hiervon muß jedoch Abstand genommen werden, da nach etwa einer halben Stunde ein akuter Glaukomanfall mit seinen bekannten Symptomen einsetzt. Der Augendruck rechts erreicht um 1 Uhr mittags eine Höhe von 65 mm Hg; gleichzeitig steigt der Blutdruck auf 127 mm Hg, während der Augendruck links unverändert bleibt. Um 2 Uhr, 2 Uhr 30 Min. und 3 Uhr werden je 2 Tropfen Pilocarpin und Eserin gegeben. Im unmittelbaren Anschluß daran sinkt der Augendruck bis 4 Uhr nachmittags auf 40 mm. Ein weiteres Absinken ist trotz halbstündlicher

[1]) Klin. Monatsbl. f. Augenheilk. **68**, 244. 1922.

Pilocarpingaben bis 7 Uhr und daran anschließender Gabe von 6 Tropfen Pilocarpin im Abstand von je 5 Min. nicht zu erzielen. An den beiden folgenden Tagen ist der Augendruck bei zweistündlichen Pilocarpingaben unverändert durchschnittlich 38 mm Hg. Am 2. Tage wird um 10 Uhr 10 Min. vormittags 1 g Fl-Na. per os gegeben; 10 Uhr 25 Min. im Urin die erste nachweisbare Grünfärbung. Nach 1 Stunde wird nach Cocainisierung die Vk. punktiert und 0,1 ccm Flüssigkeit mit feiner Kanüle entnommen. Der Augapfel ist weich, die sofort angeschlossene Untersuchung am Hornhautmikroskop und der Spaltlampe läßt keine Grünfärbung des entnommenen Kw. erkennen. Um 12 Uhr 2 Min. nach 2 Tropfen Cocain Lanzenschnitt temporal am Limbus, Extraktion des Splitters mittelst Handmagneten bei gleichzeitigem Auffangen von 0,2 ccm des abfließenden Kw. Die 10 Min. später angeschlossene Untersuchung an der Nernstspaltlampe ergibt: eine deutliche Grünfärbung des Kw., besonders im Bereich der Ckf. Um 10 Uhr vormittags des nächsten Tages werden die Punktate, das am Tage vorher im Anschlusse an die Extraktion entnommene Blut des Kranken und der Kranke selbst im Ultraviolettlicht (Uvl.), das uns von der Firma C. Zeiß, Jena, unter liebenswürdiger Mithilfe von Herrn Prof. *Köhler* zur Verfügung gestellt wurde, untersucht.

1. Punktat: keine sichere Fluorescenz,

2. Punktat: fluoresciert mit deutlich erkennbarer grünlicher Farbe, das Blut fluoresciert schwächer als das 2. Punktat.

Das Strahlenbüschel des durch schmalen Spalt ins Auge dringenden Uvl. zeigt in dem sonst optisch leeren Raum der Vk. hellgrüne Fluorescenz. Am linken Auge ist keine Fluorescenz nachweisbar. Nach 5 Tagen Nachuntersuchung im Uvl.: beiderseits keine Fluorescenz.

Das Ergebnis unserer damaligen Untersuchungen war also folgendes: Am irislosen Auge wird per os einverleibtes Fl-Na. nach Vorderkammerpunktion durch die Zkf. in das regenerierte Kw. ausgeschieden.

Dieser Versuch mit Fluoresce:n veranlaßte uns, ganz allgemein mit Hilfe einer verfeinerten und verbesserten Apparatur die Durchlässigkeit des Ciliarkörpers (Ck.) des lebenden gesunden und kranken Menschenauges für Fl-Na. nachzuprüfen.

II. *Leber-Seidel* und *Hamburger* haben sich neben anderen Methoden zur Beweisführung ihrer Erklärung des Flüssigkeitswechsels im Menschenauge ebenfalls des Fl-Na. bedient. Eine kurze Zusammenstellung der widerstreitenden Ansichten über den Flüssigkeitswechsel im Menschenauge und eine Gegenüberstellung der bisherigen Untersuchungsergebnisse *Seidels* und *Hamburgers* bei Anwendung von Fl-Na. sollen zur besseren Übersicht über meine später zu schildernden Beobachtungen dienen.

1. Die Filtrationstheorie *Lebers*, in den letzten Jahren gestützt und verteidigt durch umfassende Untersuchungen *Seidels*[1]), erkennt für die intraokulare Flüssigkeit *eine* Quelle an: die *Ciliarfortsätze*. *Leber*[2]) sagt: „Die Quelle der Glaskörperflüssigkeit wie des Kammerwassers ist,

[1]) *E. Seidel*, Experimentelle Untersuchungen über die Quelle und den Verlauf der intraokularen Saftströmungen. v. Graefes Arch. f. Ophth. Mitt. I—XIX.

[2]) *Th. Leber*, Die Zirkulations- und Ernährungsverhältnisse des Auges. Handbuch der ges. Augenheilkunde **2**, 233 und 286. 2. Aufl. 1903.

wenigstens beim Säugetier, ausschließlich in den Ciliarfortsätzen zu suchen . . ." „Die Absonderung des Kammerwassers, sowohl die stetige und unmerkliche Erneuerung desselben als auch die gesteigerte Sekretion nach Abfluß des Inhalts der Vorderkammer, muß einer Tätigkeit der Ciliarfortsätze zugeschrieben werden." Das vom Ck. sezernierte Transsudat ergießt sich nach seiner Ansicht frei und ungehindert zwischen Linse und Iris durch die Pupille in die Vorderkammer.

2. *Hamburger* dagegen[1]) bestreitet, daß „das Auge überhaupt von einer nachweis- oder gar meßbaren sekretorischen Strömung durchflossen wird, und hält nichts weiter für sichergestellt, als daß sich im Auge — in gesunden Zeiten — ein rein cellulärer Stoffwechsel abspielt, zwischen den von Flüssigkeit erfüllten Räumen und den angrenzenden Geweben analog den Vorgängen in anderen Körperhöhlen". Zwischen Pupillenrand und Linse besteht durch den physiologischen Sphinctertonus bedingt ein wasserdichter Abschluß zwischen Vk. und Hinterkammkammer (Hk.) (physiologischer Pupillarverschluß). „Iris und Linse bilden ein bewegliches zusammengehöriges, nach vorn konvexes Septum." „Wie oft dieser Ventilverschluß gelüftet wird, ist unbekannt. Durch das physiologische Spiel der Pupillen erfolgt wahrscheinlich keine Sprengung." Betreffs der Fluoresceinausscheidung in das Kw. schreibt *Hamburger*[2]) vom Menschenauge: „Man kann den menschlichen Körper buchstäblich mit Fluorescein überschwemmen, trotzdem tritt nicht die Spur in das Kammerwasser." „Der Ciliarkörper versagt selbst bei Druckentlastung (Vorderkammerpunktion, Staroperation) vollständig[3])." In das entzündete Auge (iritisch-cyclitischer Natur) geht das Grün intensiv über; „Durchtritt aus der Hinterkammer in die Vorderkammer wird nicht beobachtet, das Grün stammt vielmehr aus der Iris, was sich aber mit absoluter Sicherheit am uneröffneten Auge nicht aussprechen läßt."

Seidel[4]) dagegen konnte „nach starken Fluoresceingaben, 7 g Fluorescein-Ammonium per os, mit Hilfe der *Nernst*spaltlampe im Vorderkammerwasser des menschlichen Auges deutliche Fluorescenz feststellen."

III. Dieses eben beschriebene verschiedenartige Verhalten des Fl-Na. am lebenden Menschenauge nachzuprüfen, habe ich mir zur Aufgabe gemacht. Zwei Hauptpunkte waren hierbei maßgebend:

---

[1]) *C. Hamburger*, Über die Ernährung des Auges. 1914. S. 1, 34, 35, 21.

[2]) *C. Hamburger*, Über die Saftströmung des Auges. Klin. Monatsbl. f. Augenheilk. **48**, 73. 1910 (Juli—Dezember).

[3]) *C. Hamburger*, Zu den neueren Arbeiten über die Ernährung des Auges. Klin. Monatsbl. f. Augenheilk. **69**, 253. 1922.

[4]) *E. Seidel*, Experimentelle Untersuchungen über die Quelle und den Verlauf der intraokularen Saftströmung. v. Graefes Arch. f. Ophth. **95**, 63. 1918.

a) einen exakten Nachweis des Fl-Na. im lebenden Auge zu erbringen,

b) diejenige eben notwendige Fl-Na.-Dosis zu wählen, deren Konzentration gerade ausreicht, um feinste funktionelle Unterschiede erkennen zu lassen.

Zu a. Der Nachweis des Fl-Na. wurde mit Hilfe des Uvl. geführt. Durch Vorversuche wurde zunächst festgestellt, bei welcher wässerigen Lösung des Fl-Na. in dünner Schicht deutliche Fluorescenz eben noch nachweisbar war. Professor *Henker* war so liebenswürdig, hierfür ein kleines Versuchsmodell, bestehend aus einem Kontaktglas mit eingeschliffener Linse, in den *C. Zeiß*-Werken herstellen zu lassen, das ungefähr dieselben Tiefenverhältnisse wie die Vk. des Menschenauges aufwies. In dieser kleinen künstlichen Kammer ließen sich im Uvl. sowohl mit unbewaffnetem Auge als auch durch das Hornhautmikroskop Verdünnungen des Fl-Na. mit destilliertem Wasser bis 1:1 Milliarde nachweisen. Den zur Erzeugung des Uvl. erforderlichen Apparat stellte die Firma *C. Zeiß* durch freundliche Vermittlung von Herrn Professor *Köhler* der Klinik zur Verfügung. Von dem durch Nickelinkohlen erzeugten Bogenlampenlicht wird in gleicher Anordnung wie bei der *Nernst*-spaltlampe nach Durchgang durch einen die roten, grünen und blauen Strahlen absorbierenden Filter aus blauem Uviolglas (6,5 mm stark), Nitrosodimethylanilin (1: 129 500 Teile H_2O) und Kupfersulfat (1: 24 Teile H_2O) mit Hilfe einer Blende und einer verstellbaren Quarzlinse auf dem zu untersuchenden Patientenauge ein scharfes Spaltbild des Uvl. entworfen. Die Beobachtung erfolgt durch das Hornhautmikroskop, Objektiv: a_2, Okular: 1. Der Befund am gesunden Auge ist folgender: helleuchtendes, violettes, scharf begrenztes Spaltbild der Cornea, optisch leere Vk. Die Iris zeigt leuchtende violette Farbe, während die Linse infolge ihrer Eigenfluorescenz porzellanartig-weiß mit einem zarten blau-grünlichen Unterton erscheint. Der Pupillarsaum sowie die Zeichnung der Irisoberfläche sind in allen Einzelheiten gut zu erkennen.

Zu b. Es hat sich bei allen Kranken mit einem Körpergewicht von 100—150 Pfund eine Fl-Na.-Dosis von 2 g als zweckmäßig erwiesen, bei Kindern und Erwachsenen von schwächlicher Konstitution eine solche von 1,5 g. Das Mittel wurde mit einem kleinen Zusatz von Kaffee oder Tee gegeben und im allgemeinen ohne Widerwillen genommen. Der Urin färbte sich nach etwa 15—20 Min., die Haut nach etwa 30—35 Min. je nach ihrer Durchblutung fahlgelb, citronengelb bis bronzefarben (bei gesunden gebräunten Landleuten). Nach 24 Std. war in der Regel der Urin wieder klar, die Haut hatte ihre natürliche Farbe wieder erhalten.

Wenn ich mir auch bewußt bin, daß eine Applikationsweise des Fl-Na. per os keine Gewähr für eine vollständige und bei allen Kranken gleichmäßige Resorption des Mittels gibt, so sind doch die später mit-

geteilten Ergebnisse so eindeutig, daß dieser Fehlerquelle wohl keine besondere Bedeutung beigemessen zu werden braucht.

IV. Im ganzen wurden 103 Patienten untersucht, und zwar:

1. 35 mit gesunden Augen oder verschiedenen Augenerkrankungen (Tab. I),
2. 27 mit Erkrankungen des Zentralnervensystems,
3. 24 mit Glaucoma simplex (Tab. II),
4. 11 mit Glaucoma secundarium (Tab. III),
5. 6 mit Glaucoma inflammatorium (Tab. IV).

103

Tabelle I.

Zahl der unters. Patienten	35							
Alter	1—10	10—20	20—30	30—40	40—50	50—60	60—70	70—80
	1	4	8	3	2	6	6	5
Zahl der Untersuchungen	35							
Zahl der untersuchten Augen	69							
	Keine Fluorescenz.				*Fluorescenz.*			
	41				28			
Diagnose.								
1. Klinisch o. B.	31				—			
2. Cataractae mit normalem Augendruck								
Cataracta incipiens	3				—			
„ matura	4				—			
„ traumatica	3				—			
	41				—			
3. Hypotonie (Augendruck) unter 10 mm Hg)								
Cataracta incipiens	—				1			
„ matura	—				5			
Iridektomie	—				1			
Aphakie	—				2			
Discision	—				1			
4. Iritis tuberkulosa	—				8			
„ rheumatica	—				3			
Heterochromie	—				1			
5. Iritische Reizung bei Keratitis parenchym.	—				1			
Ulcus serpens	—				3			
Perf. Verletzung	—				1			
Herpes corneae	—				1			
					28			

Zu 1. Aus Tab. I ergibt sich, daß 31 Augen klinisch gesund waren, während in 10 Fällen Starbildung bei normalem Augendruck bestand. Bei diesen 41 Augen konnte keine Fluorescenz des Kw. wahrgenommen

werden. Die 28 Augen jedoch, bei denen ein Fl-Na.-Austritt in das Kw., wie später ausführlich erläutert werden soll, beobachtet werden konnte, lassen sich in 2 Hauptgruppen einteilen: hypotonische und entzündlich veränderte. Zur 1. Gruppe (Hypotonie) sind die Augen gezählt, deren Druck unter 10 mm Hg. lag, sei es im Anschluß an eine den Augapfel eröffnende druckherabsetzende Operation (Discision, Iridektomie, Extractio lentis) oder infolge Einflusses unbekannter äußerer Ursachen (6 Kataraktaugen). Weitere Beobachtungen in dieser Richtung und vergleichende Augendruckmessungen an einem größeren Starmaterial werden notwendig sein, um diesen auffallenden Befund zu klären, da in ihm vielleicht ein Hinweis auf die Kataraktgenese enthalten sein kann. Bei der 2. Gruppe lassen Gefäßhyperämie und Gewebsödem als Zeichen der akuten und chronischen Entzündung den Übertritt von Fl-Na. in das Kw. verständlich erscheinen.

Der Übertritt des Fl-Na. in das Kw. findet in allen beobachteten Fällen in folgender Weise statt: Das Spaltbüschel des Uvl. läßt man in einem spitzen Winkel auf das zu untersuchende Auge auffallen, während die Beobachtung durch das Hornhautmikroskop möglichst senkrecht dazu erfolgt. Der Befund am normalen Auge ist wie oben geschildert. Der Austritt von Fl-Na. erfolgt aus der Hk. um den Pupillarsaum herum in die Vk. Eine zarte Verschleierung des bisher sich scharf von der Linse abhebenden schwarzen Pupillarsaums ist zuerst wahrzunehmen. In einem späteren Stadium ist ein feiner gelbgrüner Ring parallel zum Pupillarsaum vor der Linse zu erkennen, der sich dann langsam nach vorn und nach den Seiten ausbreitet. Das an den Pupillarsaum unmittelbar angrenzende Irisgewebe wird jetzt durch einen feinen Schleier verdeckt, die helleuchtende violette Farbe des Gewebes weicht einer mehr graublauen. Zu diesem Zeitpunkt sind jedoch Einzelheiten der Irisoberfläche (Trabekel, Krypten) überall bis in die Kammerbucht hinein noch gut zu unterscheiden. Allmählich nimmt der Fl-Na.-Ring an Ausdehnung und Lichtstärke zu, bis das ganze Kw. in einem graugrünen bis intensiv gelbgrünen Farbton je nach der Menge des ausgeschiedenen Fl-Na. aufleuchtet. Da ein photometrisches Verfahren für die in Frage kommenden geringen Fl-Na.-Mengen noch nicht ausgebildet ist, war ich bei meinen Beobachtungen auf Schätzen und Vergleichen mit bekannten Verdünnungslösungen angewiesen.

Auf 2 Beobachtungsfälle möchte ich näher eingehen, da sie charakteristisch für den Farbstoffaustritt sind. Im ersten Falle handelt es sich um eine 59jährige Kranke mit einer Iritis tuberc. chron. beider Augen. Der Pupillarsaum war streckenweise durch hintere Synechien mit der Linsenvorderfläche verklebt, dazwischen waren typische arkadenförmige Ausbuchtungen mit freiem Pupillenspiel. An diesen Stellen erfolgte der Übertritt des Fl-Na. um den Pupillenrand herum in

die Vk. Der 2. Fall, ein 46jähriger Patient, wurde nach einer Discision des Nachstars mit geringem Abfluß des Kw. und mäßiger Herabsetzung des Augendrucks beobachtet. Eine große Glaskörperhernie wölbte sich aus den dichten Nachstarmassen, pfropfförmig das ganze Pupillargebiet ausfüllend, in die Vk. vor. Das Fl-Na. trat durch zwei Lücken, die die Hernie mit dem Pupillarsaum freiließ, in die Vk.

Zu 2. Von den 27 Fällen waren erkrankt:

4 an Tabes,
3 an Taboparalyse,
11 an Paralyse,
2 an Encephalitis lethargica,

je 1 an Dementia praecox, Neuritis retrobulbaris, Hirntumor mit Meningitis, Oculomotoriuslähmung, Lues cerebri, Retinitis Coats, Stauungspapille.

Bei sämtlichen Kranken wurden in der Universitäts-Augenklinik Jena bzw. der Landes-Heil- und Pflegeanstalt Roda vergleichende Untersuchungen über die Fl-Na.-Ausscheidung in das Kw. und den Liquor cerebrospinalis (L. c.) angestellt. In einem späteren Bericht werde ich ausführlicher auf Einzelheiten zurückkommen, an dieser Stelle möchte ich nur das Ergebnis meiner Untersuchungen kurz zusammenfassen:

Nach einer Fl-Na.-Gabe von 2 g per os fand sich eine deutliche Fluorescenz des Kw. in allen Fällen von Tabes, Taboparalyse, Paralyse, Encephalitis lethargica, bei der Neuritis retrobulbaris und der Retinitis Coats mit Ausnahme eines Falles von Tabes, nicht dagegen bei Dementia praecox, Hirntumor mit Meningitis, Oculomotoriuslähmung, Lues cerebri, Stauungspapille. Während nun im L. c. bei denjenigen Erkrankungen (Tabes usw.), die einen Fl-Na.-Übertritt in das Kw. zeigten, die Fluorescenz bei einem Mittel von 1:700 000 den für den L. c. Gesunder gefundenen Wert von 1:2—3 Millionen (*Kafka*[1]) erheblich überstieg, konnten bei der Dementia praecox usw. neben einem negativen Augenbefund fast normale Werte für die in den L. c. ausgeschiedene Fl-Na.-Menge ermittelt werden. Bei der Retinitis Coats war bei regelrechtem L.-c.-Befund die Fluorescenz des Kw. aus den Entzündungsvorgängen im Auge selbst (Mitbeteiligung des Ck. und der Iris) zu erklären, wie umgekehrt bei der Neuritis retrobulbaris und dem Hirntumor mit Meningitis die vermehrte Fl-Na.-Ausscheidung in den L. c. auf die akuten entzündlichen Veränderungen der Meningen zurückzuführen ist. Unter Berücksichtigung des vorher erhobenen Befundes am klinisch gesunden Auge, das einen Übertritt von Fl-Na. in das Kw.

[1]) *V. Kafka*, Die Cerebrospinalflüssigkeit. Zeitschr. f. d. ges. Neurol. u. Psychiatrie **6**, 321, 449. 1913.

in meßbarer Menge nicht erkennen ließ, ist bei dem weitgehenden Parallelismus zwischen Kw und L. c. in entwicklungsgeschichtlicher, anatomischer und chemischer Beziehung die Schlußfolgerung vielleicht erlaubt, daß bei Erkrankungen des Zentralnervensystems (Tabes, Paralyse), die infolge der vermehrten Fl-Na.-Ausscheidung in den L. c. auf eine Mitbeteiligung des Plexus chorioideus (Permeabilität) und des Ventrikelependyms schließen lassen [*Kafka*[1])], auch am Auge mit Wahrscheinlichkeit Veränderungen im Corpus ciliare oder der Pars plana retinae bestehen, die an dem Übertritt des Fl-Na. in das Kw. erkennbar sind. Ob diesem Nachweis eine klinische Bedeutung zukommt, möchte ich vorläufig dahingestellt sein lassen, weitere Beobachtungen sind dazu erforderlich. Nur eines möchte ich noch hervorheben, daß wir auch beim Glaukom, bei dem, wie noch gezeigt werden wird, ebenfalls ein Fl-Na.-Austritt in allen Fällen in das Kw. erfolgt, nachforschen werden, ob auch hier der Parallelismus zwischen Plexus chorioideus und Corpus ciliare besteht; es könnten sich daraus vielleicht interessante Schlüsse auf die Ursache des Glaukoms ziehen lassen.

Tabelle II.

Zahl der unters. Patienten	24			
Alter	50—60	60—70	70—80	
	5	12	7	
Zahl der Untersuchungen	109			
		1. Glaukomauge	2. Glaukomauge	2. Auge klinisch gesund
Zahl der unters. Augen	46	24	15	7
Untersuchungen	vor der Operation	15	22	14
	nach der „	41	17	0
Fluorescenz	vor der „	15	22	14
	nach der „	41	17	0

Zu 3. Tab. II zeigt 24 Kranke mit *Glaucoma simplex*, von denen 46 Augen untersucht wurden. In 15 Fällen war das zweite Auge nachweislich an einem Glaukom erkrankt, während 7 mal weder aus dem ophthalmoskopischen Befunde, noch mit Hilfe der Augendruckmessung und des Gesichtsfeldes der Nachweis für eine bereits bestehende oder in Entwicklung begriffene glaukomatöse Erkrankung zu erbringen war. Nun ergibt die Untersuchung mit Fl-Na. im Uvl. den überraschenden Befund, daß sowohl am *nichtoperierten und operierten Glaukomauge* (*Elliot*sche Trepanation) *als auch am zweiten klinisch noch nicht glaukomatös erkrankten Auge der Farbstoff in der vorher geschilderten Weise*

[1]) *Kafka*, l. c.

aus der Hk. um den Pupillarsaum herum in die Vk. übertritt. Bei den operierten Augen war fernerhin in den ersten Tagen nach der Operation ein Durchtritt des Fl-Na. durch die Trepanationslücke unter die Conjunctiva mit Ausbreiten und Senken des Farbstoffes der Schwere nach in dem lockeren subconjunctivalen Gewebe zu beobachten. Zweimal sogar erfolgte 1 Tag nach der Operation ein Abfluß durch den noch nicht festverklebten Conjunctivallappen in den Bindehautsack. Nach fester Verklebung des Bindehautlappens dagegen war ein Abfluß des Farbstoffes in den Bindehautsack nicht zu beobachten.

Der Beginn und die Stärke der Fluorescenz waren abhängig vom Binnendruck der untersuchten Augen. Setzt man das klinisch gesunde Auge mit seinem normalen Augendruck und der Undurchlässigkeit seines Ck. für Fl-Na. als Grenzlinie, so erfolgt der Fl-Na.-Austritt in das Kw. um so frühzeitiger, und die Menge des Fl-Na. im Kw. ist um so größer, je weiter sich der Augendruckwert nach der positiven oder negativen Seite hin von der angenommenen Grenzlinie entfernt.

So erfolgte bei einem Kranken der Fl-Na.-Austritt ins Kw.:

am	1.	Tage	nach	der	Operation	nach	12	Min.
„	7.	„	„	„	„	„	18	„
„	14.	„	„	„	„	„	27	„
„	64.	„	„	„	„	„	45	„

bei einem anderen Kranken:

am	1.	Tage	nach	der	Operation	nach	20	Min.
„	4.	„	„	„	„	„	20	„
„	7.	„	„	„	„	„	25	„
„	21.	„	„	„	„	„	35	„
„	62.	„	„	„	„	„	38	„
„	104.	„	„	„	„	„	55	„

Bei einer Patientin, deren Glaukomauge vor Jahresfrist trepaniert worden war, konnte bei beiderseits gleichem normalen Augendruck an beiden Augen jetzt zur selben Zeit der Farbstoffaustritt in die Vk. beobachtet werden.

Benutzt man bei den Untersuchungen *Nernst*spaltlampe und Uvl. nebeneinander, so findet man, daß die Kw.-Fluorescenz mit Hilfe des Uvl. nicht allein erheblich früher, sondern auch bei geringerer Konzentration wahrgenommen wird. Da wir bei der eingangs erwähnten Untersuchung des Kranken mit totaler Aniridie nur Spaltlampenlicht benutzten, ist das Fehlen der Fluorescenz im Kw. vor und nach der ersten Punktion wohl auf die Beobachtungsweise zurückzuführen.

Zu 4. Nach den bisherigen Ergebnissen erübrigt sich ein näheres Eingehen auf die in Tab. III mitgeteilten Fälle mit *Glaucoma secundarium.* Es handelt sich um 11 Patienten, die wegen folgender Erkrankungen Aufnahme in die Klinik fanden: Contusio bulbi (3), Luxatio lentis (1),

Tabelle III.

Zahl der unters. Patienten . .	11				
Alter	20—30	30—40	40—50	50—60	60—70
	4	3	0	2	2
Zahl der Untersuchungen . .	11				
		1. Glaukomauge	2. Glaukomauge	2. Auge klinisch gesund	
Zahl der untersuchten Augen	22	11	3	8	
Fluorescenz	—	11	3	1 (Hypoton.)	

Iritis und Chorioiditis mit Drucksteigerung (7). Sämtliche Glaukomaugen zeigten in der oben geschilderten Weise Fl-Na.-Übertritt ins Kw. (vgl. den ersten Beobachtungsfall). Es ist anzunehmen, daß der Ck. wohl infolge Reizung (Contusio bulbi, Luxatio lentis) oder entzündlicher Veränderungen (Iritis) für den Farbstoff durchlässig geworden ist. Nur in einem Falle war am klinisch gesunden Auge Kw.-Fluorescenz zu beobachten, die aber unschwer durch die Hypotonie des betreffenden Auges erklärt ist.

Tabelle IV.

Zahl der untersuchten Patienten . .	6			
Alter	40—50	50—60	60—70	
	2	1	3	
Zahl der Untersuchungen	7			
		1. Glaukomauge	2. Auge klinisch gesund	
Zahl der untersuchten Augen	12	6	6	
Fluorescenz		6	3	

Zu 5. In Tab. IV. sind die Beobachtungen beim *Glaucoma inflammatorium* zusammengestellt. Alle 6 Glaukomaugen zeigten entsprechend der bei dieser Erkrankung besonders hohen Augendruckwerte starke Kw.-Fluorescenz. Am zweiten klinisch gesunden Auge wurde bei normalem Augendruck nur 3 mal in 6 Fällen ein Fl-Na.-Übertritt ins Kw. festgestellt. Da bei dem verhältnismäßig seltenen Vorkommen des inflammatorischen Glaukoms bisher nur eine kleine Zahl von Untersuchungen vorliegt, muß eine endgültige Stellungnahme von weiteren Beobachtungen abhängig gemacht werden. So viel ergibt sich aber wohl aus den mitgeteilten Fällen, daß für die Entstehung des Glaucoma inflammatorium wahrscheinlich noch andere Faktoren als beim Glaucoma simplex in Frage kommen.

V. Aus diesen mitgeteilten Beobachtungen ergeben sich somit folgende *Schlußfolgerungen*:

Bei einer Fl-Na.-Gabe von 2 g per os und den angewandten optischen Hilfsmitteln findet sich:

1. am *gesunden* (medikamentös nicht beeinflußten) Auge mit normalem Augendruck kein nachweisbarer Fl-Na.-Austritt weder aus der Irisvorderfläche noch aus der Hk. durch die Pupille während einer Beobachtungszeit von 24—48 Stunden.

2. Kataraktaugen mit normalem Augendruck verhalten sich wie gesunde Augen.

3. Am *entzündlich* veränderten Auge (Iritis, Iridocyclitis) ferner bei *Hypotonie* und nach vorübergehender Druckherabsetzung in der Vk. trat Fl-Na. aus der Hk. um den Pupillarsaum herum in die Vk.

4. Der *Parallelismus* zwischen *Plexus chorioideus* und *Corpus ciliare* als wahrscheinliche Bildungsstätten des L. c. und Kw. wird bei Erkrankungen des Zentralnervensystems, die zu einer Mitbeteiligung des Plexus (vermehrter Fl-Na.-Übertritt in den L. c.) führen, durch einen Fl-Na.-Austritt aus dem Corpus ciliare oder der Pars plana retinae bestätigt.

5. Augen mit klinisch nachweisbarem *Glaukom* (simplex, secundarium inflammatorium) zeigen Fl-Na.-Austritt aus der Hk. durch die Pupille in die Vk. ohne Beteiligung der Iris.

6. Besteht an *einem* Auge eines Patienten ein *Glaucoma simplex*, so kann auch *am anderen klinisch noch nicht nachweisbar glaukomatöserkrankten* Auge die gleiche *Fl-Na.-Ausscheidung* wie am erkrankten Auge wahrgenommen werden. Dies ist vielleicht eine Erklärung dafür, daß, wie die klinische Beobachtung lehrt, das *Glaucoma simplex* in der Regel *eine Erkrankung beider Augen* eines Patienten zu werden pflegt.

7. Beim *Glaucoma inflammatorium* sind dagegen am klinisch gesunden Auge Undurchlässigkeit des Ck. und Fl-Na.-Ausscheidung beobachtet worden.

Hat der Streit über die Mechanik des Glaukoms die Abflußwege des Kw. vorwiegend berücksichtigt, so deuten doch die mitgeteilten Ergebnisse darauf hin, daß bei der Entstehung des Glaukoms auch der Funktion des Ck. *sicherlich eine erhebliche Bedeutung zukommt*. Der Gegensatz zwischen dem *farbstoffundurchlässigen Ck.* des gesunden Auges auf der einen und dem farbstoffdurchlässigen Ck. des Glaukomauges auf der anderen Seite lassen vielleicht die Annahme einer Hypersekretion oder abnormen Durchlässigkeit des Ck. als eine der Ursachen des Glaukoms gerechtfertigt erscheinen.

Vielleicht dürfte in dieser Methode der Prüfung der Durchlässigkeit des Ck. für Fl-Na. ein Weg gefunden werden, um beim Verdacht auf Glaukom und Fehlen sonstiger beweisender Symptome ein solches mit Sicherheit rechtzeitig festzustellen.

Meinem hochverehrten Chef, Herrn Professor *Brückner*, möchte ich am Schlusse dieser Arbeit für das überlassene Krankenmaterial und die Unterstützung, die er meinen Untersuchungen jederzeit durch persönliche Anteilnahme und neue Anregungen entgegenbrachte, meinen verbindlichsten Dank sagen. Ebenso fühle ich mich Herrn Direktor *Friedel* der Landes-Pflegeanstalt Roda für die außerordentlich liebenswürdige Erlaubnis, meine Untersuchungen in der von ihm geleiteten Anstalt fortzusetzen, sowie Herrn Professor *Henker* und Herrn Professor *Köhler* der Zeiß-Werke für ihr Entgegenkommen beim Anfertigen und Bereitstellen der optischen Geräte zu größtem Dank verpflichtet.

Augenerkrankungen bei Flecktyphus.

Von

Prof. **E. P. Braunstein,**

Direktor der 2. Augenklinik des Medizinischen Instituts Charkow.

I. Literatur.

Während bei Recurrens häufig und bei Bauchtyphus öfters Augenerkrankungen auftreten, sind vor dem Weltkriege Komplikationen seitens der Augen infolge von Flecktyphus nur von wenigen Autoren beschrieben worden.

Im Jahre 1867 beobachtete *Teale*[1]) während der Rekonvaleszenz nach Flecktyphus Papillitis mit allmählichem Übergang in progressive Sehnervenatrophie und totalem Verlust des Sehvermögens.

Chisolm[2]) sah ebenfalls eine Sehnervenentzündung als Komplikation von Flecktyphus auftreten, wobei sich zuerst Farbenblindheit und sodann vollständige Erblindung einstellte. Nach einiger Zeit kehrte das Sehvermögen wieder.

Hersing[3]) beobachtete Entfärbung des Pigmentepithels in einem umschriebenen Netzhautbezirk, welche nach Flecktyphus in der Form eines ringförmigen, flimmernden Gesichtsfelddefekts zurückblieb.

Larionoff[4]) sammelte 57 Fälle von Augenerkrankungen bei Flecktyphus. Er sah Erkrankungen der Bindehaut, der Cornea, Iritiden, Glaskörpertrübungen, Netzhaut- und Sehnervenerkrankungen, Hemeralopie, Akkommodationsparese, Pupillenerweiterung und Ciliarneuralgie.

Salomon[5]) weist auf die in allen Fällen von Flecktyphus auftretende starke Hyperämie der Bindehaut des Auges hin, welche ihm das Aussehen eines Iltisauges verleiht.

Lindner[6]) beobachtete beiderseitige Entzündung der Tränendrüsen bei einer 28jährigen Flecktyphuskranken.

Mitvalsky[7]) berichtet über einen Fall von metastatischer Ophthalmie, bei welchem von einigen Autoren als Erreger des Flecktyphus angesehene Streptobacillen gefunden wurden.

---

[1]) Atrophy of the optic nerve following typhus fever. Med. Times and Gazette **11**, 495. May 1867.

[2]) Colour blindness from neuritis (after typhus fever). Ophth. hosp. rep. **6**, 214. 1869.

[3]) Ringförmiger konzentrischer Gesichtsfelddefekt. v. Graefes Arch. f. Ophth. **18**, 2, S. 69—90. 1872.

[4]) Klin. Monatsbl. f. Augenheilk. 1878, S. 487—496.

[5]) Bericht über die Berliner Flecktyphusepidemie im Jahre 1879. Dtsch. Arch. f. klin. Med. **27**, 456. 1880.

[6]) Dacryoadenitis bei Erysipelas usw. Wien. med. Wochenschr. 1901, Nr. 16 bis 17.

[7]) Über die septischen Ophthalmien. Arch. bohèmes de méd. **3**, 2 und 3. 1890. Zitiert nach *Groenouw*, Handbuch Graefe-Saemisch. 2. Aufl. XXII, S. 582.

Gowers[1]) schreibt in seinem Lehrbuch, daß in der Genesungsperiode nach Flecktyphus Gesichtsverlust mit nachfolgender Atrophie eines oder beider Sehnerven beobachtet wurde. In mehreren Fällen traten zur gleichen Zeit cerebrale Erscheinungen auf. So z. B. in einem Falle *Benedicts* linksseitige Hemiplegie und Atrophie des rechten Sehnerven. In derartigen Fällen handelte es sich um Atrophien cerebralen Ursprungs; in anderen Fällen war jedoch lediglich von Symptomen seitens der Augen und von primären Sehnervenerkrankungen die Rede. In einigen Fällen bestand der Augenspiegelbefund in genuiner Opticusatrophie, in anderen in neuritischer Atrophie. *Penrose* und *Gunn* sahen in einem Falle Papillitis während des Gipfelpunktes des Fiebers. Über die Ursachen der Neuritis ist nichts bekannt.

A. W. Nathansohn[2]) erwähnt außer der Hyperämie der Conjunctiven Verengerung und Ungleichmäßigkeit der Pupillen.

Des weiteren, meint *Nathansohn*, verhält sich der Typhus exanthematicus zu den Augenerkrankungen ähnlich wie der Bauchtyphus oder das Rückfallfieber. Es entstehen nach demselben bisweilen Gesichtsstörungen und Veränderungen des Augenhintergrundes, wie man sie bei Bauchtyphusrekonvaleszenten antrifft. Manchmal treten Glaskörpertrübungen auf, welche denjenigen analog sind, die so häufig nach Recurrens beobachtet worden sind.

In seinem Werke über die Erkrankungen des Auges im Zusammenhang mit anderen Krankheiten unterscheidet *Schmidt-Rimpler*[3]) die Augenkomplikationen nach Fleckfieber nicht von denjenigen nach Bauchtyphus, betont hingegen die Komplikationen bei Recurrens, welche besonders häufig den Gefäßapparat des Auges befallen.

Uhthoff[4]) konnte unter 253 Fällen von Neuritis optica nur 3 Fälle infolge von Flecktyphus auffinden.

Groenouw[5]), welcher die Literatur über diese Frage bis zu dem Jahre 1901 gesammelt hat, hält die Erkrankungen des Auges beim Flecktyphus für selten.

Im Jahre 1911 untersuchte *Arnold*[6]) den Augenhintergrund in 14 Fällen von Flecktyphus noch vor der Entfieberung und fand in 57% Neuritis optica, welche im Ende der 1. oder Anfang der 2. Woche auftrat, gleichviel ob es sich um schwere Fälle mit cerebralen Erscheinungen handelte oder um leichte Formen des Typhus. Mit wenigen Ausnahmen äußerten die Kranken keine Beschwerden über Gesichtsstörung.

Die Neuritis optica blieb gewöhnlich bestehen, bis nicht nur das Exanthem, sondern auch die übrigen Krankheitserscheinungen geschwunden waren, und konnte noch nach 3—6 Wochen in der Rekonvaleszenzperiode nachgewiesen werden. In einigen Fällen erfolgte während der Rekonvaleszenz schnelle Wiederherstellung ad integrum, in anderen trat Abblassung der Sehnervenpapille und Gefäßverengerung ein. Da die Sehnervenentzündung sowohl beim Bauchtyphus als beim Rückfallfieber zu den seltenen Komplikationen gehört, beim Flecktyphus

[1]) Die Ophthalmoskopie in der inneren Medizin, S. 305. Leipzig und Wien 1893.

[2]) Die Erkrankungen des Auges im Zusammenhang mit Allgemeinleiden. S. 280 (russ.). St. Petersburg 1895.

[3]) Die Erkrankungen des Auges im Zusammenhang mit anderen Krankheiten. S. 460—461. Wien 1898.

[4]) Über infektiöse Neuritis optica. Bericht über die 28. Versammlung d. Ophth. Ges. Heidelberg 1900, S. 30—48.

[5]) Handbuch für die gesamte Augenheilkunde Graefe-Saemisch. 2. Aufl. Bd. XXII, T. I, S. 581.

[6]) Über Neuritis optica bei Flecktyphus. Wien. klin. Wochenschr. 1911, S. 1190.

hingegen häufig ist, kann die Untersuchung des Augenhintergrundes in zweifelhaften Fällen zur Differentialdiagnose der Erkrankung beitragen. *Arnold* gibt jedoch zu, daß seine Untersuchungen einer Nachprüfung an größerem Material bedürfen.

Über Augenveränderungen bei Allgemeinerkrankungen im Felde berichtend, beschreibt *Wessely*[1]) in der Anfangsperiode des Fleckfiebers neben der Bindehauthyperämie gleichzeitige feinste Blutergüsse in die Netzhaut.

Colden[2]) teilt über einen Fall von Flecktyphus mit, wo gegen Ende der Erkrankung in der Netzhaut ein halbkreisförmig umschriebener Bluterguß auftrat, in dem die Fovea centralis frei blieb. Dementsprechend bestand verhältnismäßig gutes Gesichtsvermögen. Entzündliche Erscheinungen seitens Netzhaut und Aderhaut fehlten. Nach 10 Wochen erfolgte Heilung unter der Einwirkung von resorbierenden Mitteln.

Ich[3]) konnte im Jahre 1919 18 Fälle von Augenerkrankungen als Komplikationen bei der Flecktyphusepidemie beschreiben. In 8 Fällen von Erkrankungen der Hornhaut und des Uvealtraktus schwankte die Zwischenzeit von Anfang des Typhus bis zur Erkrankung des Auges zwischen 3 Wochen und 5 Monaten. Es kamen die verschiedensten Grade von Affektionen vor, von den leichtesten Fällen bis zu sehr schweren Augenleiden mit Gesichtsverlust. In 2 Fällen wurde typische Thrombosis art. centralis retinae beobachtet, wie sie von *Gutmann* beschrieben worden ist. In 1 Fall handelte es sich um eine schwere Form von Stauungspapille, welche sich 2 Monate nach einem unter heftigen Gehirnsymptomen abgelaufenen Flecktyphus einstellte. In einem Fall von Neuritis retrobulbaris oculi utr. nach Flecktyphus (Neuritis peripherica nach der Terminologie *Wilbrands*) trat die Erkrankung während des Fieberstadiums auf. In einem anderen Falle bestand schon vor dem Flecktyphus ein atrophischer Zustand des Maculabündels des Sehnerven nach überstandener Retrobulbärneuritis. Das Fleckfieber führte zu einem erneuten Ausbruch der Neuritis retrobulbaris mit bedeutender Herabsetzung des Gesichtsvermögens. Bei einem Kranken entstand nach dem Typhus Sehnervenatrophie mit totaler Erblindung beider Augen. Bei einem Pat. trat als Komplikation nach Flecktyphus Paralyse des einen N. abducens und beiderseitige Myosis ein, bei einem anderen — Lagophthalmus e paresi nervi facialis mit gleichzeitigem Leucoma adhaerens und Hemiplegie.

Zur Prüfung der Ergebnisse *Arnolds*[4]) und zwecks genauer Erforschung der Häufigkeit des zeitlichen Auftretens und des Verlaufs der Sehnervenerkrankungen im Laufe von Fleckfieber beauftragte ich Fräulein Dr. *R. M. Zorochowitsch*, welche unter meiner Leitung arbeitete, mit der Untersuchung aller Kranken der Flecktyphusabteilung des Charkower Kriegsspitals. Fräulein *Zorochowitsch* hatte folgende Aufgaben auszuführen: 1. Bei den Flecktyphuskranken die Hyperämie der Bindehaut vom Beginn des Fieberstadiums bis zur Entfieberung zu verfolgen; 2. den Zeitpunkt des Auftretens und Verschwindens von Roseolen und Petechien an Bindehaut und Übergangsfalte zu bestimmen; 3. den Füllungsgrad der Netzhautarterien nach dem hellen Reflex auf deren Wänden zu ermitteln; 4. den Augenhintergrund genau zu untersuchen. Es wurden im ganzen 60 Pat. untersucht. Die Resultate, welche aus diesen Untersuchungen hervorgingen, waren folgende:

[1]) Bericht über die 40. Versammlung d. Ophth. Ges. Heidelberg 1916. Ref. in Zentralbl. f. prakt. Augenheilk. 1917, Nov.-Dez., S. 172.

[2]) Zentrale Netzhaut-Blutung bei Fleckfieber. Dtsch. med. Wochenschr. 1917, Nr. 9.

[3]) *Braunstein*, Die Erkrankungen des Auges bei Flecktyphus. Wratschebnoje Djelo 1919, Nr. 21, 22. Charkow (russ.).

[4]) L. c.

1. Die Hyperämie der Bindehaut besteht fast bei allen Kranken während der ganzen Fieberperiode, indem sie bloß an Intensität zunimmt oder nachläßt.

2. In 5 Fällen von 6 stimmte die Zeit des Auftretens und Verschwindens von Roseolen und Petechien der Bindehaut und der Übergangsfalte mit dem Auftreten und Verschwinden am ganzen Körper überein. Nur in einem Falle blieben die Roseolen auch nach der Rückbildung des Ausschlages bestehen.

3. Fräulein Dr. *Zorochowitsch* beobachtete in keinem der 60 Fälle ein Verschwinden des hellen Reflexes auf den Netzhautarterien. Der Reflex war bei allen Kranken vorhanden. Es trat aber in keinem der Fälle letaler Exitus ein. Folglich war kein einziger Fall mit bedeutender Senkung des Blutdrucks vorhanden.

4. Veränderungen des Augenhintergrunds: Neuritis optica trat in 8 Fällen auf, darunter 1 Fall mit Erblindung; in allen übrigen Fällen verliefen die neuritischen Erscheinungen ohne Gesichtsverlust. Dabei waren in 3 Fällen die krankhaften Erscheinungen im Augenhintergrund vorübergehend und bildeten sich mit dem Herabsinken der Temperatur zurück. In den übrigen 4 Fällen blieb die Neuritis auch nach der Entfieberung bestehen. In 7 Fällen war außerdem einseitige Verschwommenheit der Sehnervenpapille vorhanden. Folglich beobachtete Fräulein *Zorochowitsch* nur bei 13,3% aller Kranken Neuritis optica.

In einer neuen Mitteilung berichtet *Arnold*[1]), daß er Neuritis optica als Spätsymptom bei Flecktyphus in 59%[2]) aller Fälle (folglich ebensooft wie bei Meningitis) beobachtet hat. Am stärksten ist die Neuritis in den letzten Tagen des Fiebers (10. bis 12. Tag) oder nach dessen Abschluß ausgeprägt. Im Kindesalter und in den Mitteljahren tritt sie häufiger auf als in höherem Alter.

Arnold sieht die Neuritis optica als ein wichtiges Symptom an, da sie beim Bauchtyphus nur ausnahmsweise vorkommt. Die Prognose ist günstig.

Schiele[3]) sah nach Flecktyphus 41 Fälle von Iritis plastica und 33 Fälle von Sehnervenentzündung. Der häufigste Ausgang besteht in temporaler Sehnervenatrophie. Des Weiteren beschreibt er Glaskörpertrübungen, Abducenslähmung und Iridoskleritiden nach Fleckfieber.

Archangelsky[4]) untersuchte 300 Augenkranke nach überstandenem Fleckfieber. Dieses große Material hat er in der Form einer Dissertation bearbeitet. Conjunctivitis wurde in 25% aller Fälle beobachtet, fiel mit der Temperaturerhöhung zusammen und dauerte meistens während der ganzen Fieberperiode. Im Sekret fand *Archangelsky* in vielen Fällen grampositive Diplokokken. Hornhautgeschwüre sah *Archangelsky* in 6 Fällen, von denen 2 durch Hypopyon kompliziert wurden und in narbige Trübungen ausgingen.

Archangelsky fand Hyperämie des Augenhintergrundes und des Sehnerven in 36%, Neuritis optica in 29% aller Fälle. Die Erkrankung ist stets beiderseitig. Einschränkung des Gesichtsfeldes konnte *Archangelsky* in 91% bemerken. Der Ausgang der Erkrankungen ist meistenteils günstig. In 6 Fällen ist vom Verfasser eine histologische Untersuchung ausgeführt worden.

Scheffer[5]) beobachtete während der Flecktyphusepidemie 2 Fälle von Thrombophlebitis der Lider. In einem Fall trat nach operativem Eingriff Heilung ein, im zweiten genas der Kranke, das Auge ging jedoch an Panophthalmitis zugrunde.

[1]) Wien. klin. Wochenschr. 1919, Nr. 36.

[2]) In 144 von 244 Fällen.

[3]) Über Augenkrankheiten bei Rückfallfieber und Fleckfieber. 1918—1920. Westnik Kurskowo Gubzdrawa 1922, Nr. 3 (russ.).

[4]) Zur Pathologie der Augen beim Fleckfieber. Rostow a. Don 1922. Diss. aus der Augenklinik der Universität Rostow (Prof. *K. Orloff*).

[5]) Thrombophlebitis der Lider und der Orbita als Komplikation des Flecktyphus. Russky Ophthalmolog. Journal 1922, Nr. 2, S. 172.

In der Versammlung der Augenärzte zu Breslau den 30. IV. 1922 berichtete *Jendralsky* über einen Fall von Verschluß der Art. centr. retinae nach Flecktyphus. Es handelte sich um einen 29jährigen jungen Mann, welcher im Jahre 1916 in Polen an schwerem Flecktyphus erkrankt war.

II. Pathologische Anatomie und Pathogenese.

Bis vor einigen Jahren war über die pathologisch-anatomischen Veränderungen bei den Erkrankungen der Augen infolge von Flecktyphus nichts bekannt. Zur Zeit liegen 3 Arbeiten vor.

Die 1. ist die Untersuchung *Nauwerks*[1]), der die Veränderungen in der Chorioidea erörtert. Chorioiditiden bei Flecktyphus sind klinisch beobachtet worden, es fehlten aber bisher Kenntnisse über das anatomische Bild. *Nauwerk* bemerkt, daß keine starke intravitale Injektion der Bindehaut vorhanden war. Die brechenden Medien waren durchsichtig, es bestanden keine sicheren Hinweise auf eine erhebliche Herabsetzung der Sehschärfe. Die Aufmerksamkeit des Verfassers wurde auf perivenöse Blutungen der Netzhaut im Umkreis der Sehnervenpapillen beider Augen gelenkt; entzündliche Veränderungen der Netzhaut fehlten; die Arterien erschienen unverändert; vereinzelte Venen waren erweitert und durch zellig-fibrinöse Pfropfen thrombosiert. Die Chorioidea zeigt in beiden Augen starke zum Teil diffuse, zum Teil herdförmige zellige Infiltration, welche bald die Choriocapillaris, bald die nach außen liegenden Schichten bevorzugt, bald die ganze Dicke durchsetzt; ein Unterschied, ob gegen die Ora serrata oder die Sehnervenpapille hin, besteht nicht. Das Pigmentepithel ist unberührt geblieben. Das zellige Infiltrat bestand aus zahlreichen Mast- und Plasmazellen, Lymphocyten, polynucleären Leukocyten und weniger reichlichen verschieden gestalteten größeren plasmareichen Zellen anscheinend fixer Abkunft. Die Arterien waren normal, abgesehen von stellenweise auftretender zelliger Infiltration in der Wand von Arterien, die im Bereich entzündlicher Herde lagen.

Die 2. Arbeit gehört *Adolf Gutmann*[2]) und erregt doppeltes Interesse. Erstens hat der Verfasser in 18 Fällen von Flecktyphus neben starker Blutdruckerniedrigung und schwachem Puls venöse Stauung in der Bindehaut der Lider beider Augen festgestellt. In einigen Fällen war auch die Conjunctiva bulbi venös hyperämiert. Bei 2 Pat. sah *Gutmann* eine leichte ikterische Verfärbung der Conjunctiva sclerae, welche schnell wieder verging. Bei der ophthalmoskopischen Untersuchung fand *Gutmann* in 13 Fällen Verschmälerung der Blutsäule in den Netzhautarterien auf der Papille und in der Peripherie. Die Netzhautvenen waren erweitert. Die nochmalige Untersuchung der Kranken bald nach der Entfieberung ergab normale Füllung der Arterien und Venen, sowohl in der Peripherie als auf der Papille, und normalen Augenhintergrund.

Zweitens ist die Arbeit *Gutmanns* deswegen von hervorragender Bedeutung, weil er für den Flecktyphus typische Veränderungen des anatomischen Baues der Augen beschreibt. Bei einem 53jährigen an Flecktyphus Verstorbenen fand *Gutmann* eine für diese Krankheit charakteristische Gefäßerkrankung, welche als circumscripte Läsion der Wand der Art. centr. retinae vom Endothel der Intima ausgeht und in ihrer weiteren Entwicklung in eine starke Zellanhäufung in der Media, der Adventitia und dem periadventitialen Bindegewebe übergeht. Die

[1]) Demonstration mikroskopischer Präparate über Flecktyphus. Med. Ges. zu Chemnitz 10. V. 1916. Münch. med. Wochenschr. 1916, Nr. 33, S. 1197. Ref. in Klin. Monatsbl. f. Augenheilk. 1917, Februar-März, S. 327 und in Zentralbl. f. prakt. Augenheilk. 1917, Sept.-Okt., S. 159.

[2]) Augenbefunde bei Fleckfieber. Dtsch. med. Wochenschr. 1916, Nr. 50.

pathologisch-anatomischen Befunde an der Conjunctiva und in der Orbita sind für das Fleckfieber charakteristisch und entsprechen den von *E. Fränkel*[1]), *Bauer*[2]), *Benda*[3]) beschriebenen Veränderungen in den Roseolen der Haut und insbesondere den Befunden von *Ceelen*[4]) im Plexus chorioideus und den Hirnhäuten.

Die 3. der pathologisch-anatomischen Untersuchungen verdanken wir *Chiari*[5]); sie betrifft die Veränderungen der Bindehaut bei Fleckfieber. Dieselben sind den Hautbefunden identisch, weichen aber häufig in ihrem zeitlichen Verlauf von letzteren ab.

Zuweilen tritt im Beginn der Erkrankung allgemeine Rötung der Conjunctiva auf, sodann erscheinen mit dem Ausbruch der Roseolen der Haut unregelmäßig begrenzte, länglich ovale blaurote Flecken an der Bindehaut. Ihre Vorzugsstelle bilden die Falten der Conjunctiva fornicis, woselbst sie schon vor dem Auftreten der Roseolen der Haut sichtbar werden und bis in die Rekonvaleszenzperiode bestehen bleiben. Man findet sie oft noch nach der Abblassung des Hautexanthems; bei Kranken, die erst nach dem Schwinden des Ausschlages unter Beobachtung kommen, sind sie oft die einzigen Merkmale des überstandenen Fleckfiebers. Auch an der Leiche sind sie zu sehen. An mikroskopischen Präparaten hat der Verfasser Schritt für Schritt die verschiedenen Stadien und Varietäten der Gefäßveränderungen verfolgt. Dieselben stimmen mit den von *Kyrle* und *Morawitz* und schon früher von *Fränkel* beschriebenen überein. Sie bestehen in circumscripter Nekrose der Gefäßwände, in herd- und sektorenförmiger perivasculärer Infiltration.

Bemerkenswert ist die stets ausgeprägte Erweiterung der Capillaren. *Kyrle* und *Morawitz* fanden eine solche Erweiterung auch im Bereich der Roseolen auf der Haut und deuteten sie als aktive Hyperämie. An einzelnen Stellen führen die spezifischen Veränderungen der Gefäßwände und die Zirkulationsstörungen in der Conjunctiva zur Bildung der bläulichroten Flecke und zu Zerreißungen der Gefäße.

Diesen drei neuesten Arbeiten verdanken wir wertvolle Kenntnisse, denn das Gebiet der anatomischen Veränderungen des Auges beim Fleckfieber war bisher gänzlich unerforscht. Wir wissen jetzt, daß die Veränderungen in der Conjunctiva bulbi mit den Läsionen der Haut in den Roseolen und mit denjenigen in Gehirn und Leber identisch sind. Diese Veränderungen treten bisweilen früher auf als das Hautexanthem, überdauern dasselbe und bilden nach dessen Verblassen die einzigen für die Differentialdiagnose verwertbaren Merkmale. Weiter ist zur Zeit festgestellt, daß der Flecktyphus auch Chorioiditis auszulösen vermag, wobei diffuse oder herdförmige Infiltration eintritt, vorwiegend in der Choriocapillaris, zum Teil auch in den anderen Schichten; die Arterien erleiden stellenweise eine ähnliche Infiltration, vereinzelte Venen sind durch Thromben verstopft. Von besonderem Interesse sind die Befunde in der Retina, wo neben den perivenösen Blutungen (*Nauwerk*) die zum ersten Mal von *Gutmann* beschriebenen Veränderungen der Art. centralis auftreten.

---

[1]) Dtsch. med. Wochenschr. 1914, Nr. 2; 1915, Nr. 24.

[2]) Münch. med. Wochenschr. 1916, Nr. 15.

[3]) Berlin. med. Ges., Sitzung den 8. III. 1916.

[4]) Berlin. klin. Wochenschr. 1916, Nr. 20.

[5]) Die Veränderungen der Bindehaut des Auges bei Fleckfieber. Wien. klin. Wochenschr. 1917, Nr. 47, S. 1479.

Hinsichtlich der Pathogenese der Augenkomplikationen beim Fleckfieber können noch keine sicher begründeten Anschauungen ausgesagt werden. Der Grund liegt einerseits darin, daß die ersten anatomischen Untersuchungen, welche noch bei weitem nicht alle Arten der Komplikationen erschöpfen, erst unlängst erschienen sind. Andererseits besteht vorderhand noch keine Eindeutigkeit in den Auffassungen über die Augenkomplikationen bei Infektionskrankheiten im allgemeinen. Deswegen sind verschiedene Autoren geneigt, die Genese der verschiedenen Komplikationen je nach den Perioden zu deuten, im Laufe deren sie erscheinen. Diejenigen Affektionen, welche während der Acne des infektiösen Prozesses entstehen, wollen einige Autoren auf die Wirkung der Mikroorganismen selber zurückführen, obwohl es nur selten gelingt, ihr Vorhandensein am Orte dieser krankhaften Vorgänge im Auge zu beweisen. Eine zweite Gruppe von Komplikationen bilden diejenigen, die in der Rekonvaleszenzperiode als Sekundäraffektionen ausbrechen, wenn die Mikroben schon größtenteils zugrunde gegangen sind und wir es mit den Produkten ihrer Lebenstätigkeit zu tun haben, mit den Toxinen, welche um diese Zeit in größeren Mengen frei werden (*Wassermann*, *Pfeiffer*). Diese sekundären Augenläsionen müssen als toxische, durch die Mikrobengifte bewirkte Krankheitsformen angesehen werden. Was die Frage der Sehnervenerkrankungen bei Flecktyphus betrifft, so wird deren endgültige Lösung erst dann möglich sein, wenn an einem großen Material die Beobachtungen *Arnolds* geprüft sind, welcher bei 57% aller Kranken noch vor der Entfieberung Neuritis optica fand. Vorläufig sind dies die einzigen Beobachtungen hierüber, und wir müssen unsere Vorstellungen über diese Affektionen auf unsere wissenschaftlichen Kenntnisse allgemeiner Art über Neuritis optica infektiösen Ursprunges begründen. An der Hand von 253 von ihm gesammelten Fällen sieht *Uhthoff*[1]) die Ursache der Mehrzahl dieser Neuritiden in einer Intoxikation oder Autointoxikation. Die infektiöse Neuritis unterscheidet sich, nach *Uhthoff*, von der toxischen 1. dadurch, daß unbedeutende Veränderungen in der Papille, wie man sie bei Neuritis retrobulbaris findet, nur in einem geringen Prozent der Fälle vorkommen; meistens besteht das Krankheitsbild in einer Papillitis, Neuroretinitis oder Stauungspapille. 2. fehlt bei infektiöser Neuritis das klinische Bild der Intoxikationsamblyopie; 3. ist die infektiöse Sehnervenentzündung in der Mehrzahl der Fälle einseitig, während bei Intoxikationen beide Sehnerven erkranken. Einige Untersucher sind geneigt, die Neuritis optica nicht den Mikroben und deren Toxinen zuzuschreiben, sondern einer Autointoxikation infolge allgemeiner Stoffwechselstörung. Die Meinung einzelner Autoren (*Loeb*, *Munier*, *Bull*), daß die Neuritis optica bei Typhus durch die häufig zu dieser Krankheit hinzutretende

[1]) L. c.

Meningitis hervorgerufen wird, ist nach *Uhthoffs* Meinung durch den Fall *Braine-Hartwells* widerlegt worden, in dem die vermutete Meningitis sich bei der Sektion nicht bestätigte.

Was die Komplikationen seitens der Uvea anbelangt, so können wir auf Grund der pathologisch-anatomischen Untersuchungen *Nauwerks* annehmen, daß sie den bei Rückfallfieber auftretenden analog sind. Im Laufe von Recurrens erkrankten nach *Mackenzie*[1]) vorwiegend Chorioidea und Retina, während *Estlander*[2]) und *Logetschnikow*[3]) den Ciliarkörper als den Vorzugsort der Erkrankung ansehen. *Logetschnikow* hat bereits vor 40 Jahren ein 730 Fälle umfassendes Material veröffentlicht. Seine Auffassung, der zufolge der Prozeß ursprünglich im Ciliarkörper oder im vorderen Abschnitt der Chorioidea lokalisiert ist, stützt sich darauf, daß im Laufe von Erkrankungen, die sich anfangs nur durch Glaskörpertrübungen äußerten, später Eiter am Boden der Vorderkammer und Niederschläge auf der Hinterfläche der Hornhaut auftraten, wobei sowohl die Cornea als die Iris vollkommen intakt blieben. Bisweilen verbreitet sich der vom Ciliarkörper ausgehende Prozeß auf die Iris, wie dies durch die mikroskopischen Untersuchungen *Estlanders* bestätigt worden ist. Über die Herkunft dieser Augenerkrankungen herrschen verschiedene Meinungen. Die einen Forscher, *Blessig*[4]), sehen deren Ursache in Embolien, die in nekrotischen Herden oder in Abscessen der Milz ihren Ausgangspunkt haben. Andere (*Groenouw*[5]) schreiben sie, wie auch andere Cyclitiden, dem Einfluß von Toxinen zu, die noch lange Zeit nach dem Verschwinden der sie herstellenden Bakterien im Blute kreisen und durch ihre Reizwirkung entzündliche Erscheinungen verursachen. Zugunsten dieser Erlärkung spricht der gutartige Verlauf und das späte Auftreten dieser Komplikationen sowie die Ansammlung von bakterienfreiem Eiter in der Vorderkammer.

Groenouw hatte die Gelegenheit, beide Augen und Sehnerven samt dem Chiasma einer 60jährigen Frau pathologisch-anatomisch zu untersuchen, welche an rezidivierender seröser Iridocyclitis beider Augen gelitten hatte und an Kachexie starb. Er fand starke rundzellige Infiltration in der Iris, etwas schwächere im Ciliarkörper und den hinteren Schichten der Cornea. Auf der Descemeti und an der Oberfläche

[1]) Traité pratique des maladies de l'œuil, traduit par Warlomont et Testelin. Paris 1856. II, S. 102. Ophthalmitis postfebrilis.

[2]) Über Chorioiditis nach Febris typhosa recurrens. Arch. f. Ophthalmol. **16**, 1, S. 353.

[3]) Über Entzündung des vorderen Abschnittes der Chorioidea (des Ciliarkörpers, als Nachkrankheit der Febris recurrens. Westnik Ophthalmolog. **26**, 571. 1909 (russ.).

[4]) Über Iridochorioiditis nach Febris recurrens oder über Ophthalmia postfebrilis. Zehenders klin. Monatsbl. f. Augenheilk. 1867. **5**, 291 und Cpt. rend. du Congrès période. internat. d'ophth. 2e Congr. de Paris, S. 114.

[5]) Klinische Monatsbl. f. Augenheilk. 1900, S. 186.

der Ciliarfortsätze hatte sich ein Leukocyten und vereinzelte epitheloide Zellen enthaltendes Fibrinnetz niedergeschlagen. Dies führte *Groenouw* zu dem Schluß, daß die Niederschläge als Exsudationsprodukte der Iris und des Ciliarkörpers zu betrachten sind und nicht als eine Proliferation des Endothels der Membrana Descemeti, wie von *Knies* geäußert wurde. Das Endothel fand *Groenouw* intakt. Die Pigmentkörnchen hält er, wie *Knies* und *Fuchs*, für Reste von Stromazellen der Uvea. In der hinteren Bulbushälfte, der Chorioidea und Retina, den Sehnerven und dem Chiasma fand *Groenouw* keine pathologischen Veränderungen. Deswegen verwirft er die Möglichkeit einer Übertragung der Entzündung von einem Auge auf das andere durch Vermittlung der Sehnerven nach Art der sympathischen Ophthalmie, wie dies *Knies* in seinem Falle zuläßt. Die Erkrankung beider Augen erklärt *Groenouw* nicht durch Übertragung per continuitatem über den Sehnerven, sondern durch allgemeine Intoxikation mit im Blute zirkulierenden Toxinen bakterieller Abstammung.

Hinsichtlich der Pathogenese der von mehreren Autoren (*Larionoff*) bei Flecktyphus beobachteten Akkommodationsparesen, Pupillenerweiterungen, Neuralgien und überhaupt für die Frage des Auftretens vieler Komplikationen als Nachkrankheiten in der Rekonvaleszenzperiode und nicht während des akuten Stadiums ist ein Rückblick auf die Theorie *Ehrlichs* über den Diphtheriebacillus von Interesse.

Letzterer produziert, nach *Ehrlich*, zweierlei Substanzen: Toxine, welche die akuten Krankheitssymptome auslösen, und Toxone, mit Hilfe deren auf experimentellem Wege Paralysen erzeugt werden können. Dieselben besitzen eine viel langsamere Wirkung. Nach *Römer* ist die Akkommodationsparese nach Diphtherie eine Folge der Wirkung von Toxonen; sie wird infolgedessen durch das Antitoxin (Antidiphtherieserum) nicht gebessert. Diese Parese wird durch spezifische Affektion der Ganglienzellen des Kernes für den Akkommodationsmuskel hervorgerufen, ähnlich wie für die Parese des Akkommodationsmuskels bei Botulismus an Affen experimentell bewiesen wurde [*Römer* und *Stein*[1])]. Es liegt nahe, daß die Abstammung der Akkommodationsparese nach Flecktyphus die gleiche ist; dies müßte aber experimentell nachgewiesen werden.

III. Beobachtungen über Komplikationen seitens der Augen infolge von Flecktyphus.

Das Material, über welches ich zur Zeit verfüge, umfaßt 202 Fälle. Es sind dies stationäre und ambulatorische Kranke aus der 2. Augenklinik des Medizinischen Institutes und aus dem städtischen Spital für Augenkranke, dessen klinische Abteilung unter meiner Leitung steht, sowie meine Privatpatienten.

Erkrankungen der Conjunctiva.

1. Alexander R., 23jähr., den 5. IX. 1919 in seiner Wohnung von mir untersucht. Hat Flecktyphus überstanden. Temperatur seit 10 Tagen normal. Akute Conjunctivitis beider Augen. Seit dem Fieberstadium mäßige Absonderung von serös-eitrigem Sekret. Weder auf der Bindehaut der Lider noch auf der Conjunc-

[1]) Experimenteller Beitrag zur Frage nach dem Sitz und Wesen der Akkommodationsparese bei bakteriellen Intoxikationskrankheiten. v. Graefes Arch. f. Ophth. 58, H. 1, S. 291.

tiva bulbi und in den Vertiefungen der Übergangsfalte sind Blutungen vorhanden. Die bakteriologische Untersuchung des Sekrets ergab Anwesenheit von Staphylococcus alb.

2. Marie K., 30jähr., besuchte mich den 20. I. 1920 wegen akuter Entzündung beider Augen. Pat. erkrankte den 25. XII. 1919 an Flecktyphus. Temperaturabstieg den 3. I. 1920. Die Augen waren während der ganzen Fieberperiode heftig entzündet, und ihr Zustand hat sich bis jetzt nicht gebessert. Conjunctivitis acuta mit reichlicher eitriger Absonderung konstatiert. Nirgends auf der Bindehaut Blutungen zu sehen. Bei der bakteriologischen Untersuchung des Sekrets wurden gelbe Staphylokokken gefunden.

3. Matrona P., 40jähr., wurde von mir den 20. III. 1921 in ihrer Wohnung untersucht, wohin ich zufällig als nächstwohnender praktischer Arzt gerufen wurde, um am 10. Tage des Flecktyphus dringende Hilfe zu leisten. Es war gerade Temperaturfall eingetreten. Herztätigkeit schwach. Auffallender Kontrast zwischen der Blässe des Gesichts und der Hyperämie der Bindehaut, insbesondere der Conjunctiva bulbi. Auf der unteren Übergangsfalte des rechten Auges eine Petechie, links auf der Übergangsfalte 2 weitere Petechien.

4. Nikolaus G., 19 Jahre alt, kam am 8. IV. 1921 in das Spital für Augenkranke. Hat vor 10 Tagen Flecktyphus überstanden. Conjunctivitis acuta oc. utr. Sehschärfe beider Augen = 1,0.

Hyperämie der Conjunctiva bulbi wird von der Mehrzahl der Ärzte hervorgehoben. Akute Conjunctivitis mit reichlichem Sekret kommt hingegen nicht gerade häufig vor. Was die Roseolen und Petechien anbelangt, so hat *Frl. Zorochowitsch* sie von 60 Flecktyphuskranken bei 6 gesehen, folglich in 10% der Fälle; dabei blieben sie nur in einem Falle nach dem Verschwinden des Hautexanthems bestehen, in den übrigen 5 verschwanden sie gleichzeitig mit demselben.

Conjunctivalerkrankungen sind von *Larionoff*, *Nathansohn*, *Salomon*, *Wessely*, *Chiari* beschrieben worden. *Gutmann* und *Davydorosky*[1]) stellen die Hyperämie der Bindehaut mit der Blutdrucksenkung in Zusammenhang. *Archangelsky* sah in der Fieberperiode Conjunctivitis in 25% der Fälle und betrachtet sie als Folge der Toxinwirkung. In vielen Fällen fand er Diplokokken im Sekret der Bindehaut.

Erkrankungen der Hornhaut.

5. Daniel B. kam am 25. IX. 1919 ins Spital für Augenkranke. Keratitis oc. d. Im August Flecktyphus überstanden. Vis. oc. d. = 0,3. Vis. oc. s. = 1,0.

6. Nina Čž., 25 Jahre alt, wendete sich den 4. X. 1919 an mich. Keratitis parenchymatosa oc. dextri. Erkrankte den 7. IV. 1919 an Flecktyphus; hatte Fieber bis 40°. Die Krankheit dauerte 1 Monat bis zum 5. V. Das Auge erkrankte am 15. V. Visus oc. dex. = 0,1. Das linke Auge ist gesund. Vis. = 1,0.

7. Gavely A., 49 Jahre alt, besuchte am 10. X. 1919 die Augenklinik. Keratitis superficialis oc. s. Ist vor kurzem von Flecktyphus genesen. Das Auge hat sich während des Fieberstadiums entzündet. Vis. oc. sin. = 0,2. Vis. oc. d. = 1,0.

8. Basil G., 37 Jahre, kam am 5. III. 1920 ins Spital für Augenkranke. Keratitis superficialis oc. dex. Vor 3 Wochen Fleckfieber überstanden. Vis. oc. dextr. = 0,04. Vis. oc. s. = 1,0.

[1]) Flecktyphus. Moskau 1921.

9. Anatol G., 17 Jahre, besuchte das Spital den 8. III. 1920. Keratitis punctata oc. dex. Flecktyphus vor 1 Monat. Vis. oc. d. = 0,3. Vis. oc. sin. = 1,0.

10. Eugenie A., 29 Jahre alt, kam den 30. IV. 1920 zu mir. Keratitis centralis oc. d. Ist unlängst von Flecktyphus genesen. Das Auge erkrankte noch vor der Entfieberung. Vis. oc. d. = 0,1.

11. Iwan Z., 37 Jahre, kam den 11. V. 1920 zu mir. Staphyloma corneae totale oc. dextri. War im Dezember 1919 und Januar 1920 an Flecktyphus krank. Während des Typhus erkrankte das Auge. Vis. oc. d. = $\frac{1}{\infty}$, Projektion falsch.

12. Franz S., 38 Jahre alt, kam am 26. V. 1920 in meine Sprechstunde. Ulcus corneae oc. d. Flecktyphus begann am Anfang dieses Monats. Das Auge ist im Fieberstadium erkrankt.

13. Basil P., 27 Jahre, besuchte am 1. VI. 1920 das Spital. Keratitis superficialis oc. utr. Flecktyphus vor 3 Monaten. Vis. oc. dex. = Fingerzählen in 15 Fuß; Vis. oc. sin. = Finger in 3 Fuß.

14. Sophie B., 25 Jahre, besuchte mich am 18. XI. 1920. Hat im Januar dieses Jahres Flecktyphus überstanden, während dessen beide Augen schwer erkrankten. Leucoma corneae oc. utr. Vis. oc. dex. = 0,05; Vis. oc. sin. = 3 Fuß Fingerzählen. Jodvaselinöl verordnet. Den 13. IX. 1921 Vis. oc. d. = 0,2; Vis. oc. sin. = 0,05.

15. Iwan G., 20 Jahre alt, wendete sich am 30. XI. 1920 an mich. Ulcus corneae d., Macula corneae sin. Ist vor kurzem 1 Monat lang flecktyphuskrank gewesen. Das Augenleiden begann in der Fieberperiode.

16. Michael G., 27 Jahre alt, wurde am 21. I. 1921 in die klinische Abteilung des Spitals für Augenkranke wegen Erkrankung des linken Auges aufgenommen.

Anamnese: Erkrankte im Juni 1920 nach überstandenem Fleckfieber. Im linken Auge trat Lichtscheu, Rötung, Tränenfluß und Hornhauttrübung auf. Unter dem Einfluß ärztlicher Behandlung klangen die Krankheitserscheinungen nach und nach ab, begannen aber am 20. IX. von neuem schlimmer zu werden.

Status praesens: Lider und Bindehaut des linken Auges sind ödematös geschwollen und hyperämiert. Die Hornhaut ist im zentralen und unteren Drittel diffus getrübt. Das obere Drittel und ein kleiner Bezirk im inneren unteren Segment sind durchsichtig. Die Trübung dringt tief nach innen, ist grau gefärbt. Augenhintergrund o. B. *Diagnose*: Keratitis profunda oc. sin. Vis. oc. sin. = 0,03. Das rechte Auge ist gesund. Vis. = 1,0.

17. David G., 46 Jahre, kam den 17. V. 1921 in meine Sprechstunde. Leucoma corneae oc. sin. Hat im Anfang dieses Jahres Fleckfieber überstanden, während dessen sich das linke Auge entzündete. Vis. oa. s. = 0,1. H. m. 3,5. Vis. nach Korrektion = 0,5. Vis. oc. d. = 1,0.

18. Ljubow W., 27 Jahre alt, besuchte mich am 20. IX. 1921. Staphyloma corneae fere totale oc. d. Ist vor kurzem fleckfieberkrank gewesen. Das Auge ist seit den ersten Tagen des Typhus krank. Vis. oc. d. = $\frac{1}{\infty}$. Vis. oc. s. = 1,0.

19. Barbara Šž., 14 Jahre, besuchte das Spital für Augenkranke am 28. III. 1922. Keratitis parenchymatosa oc. utr. Flecktyphus im Dezember des Jahres 1921.

Unter den 15 von mir beobachteten Fällen von Hornhauterkrankungen trat oberflächliche Keratitis in 4 Fällen auf, Keratitis profunda in 5, Hornhautgeschwür in 2, Leukom in 2 und Staphylom in 2 Fällen. In allen Fällen von oberflächlicher und ulceröser Keratitis reicht der Beginn der Erkrankung in die Fieberperiode zurück. Die

parenchymatösen Hornhautentzündungen traten hingegen kurze Zeit nach der Entfieberung auf. Nur in Fall 16 ließ sich der Zeitpunkt des Beginns der parenchymatösen Keratitis nicht feststellen.

Archangelsky sah bei 6 Kranken Hornhautgeschwüre gegen Ende der 2. Krankheitswoche. *Larionoff* teilt ebenfalls Affektionen der Hornhaut mit.

Das Auftreten von oberflächlichen Infiltraten und Geschwüren der Cornea im Laufe des Flecktyphus gleichzeitig mit der Conjunctivitis, zu einer Zeit, wo die Erreger des Typhus noch vorhanden sind, legt die Vermutung nahe, daß diese Erkrankungen durch die Mikroorganismen bewirkt sind. Was die Keratitis profunda betrifft, welche sich erst einige Zeit nach Ende der Krankheit ausbildet, so wird sie wahrscheinlich durch die Wirkung von Toxinen verursacht.

Erkrankungen des Uvealtraktus.

a) Stationäre Kranke.

20. Pat. N. P., 24 Jahre alt, wurde am 30. IV. 1919 wegen Erkrankung des rechten Auges in die Augenklinik des Medizinischen Instituts für Frauen aufgenommen.

Anamnese: Am 6. I. 1919 erkrankte Pat. an Flecktyphus. Temperatur stieg bis 41° und darüber, und das Fieber dauerte 2 Wochen, wobei das Bewußtsein erhalten blieb. Sodann fiel die Temperatur lytisch und nach 1 Monat verließ Pat. das Bett. Nach 2 Tagen nötigte ihn eine als Komplikation des Flecktyphus ausgebrochene Lungenentzündung, sich wieder zu legen. Dieselbe dauerte 3 Wochen und der Kranke genas am 6. III.; am 29. IV. bemerkte er Schwächung des Sehvermögens des rechten Auges, welche täglich schlimmer wurde. Nach einigen Tagen gesellten sich Schmerzen im Auge und in der Schläfengegend hinzu, sowie Lichtscheu und Tränenfluß.

Status praesens: Rechtes Auge: Die Lider sind geschwollen, die Conjunctiva hyperämiert, es besteht pericorneale Injektion. Die Hornhaut ist diffus getrübt und an der Hinterfläche von Präcipitaten beschlagen; die Iris in Farbe und Zeichnung verändert; die Pupille von unregelmäßiger Gestalt. Im oberen inneren Segment sind hintere Synechien vorhanden. Der Glaskörper ist in toto diffus getrübt und enthält schwimmende flockenähnliche Trübungen. Die Sehnervenpapille ist unsichtbar. Tonus normal. Vis. oc. dextr. = Fingerzählen in 1 Fuß Abstand. Das linke Auge ist normal; Vis. = 1,0.

Diagnosis: Kerato-irido-chorioiditis oc. dex.

21. Sergius B., 33 Jahre alt, wendete sich am 24. IV. 1919 wegen Nebel im rechten Auge an die Augenklinik des Medizinischen Instituts.

Anamnese: Am 17. III. 1919 erkrankte Pat. an Flecktyphus und befand sich 8 Tage in bewußtlosem Zustand. Gegen Ende April verspürte er Herabsetzung der Sehkraft des rechten Auges.

Status praesens: Rechtes Auge. Lider und Conjunctiva o. B. Cornea rein und durchsichtig. Iris und Pupille normal. Linse durchsichtig. Der Glaskörper ist staubförmig getrübt, enthält außerdem faden- und flockenähnliche schwimmende Trübungen. Vis. oc. dex. = 0,7, mit Korr. — 0,75 Vis. = 0,9. Im linken Auge angeborenes Kolobom der Iris und Chorioidea. Vis. oc. sin. mit Korrektion — 2,5 = 0,8.

Diagnosis: Chorioiditis oc. sin. post typhum exanthematicum.

22. Marie K., 20 Jahre alt, wendete sich am 17. V. 1919 an die Augenklinik mit Beschwerden über Nebelsehen im rechten Auge.

Anamnese: Am 25. XII. 1918 erkrankte Pat. an Flecktyphus und wurde in die Flecktyphusabteilung des Nikolauskrankenhauses aufgenommen. Die Temperatur stieg bis auf 40° an, das Fieber dauerte 2 Wochen und begann alsdann zu sinken. M. K. verließ das Krankenhaus erst Anfang März dieses Jahres. Es war eine Komplikation seitens der Ohren eingetreten und Pat. war 2 Wochen lang vollständig taub. Allmählich kehrte jedoch das Gehör wieder zurück und war nach 5 Wochen wiederhergestellt. Das Nebelsehen trat erst vor kurzem auf und entwickelte sich allmählich.

Status praesens: Im rechten Auge sind Lider und Bindehaut normal; die Hornhaut ist klar und durchsichtig, desgleichen die Linse. Iris o. B. Der Glaskörper ist getrübt und enthält flottierende Trübungen in der Form von Flocken und Fäden. Der Augenhintergrund ist stark verschleiert. Vis. oc. dextri mit + 0,75 = 1,0. Das linke Auge ist gesund.

Diagnosis: Chorioiditis exsudativa oc. dextri post typh. exanthematicum.

23. Der 28jähr. Arbeiter Basil K. besuchte wegen Erkrankung des linken Auges am 23. VI. 1919 die Augenklinik des Medizinischen Instituts.

Anamnese: Pat. erkrankte Ende März an Flecktyphus. Das Fieber erreichte gleich 40° und er verlor das Bewußtsein. In diesem Zustand befand er sich während 8 Tagen, dann trat die Entfieberung ein und er verließ das Krankenhaus gegen Ende April. Die Gesichtsschwächung im linken Auge begann Anfang Juni.

Status praesens. Linkes Auge: Conjunctiva palpebrarum et bulbi o. B. An der Hinterfläche der Cornea staubförmiges Präcipitat. Die Regenbogenhaut ist in Farbe und Zeichnung verändert; hintere Synechien des Pupillarsaumes. Der Glaskörper ist diffus getrübt. Fundus undeutlich sichtbar. Vis. oc. sin. = 1,0. Rechtes Auge o. B. Vis. = 1,0.

Diagnosis: Irido-chorioiditis oculi sinistri post t. exanthematicum.

24. Borris G., 19 Jahre, den 14. III. 1920 in die Augenklinik aufgenommen.

Anamnese: B. G. erkrankte vor 2 Monaten an Flecktyphus und lag 1 Monat zu Bette. Das Fieber überstieg 40°. Ohne Bewußtsein war der Kranke 2 Tage. Während der Krankheit litt er an starken Kopf- und Beinschmerzen. Vor 2 Wochen bemerkte er, daß das rechte Auge wie durch einen Nebel sieht. Vor $1^1/_2$ Wochen gesellten sich Schmerzen und Tränenfluß hinzu.

Status praesens: Im rechten Auge sind Lider und Bindehaut ödematös. Die Umgebung der Cornea ist injiziert. Auf Atropineinträuflung reagiert die Pupille durch unregelmäßige Erweiterung. Außen unten sind hintere Synechien vorhanden. Farbe und Zeichnung der Iris verändert; diffuse Trübung des Glaskörpers. Der Augenhintergrund ist unsichtbar. Vis. oc. d. = 0,05. Vis. oc. sin. = 1,0.

Diagnosis: Irido-Chorioiditis oc. dextri.

25. Pat. M., 55 Jahre alt, wurde am 26. X. 1920 in die Augenklinik des Medizinischen Instituts aufgenommen.

Anamnese: Pat. hat im Mai dieses Jahres Fleckfieber durchgemacht. Ende August erkrankte das rechte Auge. Es traten starke lanzinierende Schmerzen in der rechten Schläfe und im Auge auf, Lichtscheu, Tränenfluß und Gesichtsverlust.

Status praesens. Rechtes Auge: Ödem der Lider und Bindehaut; conjunctivale und pericorneale Injektion. Die Hornhaut ist trübe, über und über wie von Nadelstichen bedeckt. Die Vorderkammer ist flach, die Iris in Zeichnung und Farbe verändert. Die Pupille ist durch hintere Synechien verzerrt. Glaskörper diffus getrübt. Der Fundus ist ophthalmoskopisch nicht zu sehen. Vis. oc. dex. = Fingerzählen in $^1/_2$ Fuß Abstand. Augendruck erhöht. Vis. oc. s. = 1,0.

b) Meine Privatpatienten Nr. 26—41.

c) Ambulatorische Kranke des städtischen Spitals für Augenkranke Nr. 42—116.

Es wurden im ganzen 97 Fälle von Erkrankungen des Uvealtraktus beobachtet, darunter waren 6 stationär und 91 ambulatorisch. In 74 Fällen (76%) war ein Auge erkrankt, in 23 Fällen (24%) beide Augen. Die Schwere der Affektion war verschieden; in den einen Fällen war nur eine der Häute des Auges vom Prozeß betroffen, in den anderen erkrankten 2, 3 und sogar 4 Häute, und es kam zu schweren Störungen. In 36 Fällen lag eine Erkrankung der Iris vor, in 23 der Chorioidea, in 1 des Ciliarkörpers, in 27 der Iris und Chorioidea, in 1 der Cornea und Chorioidea, in 5 der Cornea und Iris; in 2 Fällen waren Cornea, Iris und Chorioidea erkrankt, in 2 Iris und Ciliarkörper und in 1 Fall Chorioidea und Sehnerv. Die Störungen der Sehkraft waren verschiedenartig: in leichten Fällen sank die Sehschärfe nicht unter die Norm; die Kranken klagten nur über Nebelsehen. In schweren Fällen kam es zu totalem Gesichtsverlust.

In bezug auf die Gesichtsstörungen können die Kranken in folgende 5 Gruppen eingeteilt werden: die 1. Gruppe, bei welcher die Sehschärfe zwischen 1,0 und 0,5 schwankte. = 18 Fälle; die 2. Gruppe mit einer Sehschärfe von 0,5—0,1 = 31 Fälle; die 3. Gruppe mit einer Sehschärfe von 0,1—0,01 = 26 Fälle; die 4. Gruppe mit einer Sehschärfe von 0,01—0 = 15 Fälle und die 5. Gruppe, bei welcher die Sehschärfe nicht genau ermittelt wurde, umfaßt 8 Fälle.

Was die Inkubationszeit betrifft, d. h. die Zeit, welche zwischen dem Flecktyphus und der Erkrankung der Uvea verlief, verteilen sich die Kranken auf folgende Weise:

1. Während des Fieberstadiums trat die Augenaffektion in 3 Fällen auf.
2. Eine Inkubationszeit bis zu 1 Monat bestand in 29 Fällen.
3. Die Inkubationszeit dauerte bis 3 Monate in 43 Fällen.
4. In 23 Fällen ließ sich die Inkubationszeit nicht genau feststellen.

Der Charakter und die Form der Komplikationen sowie die Dauer der Inkubationsperiode gestatten es, diese Erkrankungen des Uvealtraktus den nach Wechselfieber auftretenden gleichzustellen.

Da diese Komplikationen in der überwiegenden Mehrzahl der Fälle nach der 2. bis 3. Woche der Rekonvaleszenz auftreten, wenn das Blut vermutlich schon bakterienfrei ist, so sind diese Augenaffektionen wahrscheinlich auf Veränderungen zurückzuführen, welche durch die giftigen Produkte der Mikroorganismen verursacht werden. Ob es sich um Toxine oder um Toxone im Sinne *Ehrlichs* und *Römers* handelt, bleibt vorderhand wegen ungenügender experimenteller Arbeiten auf

diesem Gebiete dahingestellt. In meiner Arbeit [1919[1])] konnte ich nur 8 Fälle von Komplikationen seitens der Uvea nach Flecktyphus aufführen. *Schiele*[2]) sah 41 Fälle von plastischer Iritis nach Flecktyphus.

Über Erkrankungen der Uvea infolge von Fleckfieber berichtete bereits *Larionoff* in seiner Arbeit. *Archangelsky* hingegen sah ungeachtet seines großen Materials Erkrankungen des Uvealtraktus nur bei solchen Fleckfieberkranken, welche außerdem auch Recurrens überstanden hatten.

Erkrankungen der Netzhaut.

a) Stationäre Kranke.

117. Die 26jähr. Krankenschwester Sophie K. wendete sich den 20. V. 1919 wegen Erkrankung des linken Auges an die Augenklinik des medizinischen Instituts für Frauen.

Anamnese: Den 10. I. 1919 erkrankte Pat. an Recurrens. In der 3. Woche trat eine Komplikation seitens der Lungen auf, welche 2 Wochen lang dauerte. Ende Februar erkrankte sie an Flecktyphus. Während 3 Wochen schwankte die Temperatur zwischen 40—40,8°. Eine Woche lang war die Kranke ohne Bewußtsein. Am 7. V. bemerkte sie Verringerung des Sehvermögens im linken Auge.

Status praesens. Linkes Auge: Auf der Hornhaut eine alte Macula; bei der Untersuchung mit dem Augenspiegel sind in der Netzhaut zwischen Sehnerven papille und Macula lutea circumscripte Blutungen zu sehen. Visus = 0,2 nach Korrektion eines Astigmatismus von 2,0 D.

Diagnosis: Apoplexia retinae oculi sinistri post typhum exanthem.

118. Iwan K., 21 Jahre alt, Kontorist, wurde am 31. V. 1919 wegen Herabsetzung der Sehkraft beider Augen in die Augenklinik aufgenommen.

Anamnese: Am 25. II. 1919 an Flecktyphus erkrankt, welcher 1 Monat dauerte. Während 2 Wochen befand sich Pat. in bewußtlosem Zustande. Ende April bemerkte er, daß er bei schwacher Beleuchtung schlecht sieht. Die Krankheitserscheinungen verschlimmerten sich nach und nach; zur Zeit ist Pat. unfähig, sich in der Dämmerung und des Abends im Dunkeln zurechtzufinden.

Status praesens: Die brechenden Medien sind klar und durchsichtig. Augenhintergrund o. B. Visus oc. utr. = 1,0. Sehfeld bei guter Beleuchtung normal. bei Dämmerlicht konzentrisch verengt.

Diagnosis: Hemeralopia post typh. exanth.

119. Barbara N., 14 Jahre alt, den 12. V. 1919 wegen Gesichtsverlust des rechten Auges in die Augenklinik aufgenommen.

Anamnese: Pat. hat vor 2 Monaten einen schweren Flecktyphus überstanden. Das Fieber hielt 14 Tage unter starken Kopfschmerzen an. Das Bewußtsein blieb im Laufe der ganzen Krankheit erhalten. Bis zum 10. Tage des Typhus blieb die Sehkraft beider Augen ungeschwächt. Als die Kranke am Morgen des 10. Tages erwachte, bemerkte sie totale Erblindung des rechten Auges. Nicht nur das Unterscheidungsvermögen für Gegenstände, sondern auch die Lichtempfindung war verschwunden. Dieser Zustand dauerte ungefähr 3 Wochen. Alsdann kehrte im rechten Auge die Lichtempfindung in der oberen Hälfte des Sehfeldes wieder, später gesellte sich auch die Fähigkeit hinzu, die Bewegungen von Gegenständen wahrzunehmen.

Status praesens: Der Muskelapparat o. B. Brechende Medien klar und durchsichtig. Die primäre Pupillenreaktion fehlt, die sekundäre ist erhalten. Die Augen

[1]) l. c.
[2]) l. c.

spiegeluntersuchung ergab folgendes: die Sehnervenpapille ist blaß, scharf umgrenzt; die Gefäße, insbesondere die Arterien, sind verengt, die Venen geschlängelt; die Netzhaut ist unverändert. Visus = Fähigkeit, Handbewegungen zu unterscheiden. Das linke Auge ist gesund und hat volle Sehschärfe und normales Sehfeld. Die Untersuchung der inneren Organe ergab erhöhte Erregbarkeit des Herzens. Nervensystem o. B. Harn normal.

Diagnosis: Thrombosis art. centr. retinae oc. dext. e typho exant.

120. Das 9jährige Bauernmädchen Barbara S. wendete sich am 12. VI. 1919 wegen Erblindung des linken Auges an die Augenklinik.

Anamnese: Pat. hat vor 2 Monaten Fleckfieber durchgemacht. Die Krankheit dauerte 20 Tage. 10 Tage war Pat. ohne Bewußtsein. Temperatur überstieg 40°. Es bestanden starke Schmerzen im Kopfe, den Lenden und den Extremitäten. Gegen Ende der 3. Woche bemerkte Pat. plötzlich, als sie morgens erwachte, daß ihr linkes Auge erblindet war.

Status praesens. Linkes Auge: Brechende Medien klar und durchsichtig. Pupillenreaktionen auf Licht, Akkommodation und Konvergenz geschwächt, Untersuchung mit dem Ophthalmoskop ergab Abblassung der Sehnervenpapille, scharfe Umgrenzung ihrer Ränder und starke Verengung der Gefäße, besonders der Arterien. Die übrigen Teile des Fundus o. B. Sehschärfe = Fingerzählen in $^1/_2$ Fuß. Augendruck normal. Herz, Lungen, Nervensystem o. B. Harn normal. Anämie mäßigen Grades.

Diagnosis: Thrombosis art. centr. retinae oc. sin. post typh. exanth.

b) Meine Privatpatienten.

Nr.	Name	Alter (Jahre)	Datum der Untersuchung	Sehschärfe	Diagnose	Zeitpunkt der Augenerkrankung
121	Simon L.	28	3.IV. 1920	V. o. d. = Finger in 2 Fuß V. o. s. = 1,0	Thrombosis art. centr. retinae oc. dextri	Sogleich nach Ende des Typhus.
122	Schiffra K.	21	24.V. 1920	V. o. d. = 1,0 V. o. s. = 0,2	Apoplexia retinae oc. sin.	Nicht festzustellen.
123	Sarrah G.	28	2. VI. 1920	V. o. d. = mit −6,0 = 0,8 V. o. s. = 0,02	Thrombosis partialis art. centr. retinae oc. sin.	Während des Fieberstadiums.
124	Demetrius L.	34	5.VII. 1921	D. M. 14,0 V. = 0,4 V. o. s. = 0	Ablatio retinae dextrae post typh. exanth. Ablatio retinae sinistrae post. operat. Fukala	$1^1/_2$ Mon. nach dem Typhus.
125	Basil B.	26	31. X. 1921	V. o. d. = Finger in 2 Fuß V. o. s. = 1,0	Maculitis oc. dextri	1 Monat nach dem Typhus.
			C. Ambulatorischer Kranker des Spitals für Augenkranke.			
126	Peter P.	18	21. I. 1920	V. o. d. = Flnger in $1^1/_2$ Fuß V. o. s. = Finger in 18 Fuß	Retinitis haemorrhagica oc. dextri Strabismus convergens. Amblyopia ex. anopsiae oc. sin.	3 Monate nach dem Typhus.

Fall 117 mit Netzhautblutungen infolge von Flecktyphus erinnert an die Fälle von *Wessely*[1]) und *Colden*[2]). Was die Hemeralopie betrifft, so ist eine solche nach Flecktyphus auch von *Larionoff*[3]) beobachtet worden.

Die Fälle 119, 120, 121, 123 sind von bedeutendem Interesse. Es handelt sich hier wohl um Fälle einer Gefäßerkrankung, welche nach den Untersuchungen *Gutmanns* für den Flecktyphus charakteristisch ist und als zirkumskripte Affektion der Wände der Arteria zentralis retinae beginnend, vom Endothel der Intima ausgeht und in ihrem weiteren Verlauf in eine Infiltration der Media, Adventitia und des umgebenden Bindegewebes übergeht. Die Thrombose und die Erblindung wurde durch eine solche spezifische, von der Intima ausgehende Affektion der Wände der Zentralarterie hervorgerufen.

Erkrankungen des Sehnerven.

a) Stationäre Kranke.

127. Basil B., 30 Jahre alt, Militärbeamter, Pat. der Abteilung für Nervenkranke des Charkower Kriegsspitals, wendete sich am 6. IV. 1919 wegen Verringerung der Sehkraft beider Augen an die Augenklinik des medizinischen Instituts für Frauen.

Anamnese: Erkrankte am 23. XII. 1918 an schwerem Flecktyphus. Das Fieber erreichte 40,1°. Den 14. II. 1919 trat Sehschwäche auf. Die Untersuchung des Fundus durch einen Augenarzt ergab folgendes: Sehnervenpapille beider Augen, besonders des linken, schmutzig-weiß verfärbt, die Ränder verschwommen, die Gefäße erweitert. Nach der Entfieberung traten 3 Wochen lang dauernde Kopfschmerzen ein, welche sich bei Lagewechsel verstärkten. Um diese Zeit trat dreimal Erbrechen ein. Die Sehschwäche hielt während der ganzen Fieberperiode. an, besserte sich nach 1 Monat ein wenig, ist aber seit 2 Wochen ohne Veränderung.

Status praesens: Brechende Medien klar und durchsichtig. Die Pupillen reagieren gut und gleichmäßig auf Licht und Akkommodation. Keine Paresen vorhanden. Fundusuntersuchung ergab das Bild der Stauungspapille, welche im linken Auge stärker ausgebildet war. Die Vorwölbung der Papille im rechten Auge beträgt $1^1/_2$ mm, im linken 2 mm. Sehschärfe des rechten Auges mit $+ 2{,}25 = 0{,}7$, Sehschärfe des linken Auges mit $+ 2{,}5 = 0{,}7$. Farbenempfindung normal.

Diagnosis: Stauungspapille beider Augen nach Flecktyphus.

Verlauf: Während 2 Monaten blieben Augenspiegelbild und Sehschärfe ohne Veränderung, alsdann trat in beiden Augen Abblassung der Papillen auf und die Sehschärfe, insbesondere des linken Auges, begann zu sinken.

128. Theonia D., 21jährige Bäuerin, den 12. VI. 1919 wegen beiderseitiger Sehschwächung in die Augenklinik aufgenommen.

Anamnese: Vor 2 Monaten erkrankte Pat. an Flecktyphus. Schweres Allgemeinbefinden mit Bewußtlosigkeit und Delirien während 8 Tagen. Als Pat. zu sich kam, begann sie über totalen Gesichtsverlust in beiden Augen zu klagen. Dieser Zustand dauerte 1 Woche, dann fing das Sehvermögen an zuerst im rechten, später im linken Auge wiederzukehren.

[1]) l. c.
[2]) l. c.
[3]) l. c.

Status praesens: Brechende Medien und Muskelapparat o. B. Pupillen erweitert. Lichtreaktion geschwächt. Augenhintergrund: Beide Sehnervenpapillen blaß, scharf umgrenzt, Arterien verengt, Venen erweitert. Sehschärfe beider Augen gleich 1,0. Das Sehfeld beider Augen ist jedoch konzentrisch bis auf 10° verengert. Infolgedessen kann sich die Kranke ungeachtet des guten zentralen Sehvermögens ohne fremde Hilfe auch am Tage nicht bewegen. Seitens der inneren Organe und des Nervensystemes nichts abnormes.

Diagnosis: Neuritis retrobulbaris oc. utr. post typh. exant.

129. Der 34jährige Ingenieur Simon K. wendete sich am 20. XI. 1920 wegen Erblindung des linken Auges und Sehschwäche des rechten an die Augenklinik des medizinischen Instituts für Frauen.

Anamnese: Die Erkrankung der Augen trat im März 1920 am 8. Tage des Fleckfiebers auf. Das Bewußtsein war während der ganzen Fieberperiode erhalten. Die Sehkraft war plötzlich gesunken. Der Kranke gibt an, daß der Erblindung eine Aufregung zuvorging, nämlich der Wagen, in welchem er sich befand, war einem Gewehrfeuer ausgesetzt. Pat. ist nie krank gewesen; stammt aus einer gesunden Familie.

Status praesens: Die vorderen Abschnitte beider Augen weisen keine Veränderungen auf. Bei der Augenspiegeluntersuchung des linken Fundus ist das Bild einer totalen Atrophie des Sehnerven zu sehen. Visus oc. sin. = 0. Das ophthalmoskopische Bild des rechten Fundus ist etwas abweichend: Die Sehnervenpapille ist mehr rosafarben, ihre Ränder sind nicht so scharf umgrenzt. Vis. oc. dextr. = 1,0. Das Sehfeld ist konzentrisch verengert; außerdem ist im unteren nasalen Viertel ein Skotom vorhanden.

Diagnosis: Neuritis retrobulbaris oc. dext. et atrophia nervi optici oc. sinistri.

130. Nikolaus Sch., 27 Jahre, den 24. III. 1923 wegen starker Verringerung der Sehkraft beider Augen in die klinische Abteilung des Spitals für Augenkranke aufgenommen.

Anamnese: Hat im Mai 1922 Fleckfieber überstanden. 3 Monate darauf bemerkte Pat. Schwächung des Sehvermögens beider Augen. Ist früher nie krank gewesen und stammt aus gesunder Familie.

Status praesens: Brechende Medien beider Augen klar und durchsichtig. Pupillen gleichmäßig, reagieren auf Licht. Lage und Beweglichkeit der Augäpfel normal. Die laterale Hälfte beider Sehnervenpapillen ist abgeblaßt, ihre mediale Hälfte etwas aufgeschwollen. Sehkraft beider Augen gleich. Fingerzählen in $1^1/_2$ Fuß. Das Sehfeld kann nicht genau gemessen werden, ist aber verhältnismäßig gut. Innere Orgäne und Nervensystem o. B. Harn normal. Wassermannreaktion im Blut negativ, im Liquor WaR. und Sachs-Georgi-Reaktion negativ. Nonne-Appelt negativ. Die bakterioskopische und bakteriologische Untersuchung des Liquor hat keinerlei Bakterien aufgewiesen.

Diagnosis: Neuritis retrobulbaris oc. utr.

b) Meine Privatpatienten Nr. 131—147.

c) Ambulatorische Kranke des Spitals für Augenkranke Nr. 148—189.

Die in Fall 127 aufgetretenen, anhaltenden, starken Kopfschmerzen, welche den Kranken im Liegen quälten und bei Lagewechsel zunahmen, das Allgemeinbefinden, das Erbrechen und das Doppelsehen sprechen dafür, daß in diesem Falle eine seröse Meningitis als Folge des Flecktyphus entstanden war, welche die Stauungspapille hervorgerufen hat. Über einen in Heilung ausgegangenen Fall von akuter seröser Meningitis

nach Flecktyphus mit Affektion erst des einen, später des anderen Sehnerven berichtet *Loeb*[1]). Die in Fall 128 beobachtete Form von Neuritis muß nach der Terminologie *Wilbrands* als Neuritis peripherica bezeichnet werden. Da die Erkrankung im Laufe des Fieberstadiums zur Entstehung kam, so ist zu glauben, daß sie durch die unmittelbare Einwirkung des noch im Blute kreisenden Erregers ausgelöst wurde.

Von den 63 Patienten mit Erkrankungen des Sehnerven wurden 4 stationär und 59 ambulatorisch behandelt. In 13 Fällen (20%) war die Affektion einseitig, in 50 Fällen (80%) waren beide Augen ergriffen. Bei 3 Patienten war die Erkrankung leicht: die zentrale Sehschärfe sank nicht unter 0,5, und das Sehfeld war nicht eingeschränkt. In 13 Fällen war die Erkrankung mittelschwer (Verringerung der Sehschärfe bis 0,1). Schwere Fälle, zum Teil mit vollständiger Erblindung, wurden 47 beobachtet. Die Inkubationsperiode variierte auf folgende Weise: In 19 Fällen erkrankten die Augen während des Flecktyphus, in 11 Fällen verging 1 Monat zwischen dem Typhus und der Affektion des Auges, in 8 Fällen dauerte die Inkubationszeit 2 Monate und darüber, in 25 Fällen blieb der Zeitpunkt der Erkrankung unbekannt. Auf diese Weise sehen wir, daß in der Hälfte aller Affektionen des Sehnerven die Erkrankung während der Fieberperiode oder in den ersten Wochen nach derselben entstanden ist. In 25 Fällen der 2. Hälfte blieb der Zeitpunkt der Augenerkrankung unsicher. Es läßt sich aber vermuten, daß bei der Mehrzahl der Kranken dieser Gruppe, insbesondere bei denjenigen mit Sehnervenatrophie, die Erkrankung kurz nach dem Flecktyphus eintrat, denn das bei der ersten Untersuchung gefundene ausgeprägte Bild der Sehnervenatrophie und die erhebliche Sehschwächung des Sehvermögens bedürfen zu ihrer Ausbildung einer geraumen Zeit. Die große Zahl der Sehnervenerkrankungen beim Flecktyphus im allgemeinen und besonders in der Fieberperiode oder kurz nach der Entfieberung spricht dafür, daß diese Komplikationen infektiösen und nicht toxischen Ursprungs sind.

Die Untersuchungen von Fräulein Dr. *Zorochowitsch* ergaben für die Sehnervenentzündungen in der Fieberperiode keine so hohen Zahlen wie die 57% von *Arnold*. *Archangelsky* fand aber in der 1. Krankheitswoche Neuritis optica in 14% aller Fälle, in der 2. Woche in 30%, in der 3. Woche in 41%, in der 4. 28%, in der 5. 24%, in der 6. Woche wurde in keinem Falle Neuritis optica beobachtet, in der 7. trat sie bei 20% der Kranken auf. Auf diese Weise fällt das Maximum der Neuritiden in die 3. Woche, um dann wieder zu sinken.

Im ganzen beschreibt *Archangelsky* unter 254 Fällen von Flecktyphus 98 (38%) von Neuritis optica und 61 (24%) von Hyperämie der Papille. Bei 91% aller Kranken fand *Archangelsky* das Sehfeld für farbiges Licht

[1]) Dtsch. Arch. f. klin. Med. **62**, H. 3 und 4.

konzentrisch verengert. Er ist der Meinung, daß die Sehnervenerkrankung für das Fleckfieber charakteristisch ist, welch letzteres eine so große Affinität zum Nervensystem aufweist.

Ich selber habe mich nicht speziell mit der Untersuchung des Sehfeldes für Farben bei Fleckfieberneuritis oder an Typhusrekonvaleszenten im allgemeinen beschäftigt, aber es scheint mir, daß gewisse indirekte Hinweise gegen die Beobachtungen *Archangelskys* sprechen dürften.

So finden wir z. B. bei *Gutmann* die Angabe, daß er bei der Untersuchung von 13 nach Flecktyphus genesenen Serben und 4 Russen, welche diese Krankheit vor einem Jahre überstanden hatten, eine so empfindliche Funktion der Netzhaut, wie das Adaptationsvermögen, intakt gefunden hat. Wären bei diesen Kranken so häufig Störungen der Farbenempfindung zu beobachten, so würde sich dies in Veränderungen der Netzhautadaptation kundgeben. Eine solche Läsion würde wohl kaum unbemerkt bleiben, falls Störungen der Farbenempfindung bei 91% aller Kranken zur Entwicklung kämen.

Lähmungen.

a) Patienten meiner Privatklinik.

190. Anna K., 29 Jahre, wendete sich am 15. VII. 1919 an mich wegen vor einigen Tagen aufgetretenen Doppeltsehens.

Anamnese: Am 17. VI. 1919 erkrankte Pat. an Flecktyphus. Die Temperatur stieg auf 40,5° und hielt etwa 10 Tage auf dieser Höhe an. Nervensymptome waren nicht aufgetreten. 2 Wochen nach der Entfieberung setzte das Doppeltsehen ein. Es bestanden daneben Schmerzen im rechten Arm, welche aber später vergingen.

Status praesens: Brechende Medien beider Augen klar und durchsichtig. Die Pupillen sind verengert, aber die Reaktion auf Licht ist erhalten. Das linke Auge vermag keine Bewegungen nach außen auszuführen. Die Doppelbilder sind homonym, vertikal gelegen, der Abstand zwischen ihnen nimmt bei Blickrichtung nach links zu. Visus oc. utr. = 1,0. Fundus o. B. Seitens der inneren Organe und des Nervensystems keine Abweichungen von der Norm.

Diagnosis: Paralysis ner. abducentis oc. sin. post typh. exanth.

191. Theodor K., 35 Jahre alt, besuchte mich am 1. VIII. 1919 wegen Gesichtsverlust des rechten Auges.

Anamnese: Am 27. III. 1919 erkrankte Pat. an Flecktyphus, zu welchem sich Lungenentzündung als Komplikation gesellte. Während der Krisis, am 18. Krankheitstage trat rechtsseitige Hemiplegie ein. Darauf bemerkte Pat., daß er das rechte Auge nicht schließen konnte. Er lag $2^1/_2$ Monate zu Bette. Zu jener Zeit entwickelte sich ein eiterndes Geschwür auf der Hornhaut des rechten Auges, das zur Erblindung des Auges führte.

Status praesens: Rechtes Auge: Die Lider decken das Auge nicht vollständig. Auf der Hornhaut ein narbiger Fleck, welcher den zentralen und unteren Teil einnimmt und mit der Iris verwachsen ist. Sehkraft gleich Fingerzählen in 1 Fuß. Die rechte obere und untere Extremität ist paretisch.

Diagnosis: Lagophthalmus e paresi n. facialis et leucoma adhaerens oc. dext.

b) Ambulatorische Kranke.

Name	Alter (Jahre)	Datum der Untersuchung	Sehschärfe	Diagnosis	Zeitpunkt der Augenerkrankung
Heinrich W.	24	7. III. 1919	V. oc. utr. = 1,0	Paresis n. abducentis oc. dextr.	2 Wochen nach dem Typhus.
Nadeschda T.	50	17. IV. 1919	V. oc. utr. = 0,9	Paralysis n. abducentis oc. dextr.	1 Monat nach dem Typhus.
Anna K.	29	17. VI. 1919	—	Paralysis n. abducentis et myosis oc. sin.	1 Monat nach dem Typhus.
Alexis O.	33	2. I. 1920	V. oc. utr. = 1,0	Paresis n. abducentis oc. sin.	1 Monat nach dem Typhus.
Anastasia B.	31	18. II. 1920	V. oc. utr. = 1,0	Paralysis n. abducentis oc. sin.	Während des Fieberstadiums.
Patient E. K.	17	27. II. 1920	V. oc. utr. = 1,0	Ptosis utr.	3 Wochen nach dem Typhus.
Eugenie L.	24	28. II. 1920	V. o. d. — mit — 4,5 = 1,0 V. o. s. — mit — 5,5 = 1,0	Paresis n. abducentis oc. sin.	Während des Fieberstadiums.
Marie S.	20	3. XII. 1920	V. oc. utr. = 1,0	Paresis n. abducentis oc. dextr.	2 Wochen nach dem Typhus.
Nina J.	37	15. VIII. 1921	V. oc. utr. = 1,0	Ptosis utr.	2 Wochen nach dem Typhus.
Martha L.	16	23. V. 1922	V. o. d. = 1,0 V. o. s. = 0,9	Paresis n. abducentis oc. dextr.	Nicht festzustellen.

Was die Pathogenese der Lähmungen in den Fällen 190 und 191 betrifft, so handelte es sich wohl im 1. Falle, wo neben Abducensparalyse beiderseitige Myosis vorhanden war, sowohl als im 2. Falle, wo Residuen einer Facialis- und Hemiparese vorlagen, um Affektionen zentraler Regionen. Derartige Paralysen zentralen Ursprungs sind beim Flecktyphus auch von anderer Seite beschrieben worden.

Im ganzen liegen 12 Fälle von Lähmungen vor, darunter 2 stationäre Kranke. In allen Fällen, außer einem, in welchem der Zeitpunkt der Erkrankung nicht festzustellen war, traten die Lähmungen während des Typhus und im Laufe des 1. Monats der Rekonvaleszenz auf. Der Zusammenhang der Augenaffektion mit einer Erkrankung des Zentralnervensystems ist nur in Fall 191, wo Hemiplegie bestand, sicher bewiesen. In allen übrigen Fällen lassen sich Charakter und Lokalisation der Lähmung nicht genau ermitteln.

Glaukom.

202. Paul M., Beamter, 60 Jahre, wendete sich am 29. III. 1920 an mich wegen akuter Entzündung des rechten Auges.

Anamnese: Vor 1 Woche Flecktyphus überstanden. Das Auge erkrankte 3 Tage nach Beginn des Typhus im Fieberstadium.

Status praesens: Rechtes Auge: Peri- und episclerale Injektion; Hornhaut diffus trübe; Pupille erweitert; Hypertonie: T + 2. Visus = Finger in 2 m. Linkes Auge gesund; Visus = 1,0. Beklagt sich über Schmerzen in dem rechten Auge und Schläfe.

Diagnosis: Glaucoma inflammatorium acutum post typhum exanthematicum. Der Kranke hat die vorgeschlagene Operation abgelehnt.

26. VI. 1923 kam er wieder. Das rechte Auge ist vollständig blind. Visus oc. dex. = 0.

Ich habe bisher in der Literatur keine Andeutung eines derartigen Falles von Glaucoma inflammatorium im Fieberstadium des Flecktyphus getroffen.

Alle unsere Beobachtungen über Augenkomplikationen bei Flecktyphus bringen uns zur Überzeugung, daß diese Affektionen ähnlich den Störungen, die in anderen Organen beschrieben sind, ernsten und stabilen Charakter haben, im Gegensatz zu den leicht vorübergehenden und nicht lange dauernden Veränderungen nach dem Abdominaltyphus und der Grippe. Die Ursache liegt in den tiefen anatomischen Veränderungen, die in den Gefäßwänden der wichtigsten Organe von *Fraenkel*, *Kyrle*, *Morawitz* und *Nauwerk* gefunden sind. Diese Veränderungen, die den Charakter infektiöser Granulome haben, sind bei Flecktyphus auch von *Piett*[1]), *Elenewsky*[2]), *Krinitzky*[3]) und *Dawidowsky*[4]) gefunden.

[1]) Wratschebnoje Djelo 1919, 1920, 1921.
[2]) Ibidem.
[3]) Ibidem.
[4]) l. c.

Über die parathyreoprive Kataraktbildung bei Ratten.

Von

Dr. **H. Hiroishi**

aus Japan.

(Aus der Universitäts-Augenklinik zu Bern [Direktor: Prof. *A. Siegrist*].)

Daß die Herausnahme der Nebenschilddrüsen Linsentrübungen zur Folge haben kann, ist eine seit längerer Zeit bekannte Tatsache; so beobachtete *Erdheim*[1]) Kataraktbildung bei einer Ratte mit chronischer Tetanie; *Possek* sah bei vier Ratten mit chronischer Tetanie durchweg Linsenveränderungen, die er histologisch untersuchte; *Schiötz* beobachtete bei starblinden Kälbern Läsionen der Epithelkörper; *Iversen* sah bei verschiedenen Tierarten mit chronischer Tetanie Linsentrübungen, die ihrem Aussehen nach dem Schichtstar entsprachen, *Waller* sah dieselbe Erscheinung bei Hunden, ebenso *Edmunds*. In neuester Zeit ist es namentlich *Hayano*, der experimentelle Untersuchungen über diese Frage anstellte; von ihm stammen auch die ophthalmologisch bisher am genauesten untersuchten Fälle, die jedoch bisher nicht in extenso veröffentlicht wurden. *Hayano* konnte in mehreren Fällen von parathyreoidektomierten Ratten Starbildung beider Augen beobachten, die der unter dem Namen Schichtstar bekannten sehr glichen.

Alle diese bisherigen Veröffentlichungen entbehren aber einer gewissen Systematik in bezug auf die Starbildung; es handelt sich vielmehr oft nur um gelegentliche Nebenbefunde, indem das Hauptinteresse anderen Punkten galt. Einzig die Experimente *Hayanos* scheinen gerade in Hinsicht auf diese Frage durchgeführt zu sein, soweit sich aus dem bisher von ihm Publizierten schließen läßt.

Gerne folgte ich deshalb einer Anregung von Herrn Prof. Dr. *Siegrist*, experimentell und systematisch die parathyreoprive Starbildung zu untersuchen, und zwar — weil diese Tierart hierzu als besonders geeignet scheint — bei Ratten. Bei sämtlichen Experimenten und Nachuntersuchungen war mir Herr Pd. Dr. *Streuli* behilflich.

Die Frage, die wir uns hierbei stellten, war folgende:

[1]) Bezüglich Literatur verweise ich auf *Biedl*, Innere Sekretion. 4. Aufl. 1922.

Bedingt die Wegnahme der Nebenschilddrüsen bei Ratten in der Regel oder gar mit Sicherheit Starbildung, oder ist diese nur eine unregelmäßig zu beobachtende, ab und zu sich entwickelnde Teilerscheinung des ganzen Komplexes von Veränderungen, die sich nach dem Eingriff ergeben.

Wir richteten unser Augenmerk hierbei auch auf die übrigen parathyreopriven Veränderungen. Insbesondere interessierten uns die Veränderungen der epithelialen Organe, also außer den Linsen namentlich auch des Felles und der Zähne. Ferner richteten wir unsere Aufmerksamkeit auf das Auftreten von latenter oder manifester Tetanie.

Bevor wir uns an das eigentliche Studium der uns gestellten Aufgabe machten, erwies es sich als nötig, die anatomischen Verhältnisse der Rattenschilddrüse und -nebenschilddrüse zu überprüfen. Denn aus den bisherigen Publikationen geht die große Mannigfaltigkeit in der Anordnung der Nebenschilddrüsen hervor. Es finden sich bei Ratten nur zwei Epithelkörperchen, und zwar die aus der dritten Kiementasche hervorgegangenen, während sich aus der vierten Kiementasche keine solche bilden. Dieses III. E. K. nun liegt nach *Biedl* im oberen Drittel der Schilddrüse, am hinteren äußeren Rande des Seitenlappens in das Schilddrüsengewebe eingebettet oder über die Oberfläche desselben etwas hinausragend; die Lage ist übrigens recht variabel. *Erdheim* fand ferner bei Ratten in jedem Falle eine mehr oder minder große Zahl von kleinen und kleinsten akzessorischen Epithelkörperchen auf der Strecke zwischen Hauptepithelkörper und Thymus verstreut, in und an der Schilddrüse, unterhalb des unteren Schilddrüsenpols, um die Thymusspitze herum oder in der letzteren. Nach *Farner* und *Klinger* finden sich bei Ratten in 12% atypisch gelagerte E. K. bei der histologischen Untersuchung der Halsorgane (zit. nach *Biedl*, Innere Sekretion, Bd. 1, 1. Teil, 4. Aufl. 1922).

Es geht aus diesen Angaben hervor, daß die Entfernung der Nebenschilddrüsen bei Ratten keine einfache Sache ist, und daß man auf jeden Fall die Anatomie derselben genau kennen muß. Wir fertigten deshalb Serienschnitte der Halsorgane mehrerer Ratten, sowohl junger als ausgewachsener, an, um uns vorerst genau über die Topographie zu orientieren. Bei den von uns durchmusterten Serien fanden sich in allen Fällen je zwei Hauptepithelkörperchen, und zwar in jedem Schilddrüsenseitenlappen eines. Die Lage derselben stimmte im großen ganzen mit den *Biedl*schen Angaben überein, indem sie sich stets im oberen Drittel der Seitenlappen fanden, an der Außenfläche jedoch nicht, wie *Biedl* angibt, etwas nach hinten, sondern rein lateral. Es ergab sich ferner, daß die E. K. entweder bis zur Oberfläche ragten, ja selbst stellenweise leicht über dieselbe prominierten, in anderen Fällen dagegen von einer dünnen Schicht Schilddrüsengewebe überzogen waren. Auf die histologische Struktur soll hier nicht näher eingegangen werden.

Über die akzessorischen Nebenschilddrüsen sich zu verbreiten, ist hier nicht der Ort; denn es kann für die operative Technik die Entfernung derselben nicht in Frage kommen; man muß sich wohl oder übel auf die Entfernung der Hauptnebenschilddrüsen beschränken, indem die akzessorischen mikroskopisch klein, dem Auge sowie dem Messer unzugänglich sind. Immerhin erklärt ihr Vorkommen den relativ milden Verlauf, den die parathyreoprive Tetanie bei den Ratten aufweist, worin wir *Erdheim* durchaus beipflichten müssen, ganz im Gegensatz zu *Iselin*, nach dessen Angaben fast alle Ratten, denen die Epithelkörperchen wirklich entfernt worden waren, innerhalb der ersten zwei Tage an starker Tetanie zugrunde gingen. Bei den zahlreichen Ratten, die wir am ersten oder zweiten Tag nach der Operation verloren, konnten wir niemals sichere Tetanie beobachten, sondern mußten die Todesursache auf andere Umstände zurückführen, insbesondere auf den Operationsschock, ferner auch hier und da auf Nachblutungen ins peripharyngeale Gewebe oder auf Pharynxödem; dabei konnten sich dann allerdings tetanieähnliche Symptome entwickeln, wie Zittern oder klonische Zuckungen. Daß es sich dabei höchst wahrscheinlich nicht um Tetanie handelt, geht schon daraus hervor, daß sich diese Erscheinungen zeigten sowohl bei Tieren, bei welchen, wie die nachherige histologische Untersuchung ergab, beide Parathyreoideae, als auch bei anderen Tieren, wo nur die eine Parathyreoidea, entfernt worden waren, was zum Auslösen einer Tetanie überhaupt nicht genügt.

Was nun die mikroskopische Sichtbarkeit der Nebenschilddrüsen intra operationem betrifft, die ja für das Gelingen der Operation eine wesentliche Rolle spielt, so ist zu bemerken, daß dieselbe ein wechselndes Verhalten zeigt. Während in manchen Fällen die beiden Parathyreoideae ohne weiteres von bloßem Auge sichtbar sind, als blaßrote, leicht glänzende Verwölbungen von ca. $^1/_8$ bis $^1/_4$ mm Durchmesser (bei jungen Tieren evtl. noch weniger, bei älteren auch etwas mehr), die sich von der dunkleren und matteren Umgebung des Schilddrüsengewebes deutlich abheben, war bei anderen Tieren nur das eine sichtbar, das andere dagegen nicht, oft auch gar keine, selbst nicht bei Zuhilfenahme einer 3fach vergrößernden Zeiss-Binokularlupe, deren wir uns in solchen Fällen immer zur Ausführung der Operation bedienten. Wir möchten nicht unerwähnt lassen, daß nicht selten ein kleines Stückchen Fettgewebe, ungefähr von der Größe der Parathyreoidea oder etwas größer, dem Schilddrüsenseitenlappen an dessen oberem Ende und nach vorn hin als weißgelbes Knötchen aufliegt und bei oberflächlicher Betrachtung zu Verwechslung mit der Nebenschilddrüse Anlaß geben kann.

Daraus geht hervor, daß der Wert des Thermokauters zur Entfernung der Nebenschilddrüse bei Ratten ein sehr beschränkter ist und sich höchstens für diejenigen Fälle eignet, wo beide Nebenschilddrüsen

deutlich sichtbar sind; aber auch da ziehen wir die Excision bei weitem vor, und zwar erstens deshalb, weil bei Anwendung des Thermokauters jede Kontrolle über die vollständige Zerstörung der E. K. fehlt; es kann auch bei bester Sichtbarkeit dennoch keine Garantie gegeben werden, ob alles Nebenschilddrüsengewebe zerstört wurde, da ja im besten Falle nur die Oberfläche E. K. sichtbar ist; eine histologische Kontrolle wäre erst nach dem Tode des Tieres möglich. Andererseits können durch den Thermokauter Zerstörungen angerichtet werden, die unerwünscht sind; Läsionen der dicht hinter der Schilddrüse verlaufenden Halsgefäße oder -nerven, ja sogar der Trachea; es sind auch schon im Anschluß an Kauterisation Narbenstrikturen beobachtet worden, die das Bild der parathyreopriven Veränderungen stark verwischten und sogar den Tod des Tieres herbeiführten. Wir müssen also nachdrücklich hervorheben, daß wir als alleinrichtige Methode die Excision der Parathyreoideae ansehen, die wir denn auch ausnahmslos durchführten.

Schließlich sei noch kurz bemerkt, daß die Rattenschilddrüse grobanatomisch gegliedert ist in zwei Seitenlappen von der Gestalt einer etwas abgeplatteten Walze, ähnlich einem Haferkorn, nur kleiner, die am unteren Ende des Kehlkopfes, zu dessen beiden Seiten, ihm resp. der Trachea anliegen. Nahe dem unteren Pol sind die Seitenlappen durch seine sehr dünne und schmale Pars mediana brückenartig verbunden.

Das von uns angewandte Operationsverfahren nun war das folgende:

Die Tiere wurden mit Morph. muriat. narkotisiert (auf 100 g Ratte 0,01 g Morph., verteilt auf 2 Injektionen unter die Rückenhaut, je 2 und 1 Stunde ante operat.), dann die total bewußtlosen Tiere auf dem Rücken festgebunden. Hierauf reinigten wir den Hals mit Oxycyanatlösung 1 : 5000; das hat gleichzeitig den Vorteil, die Haare zu nässen und sie so zu verhindern, in die Operationswunde hineinzugeraten. Darauf wurde median noch ein Jodstrich gesetzt, mit dem Messer die Haut in der Mittellinie gespalten, die nun zutage liegenden großen Speicheldrüsen mit einigen Zügen durchtrennt, und zwar in der die beiden seitlichen Lappen verbindenden lockeren Bindegeweberaphe. Es liegt nun der durch die tiefen Halsmuskeln durchschimmernde Kehlkopf vor, der durch mediane Spaltung der Muskellage und Fasern derselben in feine stumpfe Haken freipräpariert wird. Bis zu diesem Punkte verläuft die korrekt ausgeführte Operation fast ohne einen Tropfen Blutverlust; im ferneren Verlauf jedoch sind Blutungen, die oft recht unangenehm werden, nicht zu vermeiden; um sie nach Möglichkeit einzuschränken, tropften wir etwas Adrenalinlösung 1 : 1000 direkt auf die Schilddrüse, jedoch nicht, bevor wir uns über die Sichtbarkeit oder evtl. Nichtsichtbarkeit der Nebenschilddrüse mittels Lupe überzeugt hatten; denn nachher heben sich infolge Blasserwerdens der Tyreoidea die Parathyreoideae viel weniger ab. *Hayano* empfiehlt übrigens anstatt des Adrenalins das Auftropfen einer konzentrierten Kochsalzlösung.

Die Entfernung der Nebenschilddrüsen ist, wie aus der bisherigen Beschreibung hervorgeht, nur möglich durch Excision der Schilddrüse selber oder doch des oberen Teiles derselben. Beides wurde von uns ausgeführt. Die erste Art hat den Vorteil etwas geringerer Blutung, jedoch kann natürlich eingewendet werden, daß wir es in diesem Falle nicht

mit einem reinen parathyreopriven Zustand zu tun haben, sondern mit einem gleichzeitigen thyreopriven; für das Studium der Kataraktbildung ist dies allerdings irrelevant, da thyreoprive Kachexie bekanntlich nicht zur Starbildung führt. Dennoch sind wir in einer Anzahl von Fällen so vorgegangen, daß wir ein Stück Schilddrüse stehenließen, nämlich einseitig oder noch öfter beidseitig, dies um so mehr auch darum, weil nach *Lusena* sowie nach *von Calcar* die Tetanie viel heftiger in Erscheinung tritt, wenn ein Teil der Thyreoidea zurückgelassen wird.

Für den Fall nun, daß wir die gesamten Seitenlappen der Thyreoidea entfernten (die mediale Brücke wurde indessen immer zurückgelassen), wurde das feine Bindegewebe an deren unterm Pol unter Schonung des Schilddrüsengewebes mit feiner Pinzette gefaßt und nun mit vorsichtigen Messerzügen oder auch stumpf (mit einem der bei Augenoperationen gebräuchlichen Spatel) der Seitenlappen von seiner Verbindung mit Luftröhre und Kehlkopf gelöst; der obere Pol mußte mit Messer oder Schere losgetrennt werden, da seine Verbindung mit der Muskulatur des Kehlkopfes und des Oesophagus sehr innig ist; hierbei wurden die großen Schilddrüsengefäße durchtrennt, die stets stark bluteten. Meist gelang es, die Blutung mit aufgetropftem Adrenalin zum Stehen zu bringen, weshalb wir auf vorgängige Ligatur, die technisch schwierig ist, verzichteten; in einigen Fällen gingen allerdings die Tiere an starker Nachblutung zugrunde.

Wenn wir dagegen den untern Pol der Seitenlappen in situ belassen wollten, so schnitten wir mit dem Messer zwischen mittlerem und unterem Drittel quer durch, was ohne erhebliche Blutung möglich ist, und trennten in der beschriebenen Weise nur die oberen beiden Drittel los, indem die Pinzette diesmal die Schilddrüse selber faßte, unten an dem zu exzidierenden Stück. Die obere Hälfte wurde stets möglichst geschont, um die mikroskopische Untersuchung nicht zu beeinträchtigen.

Nachdem man sich von dem Stehen jeglicher Blutung überzeugt hatte, wurde durch eine Knopfnaht mit Catgut die Speicheldrüse, darauf ebenfalls mit Catgutknopfnähten die Haut vernäht, zuletzt die Wunde mit Collodium dünn bepinselt und das Tier auf einem weichen Lager (Gazeschicht über Holzwolle) in die Wärme gebracht.

Von den Beobachtungen unmittelbar nach der Operation habe ich schon vorher einiges berichtet, so über den Verlust mehrerer Tiere einige Minuten, Stunden oder Tage post operat.; auch die Gründe hierfür wurden erwähnt. Wenn aber ein Tier sich länger als 3 oder 4 Tage nach dem Eingriff am Leben erhielt, so durfte mit einem endgültigen Überstehen der Operationsfolgen in der Regel gerechnet werden. Diese Tiere setzten sich nach 1—2 Stunden wieder auf und tranken meist schon am Abend etwas; am nächsten Tage schienen sie sich bereits ziemlich erholt zu haben, tranken beträchtlich und aßen etwas, stöhnten aber sehr oft, und zwar inspiratorisch; oft zeigte sich auch, namentlich bei Ratten, die an den Folgen der Operation selber ad exitum gingen, inspiratorischer Stridor. Vom dritten bis vierten Tage an benahmen sich dann die Tiere wieder wie normale, abgesehen von sich nun entwickelnden Tetaniesymptomen. Bei einigen Tieren beobachteten wir doppelseitige Hornhautgeschwüre sofort nach der Operation; trotz Einstreichen von Bor-

salbe konnte oft die Entstehung solcher Geschwüre, deren Narben dann natürlich die Linsenuntersuchung sehr beeinträchtigen, nicht verhindert werden. Sie sind aufzufassen als Folge der Narkose (Austrocknung der Cornea infolge Lagophthalmus).

Im ganzen wurden 22 Ratten operiert. Davon gingen 11 am selben oder am darauffolgenden Tage ein, eine nach 4, eine nach 6 Tagen, zusammen also 13 Ratten; dieser Verlust von etwas über 50% darf als mäßig bezeichnet werden, wenn man die Schwere des Eingriffes bedenkt. Diese Fälle scheiden für unsere Betrachtung aus. Wir haben ferner schon vorher bemerkt, daß wir bei diesen Frühverlusten keine sichere Tetanie beobachteten; nur in Ausnahmefällen wurde einschlägiges Zittern des Körpers beim Aufheben oder Pfötchenstellung der Extremitäten im Tode notiert; ein Zugrundegehen unter heftigen Krämpfen wenige Stunden nach der Operation wurde nie beobachtet, und zwar auch dann nicht, wenn die nachfolgende histologische Untersuchung die radikale Entfernung beider E. K. III ergab.

Es bleiben demnach zur Beurteilung noch 9 Tiere. Welches sind nun die Resultate?

Diese 9 Tiere verteilen sich auf drei Familien; ein Tier steht isoliert da (Ratte B). In die

I. Familie (Geschwister vom gleichen Wurf) gehören Ratte G, H, J sowie Kontrolltier I.

II. Familie (Geschwister vom gleichen Wurf) gehören Ratte M, N, O sowie Kontrolltier II.

III. Familie (Geschwister vom gleichen Wurf) gehören Ratte P, Q sowie Kontrolltier III.

Diese verschiedenen Familien zeigen in manchen Punkten ein verschiedenes Verhalten, so z. B. in Hinsicht auf die Krampfzustände, auf Zahnveränderungen, Wachstum; solche erhebliche Verschiedenheiten der Rattenstämme unter sich wurden auch von *Farner* und *Klinger* beobachtet; wir gehen darauf indessen nur nach Maßgabe der uns speziell interessierenden Punkte ein.

Sämtliches bei diesen 9 Tieren herausgeschnittene Material wurde in Serienschnitten histologisch untersucht, ausgenommen bei Ratte B, die deshalb nur bedingt mitzuzählen ist. Dabei fand sich, daß beide Parathyreoideae III entfernt worden waren bei den Ratten G, H und N, bei den beiden letzteren unter Belassung des unteren Schilddrüsendrittels beidseitig. Nur eine Nebenschilddrüse war entfernt bei den Ratten M, O, P, Q, gar keine bei Ratte J. Katarakttrübungen traten auf bei den Tieren G, H, N und P. Das heißt: In allen Fällen (= 100%), wo beide E. K. III entfernt worden waren, folgte Starbildung, ferner in einem Fall (= 25%) bei Entfernung nur einer Parathyreoidea.

Die Linsentrübungen waren stets beidseitig zu beobachten, und zwar traten sie an beiden Augen fast gleichzeitig auf, mit höchstens 1—2 Tagen

Differenz. Das erste Erscheinen wurde notiert bei Ratte G am 7. Tag post operat.; bei Ratte H am 6. Tag, Ratte N am 28. und bei Ratte P am 35. Tag. Die Untersuchung der betreffenden Augen wurde aufs genaueste vorgenommen, sowohl im auffallenden als auch im durchfallenden Licht mittels Binokularlupe resp. Lupenspiegel. Als beiden Methoden weit überlegen erwies sich jedoch die intravitale Spaltlampenmikroskopie; mit ihrer Hilfe wurde beispielsweise bei Ratte P der Beginn von Linsentrübungen konstatiert, lange bevor die beiden erstgenannten Untersuchungsarten das geringste Pathologische erwiesen. Es ist dies überhaupt unseres Wissens das erstemal, daß die Spaltlampe bei derartigen Experimenten Verwendung fand; ihre Handhabung bei den sehr unruhigen und oft bösartigen Tieren ist äußerst schwierig und erfordert große Übung und Geduld.

Über das Bild dieser allerersten Linsenveränderungen soll andern Orts eingehender berichtet werden. Wir stellen hier nur fest, daß die ersten makroskopisch sich zeigenden kataraktösen Trübungen in unseren Fällen stets im axialen Gebiet sichtbar wurden, als feine radiäre Trübungsstreifen, die sich dann rasch vermehrten unter gleichzeitiger Erstreckung nach dem Linsenäquator hin. Die sich so ergebenden Bilder gleichen sehr den von *Hayano* publizierten; sie sind ähnlich dem Schichtstar, weisen jedoch bei mikroskopischer Untersuchung einen ganz typischen Anblick auf.

Diese Trübungen machten im Beginne ihres Auftretens zuerst, d. h. in den ersten paar Tagen, ziemlich rasche Fortschritte, blieben jedoch dann stehen und veränderten sich während der Beobachtungszeit nicht weiter. Zu einer vollständigen Trübung der Linsen kam es in keinem Fall; die Opazitäten erreichten vielmehr nie einen bedeutenden Grad, so daß die Hauptmasse der Linse klar blieb; der Fundusreflex erwies sich stets nur mäßig herabgesetzt, der Fundus blieb, wenn auch mehr oder weniger verwaschen, erkennbar.

Als Deutung für diese Beobachtung darf wohl mit Recht angenommen werden, daß die ursächlichen Momente für die Starbildung nur eine gewisse Zeit andauerten, dann wieder verschwanden; die während dieser Zeit entstandenen Trübungen blieben, wenn einmal vorhanden, fortbestehen, neue Trübungen bildeten sich aber nicht mehr. Dieses Abklingen der ursächlichen Noxe ist unseres Erachtens in dem allmählichen vikariierenden Infunktiontreten der akzessorischen, nicht zu entfernenden Nebenschilddrüsenkeimen zu suchen.

Hier wäre übrigens noch zu bemerken, daß eine histologische Untersuchung der Linsen keine Resultate zutage fördert; durch den Fixierungs- und Härtungsprozeß werden die feinen Details der Linsenstruktur derartig alteriert, daß ein erfolgreiches Mikroskopieren aussichtslos ist; die klinische Untersuchung erweist sich also hier der histologischen über-

legen. Erwähnen möchten wir ferner noch, daß beim Einlegen in physiologische Kochsalzlösung sich oft Trübungen der Rattenlinsen bildeten, die einem Schichtstar sehr ähnlich sehen, die aber durchaus als Kunstprodukt zu betrachten sind und bei Einlegen der Präparate in Formolalkohol nach einigen Minuten wieder verschwinden.

Daß diese Erklärung die richtige sein dürfte, geht auch aus dem episodischen Auftreten anderer Tetaniesymptome hervor, nämlich vor allem der klonischen Krämpfe. Solche wurden beobachtet bei Ratte G und H, ferner bei N und O, unsicher bei Q. Einen richtigen Tetanieanfall beobachteten wir von allen Tieren allerdings nur bei den Ratten G und H; wir kommen darauf gleich zurück. Bei den übrigen, so insbesondere bei N, konnte trotz täglicher stundenlanger Beobachtung nie etwas Derartiges bemerkt werden, sondern nur ein feinschlägiger Tremor der gesamten Körpermuskulatur beim Heben des Tieres; bei Ratte Q waren die Erscheinungen zweifelhaft, Ratte P zeigte überhaupt niemals eine Andeutung von Zittern oder Krämpfen.

Die eigentlichen tetanischen Anfälle bei Ratte G erfolgten am 3., sehr stark dann am 4. Tage nach der Operation, um hierauf in ein Stadium großer Unruhe, mit wiederholten klonischen Zuckungen und feinem Tremor überzugehen, das nach einigen Tagen ebenfalls vorüberging. Die ersten Linsentrübungen wurden 4 Tage nach Auftreten der Krämpfe wahrgenommen. Die typischen Anfälle selber äußerten sich zuerst in großer Unruhe des Tieres und Stöhnen, dann setzten heftige klonische Zuckungen am ganzen Körper ein, die Zähne knirschten aufeinander, worauf dann das Tier mehrmals mit Gewalt hochsprang, sich dabei den Kopf am Deckel des Käfigs anstieß, worauf es auf den Rücken fiel, mit den Extremitäten zuckend, am ganzen Körper zitternd; in diesem Zustand war die Ratte bewußtlos, die Augen erschienen dunkelrot (Asphyxie), die Atmung setzte lange aus, um dann plötzlich sehr frequent wieder einzusetzen. Die Dauer eines solchen Anfalls betrug ca. 5 Minuten, dann erholte sich das Tier langsam, um nach einigen Stunden von einem weiteren Anfall heimgesucht zu werden.

Bei Ratte H waren die Attacken noch heftiger und zahlreicher, jedoch auf einen einzigen, den 4. Tag post operat., beschränkt; nachher wiederholten sie sich nie mehr, auch kein Zittern und Zucken konnte mehr beobachtet werden. Die ersten Linsentrübungen traten 2 Tage nach diesen Anfällen in Erscheinung.

Auffällig ist übrigens, daß es uns in keinem der beiden Fälle gelang, nach Ablauf dieses akuten Tetaniestadiums ein positives Resultat mit dem *Trousseau*schen Versuch zu erhalten (10 Minuten Umschnüren eines hinteren Oberschenkels mit Kautschukband, Loslassen, Beobachtung während weiterer 5 Minuten), auch nicht bei mehreren anderen Ratten.

Wir können also sagen: Soweit unsere Beobachtungen reichen, sind Tetanieanfälle bei Ratten nicht eine Vorbedingung für das Auftreten von Startrübungen; vielmehr können diese auch entstehen ohne irgendwelche klonische Zuckungen. Dagegen sind die bei Tieren mit Anfällen beobachteten Katarakte erheblich intensiver (die Ratten G und H weisen zweifellos ziemlich stärkere Trübungen auf als N und viel stärkere als P); das erste Auftreten der Opazitäten schließt sich dann dicht an die Anfälle an, 2—4 Tage nachher. Eigentliche Anfälle sahen wir nach vorstehender Zusammenstellung nur bei Tieren, denen beide Parathyreoidae III entfernt worden waren (G, H), aber auch da nicht konstant (N); gar nicht bei Tieren mit noch einer Parathyreoidea in situ (M, O, P, Q).

Über die Veränderungen des Pelzes wollen wir nur wenige Worte sagen; denn das Struppigwerden der Haare ist eine sehr häufig zu beobachtende Erscheinung. Sie war ausgesprochen bei Ratte B, G, H, J, weniger bei N, noch weniger bei M, O, Q, gar nicht zu beobachten bei P. Das Symptom ist deshalb von untergeordneter Bedeutung, weil auch sonst kranke Tiere ein struppiges Fell aufweisen, so gerade Ratte J, bei der ja keines der beiden E. K. entfernt worden war.

Das Wachstum der Tiere ist für unsere Zusammenstellung ebenfalls von sekundärer Bedeutung, wird es doch nicht nur durch Eingriffe am Nebenschilddrüsenapparat, sondern auch durch solche an der Thyreoidea beeinflußt, ferner durch interkurrente Erkrankungen, wie durch das Abbrechen der Zähne. In der Regel blieben die operierten Tiere hinter den Kontrolltieren an Gewicht zurück (so Ratte G anläßlich der letzten Wägung vor ihrem Tode 100 g gegenüber 160 g der Kontrollratte, Ratte H 180 zu 264 g, aber auch J nur 160 gegen 264 g). Weniger auffällig ist dann das Zurückbleiben bei den übrigen Tieren, so z. B. M 275 gegen 285 g, N 277 gegen 285 g. Die Freßlust der Operierten war nicht wesentlich herabgesetzt gegenüber den Kontrolltieren, auch nicht bei G und H nach Abklingen der Anfälle. In der Atmung konnte kein Unterschied zwischen Kontrollratten und Versuchstieren wahrgenommen werden, abgesehen von den ersten Tagen post operat. und zur Zeit der Anfälle.

Jedoch möchten wir nicht verfehlen, hier noch das Verhalten der Zähne zu beschreiben. Die Veränderungen an und für sich sind zur Genüge bekannt (fehlende Verkalkung des Dentins, Schmelzhypoplasien der Nagezähne), so daß wir darüber keine Worte zu verlieren brauchen. In dieser Beziehung unterschieden sich unsere Beobachtungen nicht von den bisherigen.

Makroskopisch wahrzunehmende Zahnveränderungen wurden bei Ratte B und H festgestellt; bei der ersten brach 10 Wochen nach der Operation der rechte obere Nagezahn in der Mitte quer durch, während der linke normal blieb; beide

unteren Schneidezähne wiesen zu dieser Zeit eine quere weiße Zone auf, ungefähr in der Mitte, brachen jedoch nicht ab. Der abgebrochene Zahn regenerierte sich übrigens mit außerordentlicher Schnelligkeit; er hatte schon nach 9 Tagen wieder seine ursprüngliche Länge erreicht und unterschied sich nicht mehr von seinen Zwillingsgenossen. Von da an blieben die Zähne bei Ratte B normal. — Bei Ratte H wurden die ersten Veränderungen an beiden unteren Schneidezähnen gleichzeitig wahrgenommen, 9 Tage nach der Operation; sie bestanden in einer kreidigweißen Verfärbung der Basis, ca. 1 mm hoch, während die oberen Incisiven normal blieben. Diese weißen Flecke nun wanderten allmählich gegen die Spitze hin, es folgte an der Basis vorerst wieder Bildung einer kurzen Strecke normal aussehenden Zahnes, darauf wieder ein kleines Stück mit defektem Schmelz, so daß schließlich der Zahn ein quergestreiftes Aussehen bot, indem weiße mit mehr bräunlichen (normalen) Stellen abwechselten. 6 Wochen post operat. brach der linke untere Schneidezahn nahe der Gingiva ab, 3 Tage später auch der rechte; während diese beiden rasch nachwuchsen, zeigten auch die oberen Incisiven an ihrer Basis eine weiße Strecke und wuchsen, ohne abzubrechen, zu übernormaler, fast doppelter Länge aus, indem die kreidigweiße Zone von ca. 1 mm Breite rasch nach der Spitze zu wanderte. Das übermäßige Längenwachstum ist wohl darauf zurückzuführen, daß die oberen Schneidezähne beim Kauen infolge Abbrechens der untern keinen Widerstand mehr fanden. — Ratte G (die übrigens am 19. Tage post operat. getötet wurde) zeigte gar keine makroskopischen Zahnveränderungen, ebensowenig sämtliche übrigen operierten Tiere.

Diese wenigen Beobachtungen erlauben noch keine allgemeinen Schlüsse, zeigen aber doch, daß Zahnveränderungen vorkommen können ohne gleichzeitige Linsentrübungen (Ratte B), daß heftige Anfälle mit folgender intensiver Linsentrübung möglich sind ohne geringste Zahnveränderung (G), schließlich, daß beides kombiniert angetroffen werden kann (H), in welchem Falle die ersten sichtbaren Veränderungen der Zähne den ersten Linsentrübungen auf dem Fuße folgen (3 Tage später), im dichten Anschluß an die Krampfanfälle (5 Tage nach diesen).

Über das weitere Schicksal der Tiere ist noch zu sagen, daß die Ratten B, J, M, N, O, P 3—4 Monate nach der Operation noch lebten, G wurde, wie bemerkt, nach 19 Tagen getötet, H wurde nach 90 Tagen tot im Käfig gefunden ohne erkennbare Todesursache, nachdem das Tier bereits einige Tage einen kranken Eindruck gemacht hatte, Q ging nach 41 Tagen ein, Ursache unbekannt, nachdem das Tier sehr mager und elend geworden war.

Fassen wir unsere *Ergebnisse* zusammen, so geht aus dieser Arbeit hervor:

1. Die parathyreoprive Tetanie der Ratten verläuft relativ wenig heftig und zeigt einen chronischen Verlauf; die Symptome bilden sich nach einiger Zeit wieder zurück, oder sie machen wenigstens keine Fortschritte (z. B. die Linsentrübungen); der Grund dazu liegt mit Wahrscheinlichkeit im Einsetzen vikariierender Funktion von akzessorischen Drüsenteilchen.

2. Von allen parathyreopriven Symptomen ist nach unseren Untersuchungen das der Linsentrübung das konstanteste. Es wurde bei allen

denjenigen Fällen gefunden, bei welchen beide Parathyreoideae mit Sicherheit entfernt worden waren. Auf die große Konstanz dieses Symptomes ist bisher nicht hingewiesen worden. Bei Entfernung nur eines Epithelkörperchens tritt Linsentrübung nur ausnahmsweise ein. Tetanieanfälle scheinen die Starbildung zu beschleunigen, doch kann diese auch ohne Anfälle eintreten.

3. Zahn- und Haarveränderungen können unabhängig von den Linsentrübungen auftreten oder fehlen; eine bestimmte Regel konnten wir hier nicht ermitteln; auf jeden Fall scheinen diese Symptome weniger konstant zu sein als die Katarakt.

Intoxikation und Nystagmus.

Von

Dr. **S. Galant,**

Moskau.

In der Literatur über Nystagmus aus den Jahren 1875—1900 ist sehr viel über den Nystagmus der Bergleute geschrieben und gestritten worden. Eine besonders heiß umstrittene Frage war die Frage nach der Ätiologie des Nystagmus der Bergarbeiter.

Die meisten Autoren waren der Meinung, daß das Im-Dunkeln-Arbeiten sowie mehrere andere ungünstige Arbeitsbedingungen die Hauptschuld am Entstehen des Nystagmus der Bergleute tragen. *A. v. Reuss* hingegen vertrat die Ansicht, daß bei dem Nystagmus der Bergarbeiter eine *Intoxikation* in Frage komme, und zwar entstehe derselbe unter der *Intoxikationswirkung der Grubengase.* Der Nystagmus der Bergleute wäre demnach ein *Intoxikationsnystagmus.*

Diese Meinung *A. v. Reuss'* scheint nicht besonders berücksichtigt worden zu sein und geriet in Vergessenheit. *Stefan von Csapody* z. B. (Arch. f. Augenheilk. 92, 250, Nr. 3/4, März 1923) schreibt in seiner Arbeit „Über Nystagmus": „Monatelange Arbeit bei sehr mangelhafter Beleuchtung kann sogar den bereits entwickelten, aber schwachen Fixiermechanismus auf eine gewisse Zeit und auf einen gewissen Grad reduzieren, und bei Bergleuten entsteht so das Augenzittern." Als Beweis führt noch *v. Csapody* an, daß *de Kleyn* bei Hunden durch langes Im-Dunkeln-Halten Pendelnystagmus erzeugen konnte. *v. Csapody* erwähnt nicht einmal die Möglichkeit eines Intoxikationsnystagmus bei Bergarbeitern und glaubt offenbar, die mangelhafte Beleuchtung sei das einzig ätiologische Moment des Nystagmus bei den Bergleuten.

Eine Beobachtung, die ich nicht lange nachher machte, erlaubt mir, den Standpunkt *A. v. Reuss'* über den Intoxikationscharakter des Nystagmus der Bergleute wieder in Diskussion zu bringen und der Intoxikation neben den anderen möglichen ätiologischen Momenten des Nystagmus einen Platz zu verleihen. Es handelt sich um folgenden Fall:

Ein ziemlich erschöpfter Geisteskranker (aller Wahrscheinlichkeit nach ein Katatoniker), der so gut wie nie geraucht hat, zerkaute einen Zigarrenstumpf, ohne ihn übrigens verschluckt zu haben. Sofort stellte sich bei Pat. Übelkeit, *Schwindel*, starke Salivation und ein *intensiver Nystagmus* ein. Der Nystagmus war so intensiv, daß Pat. während desselben ganz verschwommen, wie durch

einen Schleier, sah. Der Nystagmus dauerte einige Minuten. Er verschwand, ohne später wieder aufzutreten.

In unserem Falle steht es außerhalb eines jeden Zweifels, daß der Nystagmus unter der unmittelbaren Wirkung der *Nikotinvergiftung* aufgetreten ist. Der erschöpfte Zustand des Pat., der unter anderem bis auf Spastizität gesteigerte Reflexe aufwies, mag es mit sich gebracht haben, daß eine verhältnismäßig leichte Vergiftung den Nystagmus, der bekanntlich ein Reflex ist, in so hochgradiger Weise hervorgerufen hat.

Mit Rücksicht auf diesen nur kurz zur Sache geschilderten Fall ist anzunehmen, daß Intoxikationen eine große Rolle bei der Entstehung von Nystagmus spielen, und die Annahme *A. v. Reuss'*, daß bei dem Nystagmus der Bergleute die Wirkung einer schleichenden Intoxikation mit Grubengasen vorliege, ist meines Erachtens nicht mehr von der Hand zu weisen. Sie scheint mir sogar wahrscheinlicher zu sein, als eine bloße Erschlaffung des Fixiermechanismus des Auges durch Arbeiten im Dunkeln, die, wie *S. v. Csapody* meint, allein für den Nystagmus der Bergleute verantwortlich zu machen sei.

Experimente mit Tieren dürften die Frage über die Wirkung von Giften auf die Entstehung von Nystagmus sehr klären. Meine Mitteilung soll dazu anregen, das Problem des Nystagmus in dieser Richtung zu verfolgen. Die neuen Arbeiten über die Pharmakologie des Vestibularapparates, wie sie bei Prof. *Magnus* im Pharmakologischen Institut in Utrecht ausgeführt worden sind, sind gewiß wertvoll, aber weitere Experimente, die entscheidend für die Frage nach der ätiologischen Rolle der Intoxikation mit Grubengasen bei dem Nystagmus der Bergleute wären, sind erwünscht.

Über die Verwendung von Kopfbewegungen beim Umhersehen.

I. Mitteilung.

Von

Dr. **F. P. Fischer.**

(Aus der Universitäts-Augenklinik Leipzig [Direktor: Geheimrat Prof. Dr. *Hertel*].)

Mit 2 Abbildungen und 2 Kurven im Text.

In umfangreichen Beobachtungen und Messungen, die bis zum Jahre 1908 zurückgehen, hatte mein Chef, Herr Geheimrat *Hertel*, die Frage zu klären gesucht, wann und in welchem Umfang sich beim Lesen und auch sonst beim Umhersehen die Augenbewegungen mit Kopfbewegungen kombinieren. Es war ihm aufgefallen, daß Staroperierte mit anastigmatischen Gläsern, die tadellose objektseitige Blickfelder von 30° boten, zwar bei absichtlich ruhig gehaltenem Kopfe innerhalb dieses großen Blickfeldes, auch bei ganz seitlichem Blick, sehr gute Sehresultate aufbringen konnten, wenn die Patienten sich aber selbst überlassen blieben, also unter natürlichen Bedingungen, die großen Bildfelder der Gläser gar nicht ausgenutzt wurden, sondern Kopfbewegungen schon innerhalb sehr kleiner Blickfeldgrenzen zu den Augenbewegungen hinzutraten[1])*). Am auffallendsten schien das beim Lesen der Fall zu sein. Leider ist das gesamte Untersuchungsmaterial bei dem überstürzten Verlassen von Straßburg im Jahre 1918 abhanden gekommen und scheint unwiederbringlich verloren zu sein. Auf Anregung von Professor *Hertel* habe ich nun diese Untersuchungen, die großes theoretisches und praktisches Interesse bieten, wieder aufgenommen und in erweiterter Form durchgeführt.

Auch ich ging von Beobachtungen an Lesenden aus. Es ist auffallend, wie verschieden sich diese verhalten, ganz abgesehen davon, ob sie Gläser tragen oder nicht.

Man sieht, daß beim Lesen fast immer auch der Kopf bewegt wird, meist wird er sehr deutlich nach links gedreht, gleitet langsam nach rechts und wird noch weniger merklich gesenkt. Der Lesende verfolgt also die Zeilen mit dem Kopfe. Diese Kopfbewegungen sind allerdings nicht bei allen Menschen gleich deutlich. Am ausgesprochensten sind

*) Vortrag. Heidelberg 1908.

sie bei Kindern und bei Ungeübten, aber sie brauchen auch bei sehr Geübten nicht zu fehlen. Z. B. ist es erstaunlich, wie in akademischen Lesehallen, wo doch namentlich wissenschaftliche Bücher, Archive usw. gelesen werden, viele Köpfe in dauernder pendelnder Unruhe sind, während andere scheinbar gar keine Bewegungen beim Lesen ausführen.

Individuelle Schwankungen können nicht allein der Grund für dieses Verhalten des Kopfes sein, denn man kann ohne weiteres feststellen, daß auch ein und dieselbe Person bei verschiedenen Leseproben sich verschieden verhält, und zwar hängt das von der Zeilengröße ab, die bei der Leseprobe vorhanden ist. Schmale Zeilen, z. B. in den Zeitungen u. dgl., werden fast durchweg mit ruhigem Kopfe gelesen. Damit hängt es auch zusammen, daß z. B. in der Eisenbahn, im Gegensatz zu den akademischen Lesehallen, die Köpfe bei den Lesenden im ganzen durchweg viel ruhiger stehen.

Will man feststellen, bei welcher Zeilenlänge die Kopfbewegungen anfangen, so genügt es nicht, diese letztere auszumessen, sondern es muß auch der Abstand des Leseobjektes vom Auge berücksichtigt werden, denn es ist klar, daß der Abstand auf die Möglichkeit, die Zeilen zu überblicken, von großem Einfluß ist. Wichtig ist, daß bei solchen Messungen der Lesende nicht ahnt, um was es sich handelt, denn es läßt sich an jedem Lesenden zeigen, wie beeinflußbar das Auftreten von Kopfbewegungen oder das Unterdrücken derselben ist. Die leichte Beweglichkeit der Augen gestattet ihm, eine viel größere Zeile zu übersehen, als er es für gewöhnlich zu tun pflegt, und unwillkürlich zwingt er sich, die Beweglichkeit der Augen besser auszunützen, sobald nur ein geringer Einfluß auf ihn ausgeübt wird. Man muß also bei den Versuchen jede Zwangslage für den Lesenden ausschließen und ihn unter möglichst natürlichen, physiologischen Bedingungen untersuchen.

Will man derartige Messungen nun verwenden zur Bestimmung des objektseitigen Blickfeldes, das unter normalen Bedingungen mit ruhigem Kopfe gerade noch übersehen wird, so muß man noch einen weiteren wichtigen Umstand beobachten, nämlich die Haltung des Leseobjektes zur Kopffrontalebene und zur Medianebene des Kopfes. Ergreift jemand — wir sprechen vom normalen Zweiäugigen — ein Buch, um zu lesen, so bringt er es vor sich bzw. er stellt oder setzt sich vor dasselbe hin, und zwar hält er das Buch nicht seitlich und auch nicht schief, sondern gerade vor sich, angenähert so, daß das Buch parallel zur Kopffrontalebene liegt, beide bilden in Wirklichkeit einen kleinen Winkel, den wir aber vernachlässigen wollen. „Gerade vor sich" läßt sich nun noch näher beschreiben: Der Lesende hält das Buch oder Blatt so, daß seine Mitte angenähert in der Medianebene

des Kopfes liegt. Dabei handelt es sich nicht um die Buchmitte, sondern um die Zeilenmitte. Eine Zeitungsseite mit mehreren Spalten wird so gehalten, daß die Mitte der eben gelesenen Spalte, nicht die Blattmitte, in der Medianebene des Kopfes liegt. Von diesem regelmäßigen Verhalten kann man sich ohne weiteres überzeugen, wenn man vor einen Lesenden tritt und ihn von vornher betrachtet, mag das Leseobjekt groß oder klein sein, immer befindet es sich so, daß seine Mitte in der Kopfmedianebene des Lesenden liegt und sich nach beiden Seiten gleich weit erstreckt. Allerdings ist die Angabe, der Lesende halte das Leseobjekt so zu sich, daß dessen Symmetrieebene mit der Kopfmedianebene zusammenfällt, nur in gewissem Maße richtig. Das Verhalten nicht normaler Zweiäugiger und Einäugiger sowie genaue messende Untersuchungen an geschulten V. P. (Versuchspersonen) zeigen, daß die subjektive Medianebene das „scheinbar Gerade vorne" mit der objektiven Symmetrieebene nicht zusammenfällt bzw. mit ihr nicht zur Deckung gebracht wird. Für den normalsichtigen Zweiäugigen ist der Unterschied zwischen subjektiver und objektiver Medianebene des Kopfes verschwindend klein. [*A. Tschermack*[2]), *M. H. Fischer*[3]).]

Man kann also doch sagen, daß im allgemeinen das Leseobjekt symmetrisch gehalten wird und daß die durch dasselbe gelegte Symmetrieebene die Medianebene des Kopfes ist. Dieser Umstand, welchen wir bei der Betrachtung vieler Lesenden feststellen, ist nun von größter Bedeutung für unsere weitere Untersuchung, denn er gibt die Möglichkeit, den Öffnungswinkel zu bestimmen, unter welchem der Zeilenbeginn bzw. das Zeilenende von jedem Auge abliegen, man kann auch sagen, den Drehungswinkel jedes Auges festzustellen, um welchen die Augen gedreht werden müssen, um von der Zeilenmitte zum Zeilenbeginn oder Zeilenende zu sehen. Denn zuerst sind die Augen auf die Zeilenmitte gerichtet, darauf werden sie sofort nach links zum Zeilenbeginn gewendet. Man kann das feststellen, indem man jemandem etwas zu lesen gibt, sich vor ihn hinstellt und auf seine Augen achtet. Er nimmt das Buch, hält es in oben beschriebener Weise symmetrisch und gleichzeitig blickt er, der vorher irgendwohin gesehen hat, nun fürs erste geradeaus, dann wandern seine Augen zum Zeilenbeginn. Diese anscheinend so einfache Beobachtung ist aber gar nicht so leicht anzustellen, denn sie kann sehr wechselnd ausfallen, je nach der Art und Weise, mit der man den Lesensollenden zum Lesen bringt. Bemerkt er nämlich, daß man etwas vorhat, so schaut er in unberechenbarer und unnatürlicher Art. Direkt beweisen läßt sich die Richtigkeit aller dieser Beobachtungen an den später beschriebenen kinematographischen Aufnahmen.

Vernachlässigt man den kleinen Neigungswinkel zwischen Leseobjekt und Frontalebene des Kopfes, kennt man die Lesedistanz, so

kennt man auch den Ort der Basallinie, das ist die Verbindungslinie der Drehpunkte beider Augen. Die Lesedistanz ist zu messen vom äußeren Augenwinkel. Der Halbierungspunkt der Basallinie liegt in der Symmetrieebene des Leseobjektes. Da auch die Zeilenlänge bekannt ist, so ist der Öffnungswinkel gegeben, unter welchem die Zeilenenden vom Halbierungspunkt der Basallinie abliegen. Der halbe Winkel ist zu rechnen aus der Tangente $= \frac{\text{Halbe Zeilenlänge}}{\text{Lesedistanz}}$. Man kann ferner den Drehpunktsabstand gleichsetzen der Pupillardistanz, dann kennt man auch den Abstand eines jeden Drehpunktes von der Kopfmedianebene. Dann kann man auch die Winkel rechnen, um welche die Augen von der Zeilenmitte zum gleichseitigen bzw. gegenseitigen Zeilenende gedreht werden müssen.

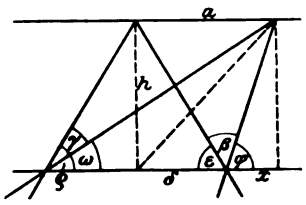

Abb. 1.

Siehe Abb. 1. Bekannt ist, h = die Lesedistanz, a = halbe Zeilenlänge, d = halbe Pupillardistanz. Zu suchen ist der Winkel β und der Winkel γ:

$$a,\ h,\ \delta,\ x = a - d;$$

$$\beta = ?;\quad \gamma = ?$$

$$\beta = 180 - (\varepsilon + \varphi) \qquad \gamma = \varrho - \omega$$

$$\operatorname{tang}\varepsilon = \frac{h}{\delta} \qquad \varrho = \varepsilon$$

$$\operatorname{tang}\varphi = \frac{h}{a - \delta} \qquad \operatorname{tang}\omega = \frac{h}{a + \delta}$$

$$\operatorname{tang}\beta = -\operatorname{tang}(\varepsilon + \varphi) \qquad \operatorname{tang}\gamma = \operatorname{tang}(\varrho - \omega)$$

$$\operatorname{tang}\beta = -\frac{\frac{h}{\delta} + \frac{h}{a - \delta}}{1 - \frac{h^2}{\delta(a - \delta)}} \qquad \operatorname{tang}\gamma = \frac{\frac{h}{\delta} - \frac{h}{a + \delta}}{1 + \frac{h^2}{\delta(a + \delta)}}$$

$$\operatorname{tang}\beta = -\frac{h(a - d) + h\delta}{\delta(a - \delta) - h^2} \qquad \operatorname{tang}\gamma = \frac{h(a + \delta) - hd}{\delta(a + \delta) + h^2}$$

$$\operatorname{tang}\beta = \frac{ha}{h^2 - \delta(a - \delta)} \qquad \operatorname{tang}\gamma = \frac{ha}{h^2 + \delta(a + \delta)}$$

Man ist auf diese Weise in der Lage festzustellen, wie groß die Drehungswinkel sind, bzw. man hat damit das verwendete Blickfeld bestimmt. Wird der Kopf bewegt, so ändern die Drehpunkte ihre Lage im Raume. Nun wollten wir ja das größte habituelle Blickfeld beim Lesen messen, das ist also jenes, welches bequem ohne Kopfbewegungen mit den Augen beim Lesen durcheilt wird. Wir müssen

also gerade jenen Moment festhalten, bei welchem eben Kopfbewegungen auftreten. Wir gingen so vor, daß wir Leseproben mit ganz kurzen Zeilen verwendeten und immer größere und größere lesen ließen, bis eben gerade die ersten Kopfbewegungen zu sehen waren. Daß diese Kopfbewegungen einerseits recht deutlich wurden, andererseits der Versuchsperson unbemerkt blieben, wurde auf folgende Weise erreicht:

Es wurden Leseproben verfertigt von 6 cm bis 14 cm Zeilenlänge, mit Schreibmaschinenschrift (schwarz auf weiß), alle Zeilen einer Seite genau gleich lang, die Mitte des Blattes, welches auf hartem Pappdeckel aufgezogen war, war durch einen senkrechten Strich markiert, der die Zeilen halbierte. Die Leseproben fortlaufenden Inhaltes waren aus einem Romane entnommen. Der Abstand vom äußeren Augenwinkel wurde mit einem Lineal gemessen. Gleich nach Betreten des Raumes, in welchem die Untersuchungen stattfanden, wurde der Versuchsperson ein Stirnband angelegt, welches eine kleine Lampe beherbergte, die vor einem engen Spalte brannte, vor welchem eine starke Konvexlinse angebracht war, so daß angenähert paralleles Licht dies System verließ. Das Bild der Lampe war ein schmales Lichtband, durch das an einer gegenüberstehenden Skaleneinteilung jede kleinste Bewegung des Kopfes verdeutlicht wurde. Das Lämpchen wurde von einer Taschenbatterie gespeist, die unauffällig am Stuhle angebracht war und, wenn der Untersuchte sich niedersetzte, durch einen Griff mit der Lampe in Verbindung gebracht werden konnte. Das Stirnband beschwerte gar nicht und die Vp. gewöhnten sich sehr rasch an dasselbe, noch dazu, da zwischen Anlegen desselben und Versuch immer einige Zeit verging. Als Vp. dienten die Besucher der Poliklinik, die im Glauben waren, es handle sich um einen Teil ihrer Sehprüfung, also dem Stirnband weiter keine Beachtung schenkten, und Schulkinder, die klassenweise untersucht wurden. Die Vp. erhielt die Leseprobe I, Zeilenlänge 6 cm, sie wurde aufgefordert laut zu lesen, las dann für sich weiter und erhielt, wenn sie ein Blatt zu Ende gelesen hatte, das nächste. Der Beobachter stand seitlich und konnte bequem den Lichthebel und die Vp. übersehen. Es wurde die Zeilenlänge notiert, bei welcher eben Kopfbewegungen beim Lesen eintraten und zwar beim Lautlesen und beim gewöhnlichen Lesen; außerdem wurde die Leseweite notiert.

Bei bekannter Leseweite, Zeilenlänge und Art der Haltung von Kopf und Leseobjekt — Kopfmedianebene gleichzeitige Symmetrieebene des frontoparallelen Leseobjektes — ließ sich der Grenzwinkel feststellen, bei welchem eben Kopfbewegungen eintraten. Wir wollen ihn von nun an den größten Drehungswinkel des Auges beim Lesen nennen. Tatsächlich ist der so bestimmte Drehungswinkel nicht der größte, sondern bereits ein größerer, da ja Kopfbewegungen schon erfolgt sind. Denn: liegt der Zielpunkt der Bewegung dem jeweiligen Blickpunkt sehr nahe, so werden allein die Augen bewegt, ist aber die Ortsveränderung des Blickpunktes größer, so kommt zur Augenbewegung die des Kopfes hinzu, so daß die Bewegung des Blickpunktes die resultierende beider Bewegungen ist. Der Anteil der Augenbewegung übersteigt nun ein gewisses Maß nicht, wird dieses eben erreicht, so wird durch Kopfbewegung der Ort des Drehpunktes der Augen verlagert und es könnte nunmehr eine neue gleichgerichtete

Augenbewegung erfolgen oder aber nur der Kopf bewegt werden. Dies ist für das Ziel der Bewegung gleichgültig, aber für unsere Berechnung maßgebend, da in beiden Fällen keine Vergrößerung des gemessenen Drehungswinkels erfolgt.

Es ist in beiliegender Zeichnung Abb. 1 $\sphericalangle \beta$ der Drehungswinkel des rechten Auges, $\sphericalangle \gamma$ der Drehungswinkel des linken Auges, die Verhältnisse also für das Überblicken der rechten Zeilenhälfte dargestellt, spiegelbildlich sind sie für das Überblicken der linken Zeilenhälfte. Die Drehungswinkel sind verkehrt proportional der Leseweite: je größer diese, desto kleiner der Winkel; ferner verkehrt proportional der Basallinie; doch ist dies ein zu vernachlässigender Faktor, denn es konnten kleinere als 58 mm und größere als 66 mm Basallinien resp. Pupillardistanzen nicht in Frage kommen und es betrug der Unterschied innerhalb dieser Grenzen für unsere Rechnung über und unter 60 mm, bis zu 66 bzw. 58, je einen halben Grad als Maximum; die Genauigkeit unserer Bestimmungen ist bloß ein halber Grad. Sekunden wurden nicht gerechnet. Die Tangenten der Drehungswinkel sind endlich direkt proportional der halben Zeilenlänge.

Der größte Drehungswinkel, den wir finden konnten, war 16° für das eine Auge, 15° für das andere, also $\beta = 16°$ und $\gamma = 15°$. Er konnte nur ein einziges Mal ermittelt werden. Untersuchter hatte eine Basallinie von 60 mm, Leseweite von 20 cm und die ersten Kopfbewegungen treten bei einer Zeilenlänge von 11 cm auf. Er war unter fast 600 Untersuchten der einzige, der einen so großen Drehungswinkel aufwies. Um das noch einmal zu betonen, bei diesem Winkelabstand wurde der Kopf schon bewegt. Systematische Untersuchungen wurden zuerst an Schulkindern angestellt, und zwar von 11 Jahre alten bis 20 Jahre alten; aus jeder Altersklasse wurden je 30 Personen untersucht. Außerdem wurde noch das Publikum der Poliklinik zu Untersuchungen herangezogen.

Tabelle I. Tabelle der beobachteten größten Drehungswinkel bei Vp. im 2. Jahrzehnt.

Alter	$2a$	$\sphericalangle \beta$	$\sphericalangle \gamma$	2δ	h
11	6	6° 51′	6° 39′	6·0	25
12	7	8°	7° 33′		
13	8	9° 9′	8° 38′		
14	8	9° 9′	8° 38′		
15	8	9° 9′	8° 38′		
16	8	9° 9′	8° 38′		
17	9	10° 17′	9° 51′		
18	10	11° 25′	10° 55′		
19	10	11° 25′	10° 55′		
20	10	11° 25′	10° 55′		

In der Tabelle I ist das Ergebnis an den *Schulkindern* zusammengestellt, und zwar sind für jedes Alter nur die Maximalfälle berück-

sichtigt. Die 11jährigen bewegten den Kopf durchaus bei 6 cm Gesamtzeilenlänge, ebenso die 12- und die 13jährigen bis auf je eine Ausnahme, die, wie gesagt, in die Tabelle als Maximalfälle aufgenommen wurden. Bis zum 17. Lebensjahre wird durchschnittlich bei 6 cm bzw. 7 cm der Kopf bewegt, was einen Winkel von 7° bzw. 8° annähernd entspricht. Von 17—20jährigen bei 8 bis evt. 10 cm, also einem größten Winkel von 11° 25′ bzw. 10° 55′.

Beim lauten Lesen bewegten alle den Kopf merklich schon bei 6 cm Gesamtzeilenlänge.

Das Geschlecht scheint keine Rolle zu spielen, wohl aber die Übung und damit auch die Beschäftigung. Durch den Einfluß der Übung ist der Unterschied in den einzelnen Altersklassen ohne weiteres erklärt. Durchschnittswerte sind wenig wertvoll, weil sie von zuviel Faktoren abhängen, man bedenke den Einfluß des Temperaments; lebhafte Individuen oder erregte bewegen den Kopf wahrscheinlich im Sinne einer Mitinnervation trotz großer Übung im Lesen unaufhörlich. Es soll auch nicht behauptet werden, daß unsere Maxima wirklich die äußerste Grenze des Vorkommens seien. Wir konnten höhere Werte nicht feststellen und unsere höchsten Werte eben nur ausnahmsweise. Unter den Schulkindern befanden sich alle Arten von mittleren Ametropien. Ein besonderer Einfluß dieser Ametropien auf das Ausmaß des größten Drehungswinkels konnte nicht festgestellt werden. Vielleicht, daß Myope bis 5 Dioptrie Kopfbewegungen etwas weniger verwenden, jedenfalls fallen sie aber durch besonderes Ruhighalten nicht auf und man findet leicht Emetrope oder Hypermetrope mit denselben größten Drehungswinkeln.

Was nun das Ergebnis am poliklinischen Material anbelangt, so kann man sich kurz fassen. Wir fanden über 20 Jahre hinaus bis zum Eintritt der Presbyopie, keine Änderung. *Ein größter Drehungswinkel, der* 11° 25′ *überschritt*, konnte *nicht* gefunden werden. Das Verhalten innerhalb dieser äußeren Grenze ist außerordentlich mannigfaltig und läßt jede Gesetzmäßigkeit vermissen. Der eine bewegt den Kopf früher, der andere später, das ist individuell und beim selben Individuum zu verschiedenen Zeiten allzusehr verschieden. Nur darin zeigen alle ein einheitliches Verhalten, daß sie zu einem Winkel von 12° schon Kopfbewegungen merklich verwenden. Etwas anderes ist es scheinbar beim Eintritt in das Presbyopenalter. Konnten die Leute noch ohne Glas lesen, so wird der Kopf weniger bewegt, dafür wurde aber das Leseobjekt weit über 30 und 35 cm weggehalten, es änderte sich also in Wirklichkeit gar nichts, da infolge Vergrößerung der Leseweite das Tangentenverhältnis dasselbe blieb. Hatte der Presbyope sein Leseglas erhalten, so konnte ein größter Drehungswinkel über 11° nicht ermittelt werden. Es sei bemerkt, daß nach unseren Erfahrungen Hoch-

myope und Aphake immer den Kopf bewegen, auf diese Fälle soll im II. Teil der Arbeit genauer eingegangen werden.

Zusammenfassend kann also gesagt werden: Als größter Drehungswinkel, d. i. jener Winkel, der bloß durch Augendrehungen gerade nicht mehr überblickt werden kann, wurde unter fast 600 Beobachtungen 11° festgelegt, beim Nahesehen, und zwar beim Lesen. Nur ein einziges Mal wurde 16° bzw. 15° ermittelt.

Wollte man aus unserem Material einen mittleren größten Drehungswinkel, also den Mittelwert, der am häufigsten vorkommt, errechnen, so käme man zu 6°—8°. Dies paßt sehr gut zu einer Bemerkung von *Hering*[4]):

„Wenn man mit der Zigarre im Munde oder mit einem Bleistift liest, so kann man, wie *Donders*[5]) erwähnt, jede die Blickbewegungen begleitende Kopfbewegung sehr leicht beobachten. Denn die Doppelbilder des Bleistifts bleiben unbewegt, solange nur die Augen sich bewegen, verschieben sich aber relativ zur Schrift, sobald der Kopf die kleinste Bewegung macht. *Man erkennt daran, daß man beim Lesen nur sehr kleine Blickbewegungen nicht mit dem Kopfe begleitet.* Beim Schreiben, wo sich von Zeit zu Zeit die Hand weiterschieben muß, tritt gewöhnlich bei jeder solchen Verschiebung gleichzeitig eine Drehung des Kopfes ein. Der Anteil, den beim Nahesehen die Kopfbewegung nimmt, ist nach allen Richtungen aus der Mittellage ungefähr derselbe. Hat man den Kopf auf die Hand gestützt, so nimmt derselbe an den Blickbewegungen viel weniger Anteil; man fühlt dann jede Kopfbewegung an der Stirne und Handfläche" [*Hering*[4])].

Es sei hier noch einer Arbeit gedacht, von *Erdmann* und *Dodge*[6]), über das Lesen. In dieser sehr eingehenden und genauen Untersuchung werden die Kopfbewegungen nur an einer Stelle erwähnt. Es heißt dort:

„Unmittelbar zu konstatieren sind Kopfbewegungen, gelegentlich auch Bewegungen des Oberkörpers. Sie erfolgen nach der Art unserer Schriftführung während des Lesens einer Zeile rechtsseitig und treten als deutlichere linksseitige auf, wenn wir den Blick vom Endgebiet einer Zeile zum Anfangsgebiet der nächsten Zeile wenden. Dazu kommt eine durch die letztgenannten Bewegungen allmählich und nicht notwendig an den einzelnen Sprüngen einsetzende Senkung des Kopfes. Nur die linksseitigen Kopfbewegungen, von Zeile zu Zeile, zeigen bei solchen, die im Lesen geübt sind, eine regelmäßige Folge. Die rechtsseitigen, welche während des Lesens einer Zeile auftreten, sind wesentlich konstant nur bei ungeübten, bei diesen sind sie zugleich häufig merkbar und mehrfach mit entsprechenden Bewegungen des Oberkörpers verbunden, gelegentlich durch diese ersetzt. Bei den Geübten dagegen zeigen sie vielfach individuelle Variationen und auch bei einem und demselben zahlreiche Änderungen, etwa je nach Haltung des Kopfes, der Stimmung des Augenblickes, der Geläufigkeit der Lesetype und ihrer Lesbarkeit, der Kenntnis der Sprache, der Leichtigkeit des Verständnisses, des Anlasses zu überlegen usw. Bei ruhigem Temperamente eines viel Lesenden können sie auf ein Minimum reduziert sein."

Diese Autoren haben sodann eine interessante Berechnung gemacht. Sie berechnen den Quotienten aus der Winkelgröße einer Zeile (*Helmholtz*, Phys. Optik) und der Anzahl der beim Lesen gemachten Augen-

bewegungen und erhielten so als Winkelgröße für eine Augenbewegung bei geläufigem Lesen ungefähr 6°. Dies deckt sich ungefähr mit unseren Ergebnissen, sofern wir ein Mittel für den häufigst von uns beobachteten größten Drehungswinkel annehmen wollen.

Noch eines Umstandes soll Erwähnung getan werden. Eine Anfrage bei großen Druckereien ergab, daß die häufigst verwendete Zeilenlänge 10—10,5 cm sei, also eine Zeile, die nur mit Verwendungen von Kopfdrehungen gelesen werden kann. Es scheint in praxi sich nicht als nötig erwiesen zu haben, auf diese Rücksicht zu nehmen. Andererseits wurde mitgeteilt, daß größere Zeilen als 12 cm nur aus besonderen Gründen ausgeführt würden, nämlich nur, wenn eine besondere Vergrößerung des Druckes und des Durchschusses nötig ist, solche Bücher seien nicht handlich. Dies dürfte aber wohl, soweit optische Momente in Frage kommen, auf ihre geringe Überschaubarkeit im allgemeinen zurückzuführen sein und nicht auf unsere Fragen, die die Kombination von Augen- und Kopfbewegungen betreffen.

Wir glauben also aussagen zu dürfen, daß ein größeres habituelles Blickfeld als 11° nach rechts und nach links der Norma nicht vorkommt, soweit man das Lesen in Betracht zieht. Es entsteht nun die Frage, ob die oben gefundene Blickfeldgröße beim Lesen eine gewohnheitsmäßige ist oder ob wir einen Spezialfall vor uns haben und sich dieselbe Blickfeldgröße nicht nur für die Nähe, sondern auch sonst beim natürlichen Umhersehen vorfindet oder nicht.

Es sind Nahe- und Fernsehen durch die Haltung des Kopfes und vor allem durch die Stellung der Gesichtslinien unterschieden. Gesichtslinien und Blickpunkt haben beim Fernsehen eine andere Mittellage als beim Nahesehen. Aus dieser Mittellage schweift der Blick nach allen Richtungen heraus, um immer wieder zu derselben zurückzukehren. Beim Lesen, das wir als einen Haupttypus des Nahesehens bisher untersuchten, ist der Kopf leicht nach vorne gesenkt, ebenso die Blickebene, d. i. die Ebene, in welcher die Gesichtslinien liegen; diese konvergieren auf eine mittlere Sehweite, also auf ungefähre Leseweite. Beim Fernsehen besteht gewöhnlich nur ganz geringe Konvergenz, wechselnd nach der Entfernung des Blickpunktes, z. B. beim Überschauen von Fernsichten, beim Betrachten großer Schaufenster, des Lebens und Treibens auf der Straße, im Theater oder kinematographischen Vorführungen. Der Kopf ist hierbei geradeaus gerichtet oder leicht gehoben, entsprechend der Blickebene. Beim Lesen erfolgt ein kontinuierlicher und durch die zu lesenden Zeilen gerichteter Hin- und Hergang der Augen- und Kopfbewegungen. Beim Betrachten von weit entfernten Dingen, die in Reihen aufgestellt sind, von Häusern, Berggipfeln usw., beim Betrachten von Schaufenstern, in welchen die Dinge irgendwie geordnet dargeboten werden, gleitet der Blick von

einem zum anderen so, wie es durch ihre Aufeinanderfolge sozusagen vorgeschrieben erscheint, verweilt bei dem einen, gleitet über den nächsten zum entfernteren und evtl. zurück. Sonst aber schweift das Auge und begleitender Kopf je nach der Lage der Dinge, die die Aufmerksamkeit auf sich lenken, in kaum wiederzugebender und berechenbarer Art und Weise. Da ist ein experimentelles Nachahmen oder Auflösen sehr schwer, oft unmöglich.

Es erscheint nun nicht ohne Bedeutung für den Ausfall der Bewegung bzw. Anteil von Augen- und Kopfbewegungen, von welcher Natur die gesehenen Objekte sind; es soll später näher darauf eingegangen werden. Der Blickpunkt ist jener, auf welchen die Gesichtslinien gerichtet sind. Er ändert beim Schauen unaufhörlich seine Lage. Schaut man ein Objekt an, so wird es von seiner Größe abhängen, ob wir es nur mit Augendrehungen oder auch mit Kopfdrehungen und schließlich sogar mit Körperbewegungen, evtl. sogar Ortsveränderungen desselben betrachten. Wenn wir einen Gegenstand betrachten, so stehen die Gesichtslinien fast immer nahezu symmetrisch zur Medianebene [*Hering*[4])]. Beim Lesen haben wir auf diesen Umstand besonders geachtet. Hieraus folgt, daß wir uns immer so zum betrachteten Gegenstand stellen oder ihn so halten, daß er symmetrisch zur Medianebene des Kopfes zu liegen kommt.

Im Jahre 1875 veröffentlichte *Ritzmann*[7]) aus *Donders* Laboratorium eine Arbeit unter dem Titel: „Über die Verwendung von Kopfbewegungen bei den gewöhnlichen Blickbewegungen." Es ist die — meines Wissens — einzige Arbeit, die sich mit dieser Frage zu beschäftigen scheint. Sie soll daher etwas genauer referiert werden.

Ritzmanns Methode war folgende: „An einem mit Gebißabguß versehenen Mundstück ragt ein leichtes Holzstäbchen in der Richtung der Achse des einen — hier des rechten — Auges nach vorne und ist hier so nach oben abgebogen, daß sein Endpunkt in die Höhe des Auges, also in die verlängerte Achse selbst fällt. Dieses Ende ist das feste Visier. Von ihm geht senkrecht auf die Visierachse ein Stück Kreisbogen aus Aluminium aus, auf der konkaven Fläche in Grade geteilt, ca. 50° lang. Das Zentrum, von dem aus dieser Kreis beschrieben ist, liegt über dem hinteren Ende des Stäbchens und fällt bei richtiger, für jeden Untersucher erst zu bewerkstelligender Einstellung, in den Drehpunkt des betreffenden visierenden Auges. Der Bogen entspricht daher einem durch den Fixierpunkt gehenden Meridiane des kugelig gedachten Blickfeldes und zwar, da er um ein Gelenk am Ende drehbar ist, jedem beliebigen. Indem man nun den Aluminiumbogen auf den sekundär fixierten Punkt einstellt, und die diesem entsprechende Gradzahl abliest, hat man ein Maß für die direkte meridionale Entfernung dieses Punktes von dem, dem festen Visier entsprechenden Punkte des Raumes. Jene Zahl gibt nämlich den Winkel an, um den sich das Auge drehen mußte, um von einem zum anderen zu gelangen. Der Winkel des Aluminiumbogens mit der Horizontalen, d. h. die Neigung des beide Punkte verbindenden Meridianes gegen den Horizont, wird durch einen kleinen Zeiger auf einem Gradbogen abgelesen. Durch diese beiden Werte ist jeder Punkt in bezug auf einen anderen eindeutig bestimmt" [zitiert nach *Hering*[4])].

Ritzmann kommt zu folgenden Ergebnissen:

1. Daß wir schon bei den kleinsten Entfernungen nicht nur die Augen, sondern auch den Kopf drehen. Daß die Kopfbewegungen der Entfernung der Blickpunkte annähernd proportional zunehmen und endlich, daß die Beteiligung der Kopfes nicht nach allen Richtungen dieselbe ist.

2. Daß quantitative Verhalten von Augen- und Kopfbewegungen ist für Punkte derselben Entfernung bei verschiedenen Personen wechselnd. Gemeinsam ist allen die stärkste Augenbewegung und die geringste Kopfbewegung beim Blick nach unten.

So sehr *Ritzmanns* Ergebnisse mit dem übereinstimmen, was die unmittelbare Beobachtung an anderen lehrt, ebensosehr zeigt diese, wie leicht beeinflußbar das gegenseitige Verhältnis von Augen- und Kopfbewegungen ist. Eine Methode, bei welcher die Versuchsperson den Meßapparat im Munde halten muß, ist schlechthin ungeeignet. *Ritzmann* hebt selbst hervor, daß hierdurch die Blickbewegungen leicht unnatürlich werden. Solche Beobachtungen müssen an anderen ausgeführt werden, die gar nicht wissen, daß sie beobachtet werden, so wie ich es für das Lesen gefordert und beobachtet habe. Selbstverständlich darf der Kopf nicht durch Zurufen seitens des Versuchsleiters oder durch ein Instrument in seiner freien Beweglichkeit gehemmt werden. Fordert man beim Augenspiegeln den Untersuchten auf, am Ohre des Untersuchers vorbeizusehen, so macht er diese Bewegung fast durchweg mit dem Kopfe, andererseits beim Perimetrieren, wobei der Kopf, wenn auch sanft, auf einer Kinnstütze ruht, blickt der ungeübte Untersuchte auf die peripher auftauchenden Objekte, trotz viel größeren Winkelabstandes, nur mit Augendrehungen. Die leichte Beweglichkeit der Augen gestattet dies ja. Diese lockere und unbewußte Beziehung von Augen- und Kopfbewegung läßt es daher auch als unratsam erscheinen, daß der Beobachter zugleich Objekt der Betrachtung sei. Des weiteren ist es von großer Bedeutung, ob das Gesichtsfeld fern ist, wie bei *Ritzmann*, und ob die Beobachtung unokular oder binokular ausgeführt wird. *Ritzmann* sah nach markierten Punkten an der Wand. Im gewöhnlichen Sehen werden Punkte wohl nur ausnahmsweise betrachtet. Von einem Punkt zu einem anderen zu schauen erfordert eine Konzentration, die man für gewöhnlich kaum aufbringt, man denke an das Lesen von Korrekturen. Die Objekte, die man für gewöhnlich sieht, sind körperlich ausgedehnt, also höchstens als eine große Menge von Einzelpunkten aufzufassen, als Punktkomplexe, über welche der Blick hinwegfliegt, nicht aber Einzelpunkte mit leeren Zwischenräumen. Dies ist von Bedeutung wegen des Anteils des indirekten Sehens an den Blickbewegungen. Wenn auch nur ein kleinster Teil sich foveal abbildet, so wirkt der sich zirkumfoveal und noch weiter peripher abbildende Teil der Objekte richtungsgebend, der Blick wird unstet und schweift ab, wenn, wie beim Punkt,

die Peripherie leer ausgeht, oder aber es ist, wie im Experiment, Absicht, eine Bewegung von bestimmter Richtung und Größe zu vollführen. Dann hat man aber die Absicht, das Sehen unter natürlichen Umständen zu prüfen, verfehlt.

Auch wir bedienten uns, um die Verhältnisse beim Fernsehen zu studieren, zuerst einer ähnlichen Methode wie *Ritzmann*, ohne damals noch Kenntnis von seiner Arbeit zu haben. Es soll ihrer Erwähnung getan werden, weil die Resultate trotz der Mängel der Methode einen gewissen Wert haben.

Es wurde eine weiße Leinwand in einem Türrahmen aufgehängt, an einer Türe, die 2 Zimmer miteinander verband. Auf ihrer der Vp. abgekehrten Seite war ein Holzkreuz mit Skaleneinteilung angebracht, welches in seiner Mitte ein Loch hatte, in welchem ein Maddoxlämpchen brannte. Im Zimmer befand sich ein Gehilfe, welcher eine Taschenlampe, deren Lampe hinter einer Milchglasscheibe brannte, betätigte. Eine Führung ermöglichte vor die Lampe transparente Buchstabentäfelchen, wie sie z. B. dem Birch-Hirschfeldschen Fünfpunktadaptometer beigegeben sind, einzuschieben. Auf ein verabredetes Stichwort hin hielt der Gehilfe diese Vorrichtung an eine bestimmte Stelle, ober oder unter dem Holzkreuze, und der vor der Leinewand Sitzende sah nun einen Buchstaben seitlich auftauchen. Ein Lot seitlich gestattete das Anvisieren des äußeren Augenwinkels, damit die Feststellung des Abstandes von der Leinewand. Die Vp. sah das Licht des Maddoxlämpchens, welches in ihrer Augenhöhe brannte. Sie saß so, daß ihre Medianebene senkrecht zur Ebene der Leinwand lag, sie war vorher mit dem Lichthebel versehen worden und seitlich befand sich eine Skala, auf welcher dieser spielte. Sie wurde angewiesen, das Maddoxlichtchen anzusehen und wenn sich daneben etwas zeigte, zu sagen, was sie gesehen hätte. Im allgemeinen waren es dieselben Vp., welche uns auch bei unseren Leseversuchen gedient hatten. Die Ergebnisse waren so eindeutig, daß ich auf Einzelheiten gar nicht einzugehen brauche, es genügt mitzuteilen, daß sich als größter beobachteter Drehungswinkel beim Fernsehen aus 6 m ungefähr 10° (9° 25′) ergab.

Diese beschriebene Anordnung ist mit der *Ritzmann*schen durchaus vergleichbar. Sie machte es ebenso wie diese möglich, die Blickfeldgröße nach allen Seiten zu messen. Trotzdem haben wir aber des weiteren auf diese Methode verzichtet, da die Bedingungen des natürlichen Umhersehens nicht gewahrt waren. Schon daß der Blick in künstlich vorgeschriebener Richtung gelenkt wird, widerspricht den natürlichen Bedingungen. Es ist ja gerade für das natürliche und ungezwungene Umhersehen charakteristisch, daß der Blick unstet ist, er wandert, völlig unbewußt geht er von einem irgendwie gelegenen Punkte aus, von welchem er sich je nach Verlagerung der Aufmerksamkeit bald so, bald so wendet. Es gibt also beim natürlichen, zwanglosen Umhersehen keinen primären Blickpunkt. Ferner ist ein unvermeidliches Kleben an einem primären Blickpunkt mit dem Blick, halb natürliches, halb reflektorisches Hinblicken zum sekundären, nicht zu vermeiden. Dann ist zu bedenken, daß es im Leben wohl nur ganz ausnahmsweise den gewählten Sehobjekten ähnliche gibt, daß die Beobachtung im

dunklen Raume leicht große Änderungen in der nur lockeren Verknüpfung von Augen- und Kopfbewegung bewirken könnte, im Sinne des Zuviel wie auch des Zuwenig. Die meisten Versuchspersonen verlieren ihre Unvoreingenommenheit, merken, daß etwas geschieht und nehmen eine Zwangshaltung des Körpers und damit des Kopfes ein. Schließlich erfordern die Versuche hohe Aufmerksamkeit und sind in ihrem Ausfall stark beeinflußt von anderen individuell höchst variablen Faktoren, wie Schnelligkeit der Auffassung, Temperament, Stimmung, Sehschärfe usw.

Nach vielen vergeblichen Bemühungen schien uns, daß Beobachtungen und Messungen an Personen, die in die Ferne sehen, am ehesten unter natürlichen physiologischen Bedingungen ausgeführt werden könnten, wenn man Projektionsbilder bekannter Größe und bekannten Abstandes vorführt.

Die Vp. trug wiederum ihren Lichthebel an der Stirne, saß mit ihrer Medianebene senkrecht zur Projektionsebene. Hatte sie Platz genommen, so zeigte ein Blick auf die Skala, auf der der Lichthebel spielte, ihre Kopfstellung an. Das Projektionsbild erschien und es konnte nun das Verhalten der Vp. studiert werden, ohne aufzufallen und ohne die Vp. in eine ungewohnte Situation zu bringen.

Eine Zweizimmereinrichtung ermöglichte völlig geräuschloses und ungestörtes Arbeiten. Durch Verschieben des Projektionsapparates bzw. seiner Optik gelang es leicht, Bilder verschiedener Größe bei gleich guter Schärfe derselben vorzuführen. So konnte ein und dasselbe Bild einmal mit einer Größe von beispielsweise 20°, einmal von nur 10° im Winkelmaß vom Beschauer aus gerechnet, gezeigt werden.

Es wurde mit einem kleinen Bilde begonnen, dann immer größere, oder ein schon gesehenes, aber nur größer gemachtes Bild gezeigt und der Versuch abgebrochen, wenn Kopfbewegungen beim Betrachten verwendet wurden. Daß die beobachteten Kopfbewegungen nicht durch andere Momente verursacht waren, ließ sich leicht erweisen dadurch, daß im Dunkeln der seitlich angebrachte Lichthebel ruhig stand, ebenso bei kleinen Bildern. Er begann plötzlich zu wandern, wenn der größte Drehungswinkel eben erreicht war. Während nun beim Lesen der Hin- und Hergang des Kopfes, demonstriert an den Wanderungen des Lichthebels, ein sozusagen gesetzmäßiger war, war dies bei diesen Versuchen nicht der Fall. Hier hing dies von der Art des Bildes ab. Landschaften oder Stadtbilder verursachten ein ziemlich regelloses Hüpfen und Springen des Lichthebels, dagegen bewirkten Bilder, bei welchen Figuren in Reihen angeordnet waren, ein Gleiten und Heben von der Mitte nach einer Seite, aber durchaus nicht immer nach links, wie man es nach der Lesegewohnheit erwarten sollte. Auch in der Geschwindigkeit der Ausführung der Bewegung zeigten sich beträchtliche Differenzen. Am häufigsten begannen die Kopfbewegungen bei einem Winkel von 8°, der größte Drehungswinkel, der hierbei beobachtet werden konnte, betrug 10°, bei einem Beobach-

tungsabstand von 3—4 m. Wir sehen also, daß wir mit dieser, dem natürlichen Fernsehen möglichst angepaßten Methode, die mit der oben skizzierten, methodisch aber nicht ganz befriedigenden, ersten Versuchsanordnung gewonnenen Resultate bestätigen konnten. Es ist daraus zu folgern, *daß der größte Drehungswinkel beim Fernesehen mit dem größten Drehungswinkel beim Lesen übereinstimmt*, und es scheint daher berechtigt zu sein, von einem größten Drehungswinkel beim Umhersehen schlechthin zu sprechen, der 12° nicht übersteigt.

Betrachtet man nun Leute auf der Straße oder in geschlossenen Räumen, so bemerkt man, daß sie von ihren Augenbewegungen einen viel größeren Gebrauch zu machen scheinen, als man nach unseren Messungen erwartet. Man entdeckt anscheinende Extremstellungen. Die Augen stehen so, daß der mediale Hornhautrand die Tränenpunktlinie erreicht oder sogar überschreitet. Es würde aber ein falscher Schluß sein, wenn man aus dieser an sich richtigen Beobachtung die Größe der stattgehabten Drehung abschätzen wollte, denn die sekundäre Stellung der Augen bzw. der Hornhaut in bezug auf die Lidspalte bietet an sich keinen brauchbaren Anhaltspunkt für die Beurteilung vorangegangener Bewegung, wenn die Stellung der Hornhaut beim Blick geradeaus, Kopf gerade, nicht bekannt war. Die Lidspalte ist normalerweise 30 mm lang, der Hornhautdurchmesser 10 mm, die Hornhaut wird also immer im mittleren Drittel stehen, dasselbe ausfüllen. Nimmt man nun an, daß Geradeausstellung der Lidspalte bzw. des Kopfes besteht, so wird schon die geringste Bewegung der Augen den Hornhautrand in auffallendem Maße in die seitlichen Drittel ziehen. Ferner: Betrachtet man bei geradeaus gehaltenem Kopf und Lage der Hornhaut im mittleren Drittel der Lidspalte die Bewegung des Auges, so ergibt sich folgendes: Angenommen einen wirklichen und fixen Drehpunkt, so ist die Bewegung des Auges eine Pendel- bzw. eine harmonische Bewegung. Denkt man sich durch den Hornhautscheitel bei der Geradeausstellung des Auges und des Kopfes eine lotrechte Ebene gelegt, die senkrecht steht auf der Achse, die Drehpunkt und Hornhautscheitel verbindet, in welcher Ebene also ungefähr die Lidspalte läge, so kann man den bewegten Hornhautscheitel oder jeden anderen beliebigen Punkt der Hornhaut sich auf diese Ebene projiziert denken. Die Projektionen sind dann aber nicht dem Winkel, sondern seinem Sinus proportional, wie dies eben bei der harmonischen Bewegung der Fall ist. Nun wächst der Sinus von 0°—30° von 0 bis $^1/_2$, es werden von 0° bis 30° die gleichem Winkelzuwachs entsprechenden Projektionen mehr zunehmen als von 30° aufwärts, was ja bei unserem Falle gerade in Betracht kommt. Der mediale Hornhautrand wird sich bei kleinen Winkeln scheinbar mehr der Tränenpunktlinie genähert haben als bei größeren, mit anderen Worten,

da wir ja nach dem Gesagten für die stattgehabte Bewegung kein Maß haben, wird die stattgefundene Drehung überschätzt werden. Nun erfolgen außerdem die Augenbewegungen nicht immer, sondern nur ausnahmsweise aus dieser angenommenen Grundstellung, was die Möglichkeit des Rückschlusses auf die stattgehabte Bewegung um so mehr erschwert. Schließlich darf auch der Winkel γ nicht vergessen werden, denn ein positiver oder negativer Winkel γ wird es an sich unmöglich machen, daß man die stattgefundene Drehung richtig erkennt. Beim positiven Winkel γ wird das Auge, es sei ein rechtes, näher dem Lidwinkel stehen als ein Auge, welches um den gleichen Betrag gedreht war und keinen positiven Winkel γ hat, bzw. ferner der Tränenpunktlinie; bei negativem Winkel γ liegen die Verhältnisse umgekehrt. Und zuletzt muß man berücksichtigen, daß sich Beobachter und Beobachteter gewöhnlich nicht fronto-parallel gegenüberstehen, sondern man wird das betreffende Auge mehr oder weniger von der Seite her betrachten und entsprechend diesem Winkel die Projektion auf die Lidspalte überschätzen bzw. unterschätzen, je nachdem, ob man das äußere oder innere Drittel der Lidspalte in Rechnung zieht. Man muß sich also hüten, die unmittelbare Beobachtung der Augenstellung als Gegenargument gegen unsere Messungsergebnisse der relativen Kleinheit des größten Drehungswinkels zu verwenden.

An passend ausgewählten Photographien kann man unter Berücksichtigung des eben Gesagten den Winkel, um welchen die Augen im Momente der Aufnahme gedreht waren, ungefähr berechnen. Dazu ist nötig, daß die abgebildete Person parallel zur Bildebene des Apparates saß. Man mißt die Lidspalte, den Hornhautdurchmesser an der Photographie aus und kann sehr einfach unter der Annahme: Entfernung des Drehpunktes von Hornhautscheitel 14 mm, Winkel γ gleich Null, Auge geradeaus im geradeaus gerichteten Kopfe als Grundstellung, den Winkel berechnen, um welchen das Auge im Moment der Aufnahme, also bei ruhig gehaltenem Kopfe, gedreht war. Dabei zeigte sich, daß alle Bilder, die ausgemessen wurden und in welchen die Drehungswinkel größer waren als unser größter Drehungswinkel, den Eindruck des Gezwungenen und Unnatürlichen machten.

Dies legte den Gedanken nahe, die Verknüpfung von Kopf- und Augenbewegung an kinematographischen Aufnahmen zu verfolgen.

Wir bezogen die Projektionswand mit schwarzem Zwirnsfaden, die mit Senkel belastet waren und genau parallel und lotrecht in Abständen von 2,5 cm hingen. Ferner wurde ein Fernrohr mit Fadenkreuz passend aufgestellt. Aus irgendwelchen Filmen wurden nun geeignete Stellen ausgewählt, das Fernrohr vorher auf die Stelle der Wand gerichtet, wo der Kopf bzw. die Augen erschienen, und nun das Filmband ganz langsam abgerollt. Dabei konnte bequem festgestellt werden, wie viele Faden das Auge bei seiner Bewegung durchlief — beobachtet wurde der Hornhautrand oder die Hornhautmitte — bis die Bewegung des Kopfes

begann. Rollte man das Filmband umgekehrt ab, so konnte man die Gegenkontrolle machen. Man konnte also einmal die Bewegung von ihrem Anfang zu ihrem Ende und dann von ihrem Ende zu ihrem Anfang verfolgen.

Gesucht war der Winkel, um welchen sich das Auge gedreht haben mußte, bevor eine Kopfbewegung begann. Bekannt war der Abstand des Fernrohres, die Länge der Lidspalte bzw. der Hornhaut, die Stellung des Fernrohres zur Projektionswand, die lineare Vergrößerung der Optik des Kinoapparates und des Fernrohres. Für den Fall: Stellung der aufgenommenen Person frontoparallel zur Projektionswand bzw. zur Bildebene des Aufnahmeapparates, ließ sich dann aus den obigen Angaben der Drehungswinkel berechnen. Es ergab sich, daß die größten Drehungswinkel immer kleiner waren als 11°.

Außerdem brachte aber die Beobachtung der Augen- und Kopfbewegungen im Film noch andere und, wie es scheint, sehr wichtige Ergebnisse. Da man es in der Hand hatte, die Bewegung beliebig langsam zu gestalten, so konnte man die Einzelheiten der Bewegung studieren, die bei freier Beobachtung entgehen oder nur angedeutet erscheinen. So scheinen bei Leuten auf der Straße beim Fernsehen die Bewegungen von Auge und Kopf verschieden zu sein, je nachdem ob der Körper selbst in Ruhe oder in Bewegung ist. Beim Gehen scheint der Kopf oft Sekundärstellung einzunehmen und in eine gerade entgegengesetzte Richtung gedreht zu werden. Man erhascht die vorausgehende Augenbewegung nur gerade noch, ohne sich eine detaillierte Vorstellung über sie machen zu können. Andererseits sieht man bei Stehenden besonders im lebhaften Gespräche den Kopf hin und her gehen, die Augen sind fest auf den Angesprochenen gerichtet, ihm folgend, so daß die Kopfbewegungen die Augenbewegungen zu kompensieren scheinen. Im Film, sozusagen einem Bildprotokoll stattgehabter Bewegungen, kann man langsam eine Phase auf die andere Phase der Bewegung folgen lassen und, den Vorgang umkehrend, die Bewegung von ihrem Ende zu ihrem Anfang rekonstruieren. Dabei zeigte sich nun, daß weitaus die meisten Menschen zuerst die Augen bewegen, doch nicht immer; in den Fällen — es scheint dies vom Impuls zur Bewegung abzuhängen —, in welchen mit einer Kopfbewegung begonnen wird, eilt das Auge, da die Augenbewegung viel schneller ist, immer voraus. Ferner ergibt sich, daß die Augen beim Beginn des Lesens vorerst auf die Mitte des Leseobjektes, wie wir anfangs schon erwähnt haben, gerichtet sind. Endlich, und dies erscheint uns als das Wichtigste, daß beim Umherblicken die Tendenz besteht, *die Augen möglichst so zu stellen, wie sie beim geradeaus gerichteten Kopfe stehen, also symmetrisch zu seiner Medianebene*, ja es erscheint dies geradezu der Grund für die Verwendung von Kopfbewegungen zu sein.

Bei geradeaus gerichtetem Kopfe stehen die Augen in symmetrischer Konvergenz auf einen Blickpunkt gerichtet, der in der Medianebene des Kopfes liegt. Theoretisch gäbe es noch andere symmetrische Stellungen, die Parallelstellung und die Divergenz, sie kommen in Wirklichkeit nicht vor. Verschiebt sich der Blickpunkt in gleicher Höhe seitlich, so wird die Konvergenz unsymmetrisch. Er verschiebe sich nach rechts, so muß das rechte Auge immer um einen größeren Winkel gedreht werden als das linke. Die Stellung des rechten Auges wird sich zuerst der Primärstellung, also der Stellung beim Sehen mit parallelen Gesichtslinien, nähern, diese erreichen und sich weiter immer mehr von ihr entfernen; die Stellung des linken Auges wird sich immer mehr und mehr von der Primärstellung entfernen. Es änderte sich nur die seitliche Entfernung des Blickpunktes. Da die Blicklinien beider Augen sich im Blickpunkt treffen, so können beide Augen trotz gleichmäßiger Innervation beider Augen nicht um gleiche Beträge seitlich gedreht werden, wenn der Blickpunkt sich seitlich schiebt. Es resultiert trotzdem, daß beide Innervationen — der Antrieb zur Seitenwendung und der Antrieb zur Einwärtswendung — auf beide Augen gleich stark erfolgen, doch nur verschiedene Bewegung beider Augen, weil beide Innervationen in einem Auge einander unterstützen, im anderen sich gegenseitig hemmen.

„Man konnte daran denken, sagt *Hering*[8]) ferner, daß die antagonistischen Innervationen, welche unter den genannten Bedingungen auf ein und dasselbe Auge ausgeübt werden, nicht wirklich zu entsprechenden Spannungen der hierbei in Betracht kommenden antagonistischen Muskeln (Rect. int. und ext.) führen, sondern sich schon im Zentralorgane gegenseitig aufheben oder das Gleichgewicht halten."

Hering nimmt an, daß es wirklich zu entsprechend stärkerer Spannung der Antagonisten komme, was sich durch eine bis jetzt nicht nachgewiesene Steigerung des intraokularen Druckes verraten müßte. Je größer nun die seitliche Verschiebung des Blickpunktes in bezug auf die festgehaltene Medianebene des Kopfes ist, desto ungleicher werden die Drehungswinkel beider Augen, desto unsymmetrischer die Konvergenzstellung. Die Verwendung der Kopfbewegung ist ein ideales Korrektionsmittel. Wird der Kopf so gedreht, daß seine Medianebene nunmehr so liegt, daß der sekundäre Blickpunkt in sie fällt, so ist die Konvergenz damit symmetrisch geworden. Nun geschehen die gewöhnlichen Bewegungen des Kopfes nach demselben Prinzip wie die Augenbewegungen. Das Hinterhauptsgelenk besteht aus zwei Gelenken, dem zwischen Hinterhauptsbein und dem ersten Halswirbel, Atlas, und dem Gelenk zwischen Atlas und dem zweiten Halswirbel. Das erste läßt eine Drehung um eine horizontal von rechts nach links gehende Achse und in geringer Ausdehnung um eine horizontal von vorne nach hinten gehende Achse zu. Das zweite Gelenk hat nur

eine vertikale Drehungsachse. Beide Gelenke zusammen können also mäßige Drehungen um alle beliebigen Achsen zulassen. Dazu kommt noch die Beweglichkeit der Halswirbelsäule. Wenn man die Augen weit nach rechts oder links wenden will, dreht sich der Kopf um eine senkrechte Achse im unteren Gelenke. Die Drehungen sind derselben Art wie sie das Auge ausführt, wenn auch mit größerer Veränderlichkeit [*Helmholtz*[9])]. Es ist möglich, den Kopf so zu drehen, daß durch die Drehung die Augenbewegung ersetzt werden kann, es kann also die Verlagerung der Augen im Raume so erfolgen, daß sie ihren Ort im Raume, aber nicht unbedingt im Kopfe ändern. Es kann jede unsymmetrische Konvergenz zu einem seitlichen Blickpunkt in eine symmetrische Konvergenz umgewandelt werden durch Verlegung der Medianebene des Kopfes durch dessen Drehung. Das ist tatsächlich der Fall. Ist jemand gezwungen oder zwingt er sich selbst dazu, stärker seitlich zu blicken, so ist nach kurzer Zeit der Kopf ganz unwillkürlich gedreht worden, so daß eben aus der unsymmetrischen Konvergenz eine symmetrische wurde. Nun führt jede Augenbewegung zu unsymmetrischer Konvergenz und beim Umherblicken folgen den Augenbewegungen, die ja, wie gezeigt, ein bestimmtes Maß nicht zu überschreiten scheinen, die Kopfbewegungen, die, selbst wenn sie nicht immer eine völlige symmetrische Konvergenzstellung herbeiführen, eine große Annäherung an dieselbe bedingen. Sie erreichen jedenfalls, daß durch Änderung *der Lage der Augen* bzw. der Lage *ihrer Drehungspunkte im Raum* umhergeblickt wird, und weniger oder fast gar nicht durch Änderungen *der Stellung der Augen im Kopfe*. Da nun ein verhältnismäßig kleiner Drehungswinkel der Augen gar nicht überschritten zu werden scheint, so entsteht die Frage, wie die Drehungswinkel beider Augen sich zueinander verhalten. Nehmen wir den Fall des Lesens an; Leseweite 25 cm, Basallinie 60 mm.

Tabelle II. Tabelle der Winkel und ihrer Differenzen.

α	$\sphericalangle \beta$	$\sphericalangle \gamma$	I. Differenz	II. Differenz
3	6° 51′	6° 39′	12′	12′
3,5	8°	7° 33′	27′	15′
4	9° 9′	8° 38′	31′	4′
4,5	10° 17′	9° 51′	26′	— 5′
5	11° 25′	10° 55′	20′	— 6′
5,5	12° 33′	11° 56′	37′	17′
6	13° 12′	12° 57′	15′	22′
6,5	14° 49′	13° 59′	50′	35′
7	15° 57′	14° 57′	1°	10′
7,5	16° 3′	15° 56′	1° 7′	7′
8	18° 9′	16° 54′	1° 15′	8′
8,5	19° 15′	17° 51′	1° 24′	9′
9	20° 21′	18° 47′	1° 34′	10′
9,5	20° 41′	19° 43′	58′	— 36′
10	22° 30′	20° 38′	1° 52′	54′

Die Tabelle II zeigt die Drehungswinkel beider Augen im 2. und 3. Stab unter β und γ. Im ersten Stab findet sich die halbe Zeilenlänge, im 4. die 1. Differenz, im 5. die 2. Differenz. Bei einer halben Zeilenlänge von 5 cm ist die 1. Differenz, also die Differenz der Winkel, 20′, die 2. Differenz, also die aus den Nachbarwerten, 6′. bei einer halben Zeilenlänge von 5,5 cm die Winkeldifferenz 37′, die zweite Differenz 17′. Es erscheint in der Tabelle der Winkel von 10° 33′ bzw. 11° 56′ mit der bis dahin größten 1. und 2. Differenz. Ferner zeigt die Tabelle, daß mit zunehmender halber Zeilenlänge die Winkel β und γ zunehmen, die Differenz der Winkel nimmt natürlich auch zu, aber die Zunahme ist keine stetige. Die 2. Differenz nimmt erst zu. dann ab, dann plötzlich erheblich zu, um dann allmählich wieder abzunehmen und endlich merklich anzuwachsen. Zwischen 5 und 5,5 cm, d. i. halber Zeilenlänge, ist der Winkelunterschied der 1. Differenz erheblich gewachsen, die 2. Differenz, also die Differenz zwischen dem Wert der Winkeldifferenz bei 5,5 und 5,0 cm, sehr groß. Sollte da nicht erlaubt sein anzunehmen, daß gerade diese Koinzidenz als ursächlicher Faktor für die Verwendung der Kopfbewegungen in Frage kommt? Da die Augen hier nun angenähert 11° gedreht sind und um ungefähr einen halben Grad die Drehungswinkel beider Augen differieren, dürfte wohl auch die Arbeit, die Beanspruchung der Muskeln beider Augen, differieren, in beiden Augen die Spannungsverteilung auf die beanspruchten Muskeln ungleich, unsymmetrisch sein. Es ist verständlich, daß diese Ungleichheit erst ein gewisses Maß erreichen muß, um sich geltend zu machen. Vorhanden ist sie bei der geringsten Seitenwendung. Aus der Tabelle geht nun hervor, daß bei einer Drehung um 11° zwecks Überschauen einer halben Zeile von 5,5 cm Länge die Winkeldifferenz $^1/_2$° ist. Experimentell zeigen sich hier die ersten Kopfbewegungen.

Es sei gestattet, auf eine Bemerkung von *E. Mach*[10]) „Über Symmetrie" zurückzukommen. Wenn man einen Gegenstand durch eine Ebene so in 2 Hälften zerlegen kann, daß jede Hälfte das Spiegelbild der anderen in der spiegelnden Teilungsebene sein würde, so nennt man diesen Gegenstand symmetrisch, die Teilungsebene die Symmetrieebene. Der Sehapparat, bestehend aus 2 Augen, ist vertikal symmetrisch. Es ist Tatsache, daß die beiden Hälften einer vertikal symmetrischen Figur sehr leicht miteinander verwechselt werden und also wahrscheinlich sehr ähnliche Empfindungen bedingen. Der Muskelapparat eines Auges ist unsymmetrisch. Beide Augen zusammen bilden ein System von vertikaler Symmetrie. Die Lage einer Gestalt hat Einfluß auf ihre Betrachtung. Es kommen je nach der Lage bei der Betrachtung verschiedene Muskelempfindungen ins Spiel, der Eindruck wird ein anderer. Aus denselben Gründen hat bei derselben Figur und Lage

noch der Fixationspunkt Einfluß. Die Figur scheint sich während der Betrachtung zu ändern. Daß wir die vertikale Symmetrie als etwas Besonderes bevorzugen, während wir die horizontale Symmetrie gar nicht unmittelbar erkennen, hat in der vertikalen Symmetrie des Augenmuskelapparates seinen Grund. Die linke Hälfte einer vertikalsymmetrischen Figur löst in dem linken Auge dieselben Muskelgefühle aus wie die rechte Hälfte in dem rechten. Das Angenehme der Symmetrie hat zunächst seinen Grund in der Wiederholung der Muskelgefühle [zitiert nach *Mach*[10])]. Bei unsymmetrischer Konvergenz kommt es in jedem Auge zu anderer Muskelbeanspruchung, damit zu anderen Muskelempfindungen, zu keiner Wiederholung und also auch zu keiner Annehmlichkeit, im Gegenteil zu Spannungsgefühlen [*Tschermak* [11,12])]. Die Annehmlichkeit der symmetrischen Konvergenz läßt sich aber sofort durch Verwendung von Kopfbewegungen schaffen. Wir halten es also für wahrscheinlich, daß die Verwendung von Kopfbewegungen beim Umherblicken verursacht ist durch das Auftreten von Spannungsgefühlen, bedingt durch unsymmetrische Konvergenz, die durch dieselben aufgehoben bzw. vermieden wird, indem der Kopf und mit ihm die Augen ihre Lage im Raume ändern, während die Augen ihre Stellung im Kopfe möglichst beizuhalten streben. Dies wäre erwiesen, wenn der Nachweis erbracht werden könnte, daß solche Spannungsgefühle hervorgerufen werden, wenn die Differenz der Drehungswinkel größer als ein halber Grad ist und die Größe der Drehungswinkel selbst 10° übersteigt. Durch das vorliegende Material ist das nur wahrscheinlich gemacht. Wir verweisen hier bloß auf den Umstand, daß wir empirisch feststellten, daß der größte Drehungswinkel durchweg nur 11° betrug, andererseits obige Tabelle gerade an dieser Stelle die bis dahin größte 1. Differenz und die bis dahin größte 2. Differenz zeigt. Da es nur auf die Winkel und nicht auf den Abstand ankommt, genügt die tabellarische Darstellung, da ja infolge der festen Basallinie sich die Tangentenverhältnisse nicht ändern. Eine allgemeine Fassung, die größeren Schwierigkeiten begegnet, haben wir unterlassen, da sie nicht übersichtlich ist. *Helmholtz*[9]) macht nachdrücklichst darauf aufmerksam, daß die leichtesten Augenbewegungen für die Dauer nicht gewählt werden, wenn sie nicht auch gleichzeitig die vorteilhaftesten für das Sehen sind. Nun bietet aber das Sehen mit symmetrischer Konvergenzstellung der Augen, also symmetrisch zur Medianebene des Kopfes, die größten Vorteile. Zunächst ist in dieser Stellung das Prinzip des größten Horopters, wie es *Meissner*[13]) fordert, erfüllt, d. h. die Augenbewegungen erfolgen beim gewöhnlichen Sehen so, daß die größtmöglichste Korrespondenz der Netzhautbilder erreicht wird [*Hering*[4])]. Außerdem ist das binokulare Gesichtsfeld in dieser Stellung am größten, wenn man

von dem nur experimentellen Fall der Parallelstellung absieht. Ferner ist die Abbildung in beiden Augen eine spiegelbildliche oder fast solche, die Knotenpunkte als Projektionszentrum angenommen. Je weiter seitlich der Blickpunkt bzw. das Fixationsobjekt liegt, desto differenter werden die Bilder in beiden Augen. Es kann wohl ausgesagt werden, die symmetrische Konvergenz ist eine der vorteilhaftesten und leichtesten Augenstellungen und alle Bewegungen, die sie herbeizuführen trachten, geschehen im Interesse des deutlichsten und angenehmsten Sehens. Zunächst werden Kopfbewegungen verwendet, um dieselbe tunlichst einzuhalten.

Bisher hatten wir uns die Frage vorgelegt, bei welchem Winkel Kopfbewegungen eintreten, nun wollten wir noch die Frage angehen, wie verhalten sich Kopf und Augenbewegung, wenn ein bekannter größerer Winkel als der größte Drehungswinkel überblickt werden sollte.

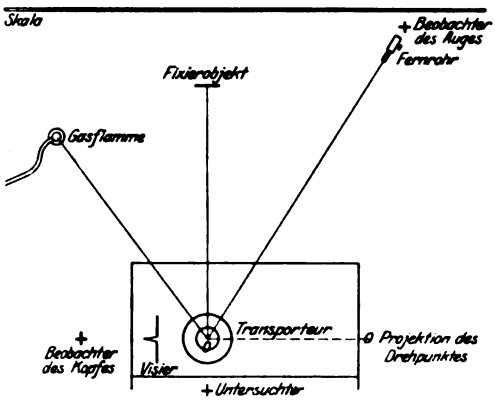

Abb. 2.

Diese Fragestellung versuchten wir durch folgende Anordnung zu beantworten (Abb. 2). Auf einer Grundplatte war an einem drehbaren Metallstabe ein Ständer angebracht, welcher einen spitzausgezogenen Gasbrenner trug; die Stange war mit einem Zeiger versehen, welcher auf einem Gradmesser spielte und die Öffnungswinkel angab, unter welchen der Metallstab von einem 2. Metallstab ablag, der fest angebracht war, gerade unter dem Drehpunkt des ersten. Dieser Drehpunkt war der Mittelpunkt des Gradmessers. Dieser 2. Stab trug an seinem Ende eine Platte, auf welcher ein gezeichnetes Kreuz angebracht war. An einer 3. Stange war ein kleines Fernrohr montiert. Vor diese Vorrichtung war im genauen rechten Winkel eine Skala in bekannter Entfernung aufgestellt. Die Vp. die wiederum mit dem Lichthebel versehen war, saß oder stand vor der Einrichtung, so daß erstens das Lichtband auf der Skala spielte, zweitens das Fixierkreuz gerade vor ihr erschien bzw. vor dem einen Auge und drittens so, daß der Drehpunkt der ersten Metallstange der Projektionspunkt des gleichseitigen Augendrehpunktes war. Dies wurde durch ein vorhandenes Visier, mit welchem der temporale Lidwinkel visiert wurde, erreicht, sowie durch Kontrolle von Fernrohr, durch die festgehaltene Fixation und die Stellung des Lichthebels. Die Skala war frontoparallel dem Kopfe. So war die immerwährende kontrollierbare Kopfstellung doch gleichzeitig unbehindert. Bei Beginn der Versuche nahm die Vp. die vorgeschriebene Stellung ein und fixierte das Kreuz, der 1. Stab war vorher auf einen bestimmten Winkel gestellt worden, die Gasflamme war ganz klein gestellt, nun wurde dieselbe plötzlich durch Betätigung des Hahnes groß und hell und die Vp. schaute sie unwillkürlich an. Bei bekanntem Öffnungswinkel, unter welchem die Flamme stand, konnte das Ausmaß der Kopfbewegung direkt ab-

gelesen werden, an der Skala und vom Gesamtwert abgezogen, ergab sich der Drehungswinkel des Auges.

Die Methode verläßt die bisher festgehaltene Tendenz, unter möglichst natürlichen Bedingungen zu arbeiten, und verleitet leicht zu unnatürlicher Kopfhaltung. Wir glaubten dem am ehesten begegnen zu können, indem wir als Versuchsperson in physiologischen Versuchen Geschulte, Ärzte und Studenten, heranzogen.

Die Versuche, die daher nur in beschränktem Maße ausgeführt wurden, zeigten, daß im allgemeinen eine gewisse Proportionalität zwischen der Größe der Entfernung der Blickpunkte und Verwendung von Kopfbewegungen besteht. Alle Versuchspersonen bewegten den Kopf schon bei etwa 10°. Einige zeigten ein fast gesetzmäßiges Verhalten, bis zu 15° wurde ein Viertel, bis zu 20° ein Drittel, bis zu 30° die Hälfte, über 30° Dreiviertel des Weges mit dem Kopf geblickt. Andere bewegten den Kopf immer einiges mehr als die Augen, wiewohl Augen als auch Kopfbewegungen mit der Größe des Abstandes der Blickpunkte zunahmen. Die größten Drehungswinkel — die Fernrohrbeobachtung ermöglichte genau festzustellen, daß immer zuerst die Augen bewegt wurden — waren größer als wir sonst beobachten konnten, aber niemals größer als 18°.

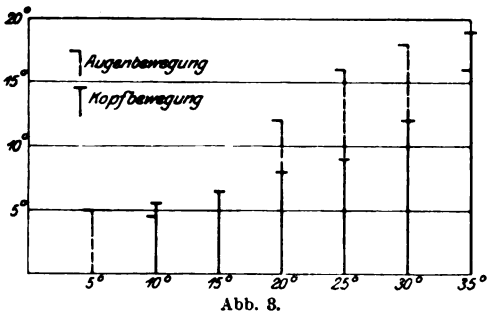

Abb. 8.

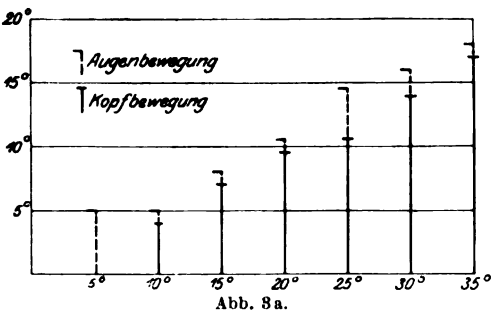

Abb. 8a.

Die 2 Diagramme Abb. 3 und 3a mögen die Ergebnisse illustrieren, sie sind von 2 verschiedenen Vp. Die Kopfbewegung ist nach ihrer Winkelgröße als ausgezogene Linie markiert, die Augenbewegung als gestrichelte und geht aus der ausgezogenen scheinbar hervor, weil beide sich in der Zeichnung eine Strecke lang decken. Beispielsweise reicht die ausgezogene unter der Zahl 25°, die den gesamten Winkel bedeutet, bis 10° 30′. Die gestrichelte ist dann ebenfalls vom Fußpunkt aus zu nehmen und reicht also bis 14° 30′, nicht etwa von 10° 30′ bis 14° 30′. Zu bemerken wäre noch, daß bei den Versuchen auch der Moment des ersten Stillstandes des Kopfes nach einer Bewegung festgehalten wurde. Auf diesen folgte fast sofort eine zweite kleine Bewegung, durch welche der Kopf soweit bewegt wurde, daß die Gasflamme in seine Medianebene zu liegen kam. Merkliche Unterschiede zwischen reflektorischer und intentierter Bewegung konnte nicht festgestellt werden.

Die Versuche bestätigten die Befunde *Ritzmanns*, zeigen also, daß selbst unter künstlichen Bedingungen, welche eher im Sinne eines Zuvielbewegens mit den Augen wirken mußten, die bloß durch Augenbewegung überblickten Strecken sehr klein sind, ferner, daß auch bei sehr großem Winkel, wiewohl beide Bewegungen proportional zunehmen, die Bewegung der Augen ein gewisses überraschend kleines Maß nicht übersteigt.

Literaturverzeichnis.

[1]) *Hertel*, Zur Praxis der anastigmatischen Stargläser. Ber. über die XXV. Vers. d. ophth. Ges. Heidelberg 1908. — [2]) *Tschermack*, Über die Grundlagen der optischen Lokalisation nach Höhe und Breite. Ergebn. d. Physiol. **4**. 1905. — [3]) *Fischer*, Messende Untersuchungen über das scheinbare Gleichhoch, Geradevorne und Stirngleich. Pflügers Arch. f. d. ges. Physiol. **188**. 1921. — [4]) *Hering*, Raumsinn des Auges. Hermanns Handbuch. 3. Bd. 1879. — [5]) *Donders*, Versuch einer genetischen Erklärung der Augenbewegungen. Pflügers Arch. f. d. ges. Physiol. **13**. 1876. — [6]) *Erdmann* und *Dodge*, Physiologische Untersuchungen über das Lesen auf experimenteller Grundlage. Niemeyer. Halle a. S. — [7]) *Ritzmann*, Über die Verwendung von Kopfbewegungen bei den gewöhnlichen Blickbewegungen Arch. f. Ophth. **21**, 1. 1875. — [8]) *Hering*, Sitzungsber. d. Akad. Wien, Mathem. naturw. Kl. III, S. 149, 1879. — [9]) *Helmholtz*, Physiologische Optik. 3. Bd. S. 61. 3. Aufl. 1910. — [10]) *Mach*, Die Symmetrie. Populär-wissenschaftliche Vorlesungen. J. A. Barth. Leipzig 1896. — [11]) *Tschermack*, Optischer Raumsinn. Beihefte z. Zeitschr. f. angew. Psychol. 1912, H. 5. — [12]) *Tschermack*, Der exakte Subjektivismus in der neueren Sinnesphysiologie. Pflügers Arch. f. d. ges. Physiol. **188**. 1921. — [13]) *Meißner*, Beiträge zur Physiologie des Sehorgans. Leipzig 1843.

(Aus der Universitäts-Augenklinik, Kiel.)

Zur Melanose und Sarkose der Iris.

(Nachtrag zu dem gleichen Thema in v. Graefes Arch. f. Ophth. Bd. 111.)

Von

Prof. **L. Heine,**
Direktor der Klinik.

Mit 3 Textabbildungen.

Die Beziehungen des „Naevus iridis" zum Sarkom sind, wie ich in meiner Arbeit über Melanose und Sarkose des Augeninnern (v. Graefes Arch. f. Ophth. **111**, 33) kurz gestreift habe, immer noch strittig. Während *Hirschberg* schon vor langer Zeit (v. Graefes Arch. f. Ophth. **29**, 21) der Ansicht war, daß von 16 Fällen von Irissarkom, welche er in der Literatur vorfand, 3 aus angeborenen Flecken der Regenbogenhaut hervorgegangen seien, darunter einer, den er selbst beschrieben hat, steht *E. Fuchs* auf dem Standpunkt, daß die Umwandlung eines Naevus iridis in ein Sarkom noch nicht mit Sicherheit nachgewiesen sei (v. Graefes Arch. f. Ophth. **94**, 50). In der oben zitierten Arbeit erschien mir beachtenswert das Zusammentreffen einer Melanose des Ciliarkörpers mit einem Sarkom der Aderhaut, welches neben dem Opticus die Retina perforiert und in einem Fall bis zur Linse, in einem zweiten bis zur Glaskörpermitte vorgewuchert war. Im letzteren war der allmähliche Übergang der Melanose (Chromatophorose) in Melanosarkose und Sarkomatose nachweisbar. Die Geschwulstzellen im Glaskörper zeigten amöboide Form (siehe Bild daselbst), besonders in dem zweiten dort beschriebenen Fall zeigte das Corpus ciliare nur auf der einen Seite (nasal) eine in der Nachbarschaft der Proc. cil. sicherlich gutartige Pigmentierung mit typischen Chromatophoren, nach der Sclera zu nahmen diese aber immer mehr einen fibrösen Charakter an, am Äquator verdickte sich die fibröse Entartung zu einem pigmentierten Fibrosarkom, um am hinteren Augenpol als typisches Spindelzellensarkom die Retina zu durchbrechen.

Auch ein dritter, mir von Herrn Geh. Rat *Uhthoff* zur Verfügung gestellter Fall von abnormen episcleralen Pigmentierungen mit Melanose des Corp. cil. und der Iris (D. i. *Martens*, Melanosarkom der Aderhaut Virchows Arch. f. pathol. Anat. u. Physiol. **138**, 3. 1894) „spricht dafür,

daß auf Grund einer angeborenen Pigmentierung sich später eine maligne Geschwulst entwickeln kann" (U).

Diesen drei eigenen Beobachtungen über die Entstehung von Chor. sarcom auf Grund einer Melanose bzw. eines Melanoms möchte ich heute einen Fall von *Irissarkom*, entstanden aus einem sog. Irisnaevus (Chromatophorom) anreihen.

Es handelt sich um eine etwa 35 Jahre alte Frau mit graublauen Irides, die im rechten Auge nasal unten einen einzigen stecknadelkopfgroßen bräunlichen Naevus zeigte, der im Jahre 1916 oder 1917 zum erstenmal bemerkt, vielleicht aber schon früher vorhanden gewesen, in den letzten Wochen (vor August 1923) aber sicher größer geworden sei. Da dieses Wachstum auch unsererseits beobachtet wurde, so rieten wir zur Enucleation.

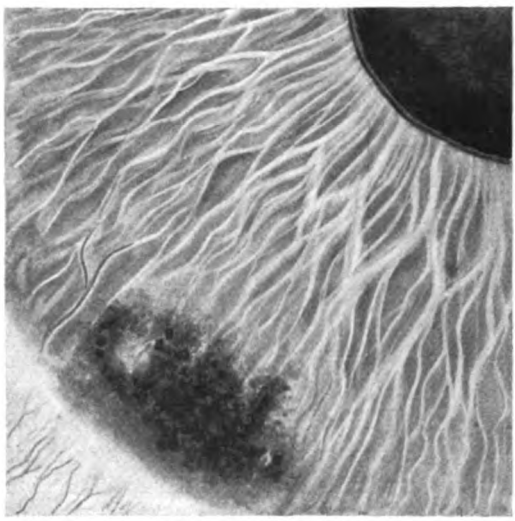

Abb. 1. Melanosarkom der Iris.

Die Frage, ob der kleine Tumor, der eine geringe Prominenz zeigte, vielleicht durch Iridektomie radikal hätte entfernt werden können, glaubte ich ablehnend beantworten zu sollen. Ich glaube, daß die anatomische Untersuchung diesem Standpunkt recht gegeben hat. Das anatomische Bild zeigt nun in der einen Hälfte (*1*) überwiegend das Bild des Naevus (Chromatophoren) in der anderen, peripher gelegenen (*2*) das des Spindelzellensarkoms. Der Übergang von 1 in 2 ist ein ganz allmählicher. In der ersten Hälfte die typischen polymorphen stark pigmentierten Chromatophoren mit reich verzweigten Ausläufern, in der zweiten ein strukturierter Tumor, der die Zellzüge teils im Querschnitt, teils in Längs- und Schrägschnitten zeigt und sich durch diese Verhältnisse als das jüngere Stadium des Flächentumors erkennen läßt. Schwierig ist es, etwas über die im Irisstroma ausgestreut liegenden Pigmentzellen auszusagen. Man hat die Wahl, sie für große Chromatophoren oder aber für amöboid ausgewanderte Tumorzellen zu halten. Dieser letztere Punkt ist vielleicht immer noch diskutabel. Ich habe in der oben zitierten Arbeit ein Bild gegeben, welches mir nur durch Amöboismus

erklärbar erscheint. Demnach hätten wir also mit der doppelten Möglichkeit der Generalisierung der Tumorzellen zu rechnen. Die passive Verschleppung, z. B. nach Einbruch in eine Blut- oder Lymphbahn und der aktiven Abwanderung. Nebenhergehen würde das Wachstum per continuitatem. Eine eigenartige Arteriosklerose findet sich lokal zwischen Tumor und Pigmentepithel. Entzündliche Erscheinungen fehlen durchweg.

Ich darf hinzufügen, daß ich mich bei der Beurteilung der anatomischen Verhältnisse der Beratung von Herrn Kollegen *Döhle* zu erfreuen hatte und darf sagen, daß unsere Auffassung der Verhältnisse eine übereinstimmende ist.

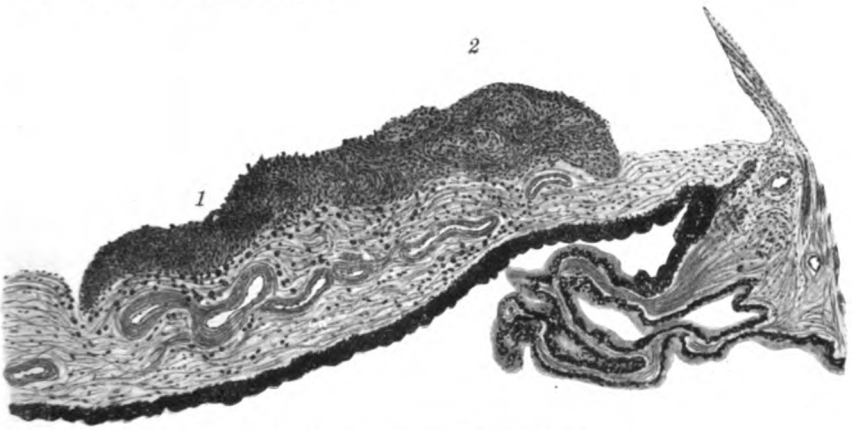

Abb. 2. *1* = Melanom; *2* = Sarkom.

Ich glaube mit dieser Mitteilung meinerseits einen *vierten* Beitrag zur Entstehung maligner mesodermaler Neubildung, eines Melanosarkoms aus einem sog. Naevus (Chromatophorom) beigebracht zu haben.

Damit soll nun keineswegs gesagt sein, daß etwa alle Irissarkome oder gar alle melanotischen Tumoren aus cong. Naevi oder Chromatophoromen hervorgingen. Aus der Literatur ist zu ersehen, daß hier noch mancher andere Ausgangspunkt möglich ist, auch epithelialer Natur.

Für diesmal möchte ich mich darauf beschränken, auf folgende Arbeiten der neuen Literatur hinzuweisen:

In einer Mitteilung von *Fleischer* aus dem Jahre 1913 (Klin. Monatsbl. f. Augenheilk.) über „2 Fälle von angeborener Melanose der Sclera, der Iris usw." berichtete der Verfasser, daß in den von *Coats* zusammengestellten Fällen in nicht weniger als 7 Fällen neben der diffusen Pigmentierung ein melanotisches Sarkom gefunden wurde. Die in der Literatur von *Coats* zusammengestellten Fälle von einseitiger Pigmentierung gibt *Fleischer* in einer Anmerkung wieder.

Ähnliche klinische Beobachtungen wie die *Fleischer*sche finden sich bei *Streiff* und *Steiner*, Klin. Monatsbl. f. Augenheilk. 1915. — *Raubitschek*, Iristumoren. Klin. Monatsbl. f. Augenheilk. **52**, 683. 1914. — *Seefelder*, Ein Beitrag zu den

Geschwulstbildungen des retinalen Epithels der Regenbogenhaut. Arch. f. Ophth. **105**, 271—278. — *Gilbert*, Pigmentanomalien des Auges. Arch. f. Augenheilk. **88**, 143—148. — *Teulières*, Le sarcoma de l'iris. Clin. opht.; Arch. d'opht. **38**, 534. 1921; ref. Zentralbl. f. d. ges. Ophth. u. ihre Grenzgeb. **6**, 400.

Zum Schluß gebe ich noch ein klinisches Bild (Abb. 3) eines großen „Naevus" iridis, der — dunkelsamtbraunen Aussehens — fast die ganze

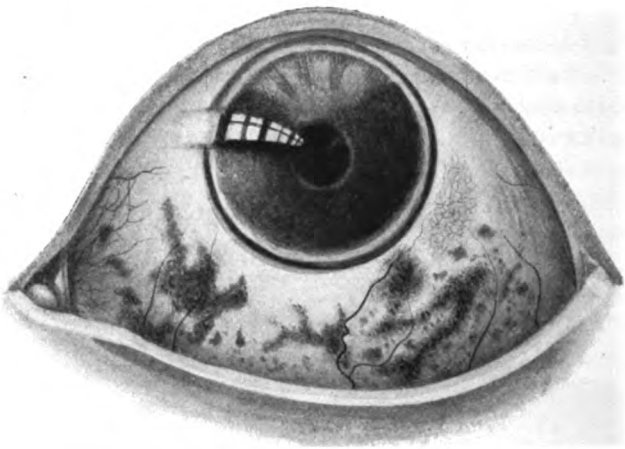

Abb. 8. Großes Melanom der Iris mit Scleralpigmentierung.

Iris bedeckt und nur oben einen hellen Sektor frei läßt; die Farbe dieses Sektors hat die Iris des anderen Auges in toto. Sehr interessant ist nun das gleichzeitige Vorhandensein der scleralen und episcleralen kongenitalen Pigmentierungen in einer Ausdehnung, wie man sie selten sehen dürfte. Der Fall betrifft eine 63 Jahre alte Dame — daher der Arcus senilis. Die Funktionen sind normal. In der Familie nichts von malignen Tumoren.

Bemerkungen zu der Abhandlung August Lehners über „Die Zirkulation im Randschlingennetz des menschlichen Auges bei reizfreiem und entzündetem Bulbus“ im 113. Bande des Archivs für Ophthalmologie.

Von

G. Ricker

in Magdeburg.

In der im Titel genannten, unter Leitung von Prof. *Alfred Vogt* entstandenen Abhandlung stellt *Lehner* die Ergebnisse seiner *wahllos* an kranken *menschlichen* Augen vorgenommenen Untersuchungen der *pericornealen* Zirkulation den von *Regendanz* und mir[1]) an der Blutstrombahn der *Conjunctiva* des *Kaninchens* mit *ausgewählten*, streng abgestuften Reizungen chemischen und thermischen Charakters gewonnenen gegenüber und gründet darauf eine ablehnende Kritik unserer Beobachtungen und ihrer theoretischen Verwertung. *Lehner* ist sich der Schwierigkeit dieses Vergleiches bewußt; er erkennt im Schlußteil an, daß sich die Wirkungen der von uns angewandten Reize „viel sicherer“ zu theoretischen Erörterungen — die in seiner und unserer Abhandlung allein in Betracht kommen — heranziehen lassen, „als die in ihrer Reizstärke, Reizdauer, Angriffspunkt und sekundären Reizwirkungen viel schwerer abzuschätzenden bakteriologischen Reize“, mit denen er es (seiner Ansicht nach) vorwiegend zu tun gehabt hat. Wenn er trotzdem geglaubt hat, sich in seiner Kritik über diese Schwierigkeit hinwegsetzen zu dürfen, so werden wir zeigen, daß dies unberechtigt gewesen ist.

Lehner hat wie wir das *Zeiss*sche Cornealmikroskop benutzt, als Lichtquelle hat ihm die *Gullstrand*sche Spaltlampe, uns die *Zeiss*sche sog. Viellichtlampe gedient; beide Lichtquellen müssen ihrer verschiedenen Beschaffenheit nach verschieden wirken. Da *Lehner* Erfahrungen mit der von uns verwandten Lampe fehlen (ebenso wie uns solche mit der seinigen), müssen wir ihn ersuchen, die Brauchbarkeit unserer Lampe an der Conjunctiva zu prüfen. Er wird sich so leicht wie im Laufe der Zeit viele Herren in meiner Anstalt davon überzeugen, daß man mit dieser Lichtquelle die Änderungen der Weite der conjunctivalen Strombahn (ihrer Arterien, Venen und Capillaren)

[1]) Virchows Archiv, 231. Band, 1921.

und die Geschwindigkeit der Strömung an der Homogenität des schnellen Stromes, der „körnigen" Beschaffenheit des Blutes und dem Auftreten von Plasmalücken bei zunehmend sich verlangsamender Strömung, den Übergang dieser verlangsamten Strömung, sofern sie eine solche in erweiterter Strombahn ist und nicht auf Verengerung beruht, in Stase, die Lösung der Stase u. a. m. nach genügender Übung einwandfrei erkennen kann. Wir haben die 100fache Vergrößerung als zweckmäßig ausprobiert und sie neben schwächeren vorzugsweise angewandt; sie ist uns nicht „verhängnisvoll" geworden, wie *Lehner* fürchtet, sondern hat uns, worauf es allein ankommt, alles das enthüllt, was wir deutlich in diesem und in anderen Versuchsfeldern mit *schwächeren und stärkeren Vergrößerungen* gesehen und sorgfältig beschrieben haben.

Lehner hat mit seinem Verfahren weniger erreicht. Er gibt an, daß man „mit Beobachtungsschwierigkeiten zu kämpfen habe, die es nicht erlauben, die Art der Strömung in jedem Falle sicher zu erkennen"; er spricht von der Schwierigkeit, die sich der Unterscheidung entgegenstellt, ob die „Nichtsichtbarkeit" der Blutbewegung auf schneller Strömung oder Stase beruht, eine Schwierigkeit, die „bei prall gefüllten Gefäßen" unüberwindlich werden könne. Diese Schwierigkeiten bestehen für den, der mit unserem Verfahren vertraut ist, nicht: man kann die homogene hellgelbe Strömung der Fluxion von der homogenen dunkelroten Stase mit Sicherheit unterscheiden; man sieht diese bei bestehender Erweiterung der terminalen Strombahn aus dem körnigen oder scholligen Zustande hervor- und in diesen (im poststatischen Zustande) übergehen, was vor oder nach der Fluxion niemals der Fall ist; man hat im Suprarenin ein untrügliches Mittel, die Zustände voneinander zu unterscheiden: bei Fluxion verschließt es die Strombahn, bei Stase (und im stärkeren peristatischen Zustande) ist es dazu nicht imstande. Niemals haben wir allein aus dem Fehlen sichtbarer Bewegung auf Stase geschlossen. —

Beschäftigen wir uns näher mit den sehr kurzen Protokollen, in denen *Lehner* die Ergebnisse seiner wahllos vorgenommenen Untersuchungen niedergelegt hat, so hat uns die häufige Angabe: „überall Zirkulation" nichts zu sagen vermocht; die Fragen: was für eine Weite und Geschwindigkeit in Arterien, Venen und Capillaren, wie ist ihr Ablauf, wie ihr Verhalten zu Reaktionen — bleiben unbeantwortet. Ebensowenig und aus demselben Grunde vermögen wir mit den ebenfalls häufigen Angaben, wie: „Zirkulation nicht (oder schwer) zu sehen", „Zirkulation fraglich", „keine Zirkulation" usw. etwas anzufangen; sie lehren nur, daß das Versuchsverfahren *Lehners* häufig nicht ausgereicht hat. Was an bestimmten Aussagen übrig bleibt, lautet ganz vorwiegend auf rasche Strömung, wobei sehr oft die unentbehrliche Angabe über die Weite der Strombahn fehlt.

Lehner hat also in einer gewissen Anzahl seiner wahllos herausgegriffenen Fälle von Augenaffektionen des Menschen in der pericornealen Strombahn schnelle Strömung gefunden.

Wir haben in unseren systematischen Versuchen an der direkt beeinflußten Conjunctiva des Kaninchenauges — nicht über „Entzündung", wie *Lehner* irrtümlich annimmt, sondern über örtliche Kreislaufsstörungen — als Anfangswirkung von stärksten Reizen, solchen, die oberflächliche Koagulationswirkung eben erreichten oder ihr nahekamen, allgemeine Stase von kürzerer oder längerer Dauer auftreten sehen, woran sich der poststatische Zustand schloß, in dessen Verlauf in mit der Zeit abnehmender Häufigkeit und Ausdehnung vorübergehend Stase, Spätstase, auftrat; wir haben dieser stärksten Erstwirkung die etwas schwächere Erstwirkung um ein geringes schwächerer Reize gegenübergestellt, die in Stase eines Teiles der Strombahn, „partieller" Stase, bestand, während sonst (peristatische) Verlangsamung eintrat, in deren Verlauf (selten) partielle Spätstase zustande kam; noch schwächere Reize ließen den peristatischen Zustand (ohne primäre, fast immer ohne Spätstase) entstehen; abermals schwächere Reizwirkung kommt hier nicht in Betracht. Es ist besonders hervorzuheben, daß die Wirkung auch schwacher Reize wochenlang dauern kann (Beispiel: die des Senföls 0,00005% : 20 Tage).

Das Angeführte genügt zu zeigen, daß man Stase mit Bestimmtheit nur erwarten kann im ersten *Anfange* der Wirkung stärkster und wenig schwächerer Reize; später ist sie nur zeitweilig und immer seltener anzutreffen; ihr Nachweis hängt von der Häufigkeit der mikroskopischen Untersuchungen ab, die man am Tier viel weiter treiben kann als beim Menschen und die in unseren Versuchen viel größer war, als unsere Abhandlung erkennen läßt. Es zeigt ferner, daß von einer gewissen Stärke der Reizung ab keine Stase als Erstwirkung eintritt.

Betrachten wir zunächst in dieser Beziehung das Beobachtungsmaterial *Lehners*, so ist kein Zweifel, daß er keine Anfangsstadien der Wirkung stärkster und sehr starker Reize, vergleichbar der Wirkung der von uns angewandten dieser Grade, zur Verfügung gehabt hat. Es kommt äußerst selten vor, daß das Auge des Menschen, seine pericorneale Strombahn, von so starken Reizungen getroffen wird; außerdem verfließt in der Regel, insbesondere nach etwas schwächerer Reizung, eine gewisse Zeit, bis der Kranke den Arzt aufsucht. Die stärksten Anfangsstadien der Kreislaufsstörungen im Auge werden daher dem Tierversuche vorbehalten bleiben.

Erklärt sich so leicht, daß *Lehner* auf allgemeine und partielle Frühstase nicht gestoßen ist, so bleibt zu erörtern, warum *Lehner* von Spätstase nur „fragliche" Befunde angetroffen hat. Es liegt das einmal daran, daß, wie er selbst zugibt, sein Verfahren zum Erkennen der

Stase nicht ausgereicht hat; zum anderen daran, daß sehr viele seiner Fälle nicht im geringsten dazu angetan waren, eine so schwere, die schwerste Kreislaufstörung als Nachwirkung aufzuweisen. Wir bitten den Leser, die Kasuistik *Lehners* daraufhin durchzusehen; bei einer Macula corneae, chronischer Iridocyclitis, Keratitis superficialis punctata, nach Ablauf eines Glaukomanfalles, bei alter Keratitis parenchymatosa, langwieriger Blepharoconjunctivitis („reizlos") usw. sind schwerste Kreislaufsstörungen in der pericornealen Strombahn nicht zu erwarten.

Es bleiben einige Fälle, in denen es sich zwar nicht um Anfangsstadien, aber doch wenigstens um relativ frische akute Krankheitsprozesse im Auge gehandelt hat; zu diesen, soweit die Angaben *Lehners* überhaupt brauchbar sind, bemerken wir, daß es uns bei der von uns oft festgestellten großen Selbständigkeit des Reagierens auch eng benachbarter Stromgebiete auf Reize nicht wundern sollte, wenn z. B. bei einer akuten Conjunctivitis in der pericornealen Strombahn die Strömung rasch sein sollte; wir haben zudem vom poststatischen und im peristatischen Zustande die schnelle Strömung in weiter Strombahn als eine der Formen des Überganges zur Norm beschrieben.

Diese Bemerkungen genügen, es zu erklären, daß *Lehner* so selten auf Verlangsamung in erweiterter Strombahn und auf die in enger Beziehung zu ihr stehende inverse Adrenalinwirkung gestoßen ist; wollten wir genauer verfahren, so müßten wir Fall für Fall die Kasuistik *Lehners* einer Kritik unterziehen, soweit eine solche bei der Ungenauigkeit und Unvollständigkeit der klinischen und mikroskopischen Angaben überhaupt möglich wäre. Nur auf einen oben kurz berührten Punkt von allgemeiner Bedeutung müssen wir zurückkommen, um den Vorwurf *Lehners* zurückzuweisen, daß wir ohne weiteres und irrtümlich Verlangsamung und Stillstand des Blutes (mit Plasmalücken) als Beweis für prästatische Verlangsamung erklärt haben. Dem ist nicht so.

Ein Studium unserer einen untrennbaren Zusammenhang darstellenden Veröffentlichungen auf dem Gebiete der örtlichen Kreislaufsstörungen hätte *Lehner* davon unterrichtet, daß Verlangsamung, Stillstand, Unterbrechung der Blutsäule durch Plasma in der Strombahn auch von uns auf Ischämie zurückgeführt werden; schreibt doch *Natus*[1]): „Bei einem etwas geringeren Grade der Verengerung bewegt sich nur Plasma durch die Arterie oder auch in weiten Abständen einzelne rote Blutkörperchen im Plasmastrom und, bei noch geringerer Verengerung, dichter gescharte in verlangsamtem Strom." Auf S. 69 erwähnt *Natus* zusammenfassend den Stillstand des noch anwesenden Blutes auf Constrictorenerregung und dadurch bewirkte Verengerung der Strombahn. Schließlich ist der Stillstand des Venenblutes bei Verschluß der Arterien

[1]) Virchows Archiv, 199. Band, 1910.

und Capillaren an vielen Stellen unserer Mitteilungen erwähnt. Wenn hierauf in der Abhandlung von *Ricker* und *Regendanz* im einzelnen nicht zurückgekommen ist, so erklärt sich das daraus, daß es sich um sehr einfache, unverkennbar an Ort und Stelle mechanisch zustande kommende Änderungen der Verteilung und Bewegung des Blutes und seiner Bestandteile handelt, Änderungen, die zu Meinungsverschiedenheiten und Erörterungen keinen Anlaß geben; übrigens haben *Ricker* und *Regendanz* im zweiten Satz des „Stufengesetzes" die Verlangsamung des Blutes und den Stillstand des Venenblutes auf Constrictorenreizung ausgesprochen. Strenger, wie wir es getan, kann niemand den eben besprochenen Stillstand einerseits, den Stillstand, der der Stase eng verwandt ist, andererseits unterscheiden und getrennt halten.

Wir haben hiermit die hauptsächlichsten Einwände *Lehners* so kurz wie möglich erörtert; es hat sich als Wichtigstes ergeben, daß sie, weil ihnen der Vergleich nicht unmittelbar vergleichbarer Beobachtungen zugrunde liegt, keine Widerlegung unserer Ergebnisse zahlreicher Tierversuche sind, Ergebnisse, die in verschiedenen Versuchsfeldern in so weitem Maße übereingestimmt haben, daß wir das Stufengesetz der Änderungen der Weite und Geschwindigkeiten in ihrer Abhängigkeit von der Reizstärke aufstellen konnten. Über unser Recht, die Versuchsergebnisse auf die Pathologie des Menschen anzuwenden, und die Art, wie wir von diesem Recht, das wir beanspruchen, Gebrauch gemacht haben, sehen wir uns nicht veranlaßt, hier zu sprechen. —

Es bleibt nur noch weniges zu sagen übrig, das an Wort und Begriff Entzündung anknüpft.

Lehner schreibt uns eine „neue Entzündungstheorie" zu. Wir haben nie und nirgends eine solche aufgestellt, mag auch *Lehner* in völliger Verkennung unseres nicht nur mit Klarheit, sondern auch mit Schärfe vertretenen Standpunktes die „Hauptsätze" dieser nicht existierenden Theorie wörtlich aus unserer Abhandlung anführen. Wir haben demgemäß auch nicht „im Höhepunkt der Entzündung" Stase festgestellt, sondern als erste sofort nach dem Wirksamwerden von stärksten Reizungen des Strombahnnervensystems eintretende örtliche Kreislaufsstörung; eine erste sofortige Wirkung, die die Anhänger aller bestehenden Entzündungstheorien als „Höhepunkt" des Prozesses nicht anerkennen. Wenn *Lehner* von sich behauptet, daß er die verzögerte oder inverse Adrenalinwirkung, der wir bei unseren Kreislaufsstudien sehr häufig und mit streng gesetzmäßigem Verhalten begegnet sind, „in jedem Stadium von Entzündung" vermißt habe, so hätte er sich und dem Leser klar machen müssen, was er unter Entzündung versteht, und dabei vielleicht erkannt, daß es etwas ganz anderes ist als die Vorgänge, denen unsere Untersuchungen gegolten haben.

Lehners Auffassung der „entzündlichen" Kreislaufstörungen kann nach seiner Abhandlung keine andere sein als die, daß bei der „Entzündung" die gesamte Strombahn erweitert und der Blutstrom beschleunigt ist, während Verlangsamung und Stillstand nur „eventuell" (nämlich durch Verengerung der Strombahn) vorkommen und das Auftreten von Stase „fraglich" sei. Wenn auch jeder Pathologe sein eigenes Glaubensbekenntnis von der „Entzündung" besitzt (*Aschoff*) und daran die jüngste Erörterung der Entzündungslehre auf dem Göttinger Pathologentage — nach dem Schlußwort des ersten der beiden Referenten *Lubarsch* und *Rössle* —, wie ich vorausgesehen, nichts geändert hat, so bin ich doch sicher, daß kein Pathologe dieser Charakteristik *Lehners* zustimmen würde, so unverkennbar ist die entscheidende Bedeutung der Verlangsamung in erweiterter Strombahn bei den Kreislaufsstörungen, die man — nicht wir — entzündliche nennt. —

Nichts kann mir lieber sein, als daß meine und meiner Mitarbeiter Versuche über örtliche Kreislaufsstörungen an Kaninchen — Versuche, die uns seit dem Jahre 1909 beschäftigen — von anderen wiederholt und daß die an ihnen gewonnenen Kenntnisse auf ihre Brauchbarkeit für die Pathologie des Menschen geprüft werden. Eine solche Prüfung am kranken Menschen wird nur fruchtbar ausfallen, wenn sie mit unserem oder einem besseren Verfahren nicht wahllos, sondern systematisch vorgenommen wird von einem Forscher, der sich vorher mit unseren Mitteilungen vertraut gemacht und, solange ihr Inhalt nicht allgemein anerkannt ist, sich ein selbständiges Urteil durch eigene Tierversuche über die Ergebnisse der unsrigen gebildet hat.

Keine dieser sachlich berechtigten Anforderungen hat *Lehner*, wie wir gezeigt haben, erfüllt.

Berichtigung.

„Das Augenzittern als Ausdruck der Gehirnmechanik"
von *Kunz* und *Ohm*, S. 41 ff. ds. Bds.

Infolge der Besetzung des Ruhrgebietes war der Verfasser des ersten Teiles verhindert, eine Korrektur zu lesen. Es sind daher einige Fehler stehen geblieben, die hier berichtigt werden.

Es muß heißen:

S. 44, Abb. 1		1 : 8	statt 1 : 3
„ 45, „ 2		1 : 4	„ 1 : 3
„ 46, „ 3		1 : 3	„ 1 : 2
„ 47, „ 4		1 : 5	„ 1 : 2
„ 46 in der Schablone A_3 —		b_{18}	„ c_{18}
„ 47, Zeile 11		$B_1 + B_1$ —	„ $B_2 + B_1$ —
„ 47, „ 17	von unten	Marken	„ Haken
„ 48, „ 1	„ „	legt (s. Abb. 1) diese	„ legt diese
„ 49, „ 9	„ „	von Sanden	„ von Sunden
„ 51, „ 1		a_1	„ $+a_1$
„ 51, „ 6		n	„ a
„ 51, „ 10	„ „	Bezeichnungen	„ Registrierungen
„ 51, „ 3	„ „	Summe	„ Summen
„ 51, „ 2	„ „	Zahl	„ Zahlen [seren
„ 51, „ 1	„ „	lang wird.	„ statt, wie es in un-
„ 52, „ 1	und 2	Mit dem Verkleinerungsverhältnis statt Kurvenbildern ... = 0,393 m	
„ 52, „ 6	von unten	$\alpha_1 \cos\varphi$	statt α, $\cos\varphi$
„ 52, „ 5	„ „	$\beta_1 \sin\varphi$	„ β_1, $\sin\varphi$
„ 51, „ 3	„ „	$R_1 \sin(\varphi + \psi_1)$	„ R_1, $\sin(\varphi + \psi_1)$
„ 53, „ 3		in der Tabelle II	„ zu einer Tafel
„ 53, „ 3, 2, 1	von unten	jedesmal 2π	„ 16
„ 55, „ 4		ψ_1	„ ψ
„ 55, „ 13 u. 14		$Y = 2{,}87 \sin(\varphi + 358^\circ + 1.2^\circ)$ $+ 1{,}96 \sin(2\varphi + 330^\circ + 2.2^\circ)$ $+ 0{,}3 \sin(3\varphi + 45^\circ + 3.2^\circ)$ $+ 0{,}12 \sin(4\varphi + 340^\circ + 4.2^\circ)$	
„ 57, „ 2	von unten	26	statt 27
„ 57, „ 1	„ „	27	„ 26

Autorenverzeichnis.

Baron, Agnes. Zur Stellung der Orbitalcylindrome im onkologischen System als Progonoblastome. S. 31.

Blatt, Nikolaus. Farbensinnstörungen bei Anisometropie. (Zur Frage der sogenannten „Amblyopia ex anopsia".) S. 134.

Braunstein, E. P. Augenerkrankungen bei Flecktyphus. S. 359.

Dieter, Walter. Über das Purkinjesche Phänomen im stäbchenfreien Bezirk der Netzhaut. S. 141.

Egger, Arthur. Die Zonula Zinnii des Menschen nach Untersuchungen von Leichenaugen am Spaltlampenmikroskop. S. 1.

Fischer, F. P. Über die Verwendung von Kopfbewegungen beim Umhersehen. I. Mitteilung. S. 394.

Galant, S. Intoxikation und Nystagmus. S. 392.

Goldschmidt, M. Die Autoxydation der normalen und pathologischen Linse. S. 160.

Heine, L. Zur Melanose und Sarkose der Iris. (Nachtrag zu dem gleichen Thema in v. Graefes Archiv f. Ophth. Bd. 111.) S. 417.

Hiroishi, Hajime. Über das Verhältnis zwischen Augendruck und Blutdruck in den episcleralen Venen und den Wirbelvenen. (Messungen an Augen von Kaninchen, Katzen und Hunden.) S. 212.

— — Über die parathyreoprive Kataraktbildung bei Ratten. S. 381.

Knüsel, Otto. Ein neuer Spaltlampenbefund bei Chalkosis der Hornhaut. S. 282.

Kunz und *Joh. Ohm.* Das Augenzittern als Ausdruck der Gehirnmechanik. S. 41.

Lehner, August. Die Zirkulation im Randschlingennetz des menschlichen Auges bei reizfreiem und entzündetem Bulbus. S. 16.

Ohm, Joh. s. Kunz. S. 41.

— — Musik und Augenzittern der Bergleute. (Ein Vergleich.) S. 68.

Reis, Wiktor. Bemerkungen zur Arbeit des Dr. R. Friede: „Zur Klinik der Megalocornea." S. 237.

Ricker, G. Bemerkungen zu der Abhandlung August Lehners über „Die Zirkulation im Randschlingennetz des menschlichen Auges bei reizfreiem und entzündetem Bulbus" im 113. Bande des Archivs für Ophthalmologie. S. 421.

Roelofs, C. Otto. Über die Lokalisation mittels des Gesichtssinnes. S. 239.

Schieck, F. Über die Verbindung der perivasculären Räume im Axialstrange mit dem Zwischenscheidenraum des Opticus. S. 157.

Seidel, Erich. Weitere experimentelle Untersuchungen über die Quelle und den Verlauf der intraokularen Saftströmung. XXI. Mitteilung. Über den Anteil osmotischer Kräfte beim physiologischen Abfluß des Kammerwassers. (Ein Beitrag zur allgemeinen Physiologie der Resorptionsvorgänge in die Blutbahn.) S. 222.

Serr, Hermann. Über die Wirkungsweise der Elliotschen Trepanation. (Untersuchungen mit der Fluoresceinmethode (Seidel) sowie kritische Übersicht über die hiermit gewonnenen Erfahrungen.) S. 186.

Seto, T. Experimentelle Untersuchungen über den Einfluß des Aalblutserums auf das Auge. S. 103.

— — Über die elektromotorische Kraft der Froschnetzhaut. S. 115.

— — Experimente über die Anwendung des Urotropin im ophthalmologischen Gebiete. S. 126.

Thiel, R. Klinische Untersuchungen zur Glaukomfrage. S. 329.

— — Untersuchungen zum Flüssigkeitswechsel am lebenden Menschenauge. S. 347.

Wätzold, Paul. Der Naevus der Conjunctiva bulbi und sein Übergang in maligne Formen (Carcinome). Pathologisch-anatomische und klinische Betrachtungen. S. 286.

Psych.

ALBRECHT VON GRÆFE'S ARCHIV FÜR OPHTHALMOLOGIE

HERAUSGEGEBEN VON

E. FUCHS WIEN · E. v. HIPPEL GÖTTINGEN · H. SATTLER LEIPZIG · A. WAGENMANN HEIDELBERG

REDIGIERT VON

A. WAGENMANN

112. BAND. 1. HEFT

MIT 72 ABBILDUNGEN UND 7 KURVEN IM TEXT

(AUSGEGEBEN AM 22. JUNI 1923)

BERLIN

VERLAG VON JULIUS SPRINGER

1923

A. v. Graefe's Archiv für Ophthalmologie

erscheint zwanglos in einzeln berechneten Heften von 6 bis 8 Druckbogen; je 4 Hefte bilden einen Band.

Der für diese Zeitschrift berechnete Bandpreis hat seine Gültigkeit nur während der Dauer des Erscheinens. Nach Abschluß eines jeden Bandes tritt eine wesentliche Erhöhung ein.

Die Veröffentlichung der zur Aufnahme angenommenen Arbeiten geschieht so schnell wie möglich in der Reihenfolge, in der sie druckfertig in die Hände der Redaktion gelangt sind, falls nicht besondere Umstände ein späteres Erscheinen notwendig machen. Vorherige Anmeldungen können keine Berücksichtigung finden. Die zum Verständnis der Arbeiten und zur Belegung von Befunden notwendigen Textabbildungen und Tafeln finden sorgfältige Ausführung.

Den Herren Verfassern wird eine Unkostenentschädigung von M. 42000.— pro Druckbogen bis zu einem Gesamtbetrage von M. 84000.— gewährt.

An Sonderdrucken werden den Herren Mitarbeitern von jeder Arbeit im Umfange von nicht mehr als 24 Druckseiten bis 100 Exemplare, von größeren Arbeiten bis zu 40 Exemplare kostenlos geliefert. Doch bittet die Verlagsbuchhandlung, nur die zur tatsächlichen Verwendung benötigten Exemplare zu bestellen. Über die Freiexemplarzahl hinaus bestellte Exemplare werden berechnet. Die Herren Mitarbeiter werden jedoch in ihrem eigeren Interesse dringend ersucht, die Kosten vorher vom Verlage zu erfragen, um spätere unliebsame Überraschungen zu vermeiden.

Manuskriptsendungen und Mitteilungen in redaktionellen Angelegenheiten werden erbeten an

Herrn Professor Dr. A. Wagenmann, Heidelberg, Bergstr. 80.

Die *Manuskripte* sind ***nur einseitig beschrieben*** und ***druckfertig*** einzuliefern, so daß Zusätze oder größere sachliche Korrekturen nach erfolgtem Satz vermieden werden. Die *Zeichnungen* für Tafeln und Textabbildungen werden auf *besonderen* Blättern erbeten, auch wolle man beachten, daß für eine getreue und saubere Wiedergabe gute Vorlagen unerläßlich sind. Bei *außergewöhnlichen Anforderungen* in bezug auf Abbildungen ist eine *besondere* Vereinbarung notwendig.

Die Korrekturbogen werden den Herren Verfassern von der Verlagsbuchhandlung regelmäßig zugeschickt, und es wird dringend um deren ***sofortige Erledigung*** und Rücksendung (ohne das Manuskript) an die Verlagsbuchhandlung gebeten. ***Von etwaigen Änderungen des Aufenthalts oder vorübergehender Abwesenheit bittet man die Redaktion oder die Verlagsbuchhandlung so bald als möglich in Kenntnis zu setzen. Bei säumiger Ausführung der Korrekturen kann die Zurückstellung einer Arbeit für ein späteres Heft unvermeidlich werden.***

Verlagsbuchhandlung Julius Springer in Berlin W 9, Linkstr. 23/24

Fernsprecher: Amt Kurfürst, 6050—6053. Drahtanschrift: Springerbuch-Berlin

Postscheck-Konten: Reichsbank-Giro-Konto u. Deutsche Bank, Berlin, Dep.-Kasse C
für Bezug von Zeitschriften und einzelnen Heften: Berlin Nr. 20120 Julius Springer, Bezugsabteilung für Zeitschriften;
für Anzeigen, Beilagen und Bücherbezug: Berlin Nr. 118935 Julius Springer.

112. Band — Inhaltsverzeichnis. — 1. Heft.

Seite

Rothschild, Heinrich. Über den Einfluß der Gestalt auf das negative Nachbild ruhender visueller Figuren. (Mit 33 Textabbildungen) 1

Raeder, J. G. Untersuchungen über die Lage und Dicke der Linse im menschlichen Auge bei physiologischen und pathologischen Zuständen, nach einer neuen Methode gemessen. II. Die Lage der Linse bei glaukomatösen Zuständen. (Mit 3 Textabbildungen und 7 Kurven) 29

Kiel, Eduard. Zur Histologie der Opticustumoren. (Mit 9 Textabbildungen) . . . 64

Jess, A. Der Cholesteringehalt des Glaskörpers 80

Vogt, Alfred. Weitere Ergebnisse der Spaltlampenmikroskopie des vorderen Bulbusabschnittes. VIII. Abschnitt (Fortsetzung): Über die pathologisch veränderte Iris. (Mit 27 Textabbildungen) 89

VERLAG VON JULIUS SPRINGER IN BERLIN W 9

Soeben erschien:

Die Stationsschwester. Ein Führer durch die praktische Tätigkeit der Krankenhausschwester. Von Dr. **Carl Rosenberger**, Assistenzarzt an der geburtshilflich-gynäkologischen Abteilung des Krankenhauses Lankwitz. (IV, 88 S.) GZ. 2.4

Der chirurgische Operationssaal. Ratgeber für die Vorbereitung chirurgischer Operationen und das Instrumentieren für Schwestern, Ärzte und Studierende. Von Viktoriaschwester **Franziska Berthold**, Operationsschwester an der Chirurgischen Universitätsklinik Berlin. Mit einem Geleitwort von Geh. Med.-Rat Professor Dr. August Bier. Zweite, verbesserte Auflage. Mit 314 Textabbildungen. (XIV, 176 S.) 1922. GZ. 4

Der Verband. Lehrbuch der chirurgischen und orthopädischen Verbandbehandlung. Von Professor Dr. med. **Fritz Härtel**, Oberarzt der Chirurgischen Universitätsklinik Halle, und Privatdozent Dr. med. **Friedrich Loeffler**, leitender Arzt der orthopädischen Abteilung der Chirurgischen Universitätsklinik Halle. Mit 300 Textabbildungen. (X, 282 S.) 1922.
GZ. 9; in Ganzleinen gebunden GZ. 12

Grundriß der Wundversorgung und Wundbehandlung, sowie der Behandlung geschlossener Infektionsherde. Von Privatdozent Dr. **W. von Gaza**, Assistent an der Chirurgischen Universitätsklinik Göttingen. Mit 32 Abbildungen. (X, 280 S.) 1921. GZ. 10; in Ganzleinen gebunden GZ. 13

Leitfaden der Krankenpflege in Frage und Antwort. Für Krankenpflegeschulen und Schwesternhäuser bearbeitet von Dr. med. **Joh. Haring**, Oberstabsarzt a. D., ehemals staatlicher Prüfungskommissar an der Krankenpflegeschule des Carolahauses zu Dresden. Mit einem Vorwort von Exz. Professor Dr. med. A. Fiedler†, Geheimer Rat. Vierte, vermehrte und verbesserte Auflage. (VIII, 154 S.) 1923. GZ. 1.8

Die Grundzahlen (GZ.) entsprechen den ungefähren Vorkriegspreisen und ergeben mit dem jeweiligen Entwertungsfaktor (Umrechnungsschlüssel) vervielfacht den Verkaufspreis. Über den zur Zeit geltenden Umrechnungsschlüssel geben alle Buchhandlungen sowie der Verlag bereitwilligst Auskunft.

GOERZ

Bezug durch die Optiker

Largon-Brillengläser

Druckschriften kostenlos

Berechnet auf Grund der neusten Forschungsergebnisse

Gleichmäßige Sehschärfe bis zum Rande ohne jede Anstrengung für das Auge

Exakte Ausführung / Vollendete Politur

Optische Anstalt C.P.Goerz A.-G., Berlin-Friedenau A 7

VERLAG VON JULIUS SPRINGER IN BERLIN W 9

Die Mikroskopie des lebenden Auges.

Von Prof. Dr. **Leonhard Koeppe,** Privatdozent für Augenheilkunde an der Universitäts-Augenklinik zu Halle a. S., Professor h. c. für Augenheilkunde der Universität Madrid.

Erster Band: **Die Mikroskopie des lebenden vorderen Augenabschnittes im natürlichen Lichte.** Mit 62 Textabbildungen, 1 Tafel und 1 Porträt. (IX, 310 S.) 1920. 16 Goldmark / 5.50 Dollar

Zweiter Band: **Die Mikroskopie der lebenden hinteren Augenhälfte im natürlichen Lichte.** Nebst Anhang: Die Spektroskopie des lebenden Auges an der Gullstrandschen Spaltlampe. Mit 42 zum Teil farbigen Textabbildungen. (VI, 122 S.) 1922. 8 Goldmark / 2 Dollar

Für das Inland: Goldmark zahlbar nach dem amtlichen Berliner Dollarbriefkurs des Vortages. Für das Ausland: Gegenwert des Dollars in der betreffenden Landeswährung, sofern sie stabil ist, oder in Dollar, englischen Pfunden, Schweizer Franken, holländischen Gulden.

ZEISS

Ophthalmologische Instrumente

Augenabstandsmesser und **Keratometer**

Probierbrillengestelle

Spiegelexophthalmometer
nach Prof. Hertel

Demonstrationsophthalmoskop
nach Prof. Wessely

Kornealmikroskop und **Koeppesches Augenmikroskop**

Gullstrandsche Spaltlampe

Großes Ophthalmoskop und **Handophthalmoskop**
nach Prof. Gullstrand

Vogtsche Rotfreilampe

Augen-Bestrahlungsapparate

Differential-Pupilloskop
nach v. Hess

Herschelsches Doppel-Prisma
mit Landoltscher Teilung

Punktal- und **Katralgläser**

Binokulare Lupen

Fernrohrlupen
unokular und binokular, mit Kopfbügel, Stirnreifen, Stativ

Brillenlupen
für Untersuchungen und Operationen

Fernrohrbrillen
für hochgradig Kurzsichtige und Schwachsichtige
Fernrohrlupen für hochgradig Schwachsichtige

Beleuchtungsapparate und **Operationslampen**

Auskünfte auf Anfrage

CARL ZEISS JENA

Druckschriften für jedes Instrument kostenfrei

Zur Ergänzung der

Probiergläserkästen

liefern wir einzeln und in Etuis vollständig zusammengestellt laut Abbildung

Maddox-Doppelprismen und -Zylinder zur Bestimmung von Augenmuskel-Anomalien

Kreuz-Zylinder zur genaueren Feststellung von Astigmatismen

Chromatisches Farbenglas zur ungefähren Bestimmung von Ametropien

Inklinometer und Axonometer zur genaueren Feststellung der Hauptmeridianlagen beim Skiaskopieren astigmatischer Augen



Von unseren

Probiergläserkästen,

die wir in jeder bewährten Zusammenstellung, Größe und Ausführung mit flachen und durchgebogenen Gläsern nach Scheitelbrechkraft liefern, enthalten die größeren alle obigen Hilfsmittel.

Bezug nur durch optische Geschäfte.

Nitsche & Günther,

Optische Werke A.-G., Rathenow

Druck der Spamerschen Buchdruckerei in Leipzig

MAY 17 1924
Psych.

ALBRECHT VON GRÆFE'S ARCHIV FÜR OPHTHALMOLOGIE

HERAUSGEGEBEN VON

E. FUCHS, WIEN — E. v. HIPPEL, GÖTTINGEN — H. SATTLER, LEIPZIG — A. WAGENMANN, HEIDELBERG

REDIGIERT VON

A. WAGENMANN

113. BAND. 1./2. HEFT

MIT 88 ABBILDUNGEN UND 5 KURVEN IM TEXT

(AUSGEGEBEN AM 8. FEBRUAR 1924)

BERLIN

VERLAG VON JULIUS SPRINGER

1924

A. v. Graefe's Archiv für Ophthalmologie

erscheint zwanglos in einzeln berechneten Heften von 6 bis 8 Druckbogen; je 4 Hefte bilden einen Band.

Der für diese Zeitschrift berechnete Bandpreis hat seine Gültigkeit nur während der Dauer des Erscheinens. Nach Abschluß eines jeden Bandes tritt eine wesentliche Erhöhung ein.

Die Veröffentlichung der zur Aufnahme angenommenen Arbeiten geschieht so schnell wie möglich in der Reihenfolge, in der sie druckfertig in die Hände der Redaktion gelangt sind, falls nicht besondere Umstände ein späteres Erscheinen notwendig machen. Vorherige Anmeldungen können keine Berücksichtigung finden. Die zum Verständnis der Arbeiten und zur Belegung von Befunden notwendigen Textabbildungen und Tafeln finden sorgfältige Ausführung.

An Sonderdrucken werden den Herren Mitarbeitern von jeder Arbeit im Umfange von nicht mehr als 24 Druckseiten bis 100 Exemplare, von größeren Arbeiten bis zu 40 Exemplare kostenlos geliefert. Doch bittet die Verlagsbuchhandlung, nur die zur tatsächlichen Verwendung benötigten Exemplare zu bestellen. Über die Freiexemplarzahl hinaus bestellte Exemplare werden berechnet. Die Herren Mitarbeiter werden jedoch in ihrem eigenen Interesse dringend ersucht, die Kosten vorher vom Verlage zu erfragen, um spätere unliebsame Überraschungen zu vermeiden.

Manuskriptsendungen und Mitteilungen in redaktionellen Angelegenheiten werden erbeten an

Herrn Professor Dr. A. Wagenmann, Heidelberg, Bergstr. 80.

Die *Manuskripte* sind *nur einseitig beschrieben* und *druckfertig* einzuliefern, so daß Zusätze oder größere sachliche Korrekturen nach erfolgtem Satz vermieden werden. Die *Zeichnungen* für Tafeln und Textabbildungen werden auf *besonderen* Blättern erbeten, auch wolle man beachten, daß für eine getreue und saubere Wiedergabe gute Vorlagen unerläßlich sind. Bei *außergewöhnlichen Anforderungen* in bezug auf Abbildungen ist eine *besondere* Vereinbarung notwendig.

Die Korrekturbogen werden den Herren Verfassern von der Verlagsbuchhandlung regelmäßig zugeschickt, und es wird dringend um deren *sofortige Erledigung* und Rücksendung (ohne das Manuskript) an die Verlagsbuchhandlung gebeten. *Von etwaigen Änderungen des Aufenthalts oder vorübergehender Abwesenheit bittet man die Redaktion oder die Verlagsbuchhandlung so bald als möglich in Kenntnis zu setzen. Bei säumiger Ausführung der Korrekturen kann die Zurückstellung einer Arbeit für ein späteres Heft unvermeidlich werden.*

Verlagsbuchhandlung Julius Springer in Berlin W 9, Linkstr. 23/24

Fernsprecher: Amt Kurfürst, 6050—6053. Drahtanschrift: Springerbuch-Berlin

Postscheck-Konten: Reichsbank-Giro-Konto u. Deutsche Bank, Berlin, Dep.-Kasse C
für Bezug von Zeitschriften und einzelnen Heften: Berlin Nr. 20120 Julius Springer, Bezugsabteilung für Zeitschriften;
für Anzeigen, Beilagen und Bücherbezug: Berlin Nr. 118935 Julius Springer.

113. Band. Inhaltsverzeichnis. 1./2. Heft.

Seite

Egger, Arthur. Die Zonula Zinnii des Menschen nach Untersuchungen von Leichenaugen am Spaltlampenmikroskop. (Mit 5 Textabbildungen) 1

Lehner, August. Die Zirkulation im Randschlingennetz des menschlichen Auges bei reizfreiem und entzündetem Bulbus 16

Baron, Agnes. Zur Stellung der Orbitalcylindrome im onkologischen System als Progonoblastome. (Mit 1 Textabbildung) 31

Kunz und **Joh. Ohm.** Das Augenzittern als Ausdruck der Gehirnmechanik. (Mit 20 Textabbildungen) 41

Ohm, Johannes. Musik und Augenzittern der Bergleute. (Ein Vergleich.) (Mit 52 Textabbildungen) 68

Seto, T. Experimentelle Untersuchungen über den Einfluß des Aalblutserums auf das Auge 103

Seto, T. Über die elektromotorische Kraft der Froschnetzhaut. (Mit 5 Kurven im Text) 115

Seto, T. Experimente über die Anwendung des Urotropin im ophthalmologischen Gebiete 126

Blatt, Nikolaus. Farbensinnstörungen bei Anisometropie. (Zur Frage der sogenannten „Amblyopia ex anopsia") 134
Dieter, Walter. Über das Purkinjesche Phänomen im stäbchenfreien Bezirk der Netzhaut 141
Schieck, F. Über die Verbindung der perivasculären Räume im Axialstrange mit dem Zwischenscheidenraum des Optikus. (Mit 1 Textabbildung) 157
Goldschmidt, M. Die Autoxydation der normalen und pathologischen Linse. (Mit 1 Textabbildung) 160
Serr, Hermann. Über die Wirkungsweise der Elliotschen Trepanation. (Untersuchungen mit der Fluoresceinmethode (Seidel) sowie kritische Übersicht über die hiermit gewonnenen Erfahrungen) 186
Hiroishi, Hajime. Über das Verhältnis zwischen Augendruck und Blutdruck in den episcleralen Venen und den Wirbelvenen. (Messungen an Augen von Kaninchen, Katzen und Hunden) 212
Seidel, Erich. Weitere experimentelle Untersuchungen über die Quelle und den Verlauf der intraokularen Saftströmung. XXI. Über den Anteil osmotischer Kräfte beim physiologischen Abfluß des Kammerwassers. (Mit 8 Textabbildungen) 222
Reis, Wiktor. Bemerkungen zur Arbeit des Dr. R. Friede: „Zur Klinik der Megalocornea" 237

Die Kriegsblindenfürsorge. Ein Ausschnitt aus der Sozialpolitik. Von Dr. Carl Strehl, Syndikus der Hochschulbücherei, Studienanstalt und Beratungsstelle für blinde Studierende (E.V.) in Marburg a. L. Mit 8 Tabellen. (IV, 166 S.) 1922.
2.50 Goldmark
Fürs Ausland 0.60 Dollar
Verlag von Julius Springer in Berlin W 9

v. Graefes Archiv für Ophthalmologie
sowie andere medizinische Zeitschriften in größeren und kleineren Reihen oder einzelnen Bänden, ebenso
Alte Medizin
vor 1800
kauft jederzeit und erbittet Angebote
Robert Müller, Berlin NW 6
Karlstr. 32

VERLAG VON JULIUS SPRINGER IN BERLIN W9
Grundriß der Augenheilkunde für Studierende. Von Professor Dr. F. Schieck, Geheimer Medizinalrat, Direktor der Universitäts-Augenklinik in Halle a. S. Dritte, verbesserte und vermehrte Auflage. Mit 125 zum Teil farbigen Textabbildungen. (IV, 174 S.) 1922. Gebunden 5.50 Goldmark / Gebunden 1.55 Dollar

Hornhautelektroden nach Wirtz
Elektrodennadel nach Lubowski
Glaselektroden-Besteck
nach Stocker und Birkhäuser
(148)
R. WURACH - *BERLIN C2*
Neue Promenade 5

GOERZ

Bezug durch die Optiker

Largon-Brillengläser

Druckschriften kostenlos

Berechnet auf Grund der neusten Forschungsergebnisse

Gleichmäßige Sehschärfe bis zum Rande ohne jede Anstrengung für das Auge

Exakte Ausführung / Vollendete Politur

Optische Anstalt C.P.Goerz A.-G., Berlin-Friedenau A 7

VERLAG VON JULIUS SPRINGER IN BERLIN W 9

Ärzte-Briefe aus vier Jahrhunderten. Von Dr. med. **Erich Ebstein,** Leipzig. Mit Bildern und Schriftproben. (XII, 204 S.) 1920.

5.30 Goldmark; gebunden 7 Goldmark / 1.30 Dollar; gebunden 1.70 Dollar

Von etwa 50 berühmten Ärzten aus vier Jahrhunderten und aus den wichtigsten Kulturländern hat Ebstein Briefe aneinandergereiht, die nicht nur jeder historischen Studien zuneigende Arzt, sondern überhaupt jeder Gebildete mit hohem Interesse lesen wird. Sie geben einen höchst anziehenden Einblick nicht nur in deren Familienleben und deren inneres seelisches Leben, sondern auch wertvolle Aufschlüsse über das Denken und Forschen von Meistern, denen die Menschheit so unendlich viel verdankt. In den Stunden der Erholung verschaffen diese Briefe einen wirklichen Genuß.

Ärzte-Memoiren aus vier Jahrhunderten. Herausgeben von Dr. med. **Erich Ebstein,** Leipzig. Mit 24 Bildnissen und Bibliographie. (XIV, 406 S.) 1923. Gebunden 10 Goldmark / Gebunden 2.40 Dollar

Nicht nur die Ärztewelt, auch die weitere Öffentlichkeit wird diese Sammlung freudig aufnehmen.

Der Inhalt des Buches reicht von Theophrast Bombast von Hohenheim (Paracelsus) um 1500 bis zu Paul Ehrlich. Neben bekannten Größen wie Frank, Pirogow, Helmholtz, Virchow, Billroth erscheinen auch zahlreiche weniger bekannte Ärzte, und gerade ihre Ausführungen geben dem Buch ein originelles Gepräge . . . Heute, wo gerade der geistig Orientierte es sich sehr überlegen muß, ob er sich ein Buch anschaffen kann oder darauf aus wirtschaftlichen Gründen verzichten muß, wird er ein derartiges Buch manchem anderen grundsätzlich vorziehen. Es bringt in kluger Auswahl positives Wissen, läßt — außer willkommenen kurzen Lebensabrissen von jeder Autobiographie — nur den Originaltext zu Wort kommen, kommt in zeitgemäßer Weise dem historisch besonders interessierten Sinn unserer Tage entgegen und gibt reichen Hinweis und Anregung.

Das mit 24 Bildnissen geschmückte Buch ist als Geschenkwerk für Ärzte besonders beliebt.

Münchener Neueste Nachrichten.

ZEISS

Ophthalmologische Instrumente

Augenabstandsmesser und **Keratometer**

Probierbrillengestelle

Spiegelexophthalmometer
nach Prof. Hertel

Demonstrationsophthalmoskop
nach Prof. Wessely

Kornealmikroskop und **Koeppesches Augenmikroskop**

Gullstrandsche Spaltlampe

Großes Ophthalmoskop und **Handophthalmoskop**
nach Prof. Gullstrand

Vogtsche Rotfreilampe

Augen-Bestrahlungsapparate

Differential-Pupilloskop
nach v. Hess

Herschelsches Doppel-Prisma
mit Landoltscher Teilung

Punktal- und **Katralgläser**

Binokulare Lupen

Fernrohrlupen
unokular und binokular, mit Kopfbügel, Stirnreifen, Stativ

Brillenlupen
für Untersuchungen und Operationen

Fernrohrbrillen
für hochgradig Kurzsichtige und Schwachsichtige
Fernrohrlupen für hochgradig Schwachsichtige

Beleuchtungsapparate und **Operationslampen**

Auskünfte auf Anfrage

CARL ZEISS JENA

Druckschriften für jedes Instrument kostenfrei

A. v. Graefe's Archiv für Ophthalmologie

erscheint zwanglos in einzeln berechneten Heften von 6 bis 8 Druckbogen; je 4 Hefte bilden einen Band.

Der für diese Zeitschrift berechnete Bandpreis hat seine Gültigkeit nur während der Dauer des Erscheinens. Nach Abschluß eines jeden Bandes tritt eine wesentliche Erhöhung ein.

Die Veröffentlichung der zur Aufnahme angenommenen Arbeiten geschieht so schnell wie möglich in der Reihenfolge, in der sie druckfertig in die Hände der Redaktion gelangt sind, falls nicht besondere Umstände ein späteres Erscheinen notwendig machen. Vorherige Anmeldungen können keine Berücksichtigung finden. Die zum Verständnis der Arbeiten und zur Belegung von Befunden notwendigen Textabbildungen und Tafeln finden sorgfältige Ausführung.

An Sonderdrucken werden den Herren Mitarbeitern von jeder Arbeit im Umfange von nicht mehr als 24 Druckseiten bis 100 Exemplare, von größeren Arbeiten bis zu 40 Exemplare kostenlos geliefert. Doch bittet die Verlagsbuchhandlung, nur die zur tatsächlichen Verwendung benötigten Exemplare zu bestellen. Über die Freiexemplarzahl hinaus bestellte Exemplare werden berechnet. Die Herren Mitarbeiter werden jedoch in ihrem eigenen Interesse dringend ersucht, die Kosten vorher vom Verlage zu erfragen, um spätere unliebsame Überraschungen zu vermeiden.

Manuskriptsendungen und Mitteilungen in redaktionellen Angelegenheiten werden erbeten an

Herrn Professor Dr. A. Wagenmann, Heidelberg, Bergstr. 80.

Die *Manuskripte* sind *nur einseitig beschrieben* und *druckfertig* einzuliefern, so daß Zusätze oder größere sachliche Korrekturen nach erfolgtem Satz vermieden werden. Die *Zeichnungen* für Tafeln und Textabbildungen werden auf *besonderen* Blättern erbeten, auch wolle man beachten, daß für eine getreue und saubere Wiedergabe gute Vorlagen unerläßlich sind. Bei *außergewöhnlichen Anforderungen* in bezug auf Abbildungen ist eine *besondere* Vereinbarung notwendig.

Die Korrekturbogen werden den Herren Verfassern von der Verlagsbuchhandlung regelmäßig zugeschickt, und es wird dringend um deren *sofortige Erledigung* und Rücksendung (ohne das Manuskript) an die Verlagsbuchhandlung gebeten. *Von etwaigen Änderungen des Aufenthalts oder vorübergehender Abwesenheit bittet man die Redaktion oder die Verlagsbuchhandlung so bald als möglich in Kenntnis zu setzen. Bei säumiger Ausführung der Korrekturen kann die Zurückstellung einer Arbeit für ein späteres Heft unvermeidlich werden.*

Verlagsbuchhandlung Julius Springer in Berlin W 9, Linkstr. 23/24

Fernsprecher: Amt Kurfürst, 6050—6053. Drahtanschrift: Springerbuch-Berlin

Postscheck-Konten: Reichsbank-Giro-Konto u. Deutsche Bank, Berlin, Dep.-Kasse C für Bezug von Zeitschriften und einzelnen Heften: Berlin Nr. 20120 Julius Springer, Bezugsabteilung für Zeitschriften; für Anzeigen, Beilagen und Bücherbezug: Berlin Nr. 118935 Julius Springer.

112. Band. Inhaltsverzeichnis. 3./4. Heft.

Seite

Zaun, Wilhelm. Über die Beziehungen des Augenzitterns zur Blickrichtung. (Mit 9 Textabbildungen) 357

Blatt, Nikolaus. Die Augenhintergrundanomalien bei Anisometropie. (Zur Frage der sogenannten „Amblyopia ex anopsia".) (Mit 16 Textabbildungen) . . . 367

Blatt, Nikolaus. Gesichtsfeldveränderungen bei Anisometropie. (Zur Frage der sogenannten „Amblyopia ex anopsia".) (Mit 20 Textabbildungen) 412

Meisner. Hydrophthalmus und angeborene Hornhauttrübungen. (Mit 11 Textabbildungen) 433

Ohm, Johannes. Musik und Augenzittern der Bergleute. (Ein Vergleich.) (Mit 20 Textabbildungen) 459

Jess, A. Zur vergleichenden Chemie der Hornhaut und der Lederhaut des Auges 489

Baurmann, Max. Über die Entstehung von Scleralausbuchtungen unter dem Sehnerveneintritt an Kolobomaugen. (Mit 6 Textabbildungen) 495

Autorenverzeichnis 506

Hornhautelektroden nach Wirtz
Elektrodennadel nach Lubowski
Glaselektroden-Besteck
nach Stocker und Birkhäuser

R. WURACH - *BERLIN C2*
Neue Promenade 5
(148)

VERLAG VON JULIUS SPRINGER IN BERLIN W 9

Grundriß der Augenheilkunde für Studierende. Von Professor Dr. F. Schieck, Geh. Medizinalrat, Direktor der Universitäts-Augenklinik in Halle a. S. Dritte, verbesserte und vermehrte Auflage. Mit 125 zum Teil farbigen Textabbildungen. (IV, 174 S.) 1922.
Gebunden 5.50 Goldmark / Gebunden 1.55 Dollar

Verlag von Julius Springer in Berlin W 9

Soeben erschien:

Protein-Therapie und unspezifische Leistungssteigerung

Von

William F. Petersen, M. D.
Associate Professor of Pathology and Bacteriology, University of Illinois College of Medicine, Chicago

Übersetzt von **Luise Böhme**

Mit einer Einführung und Ergänzungen von Professor Dr. med. **Wolfgang Weichardt**, Erlangen

Mit 7 Abbildungen im Text
(VIII, 307 S.)

10 Goldmark; geb. 12.50 Goldmark
2.40 Dollar; geb. 3 Dollar

Wir suchen zu kaufen

Gräfes Archiv für Ophthalmologie
komplette Exemplare, Serien und evtl. auch Einzelbände (bs. Bd. 67, H. 2; Bd. 88-103!)

und zahlen höchste Preise.

Wir sind auch jederzeit Käufer aller medizinischen und naturwissenschaftlichen Zeitschriften sowie von Einzelwerken von Wert auf allen Gebieten.

Angebote (mögl. mit Preisforderung) erbittet

K. F. Koehlers Antiquarium
Leipzig, Täubchenweg 19.

Verlangen Sie
unsere Kataloge „Neuerwerbungen" unter Angabe Ihrer Wissensgebiete!

Ankauf ganzer Bibliotheken!

A. v. Graefe's Archiv für Ophthalmologie

erscheint zwanglos in einzeln berechneten Heften von 6 bis 8 Druckbogen; je 4 Hefte bilden einen Band.

Der für diese Zeitschrift berechnete Bandpreis hat seine Gültigkeit nur während der Dauer des Erscheinens. Nach Abschluß eines jeden Bandes tritt eine wesentliche Erhöhung ein.

Die Veröffentlichung der zur Aufnahme angenommenen Arbeiten geschieht so schnell wie möglich in der Reihenfolge, in der sie druckfertig in die Hände der Redaktion gelangt sind, falls nicht besondere Umstände ein späteres Erscheinen notwendig machen. Vorherige Anmeldungen können keine Berücksichtigung finden. Die zum Verständnis der Arbeiten und zur Belegung von Befunden notwendigen Textabbildungen und Tafeln finden sorgfältige Ausführung.

An Sonderdrucken werden den Herren Mitarbeitern von jeder Arbeit im Umfange von nicht mehr als 24 Druckseiten bis 100 Exemplare, von größeren Arbeiten bis zu 40 Exemplare kostenlos geliefert. Doch bittet die Verlagsbuchhandlung, nur die zur tatsächlichen Verwendung benötigten Exemplare zu bestellen. Über die Freiexemplarzahl hinaus bestellte Exemplare werden berechnet. Die Herren Mitarbeiter werden jedoch in ihrem eigenen Interesse dringend ersucht, die Kosten vorher vom Verlage zu erfragen, um spätere unliebsame Überraschungen zu vermeiden.

Manuskriptsendungen und Mitteilungen in redaktionellen Angelegenheiten werden erbeten an

Herrn Professor Dr. A. Wagenmann, Heidelberg, Bergstr. 80.

Die *Manuskripte* sind *nur einseitig beschrieben* und *druckfertig* einzuliefern, so daß Zusätze oder größere sachliche Korrekturen nach erfolgtem Satz vermieden werden. Die *Zeichnungen* für Tafeln und Textabbildungen werden auf *besonderen* Blättern erbeten, auch wolle man beachten, daß für eine getreue und saubere Wiedergabe gute Vorlagen unerläßlich sind. Bei *außergewöhnlichen Anforderungen* in bezug auf Abbildungen ist eine *besondere* Vereinbarung notwendig.

Die Korrekturbogen werden den Herren Verfassern von der Verlagsbuchhandlung regelmäßig zugeschickt, und es wird dringend um deren *sofortige Erledigung* und Rücksendung (ohne das Manuskript) an die Verlagsbuchhandlung gebeten. *Von etwaigen Änderungen des Aufenthalts oder vorübergehender Abwesenheit bittet man die Redaktion oder die Verlagsbuchhandlung so bald als möglich in Kenntnis zu setzen. Bei säumiger Ausführung der Korrekturen kann die Zurückstellung einer Arbeit für ein späteres Heft unvermeidlich werden.*

Verlagsbuchhandlung Julius Springer in Berlin W 9, Linkstr. 23/24

Fernsprecher: Amt Kurfürst, 6050—6053. Drahtanschrift: Springerbuch-Berlin

Postscheck-Konten: Reichsbank-Giro-Konto u. Deutsche Bank, Berlin, Dep.-Kasse C für Bezug von Zeitschriften und einzelnen Heften: Berlin Nr. 201 20 Julius Springer, Bezugsabteilung für Zeitschriften; für Anzeigen, Beilagen und Bücherbezug: Berlin Nr. 118935 Julius Springer.

113. Band. Inhaltsverzeichnis. 3./4. Heft.

Seite

Roelofs, Otto. Über die Lokalisation mittels des Gesichtssinnes. (Mit 1 Textabbildung und Tafel I—VIII) 239

Knüsel, Otto. Ein neuer Spaltlampenbefund bei Chalkosis der Hornhaut. (Mit 4 Textabbildungen) 282

Wätzold, Paul. Der Naevus der Conjunctiva bulbi und sein Übergang in maligne Formen (Carcinome). Pathologisch-anatomische und klinische Betrachtungen 286

Thiel, R. Klinische Untersuchungen zur Glaukomfrage. (Mit 9 Kurven und 6 Tabellen) 329

Thiel, R. Untersuchungen zum Flüssigkeitswechsel am lebenden Menschenauge. (Mit 4 Tabellen) 347

Braunstein, E. P. Augenerkrankungen bei Flecktyphus 359

Hiroishi, H. Über die parathyreoprive Kataraktbildung bei Ratten 381

Galant, S. Intoxikation und Nystagmus 392

Fischer, F. P. Über die Verwendung von Kopfbewegungen beim Umhersehen. I. Mitteilung. (Mit 2 Abbildungen und 2 Kurven im Text) 394

Heine, L. Zur Melanose und Sarkose der Iris. (Nachtrag zu dem gleichen Thema in v. Graefes Arch. f. Ophth. Bd. 111.) (Mit 3 Textabbildungen) 417

Ricker, G. Bemerkungen zu der Abhandlung August Lehners über „Die Zirkulation im Randschlingennetz des menschlichen Auges bei reizfreiem und entzündetem Bulbus" im 113. Bande des Archivs für Ophthalmologie 421

Berichtigung: Kunz und Ohm, Das Augenzittern als Ausdruck der Gehirnmechanik 427

Autorenverzeichnis 428

ZEISS

Ophthalmologische Instrumente

Augenabstandsmesser und **Keratometer**

Probierbrillengestelle

Spiegelexophthalmometer
nach Prof. Hertel

Demonstrationsophthalmoskop
nach Prof. Wessely

Kornealmikroskop und **Koeppesches Augenmikroskop**

Gullstrandsche Spaltlampe

Großes Ophthalmoskop und **Handophthalmoskop**
nach Prof. Gullstrand

Vogtsche Rotfreilampe

Augen-Bestrahlungsapparate

Differential-Pupilloskop
nach v. Hess

Herschelsches Doppel-Prisma
mit Landoltscher Teilung

Punktal- und **Katralgläser**

Binokulare Lupen

Fernrohrlupen
unokular und binokular, mit Kopfbügel, Stirnreifen, Stativ

Brillenlupen
für Untersuchungen und Operationen

Fernrohrbrillen
für hochgradig Kurzsichtige und Schwachsichtige
Fernrohrlupen für hochgradig Schwachsichtige

Beleuchtungsapparate und **Operationslampen**

Auskünfte auf Anfrage

CARL ZEISS JENA

Druckschriften für jedes Instrument kostenfrei

Zur Ergänzung der
Probiergläserkästen

liefern wir einzeln und in Etuis vollständig zusammengestellt laut Abbildung

Maddox-Doppelprismen und -Zylinder zur Bestimmung von Augenmuskel-Anomalien

Kreuz-Zylinder zur genaueren Feststellung von Astigmatismen

Chromatisches Farbenglas zur ungefähren Bestimmung von Ametropien

Inklinometer und Axonometer zur genaueren Feststellung der Hauptmeridianlagen beim Skiaskopieren astigmatischer Augen



Von unseren

Probiergläserkästen,

die wir in jeder bewährten Zusammenstellung, Größe und Ausführung mit flachen und durchgebogenen Gläsern nach Scheitelbrechkraft liefern, enthalten die größeren alle obigen Hilfsmittel.

Bezug nur durch optische Geschäfte.

Nitsche & Günther,
Optische Werke A.-G., Rathenow

Druck der Spamerschen Buchdruckerei in Leipzig

MAI 17 1924
Psych.

ALBRECHT VON GRÆFE'S ARCHIV FÜR OPHTHALMOLOGIE

HERAUSGEGEBEN VON

E. FUCHS (WIEN) · E. v. HIPPEL (GÖTTINGEN) · H. SATTLER (LEIPZIG) · A. WAGENMANN (HEIDELBERG)

REDIGIERT VON

A. WAGENMANN

113. BAND. 1./2. HEFT

MIT 88 ABBILDUNGEN UND 5 KURVEN IM TEXT

(AUSGEGEBEN AM 8. FEBRUAR 1924)

BERLIN

VERLAG VON JULIUS SPRINGER

1924

A. v. Graefe's Archiv für Ophthalmologie

erscheint zwanglos in einzeln berechneten Heften von 6 bis 8 Druckbogen; je 4 Hefte bilden einen Band.

Der für diese Zeitschrift berechnete Bandpreis hat seine Gültigkeit nur während der Dauer des Erscheinens. Nach Abschluß eines jeden Bandes tritt eine wesentliche Erhöhung ein.

Die Veröffentlichung der zur Aufnahme angenommenen Arbeiten geschieht so schnell wie möglich in der Reihenfolge, in der sie druckfertig in die Hände der Redaktion gelangt sind, falls nicht besondere Umstände ein späteres Erscheinen notwendig machen. Vorherige Anmeldungen können keine Berücksichtigung finden. Die zum Verständnis der Arbeiten und zur Belegung von Befunden notwendigen Textabbildungen und Tafeln finden sorgfältige Ausführung.

An Sonderdrucken werden den Herren Mitarbeitern von jeder Arbeit im Umfange von nicht mehr als 24 Druckseiten bis 100 Exemplare, von größeren Arbeiten bis zu 40 Exemplare kostenlos geliefert. Doch bittet die Verlagsbuchhandlung, nur die zur tatsächlichen Verwendung benötigten Exemplare zu bestellen. Über die Freiexemplarzahl hinaus bestellte Exemplare werden berechnet. Die Herren Mitarbeiter werden jedoch in ihrem eigenen Interesse dringend ersucht, die Kosten vorher vom Verlage zu erfragen, um spätere unliebsame Überraschungen zu vermeiden.

Manuskriptsendungen und Mitteilungen in redaktionellen Angelegenheiten werden erbeten an

Herrn Professor Dr. A. Wagenmann, Heidelberg, Bergstr. 80.

Die *Manuskripte* sind *nur einseitig beschrieben* und *druckfertig* einzuliefern, so daß Zusätze oder größere sachliche Korrekturen nach erfolgtem Satz vermieden werden. Die *Zeichnungen* für Tafeln und Textabbildungen werden auf *besonderen* Blättern erbeten, auch wolle man beachten, daß für eine getreue und saubere Wiedergabe gute Vorlagen unerläßlich sind. Bei *außergewöhnlichen Anforderungen* in bezug auf Abbildungen ist eine *besondere* Vereinbarung notwendig.

Die Korrekturbogen werden den Herren Verfassern von der Verlagsbuchhandlung regelmäßig zugeschickt, und es wird dringend um deren *sofortige Erledigung* und Rücksendung (ohne das Manuskript) an die Verlagsbuchhandlung gebeten. *Von etwaigen Änderungen des Aufenthalts oder vorübergehender Abwesenheit bittet man die Redaktion oder die Verlagsbuchhandlung so bald als möglich in Kenntnis zu setzen. Bei säumiger Ausführung der Korrekturen kann die Zurückstellung einer Arbeit für ein späteres Heft unvermeidlich werden.*

Verlagsbuchhandlung Julius Springer in Berlin W 9, Linkstr. 23/24

Fernsprecher: Amt Kurfürst, 6050—6053. Drahtanschrift: Springerbuch-Berlin
Reichsbank-Giro-Konto u. Deutsche Bank, Berlin, Dep.-Kasse C

Postscheck-Konten: { für Bezug von Zeitschriften und einzelnen Heften: Berlin Nr. 20120 Julius Springer, Bezugsabteilung für Zeitschriften; für Anzeigen, Beilagen und Bücherbezug: Berlin Nr. 118935 Julius Springer.

---

113. Band. **Inhaltsverzeichnis.** 1./2. Heft.

Seite

Egger, Arthur. Die Zonula Zinnii des Menschen nach Untersuchungen von Leichenaugen am Spaltlampenmikroskop. (Mit 5 Textabbildungen) 1

Lehner, August. Die Zirkulation im Randschlingennetz des menschlichen Auges bei reizfreiem und entzündetem Bulbus 16

Baron, Agnes. Zur Stellung der Orbitalcylindrome im onkologischen System als Progonoblastome. (Mit 1 Textabbildung) 31

Kunz und **Joh. Ohm.** Das Augenzittern als Ausdruck der Gehirnmechanik. (Mit 20 Textabbildungen) 41

Ohm, Johannes. Musik und Augenzittern der Bergleute. (Ein Vergleich.) (Mit 52 Textabbildungen) 68

Seto, T. Experimentelle Untersuchungen über den Einfluß des Aalblutserums auf das Auge 103

Seto, T. Über die elektromotorische Kraft der Froschnetzhaut. (Mit 5 Kurven im Text) 115

Seto, T. Experimente über die Anwendung des Urotropin im ophthalmologischen Gebiete 126

Blatt, Nikolaus. Farbensinnstörungen bei Anisometropie. (Zur Frage der sogenannten „Amblyopia ex anopsia") 134
Dieter, Walter. Über das Purkinjesche Phänomen im stäbchenfreien Bezirk der Netzhaut 141
Schieck, F. Über die Verbindung der perivasculären Räume im Axialstrange mit dem Zwischenscheidenraum des Optikus. (Mit 1 Textabbildung) 157
Goldschmidt, M. Die Autoxydation der normalen und pathologischen Linse. (Mit 1 Textabbildung) 160
Serr, Hermann. Über die Wirkungsweise der Elliotschen Trepanation. (Untersuchungen mit der Fluoresceinmethode (Seidel) sowie kritische Übersicht über die hiermit gewonnenen Erfahrungen) 186
Hiroishi, Hajime. Über das Verhältnis zwischen Augendruck und Blutdruck in den episcleralen Venen und den Wirbelvenen. (Messungen an Augen von Kaninchen, Katzen und Hunden) 212
Seidel, Erich. Weitere experimentelle Untersuchungen über die Quelle und den Verlauf der intraokularen Saftströmung. XXI. Über den Anteil osmotischer Kräfte beim physiologischen Abfluß des Kammerwassers. (Mit 8 Textabbildungen) 222
Reis, Wiktor. Bemerkungen zur Arbeit des Dr. R. Friede: „Zur Klinik der Megalocornea" 237

Die Kriegsblindenfürsorge. Ein Ausschnitt aus der Sozialpolitik. Von Dr. Carl Strehl, Syndikus der Hochschulbücherei, Studienanstalt und Beratungsstelle für blinde Studierende (E.V.) in Marburg a. L. Mit 8 Tabellen. (IV, 166 S.) 1922.
2.50 Goldmark
Fürs Ausland 0.60 Dollar
Verlag von Julius Springer in Berlin W 9

v. Graefes Archiv für Ophthalmologie
sowie andere medizinische Zeitschriften in größeren und kleineren Reihen oder einzelnen Bänden, ebenso
Alte Medizin
vor 1800
kauft jederzeit und erbittet Angebote
Robert Müller, Berlin NW 6
Karlstr. 32

VERLAG VON JULIUS SPRINGER IN BERLIN W9
Grundriß der Augenheilkunde für Studierende. Von Professor Dr. F. Schieck, Geheimer Medizinalrat, Direktor der Universitäts-Augenklinik in Halle a. S. Dritte, verbesserte und vermehrte Auflage. Mit 125 zum Teil farbigen Textabbildungen. (IV, 174 S.) 1922. Gebunden 5.50 Goldmark / Gebunden 1.55 Dollar

Hornhautelektroden nach Wirtz
Elektrodennadel nach Lubowski
Glaselektroden-Besteck
nach Stocker und Birkhäuser
(148)
R. WURACH - *BERLIN C2*
Neue Promenade 5

GOERZ

Bezug durch die Optiker

Largon-Brillengläser

Druckschriften kostenlos

Berechnet auf Grund der neusten Forschungsergebnisse

Gleichmäßige Sehschärfe bis zum Rande ohne jede Anstrengung für das Auge

Exakte Ausführung / Vollendete Politur

Optische Anstalt C.P.Goerz A.-G., Berlin-Friedenau A 7

VERLAG VON JULIUS SPRINGER IN BERLIN W 9

Ärzte-Briefe aus vier Jahrhunderten. Von Dr. med. **Erich Ebstein,** Leipzig. Mit Bildern und Schriftproben. (XII, 204 S.) 1920.

5.30 Goldmark; gebunden 7 Goldmark / 1.30 Dollar; gebunden 1.70 Dollar

Von etwa 50 berühmten Ärzten aus vier Jahrhunderten und aus den wichtigsten Kulturländern hat Ebstein Briefe aneinandergereiht, die nicht nur jeder historischen Studien zuneigende Arzt, sondern überhaupt jeder Gebildete mit hohem Interesse lesen wird. Sie geben einen höchst anziehenden Einblick nicht nur in deren Familienleben und deren inneres seelisches Leben, sondern auch wertvolle Aufschlüsse über das Denken und Forschen von Meistern, denen die Menschheit so unendlich viel verdankt. In den Stunden der Erholung verschaffen diese Briefe einen wirklichen Genuß.

Ärzte-Memoiren aus vier Jahrhunderten. Herausgeben von Dr. med. **Erich Ebstein,** Leipzig. Mit 24 Bildnissen und Bibliographie. (XIV, 406 S.) 1923. Gebunden 10 Goldmark / Gebunden 2.40 Dollar

Nicht nur die Ärztewelt, auch die weitere Öffentlichkeit wird diese Sammlung freudig aufnehmen.

Der Inhalt des Buches reicht von Theophrast Bombast von Hohenheim (Paracelsus) um 1500 bis zu Paul Ehrlich. Neben bekannten Größen wie Frank, Pirogow, Helmholtz, Virchow, Billroth erscheinen auch zahlreiche weniger bekannte Ärzte, und gerade ihre Ausführungen geben dem Buch ein originelles Gepräge . . . Heute, wo gerade der geistig Orientierte es sich sehr überlegen muß, ob er sich ein Buch anschaffen kann oder darauf aus wirtschaftlichen Gründen verzichten muß, wird er ein derartiges Buch manchem anderen grundsätzlich vorziehen. Es bringt in kluger Auswahl positives Wissen, läßt — außer willkommenen kurzen Lebensabrissen von jeder Autobiographie — nur den Originaltext zu Wort kommen, kommt in zeitgemäßer Weise dem historisch besonders interessierten Sinn unserer Tage entgegen und gibt reichen Hinweis und Anregung.

Das mit 24 Bildnissen geschmückte Buch ist als Geschenkwerk für Ärzte besonders beliebt.

Münchener Neueste Nachrichten.

ZEISS

Ophthalmologische Instrumente

Augenabstandsmesser und **Keratometer**

Probierbrillengestelle

Spiegelexophthalmometer
nach Prof. Hertel

Demonstrationsophthalmoskop
nach Prof. Wessely

Kornealmikroskop und **Koeppesches Augenmikroskop**

Gullstrandsche Spaltlampe

Großes Ophthalmoskop und **Handophthalmoskop**
nach Prof. Gullstrand

Vogtsche Rotfreilampe

Augen-Bestrahlungsapparate

Differential-Pupilloskop
nach v. Hess

Herschelsches Doppel-Prisma
mit Landoltscher Teilung

Punktal- und **Katralgläser**

Binokulare Lupen

Fernrohrlupen
unokular und binokular, mit Kopfbügel, Stirnreifen, Stativ

Brillenlupen
für Untersuchungen und Operationen

Fernrohrbrillen
für hochgradig Kurzsichtige und Schwachsichtige
Fernrohrlupen für hochgradig Schwachsichtige

Beleuchtungsapparate und **Operationslampen**

Auskünfte auf Anfrage

CARL ZEISS JENA

Druckschriften für jedes Instrument kostenfrei

Verlag von Julius Springer in Berlin W9

Vor kurzem erschien die zweite Auflage:

Ärztliche Behelfstechnik

Bearbeitet von

C. Franz-Berlin / Th. Fürst-München / R. Hesse-Graz / K. Holtei-Gratwein
H. Hübner-Elberfeld / O. Mayer-Wien / B. Mayrhofer-Innsbruck
G. von Saar†-Innsbruck / H. Spitzy-Wien / M. Stolz†-Graz / R. von den Velden-Berlin

Herausgegeben von

Professor Dr. G. Freiherr von Saar† in Innsbruck

Bearbeitet von

Professor Dr. Carl Franz, Generalarzt, Berlin

Mit 372 Textabbildungen. ⟨XVI, 611 S.⟩ 1923.

Gebunden 22 Goldmark / Gebunden 5.20 Dollar

Inhaltsübersicht:

Behelfstechnik in der Chirurgie. Von Dr. Günther Freiherr von Saar. Neubearbeitet von Generalarzt Dr. C. Franz, ord. Professor der Kriegschirurgie an der Kaiser-Wilhelm-Akademie Berlin.

Der operative Eingriff: Das Instrumentarium / Operationswäsche / Sterilisation / Schmerzbetäubung / Vorbereitung des Operationsfeldes / Vorbereitung des Arztes / Die Operation.

Wundbehandlung: Wundversorgung / Spätere Wundbehandlung.

Frakturbehandlung: Wundversorgung / Schienung / Definitive Behandlung.

Orthopädische Behelfstechnik. Von Dr. Hans Spitzy, a. o. Professor der orthopädischen Chirurgie in Wien.

Allgemeiner Teil: Orthopädische Verbandtechnik / Behelfs-Mechanotherapie.

Spezieller Teil: Angeborene Erkrankungen / Erworbene Deformitäten / Infektiöse Erkrankungen der Knochen und Gelenke.

Behelfstechnik in der inneren Medizin. Von Dr. R. von den Velden, a. o. Professor an der Universität Berlin, Dirig. Arzt am Städt. Krankenhaus Berlin-Wilmersdorf.

Einrichtung im Hause des Arztes: Laboratoriumseinrichtung / Hausapotheke / Instrumentarium und Improvisation zu diagnostischen und therapeutischen Eingriffen / Physikalische Therapie / Diätetik.

Behelfe außerhalb des Hauses: Konsultationskoffer / Behelfe bei verschiedenen Erkrankungen.

Behelfstechnik in der Kinderheilkunde. Von Professor Dr. Karl Holtei, Gratwein. Die häusliche Vorbereitung / Behelfe im Haushalte der Kranken.

Behelfstechnik in der Augenheilkunde. Von Univ.-Prof. Dr. Robert Hesse, Assistent der Grazer Universitäts-Augenklinik. Untersuchung des Auges / Funktionsprüfung / Therapie.

Behelfstechnik der Untersuchung und Behandlung des Ohres. Von Professor Dr. Otto Mayer, Primararzt in Wien. Technik der Untersuchung / Technik der Behandlung.

Behelfstechnik der Untersuchung und Behandlung der Nase. Von Professor Dr. Otto Mayer, Primararzt in Wien.

Behelfstechnik der Untersuchung und Behandlung des Rachens. Von Professor Dr. Otto Mayer, Primararzt in Wien.

Behelfstechnik der Untersuchung und Behandlung des Kehlkopfs. Von Professor Dr. Otto Mayer, Primararzt in Wien.

Behelfsmäßige erste Versorgung der Kiefer-verletzten unmittelbar nach der Verwundung. Von Professor Dr. B. Mayrhofer in Innsbruck.

Behelfstechnik in der Zahnheilkunde des praktischen Arztes. Von Professor Dr. B. Mayrhofer in Innsbruck. Technik der Untersuchung der Zähne / Technik der Trockenhaltung der Zähne / Technik der Vorbereitung der Zahnhöhle / Technik der schmerzstillenden Einlagen / Technik der Eröffnung der Pulpakammer.

Behelfstechnik in der Gynäkologie. Von Professor Dr. Max Stolz in Graz†. Für die zweite Auflage durchgesehen von Professor von Jaschke, Gießen.

Behelfstechnik in der Geburtshilfe. Von Professor Dr. Max Stolz in Graz†. Für die zweite Auflage durchgesehen von Professor von Jaschke, Gießen.

Behelfstechnik bei Haut- und Geschlechtskrankheiten. Von Professor Dr. Huebner, Chefarzt der Hautklinik im Städt. Krankenhaus zu Elberfeld. Hautkrankheiten / Applikation von Medikamenten auf der Haut / Eingriffe zur Entfernung erkrankter Teile der Haut / Geschlechtskrankheiten.

Behelfstechnik in der Bakteriologie und Hygiene. Von Dr. Th. Fürst. Nährbodenbereitung in bakteriologischen Laboratorien / Gebräuchliche Nährbodenarten.

Druck der Spamerschen Buchdruckerei in Leipzig

JUN 12 1924
Psych.

TprI.

ALBRECHT VON GRÆFE'S ARCHIV FÜR OPHTHALMOLOGIE

HERAUSGEGEBEN VON

E. FUCHS, WIEN — E. v. HIPPEL, GÖTTINGEN — H. SATTLER, LEIPZIG — A. WAGENMANN, HEIDELBERG

REDIGIERT VON

A. WAGENMANN

113. BAND. 3./4. HEFT

MIT 8 TAFELN, 10 ABBILDUNGEN, 11 KURVEN
UND 10 TABELLEN IM TEXT

(AUSGEGEBEN AM 3. MÄRZ 1924)

BERLIN
VERLAG VON JULIUS SPRINGER
1924

A. v. Graefe's Archiv für Ophthalmologie

erscheint zwanglos in einzeln berechneten Heften von 6 bis 8 Druckbogen; je 4 Hefte bilden einen Band.

Der für diese Zeitschrift berechnete Bandpreis hat seine Gültigkeit nur während der Dauer des Erscheinens. Nach Abschluß eines jeden Bandes tritt eine wesentliche Erhöhung ein.

Die Veröffentlichung der zur Aufnahme angenommenen Arbeiten geschieht so schnell wie möglich in der Reihenfolge, in der sie druckfertig in die Hände der Redaktion gelangt sind, falls nicht besondere Umstände ein späteres Erscheinen notwendig machen. Vorherige Anmeldungen können keine Berücksichtigung finden. Die zum Verständnis der Arbeiten und zur Belegung von Befunden notwendigen Textabbildungen und Tafeln finden sorgfältige Ausführung.

An Sonderdrucken werden den Herren Mitarbeitern von jeder Arbeit im Umfange von nicht mehr als 24 Druckseiten bis 100 Exemplare, von größeren Arbeiten bis zu 40 Exemplare kostenlos geliefert. Doch bittet die Verlagsbuchhandlung, nur die zur tatsächlichen Verwendung benötigten Exemplare zu bestellen. Über die Freiexemplarzahl hinaus bestellte Exemplare werden berechnet. Die Herren Mitarbeiter werden jedoch in ihrem eigenen Interesse dringend ersucht, die Kosten vorher vom Verlage zu erfragen, um spätere unliebsame Überraschungen zu vermeiden.

Manuskriptsendungen und Mitteilungen in redaktionellen Angelegenheiten werden erbeten an

Herrn Professor Dr. A. Wagenmann, Heidelberg, Bergstr. 80.

Die *Manuskripte* sind *nur einseitig beschrieben* und *druckfertig* einzuliefern, so daß Zusätze oder größere sachliche Korrekturen nach erfolgtem Satz vermieden werden. Die *Zeichnungen* für Tafeln und Textabbildungen werden auf *besonderen* Blättern erbeten, auch wolle man beachten, daß für eine getreue und saubere Wiedergabe gute Vorlagen unerläßlich sind. Bei *außergewöhnlichen Anforderungen* in bezug auf Abbildungen ist eine *besondere* Vereinbarung notwendig.

Die Korrekturbogen werden den Herren Verfassern von der Verlagsbuchhandlung regelmäßig zugeschickt, und es wird dringend um deren *sofortige Erledigung* und Rücksendung (ohne das Manuskript) an die Verlagsbuchhandlung gebeten. *Von etwaigen Änderungen des Aufenthalts oder vorübergehender Abwesenheit bittet man die Redaktion oder die Verlagsbuchhandlung so bald als möglich in Kenntnis zu setzen. Bei säumiger Ausführung der Korrekturen kann die Zurückstellung einer Arbeit für ein späteres Heft unvermeidlich werden.*

Verlagsbuchhandlung Julius Springer in Berlin W 9, Linkstr. 23/24

Fernsprecher: Amt Kurfürst, 6050—6053. Drahtanschrift: Springerbuch-Berlin

Postscheck-Konten: Reichsbank-Giro-Konto u. Deutsche Bank, Berlin, Dep.-Kasse C für Bezug von Zeitschriften und einzelnen Heften: Berlin Nr. 20120 Julius Springer, Bezugsabteilung für Zeitschriften; für Anzeigen, Beilagen und Bücherbezug: Berlin Nr. 118935 Julius Springer.

113. Band. Inhaltsverzeichnis. 3./4. Heft.

Seite

Roelofs, Otto. Über die Lokalisation mittels des Gesichtssinnes. (Mit 1 Textabbildung und Tafel I—VIII) 239

Knüsel, Otto. Ein neuer Spaltlampenbefund bei Chalkosis der Hornhaut. (Mit 4 Textabbildungen) 282

Wätzold, Paul. Der Naevus der Conjunctiva bulbi und sein Übergang in maligne Formen (Carcinome). Pathologisch-anatomische und klinische Betrachtungen 286

Thiel, R. Klinische Untersuchungen zur Glaukomfrage. (Mit 9 Kurven und 6 Tabellen) 329

Thiel, R. Untersuchungen zum Flüssigkeitswechsel am lebenden Menschenauge. (Mit 4 Tabellen) 347

Braunstein, E. P. Augenerkrankungen bei Flecktyphus 359

Hiroishi, H. Über die parathyreoprive Kataraktbildung bei Ratten 381

Galant, S. Intoxikation und Nystagmus 392

Fischer, F. P. Über die Verwendung von Kopfbewegungen beim Umhersehen. I. Mitteilung. (Mit 2 Abbildungen und 2 Kurven im Text) 394

Heine, L. Zur Melanose und Sarkose der Iris. (Nachtrag zu dem gleichen Thema in v. Graefes Arch. f. Ophth. Bd. 111.) (Mit 3 Textabbildungen) 417

Ricker, G. Bemerkungen zu der Abhandlung August Lehners über „Die Zirkulation im Randschlingennetz des menschlichen Auges bei reizfreiem und entzündetem Bulbus" im 113. Bande des Archivs für Ophthalmologie 421

Berichtigung: Kunz und Ohm, Das Augenzittern als Ausdruck der Gehirnmechanik 427

Autorenverzeichnis 428

ZEISS

Ophthalmologische Instrumente

Augenabstandsmesser und **Keratometer**

Probierbrillengestelle

Spiegelexophthalmometer
nach Prof. Hertel

Demonstrationsophthalmoskop
nach Prof. Wessely

Kornealmikroskop und **Koeppesches Augenmikroskop**

Gullstrandsche Spaltlampe

Großes Ophthalmoskop und **Handophthalmoskop**
nach Prof. Gullstrand

Vogtsche Rotfreilampe

Augen-Bestrahlungsapparate

Differential-Pupilloskop
nach v. Hess

Herschelsches Doppel-Prisma
mit Landoltscher Teilung

Punktal- und **Katralgläser**

Binokulare Lupen

Fernrohrlupen
unokular und binokular, mit Kopfbügel, Stirnreifen, Stativ

Brillenlupen
für Untersuchungen und Operationen

Fernrohrbrillen
für hochgradig Kurzsichtige und Schwachsichtige
Fernrohrlupen für hochgradig Schwachsichtige

Beleuchtungsapparate und **Operationslampen**

Auskünfte auf Anfrage

CARL ZEISS JENA

Druckschriften für jedes Instrument kostenfrei

GOERZ

Bezug durch die Optiker

Largon-Brillengläser

Druckschriften kostenlos

Berechnet auf Grund der neusten Forschungsergebnisse

Gleichmäßige Sehschärfe bis zum Rande ohne jede Anstrengung für das Auge

Exakte Ausführung / Vollendete Politur

Optische Anstalt C.P.Goerz A.-G., Berlin-Friedenau A 7

Verlag von Julius Springer in Berlin W 9

Grundriß der inneren Medizin

von

Dr. **A. von Domarus**

Direktor der inneren Abteilung des Auguste Victoria-Krankenhauses Berlin-Weißensee

Mit 58 Abbildungen. (XIII, 640 S.) 1923

Gebunden 12 Goldmark

Fürs Ausland 3 Dollar

v. Graefes Archiv für Ophthalmologie

sowie andere medizinische Zeitschriften in größeren und kleineren Reihen oder einzelnen Bänden, ebenso

Alte Medizin vor 1800

kauft jederzeit und erbittet Angebote

Robert Müller, Berlin NW 6

Karlstr. 32

Hornhautelektroden nach Wirtz

Elektrodennadel nach Lubowski

Glaselektroden-Besteck nach Stocker und Birkhäuser

(148)

R. WURACH - *BERLIN C2*

Neue Promenade 5

Druck der Spamerschen Buchdruckerei in Leipzig

THIS BOOK IS DUE ON THE LAST DATE
STAMPED BELOW

RENEWED BOOKS ARE SUBJECT TO IMMEDIATE
RECALL

LIBRARY, UNIVERSITY OF CALIFORNIA, DAVIS

Book Slip–25*m*-6,'66(G3855s4)458

514967
Albrecht von Graefes Archiv.

Call Number:
W1
AL180
v.112-113

№ 514967

Albrecht von Graefes Archiv.

W1
AL180
v.112-113

HEALTH
SCIENCES
LIBRARY

LIBRARY
UNIVERSITY OF CALIFORNIA
DAVIS

31970